Рентгенодиагностика опухолей области турецкого седла

Михайлов Марс Константинович
Д.м.н., профессор,
заведующий кафедрой лучевой диагностики КГМА

2008

План лекции

- 1. Классификация опухолей области турецкого седла
- 2. Частота опухолей области турецкого седла
- 3. Аденомы гипофиза
- 4. Методика рентгеновского исследования
- 5. Рентгеноанатомические детали турецкого седла
  - а) форма
  - б) размеры
  - в) структура

Изменения в турецком седле

- 1. Форма турецкого седла
  - а) наклоненный кпереди овал
  - б) часть круга
  - в) лежащий овал
  - г) прямоугольник
  - д) колба
- 2. Изменение размеров (увеличение)
- 3. Структурные изменения
  - а) остеопороз
  - б) рарефикация (остеопороз в динамике)
  - в) остеолиз

Processus clinoideus posterior, nur angedeutet

Dorsum sellae

Corpus ossis sphenoidalis

Clivus

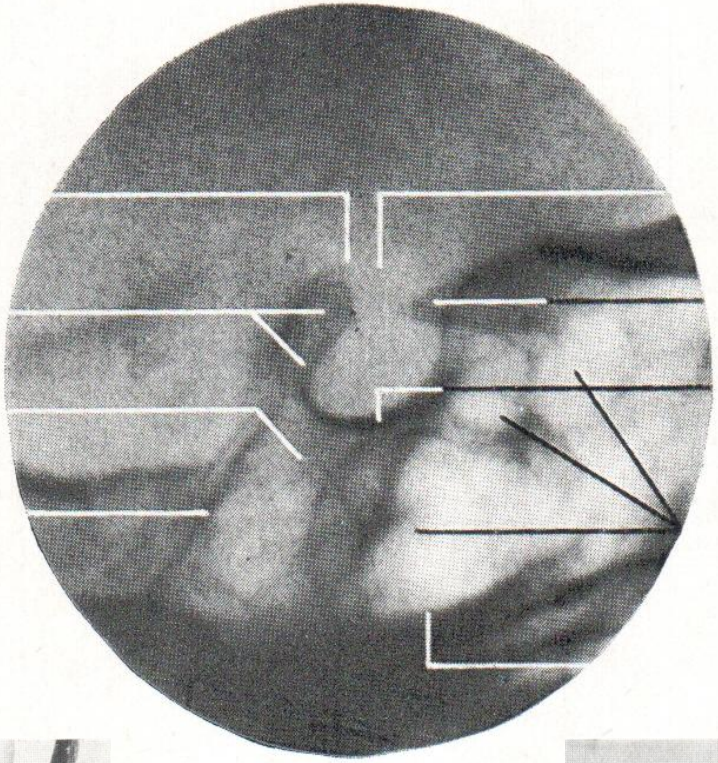

Eingang der Sella turcica

Processus clinoideus anterior

Boden der Sella turcica

Sinus sphenoidalis

Fossa cranii media

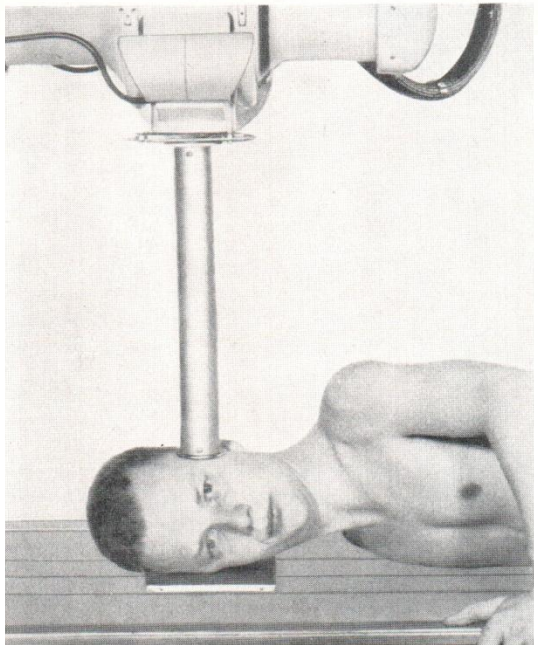

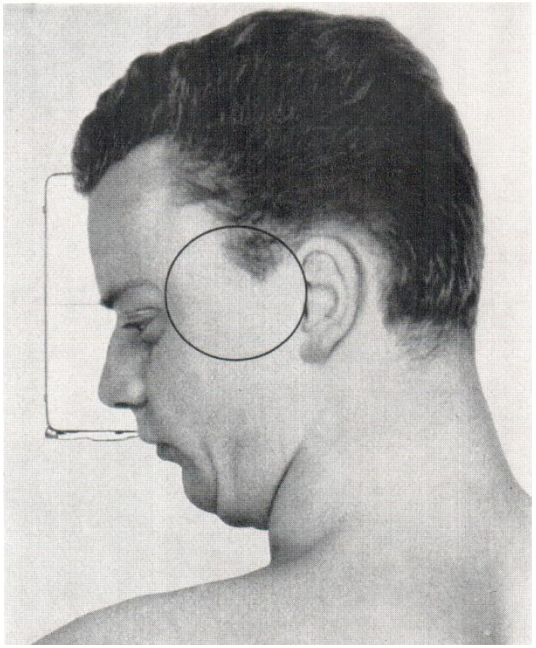

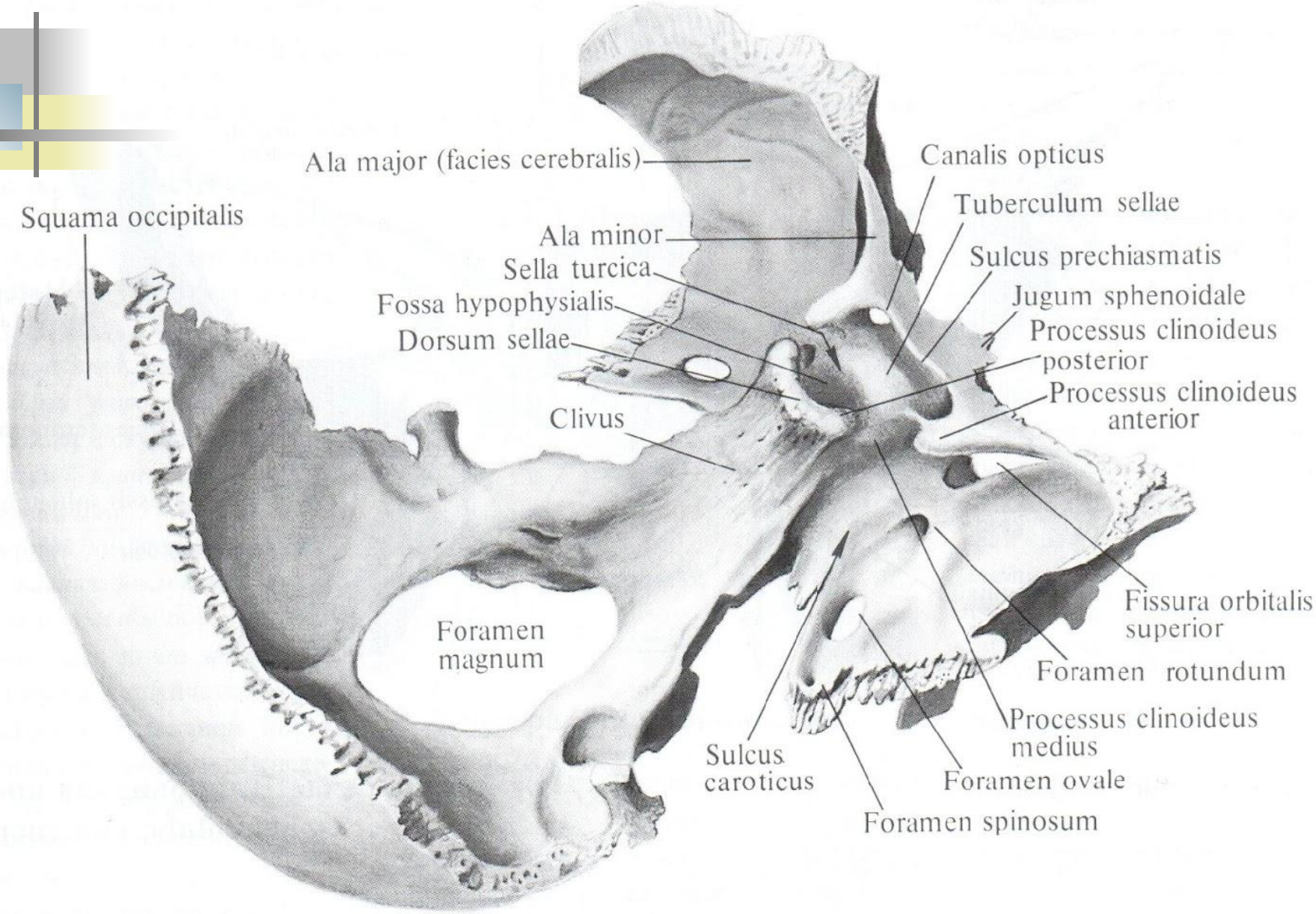
Ala major (facies cerebralis)
Canalis opticus
Tuberculum sellae
Squama occipitalis
Ala minor
Sulcus prechiasmatis
Sella turcica
Jugum sphenoidale
Fossa hypophysialis
Processus clinoideus posterior
Dorsum sellae
Processus clinoideus anterior
Clivus
Fissura orbitalis superior
Foramen magnum
Foramen rotundum
Processus clinoideus medius
Sulcus caroticus
Foramen ovale
Foramen spinosum

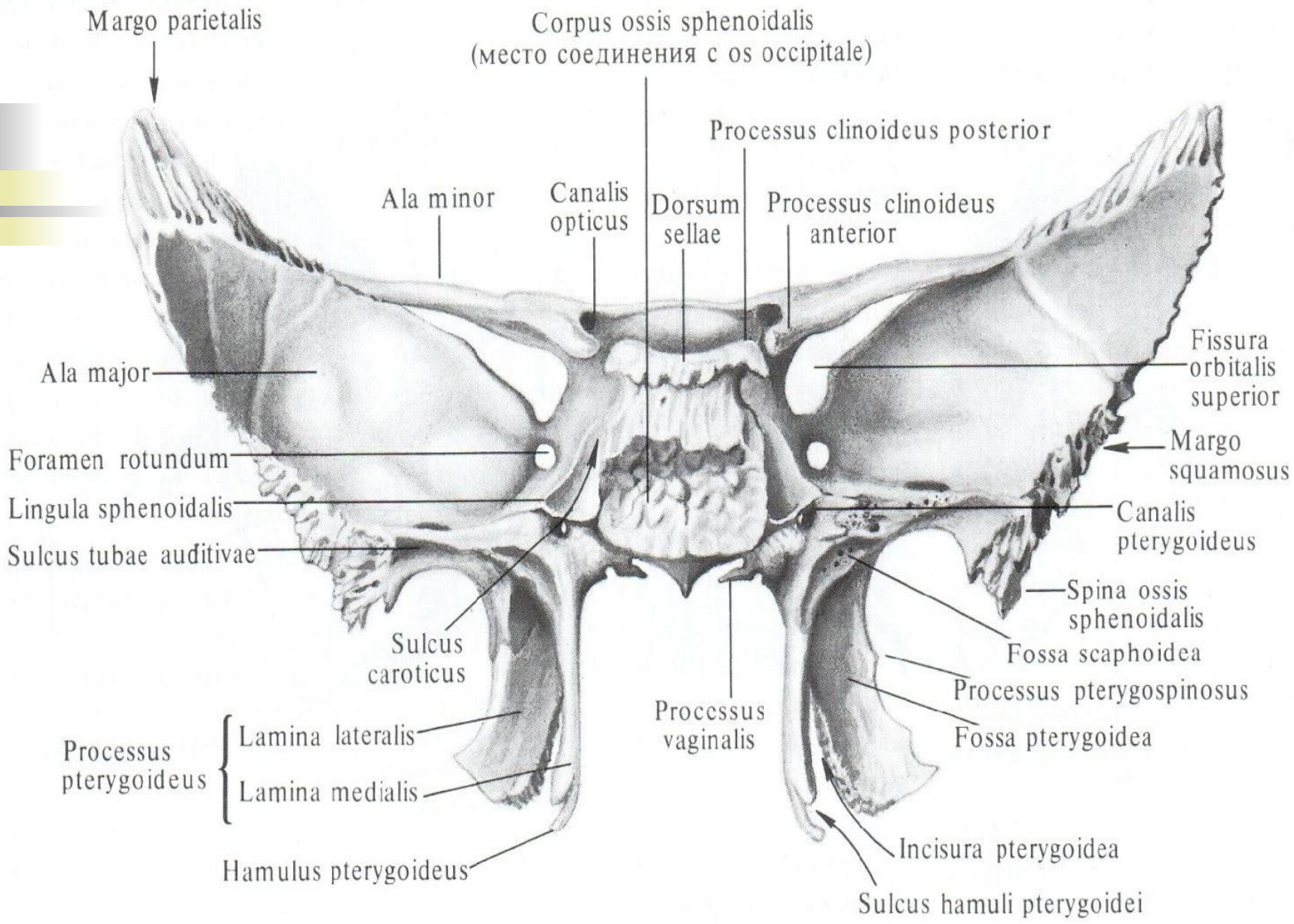
Margo parietalis
Corpus ossis sphenoidalis
(место соединения с os occipitale)
Processus clinoideus posterior
Ala minor
Canalis opticus
Dorsum sellae
Processus clinoideus anterior
Ala major
Fissura orbitalis superior
Foramen rotundum
Margo squamosus
Lingula sphenoidalis
Canalis pterygoideus
Sulcus tubae auditivae
Spina ossis sphenoidalis
Sulcus caroticus
Fossa scaphoidea
Processus pterygospinosus
Processus vaginalis
Fossa pterygoidea
Processus pterygoideus
Lamina lateralis
Lamina medialis
Incisura pterygoidea
Hamulus pterygoideus
Sulcus hamuli pterygoidei

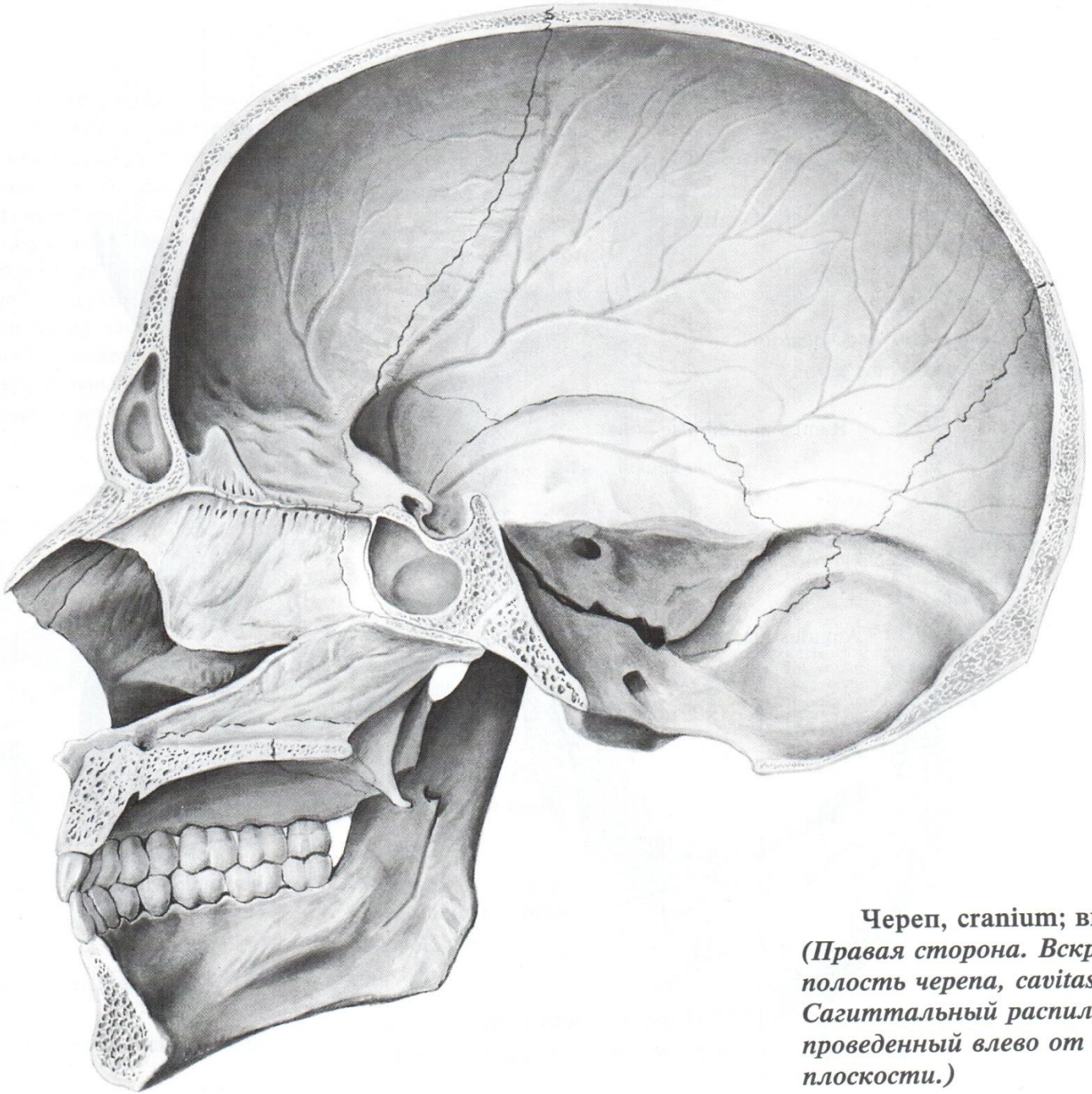

Череп, cranium; вид изнутри. ***(Правая сторона. Вскрыта полость черепа, cavitas cranii. Сагиттальный распил, проведенный влево от срединной плоскости.)***

Сфеноидальный угол и угол спинки седла и их измерение

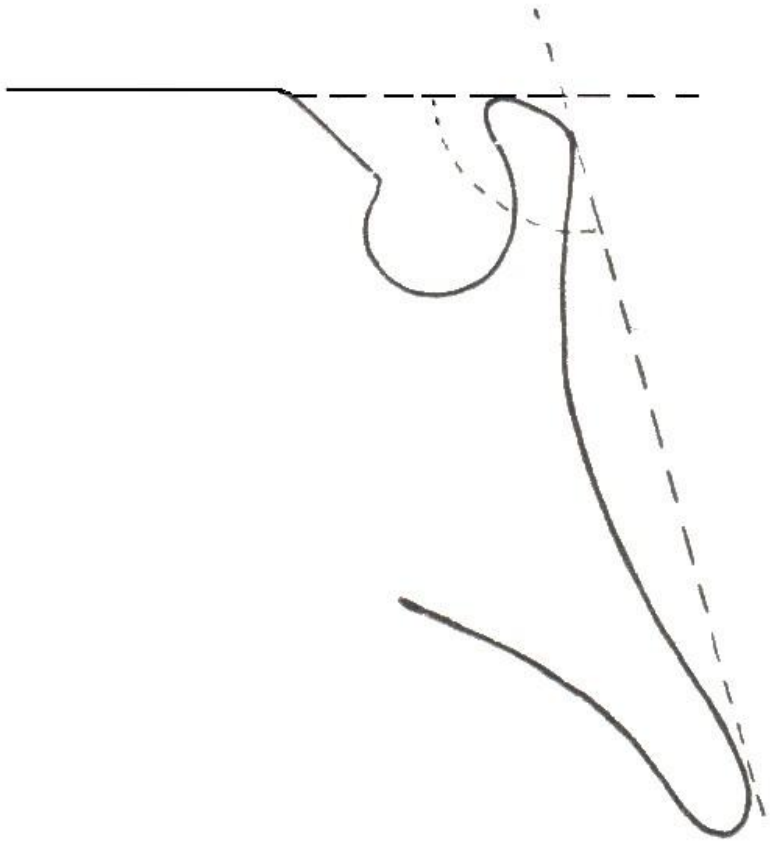

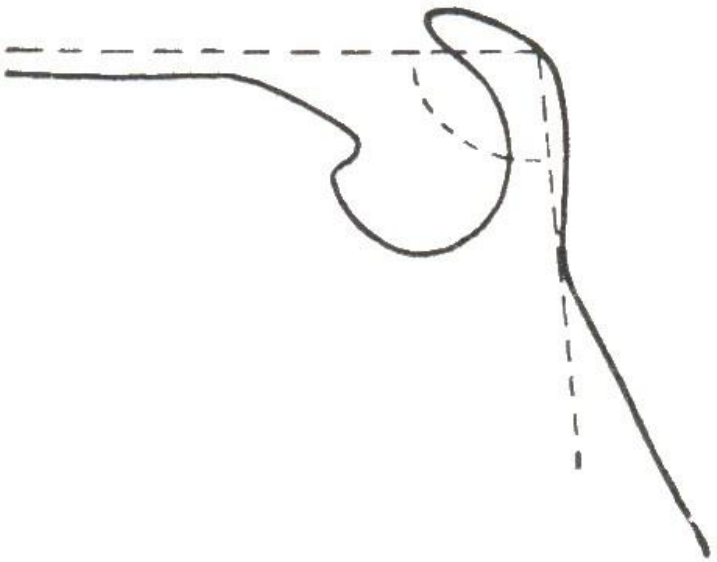

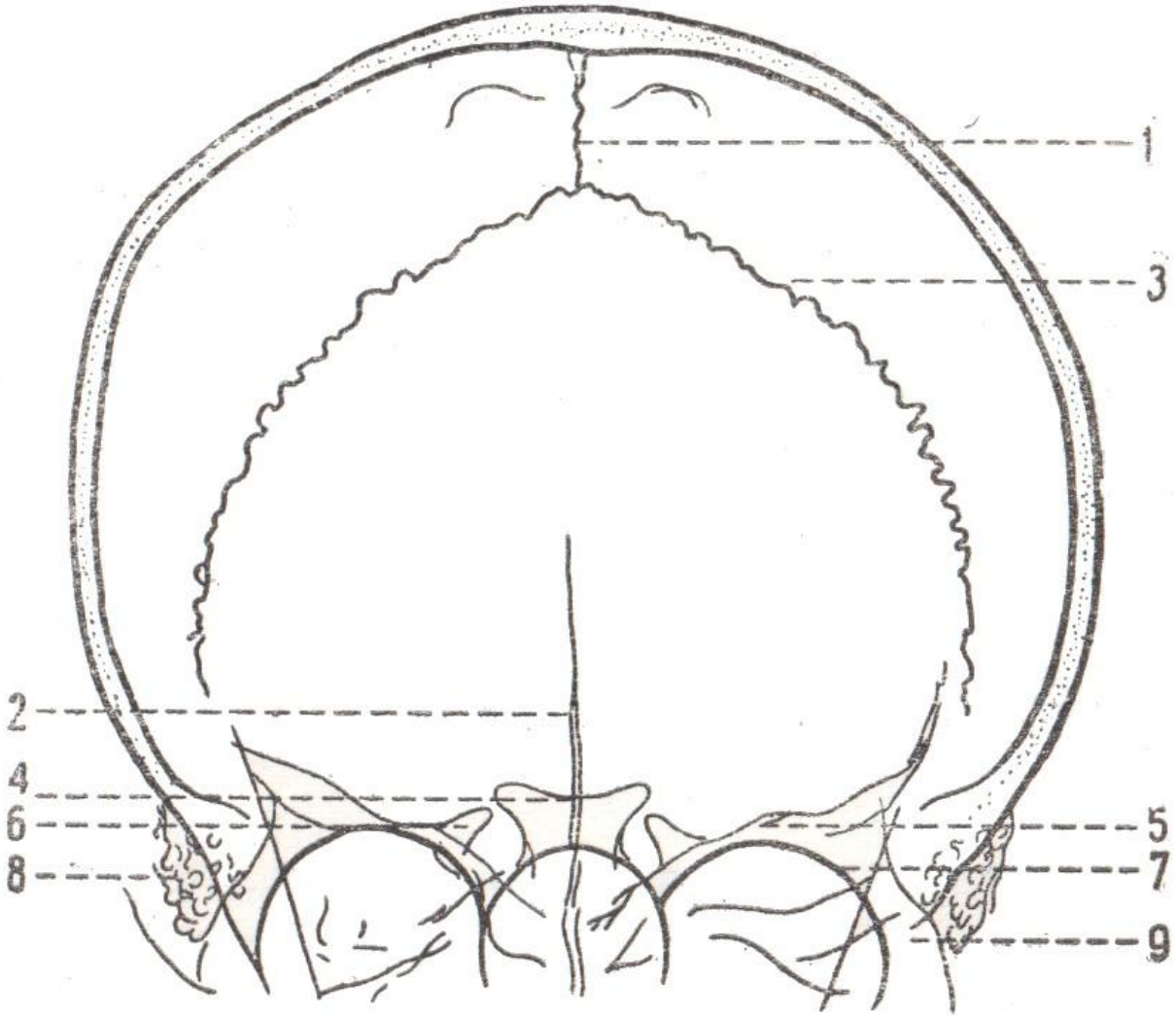

Схема с лобного снимка черепа

1 — стреловидный шов; *2* — лобный гребень; *3* — лямбдовидный шов; *4* — спинка седла; *5* — грань пирамиды височной кости; *6* — передний клиновидный отросток; *7* — край верхней стенки глазницы; *8* — ячейки сосцевидного отростка; *9* — лобный отросток скуловой кости.

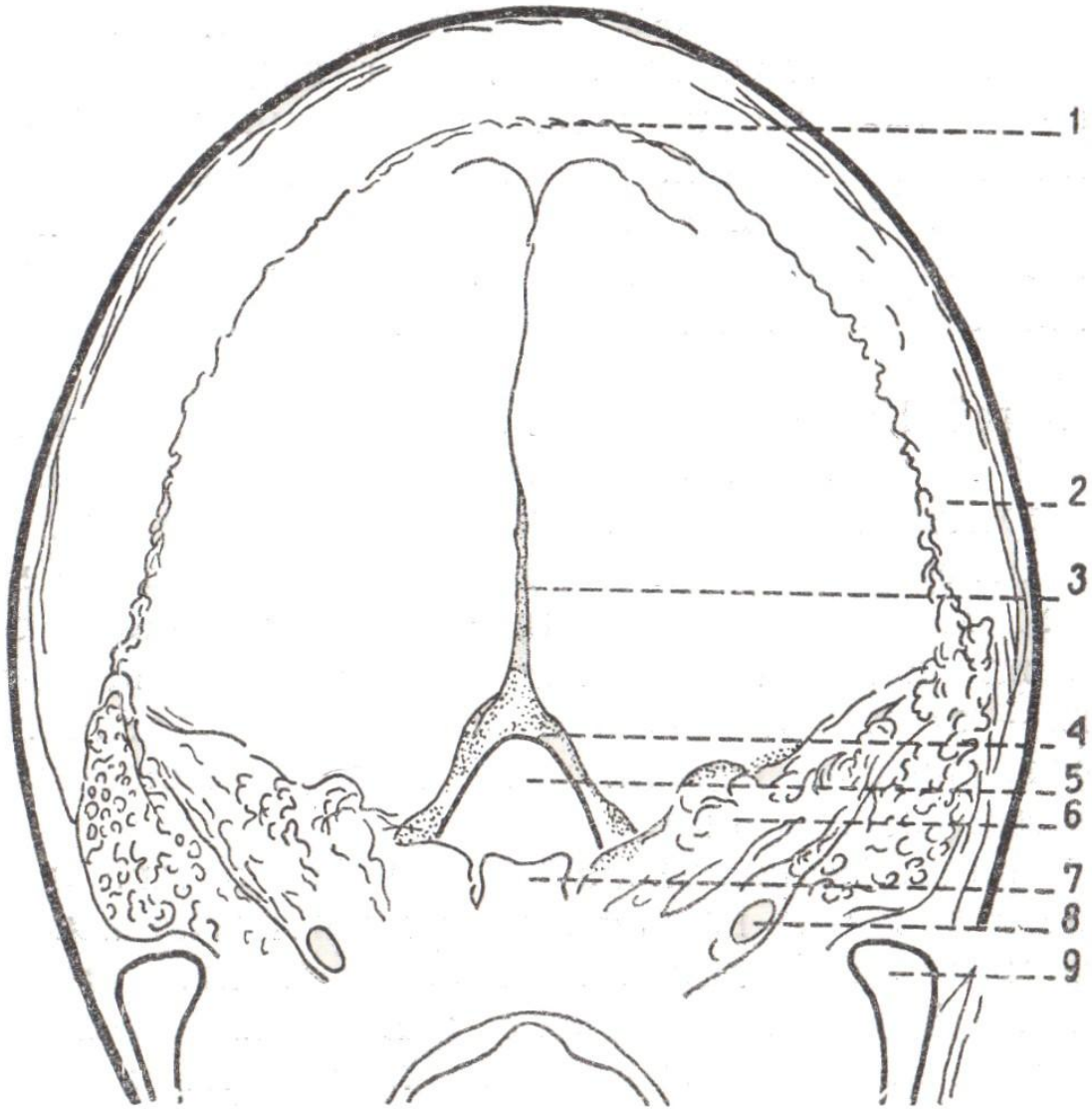

Схема заднего полуаксиального снимка черепа

1 — лямбда; *2* — лямбдовидный шов; *3* — внутренний затылочный гребень; *4* — валик края затылочного отверстия; *5* — большое затылочное отверстие; *6* — пирамида височной кости; *7* — спинка турецкого седла; *8* — яремное отверстие; *9* — головка нижней челюсти.

Область турецкого седла

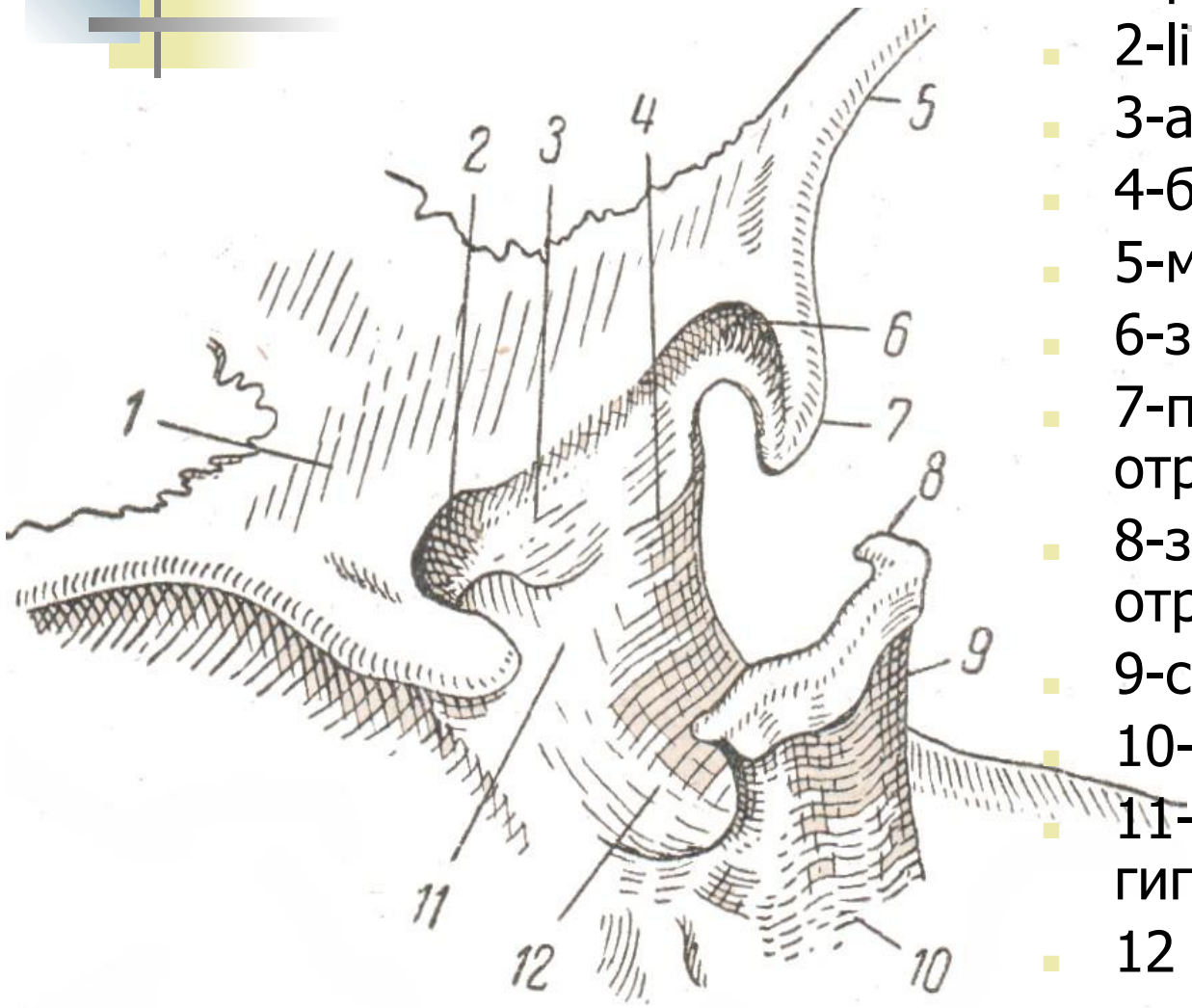

- 1-planum sphenoidale
- 2-limbus sphenoidalis
- 3-areola praesellaris
- 4-бугорок седла
- 5-малое крыло
- 6-зрительное отверстие
- 7-передний клиновидный отросток
- 8-задний клиновидный отросток
- 9-спинка седла
- 10-скат
- 11-передняя стенка гипофизарной ямки
- 12 -дно гипофизарной ямки

Принципы измерения высоты костного ложа в турецком седле



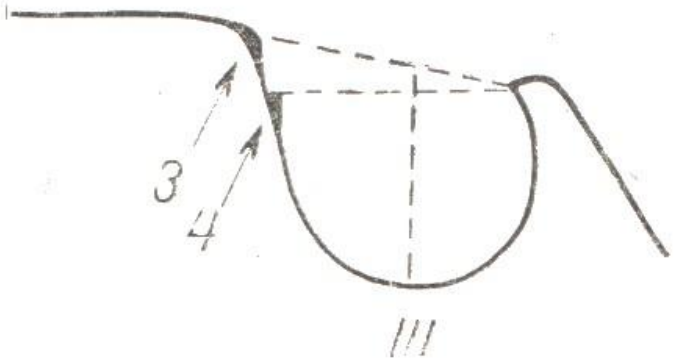

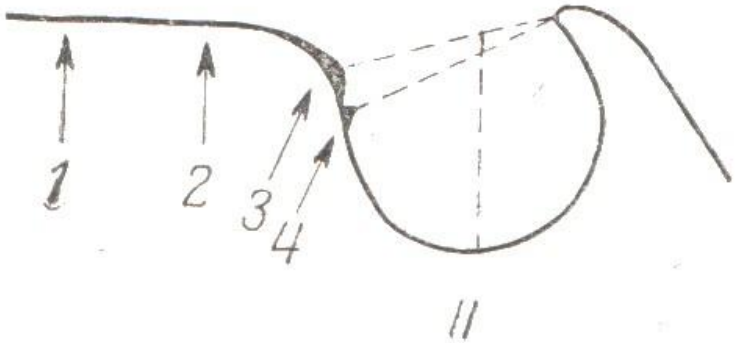

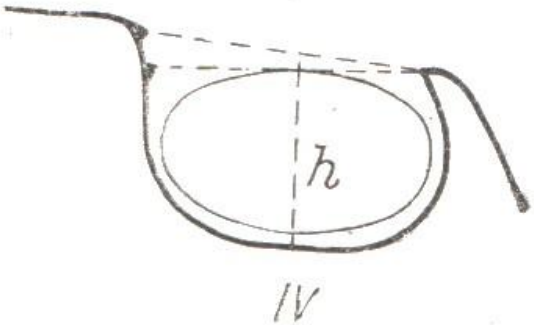

Варианты нормального турецкого седла

Круглый

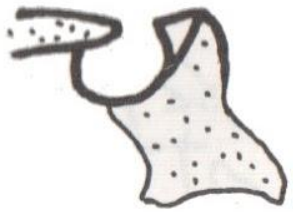

Углубленный

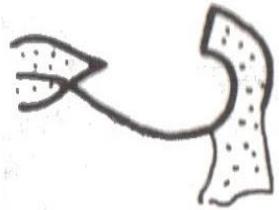

Овальный

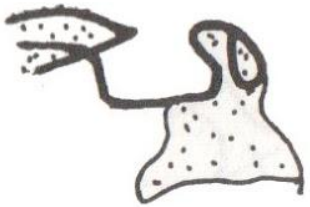

Четырехугольный



Уплощенный



Поверхностный

Варианты нормального турецкого седла

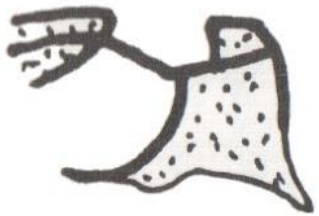

Обызвествление диафрагмы седла

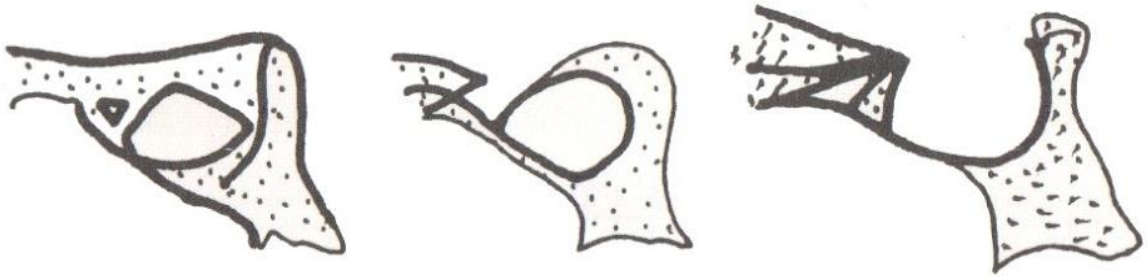

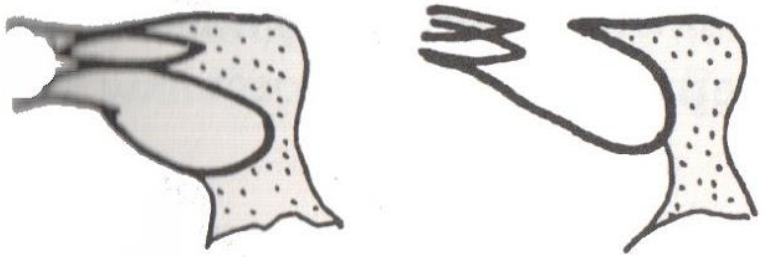

Мостоподобная форма седла

Варианты нормального турецкого седла

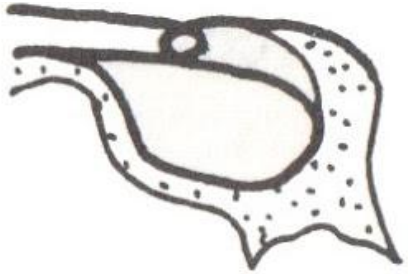

Псевдомостоподобная Schneider



Варианты Raab

Обызвествление в области турецкого седла

Краниофарингеома с узурацией спинки седла

Обызвествление гипофиза, норма

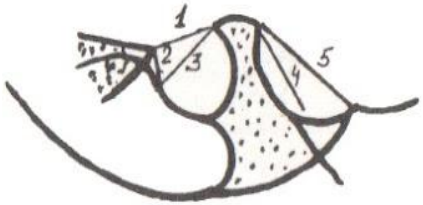

Обызвествление твердой мозговой оболочки:

1. Между передними и задними наклоненными отростками
2. Между передними и средними наклоненными отростками
3. Между средними и задними наклоненными отростками
4. В области прикрепления твердой мозговой оболочки к бугристости спинки
5. Между верхушкой пирамиды и задними наклоненными отростками

Различные типы нормальной конфигурации турецкого седла



I—в виде стоячего или наклоненного кпереди овала, *II*—в виде части круга, *III*—в виде лежачего овала, *IV*—в виде прямоугольника с закругленными нижними углами, *V*—в виде колбы; *I* и *V* относятся к глубоким седлам, *II*—к круглым, *III*—к плоским, *IV*—в зависимости от высоты седла к глубоким или плоским.

Физиология гипофиза

- 1. Передняя доля
  - Соматотропный гормон – СГ - роста
  - Адренокортикотропный гормон – АКТГ - надпочечники
  - Тиреотропный гормон – ТТГ – щитовидная железа
  - Гонадотропный гормон – ГТ – половые гормоны
    - а) фолликостимулирующий (рост фолликулов, образование экстрогенов в яичнике, сперматогенез) гормон
    - б) лютеинизирующий гормон (овуляция, желтое тело)
    - в) пролактин (выделение молока)

- 2. Средняя доля – интермедин (меланофорный, пигментный)
- 3. Задняя доля
  - Вазопрессин – повышение кровяного давления
  - Окситоцин – сокращение матки
  - Антидиуретический гормон – реабсорбция воды в канальцах почек

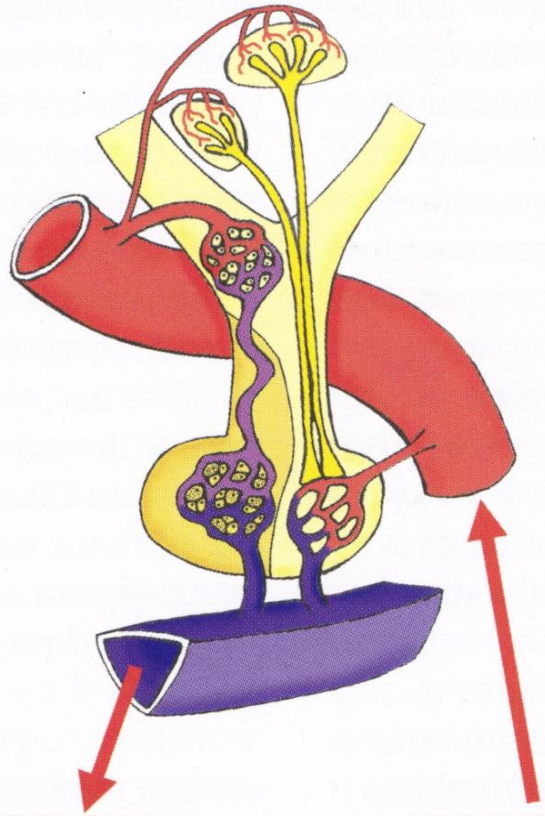

Первичное капиллярное сплетение.
Мелкие нейросекреторные клетки гипоталамуса (выработка гормонов гипоталамуса – либеринов и статинов).

Вторичное капиллярное сплетение.
Аденогипофизарные клетки (выработка гормонов аденогипофиза).

Крупноклеточные ядра гипоталамуса (выработка окситоцина и вазопрессина).

Нейрогипофиз (депо окситоцина и вазопрессина).

Гормоны аденогипофиза:

Пролактин
АКТГ
СТГ
ТТГ
ФСГ
ЛГ и др.

Гормоны нейрогипофиза:
Окситоцин
Вазопрессин

Периферические эндокринные железы:

Щитовидная железа
Надпочечники
Гонады

Другие органы и ткани-мишени

Схема функционирования системы гипоталамус- гипофиз- периферические эндокринные железы

Классификация опухолей области турецкого седла

- 1. Эндоселлярные опухоли
- 2. Супраселлярные опухоли
- 3. Инфраселлярные опухоли
- 4. Параселлярные опухоли
- 5. Ретроселлярные опухоли
- 6. Преселлярные опухоли

Симптомы опухолей гипофиза

- 1. Эндокринные нарушения
- 2. Офтальмологические нарушения
- 3. Рентгенологические изменения
- 4. Общие неврологические нарушения от сдавления структуры мозга

Опухоли передней доли гипофиза

- Хромофобные (адипозо-генитальная дистрофия) (синдром Бабинского - Фрелиха
- Хромофильные
  - Эозинофильные (акромегалия) (Р.Мари)
  - Базофильные (синдром Иценко-Кушинга)
- Анапластические (переходные от доброкачественных к злокачественным)
- Аденокарциномы
- Смешанные

Гистологическая классификация

- Включает в себя базофильный, эозинофильный и хромофобный варианты, однако её использование клинического смысла не имеет потому, что один и тот же гормон может продуцироваться клетками с различным отношением к красителям.

Классификация по гормональной активности

- Гормонально-неактивные 35-40%
- Гормонально-активные 55-60%

Гормонально-активные

- Выделяют опухоли с повышенной секрецией пролактина – «**пролактинома**» с синдромом аменореи-лактореи у женщин и импотенцией с геникомастией у мужчин (25-30%)
- Гормона роста – «**соматотропинома**» и «**пролактосоматотропинома**» с явлениями акромегалии и/или гигантизма(25%)
- Адренокортикотропного гормона – «**кортикотропинома**» с клиникой болезни Иценко-Кушинга или синдрома Нельсона (10%)
- **Тиреотропинома** встречается только в 1% случаев
- Возможна гиперпродукция сразу нескольких гормонов.

Опухоли передней доли гипофиза

- 1. Хромофобные (адипозогенитальная дистрофия - синдром Бабинского-Фрелиха)
- 2. Хромофильные
  - а) эозинофильные (акромегалия, синдром Мари)
  - б) базофильные (синдром Иценко-Кушинга)
- 3. Анапластические (переходные от доброкачественных к злокачественным)
- 4. Смешанные
- 5. Аденокарциномы

Небольшое турецкое седло при большой опухоли

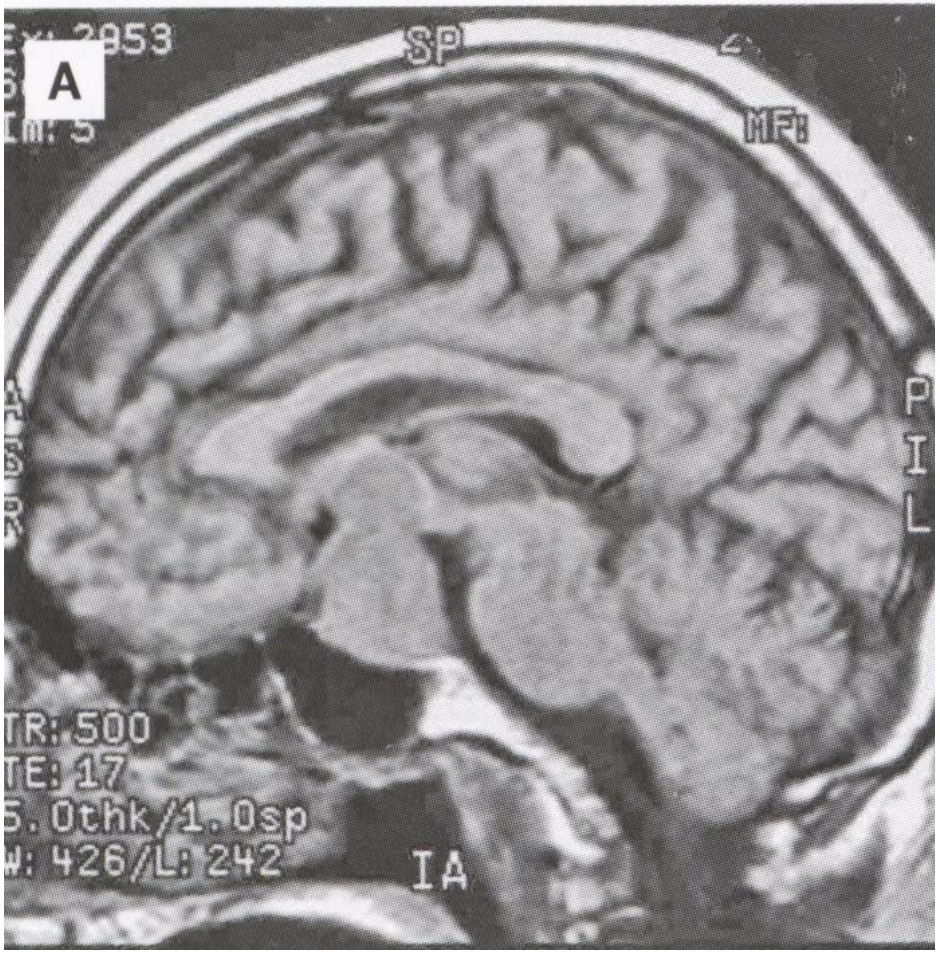

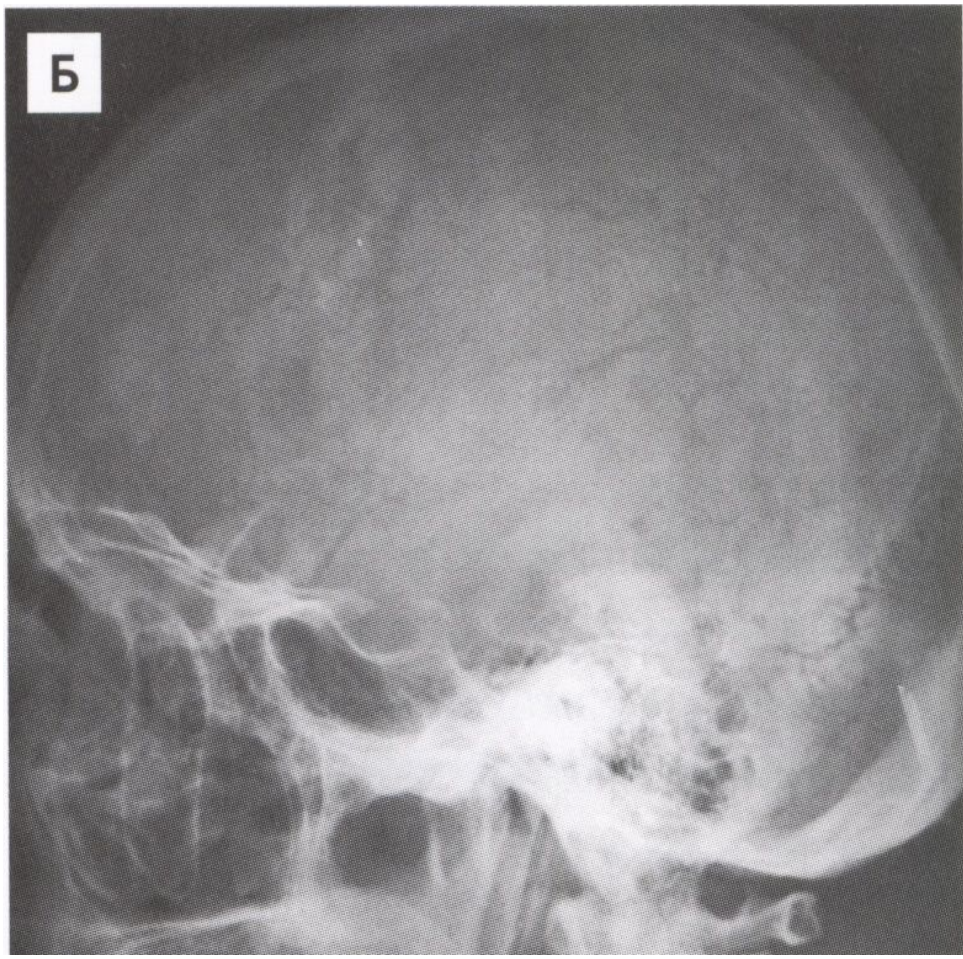

Ранние признаки эндоселлярной аденомы

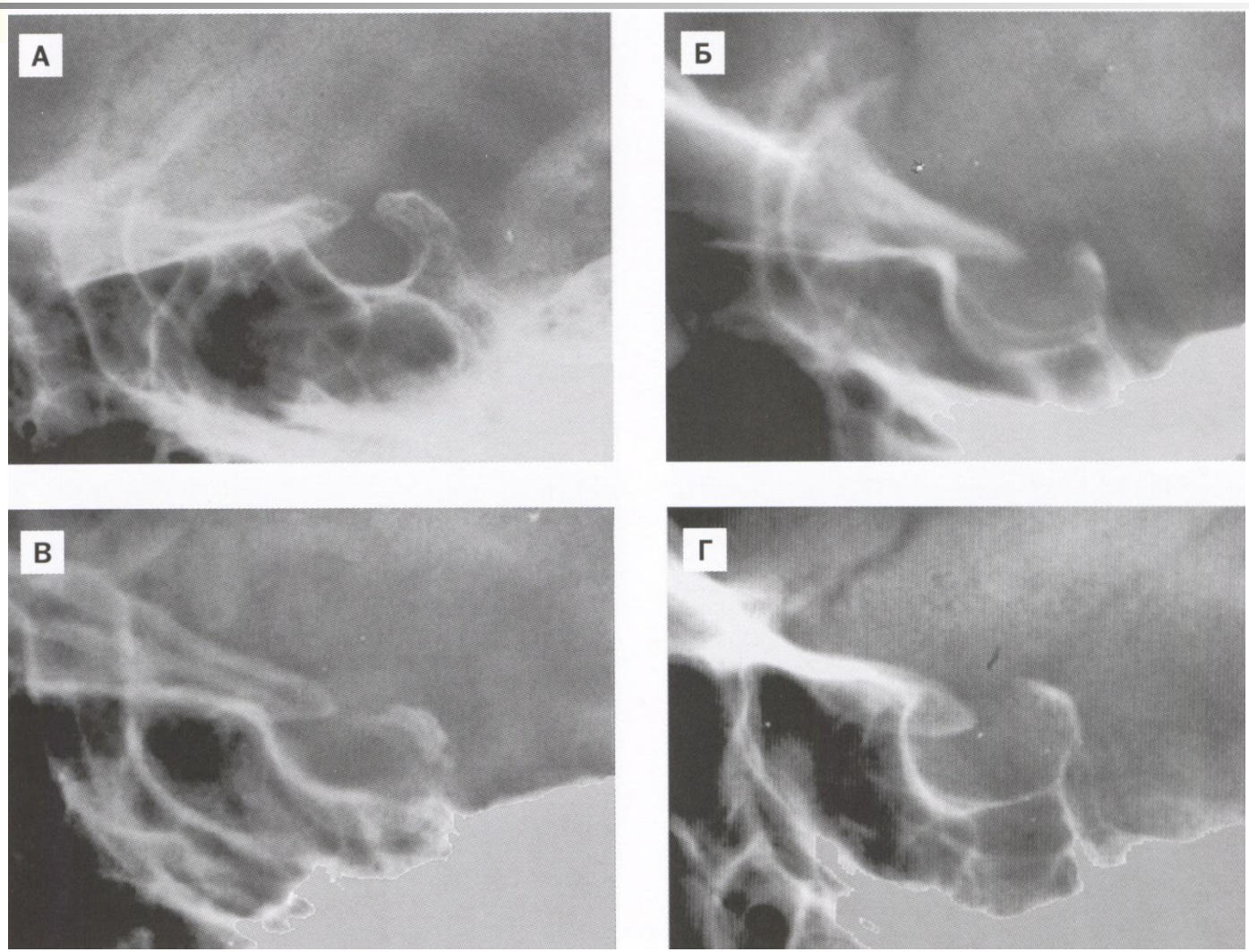

Ассиметричный супраселлярный рост

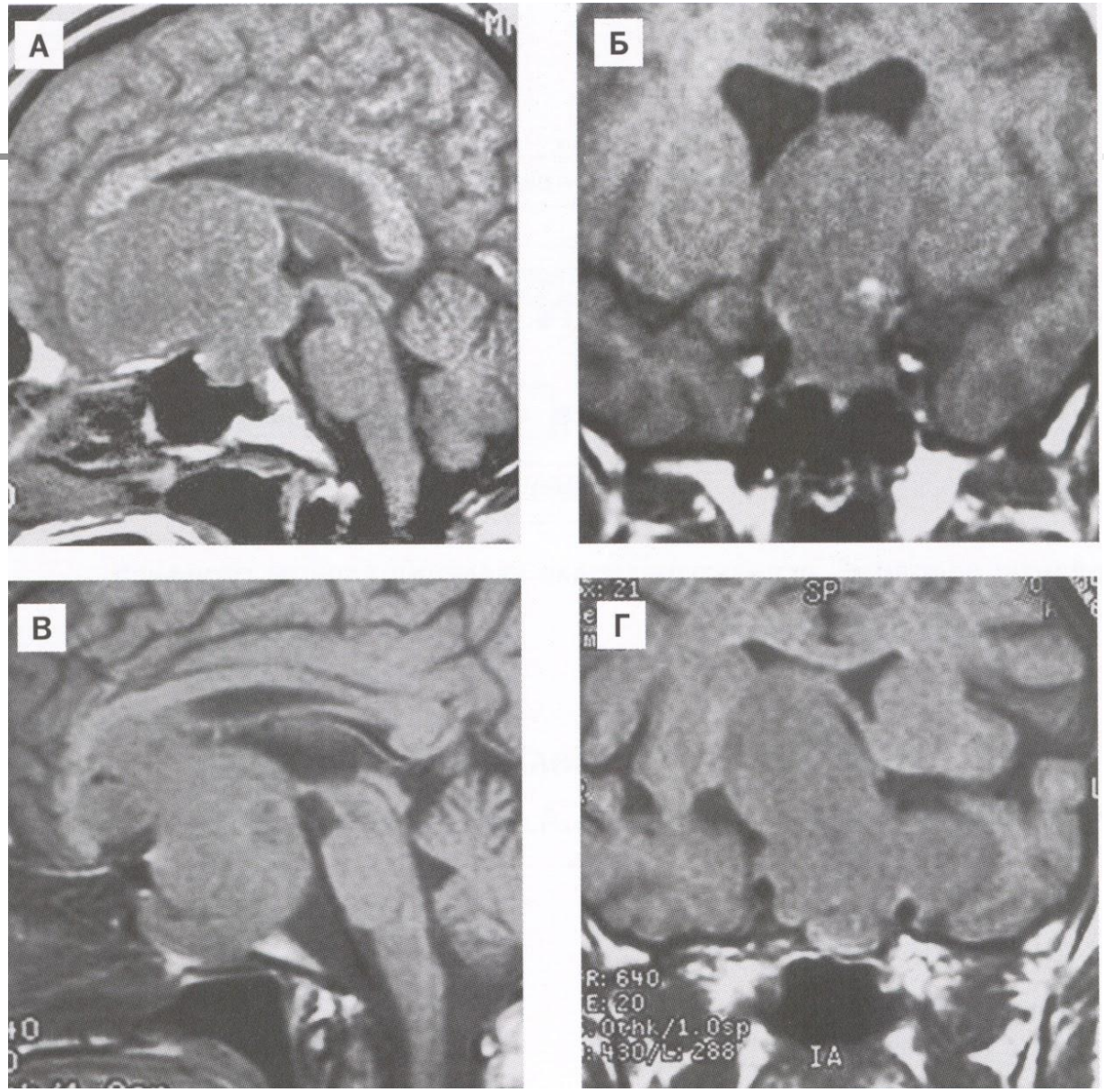

Супраселлярное расположение аденомы при нерасширенном турецком седле

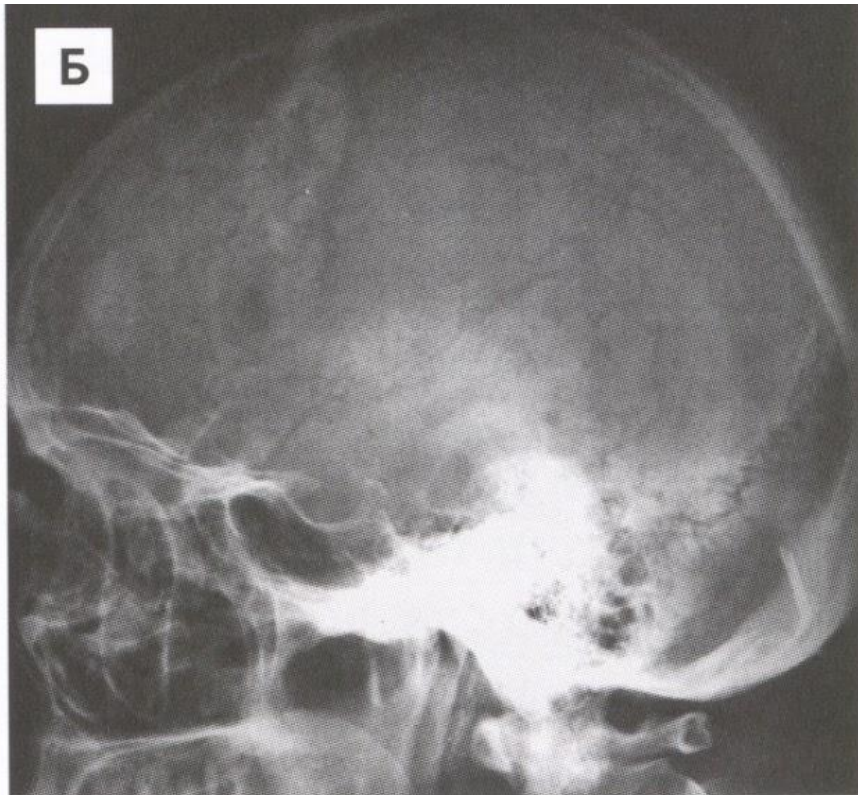

Рентгеновские признаки хромофобных аденом гипофиза

- 1.Увеличение сагиттального и вертикального размеров седла
- 2.Выпрямленность спинки
- 3.Порозность деталей
- 4.Смещение клиновидных отростков
- 5.Разрушение седла
- 6.Изменение дна (двуконтурность)
- 7.Изменение основной пазухи (уменьшение размеров)
- 8.Расширение входа в седло.
- 9.Общие симптомы от сдавления III желудочка

Больной с пролактиномой

Изменения лица при акромегалии

Симптомы акромегалии

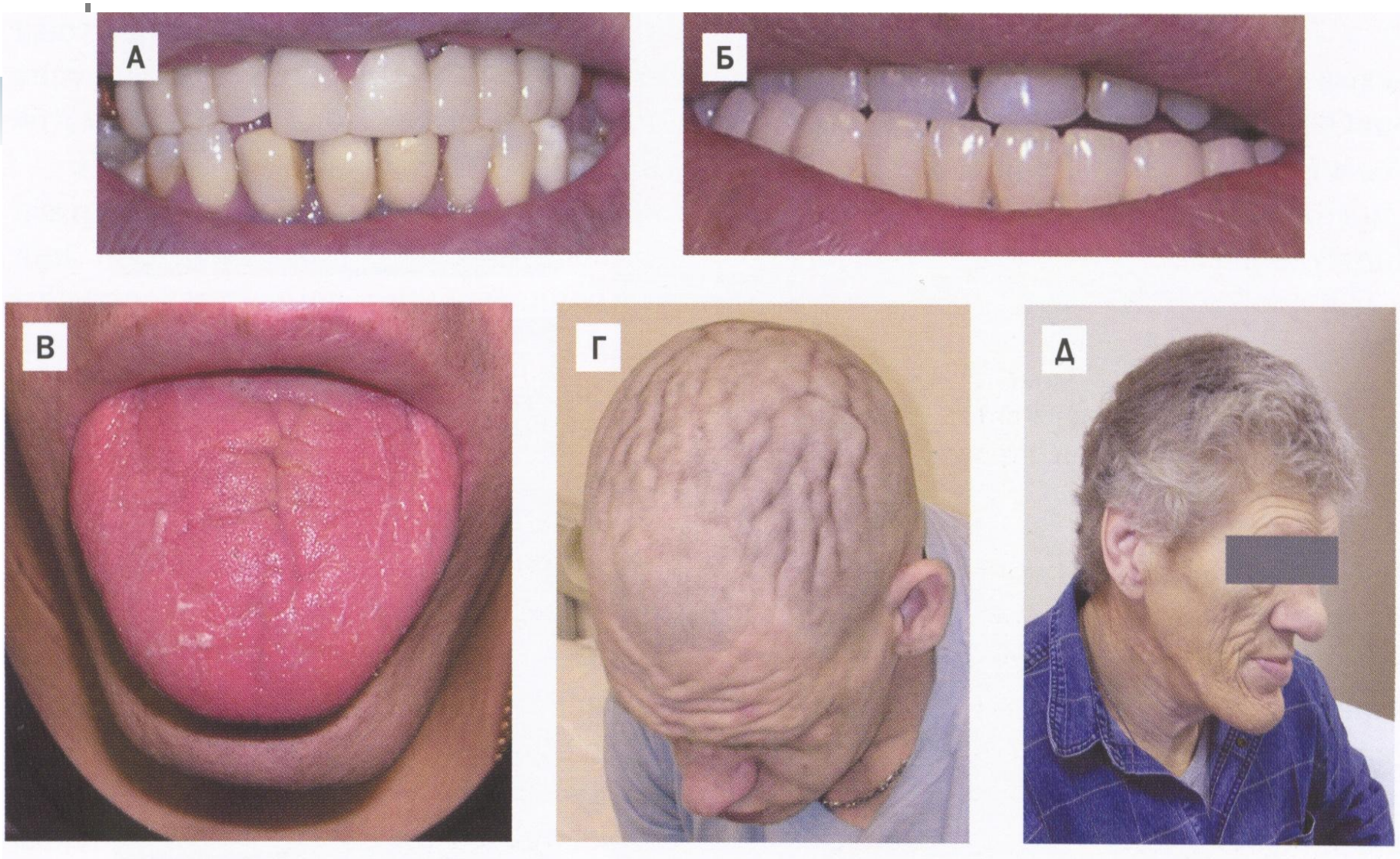

Ранние признаки эозинофильной аденомы

- 1. Выпрямление спинки
- 2. Истончение спинки у основания
- 3. Уплотнение верхней ее части (созидание)
- 4. Склерозирование
- 5. Наклон задних клиновидных отростков вперед (натяжение межклиновидных связок)
- 6. Увеличение размеров, двуконтурность дна
- 7. Уменьшение основной пазухи
- 8. Утолщение костей черепа
- 9. Гиперпневматизация придаточных пазух
- 10. Увеличение нижней челюсти и языка

Базофильная аденома

- Размеры турецкого седла не изменяются.

- Может быть остеопороз деталей турецкого седла, черепа в целом, позвонков («рыбьи» позвонки) из-за нарушения белкового и минерального обмена, которое ведет к недостаточности восстановительных процессов в костной ткани, что связано с повышенной функцией коры надпочечников.

Симптомы базофильной аденомы

- 1. Лунообразное, круглое, ожиревшее красное лицо
- 2. Ожирение туловища при тонких нижних конечностях
- 3. Темнолиловые и красные полосы на животе и бедрах по типу полос беременных, артериальная гипертония, аменорея у женщин, половая слабость у мужчин, недоразвитие половых органов, оволосение по типу «бакенбардов» и усов у женщин, выпадение волос на голове.

Болезнь Иценко - Кушинга

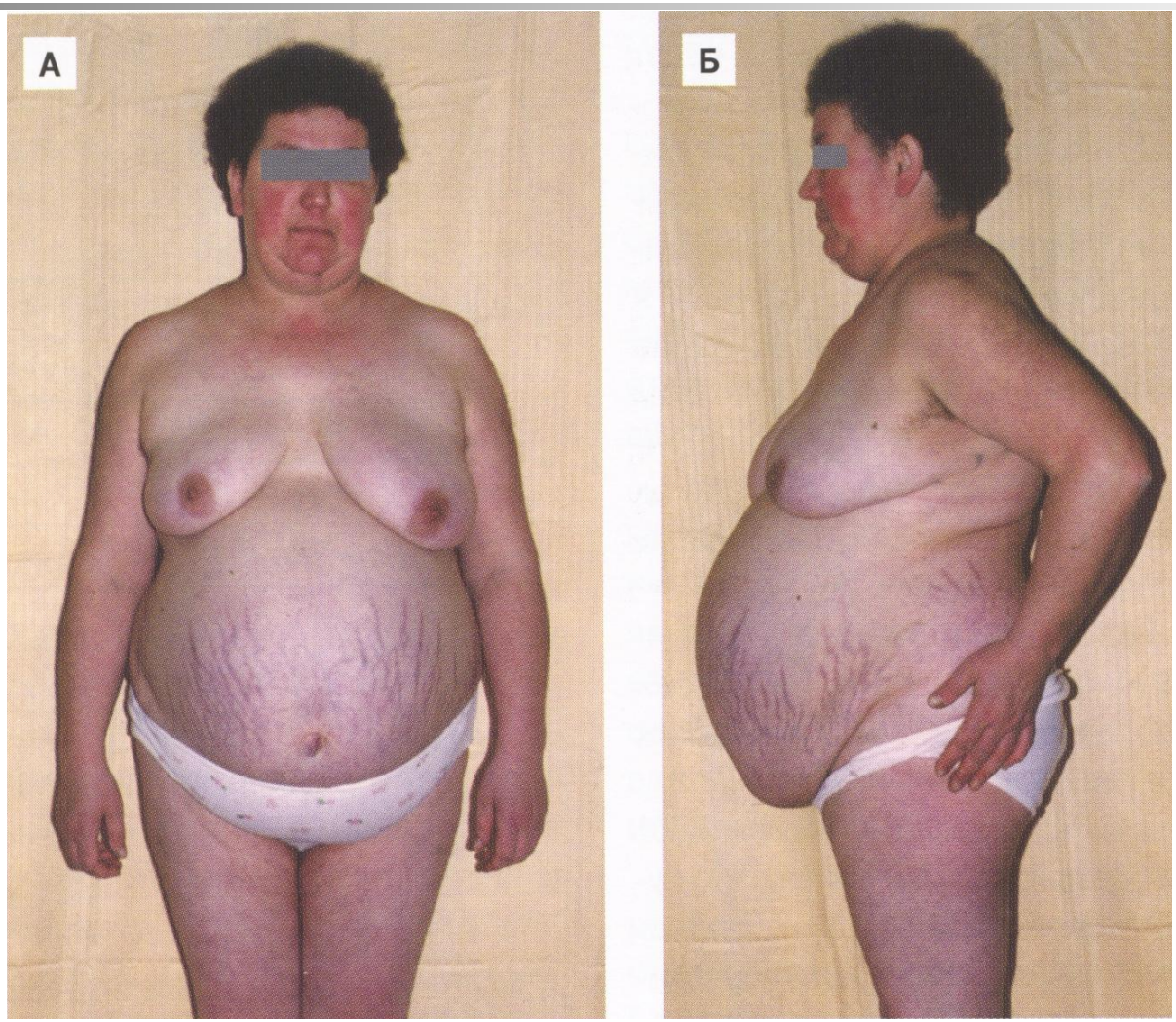

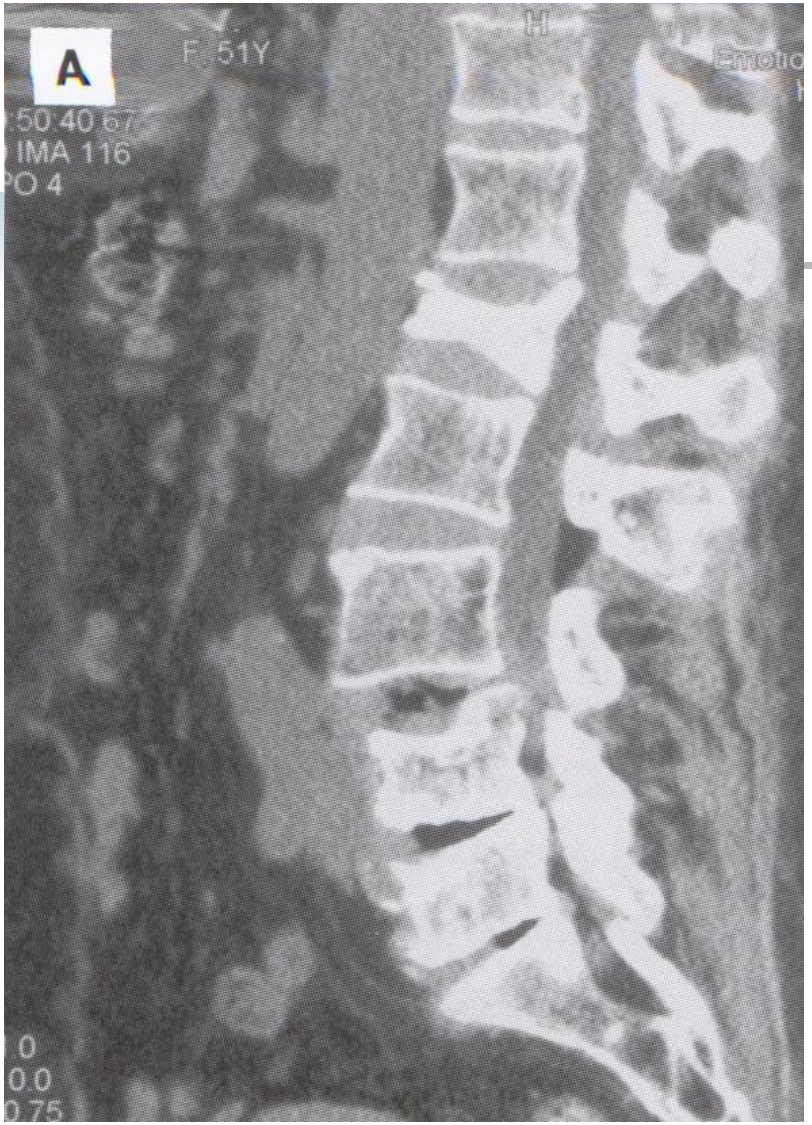
А
F 51Y
IMA 116

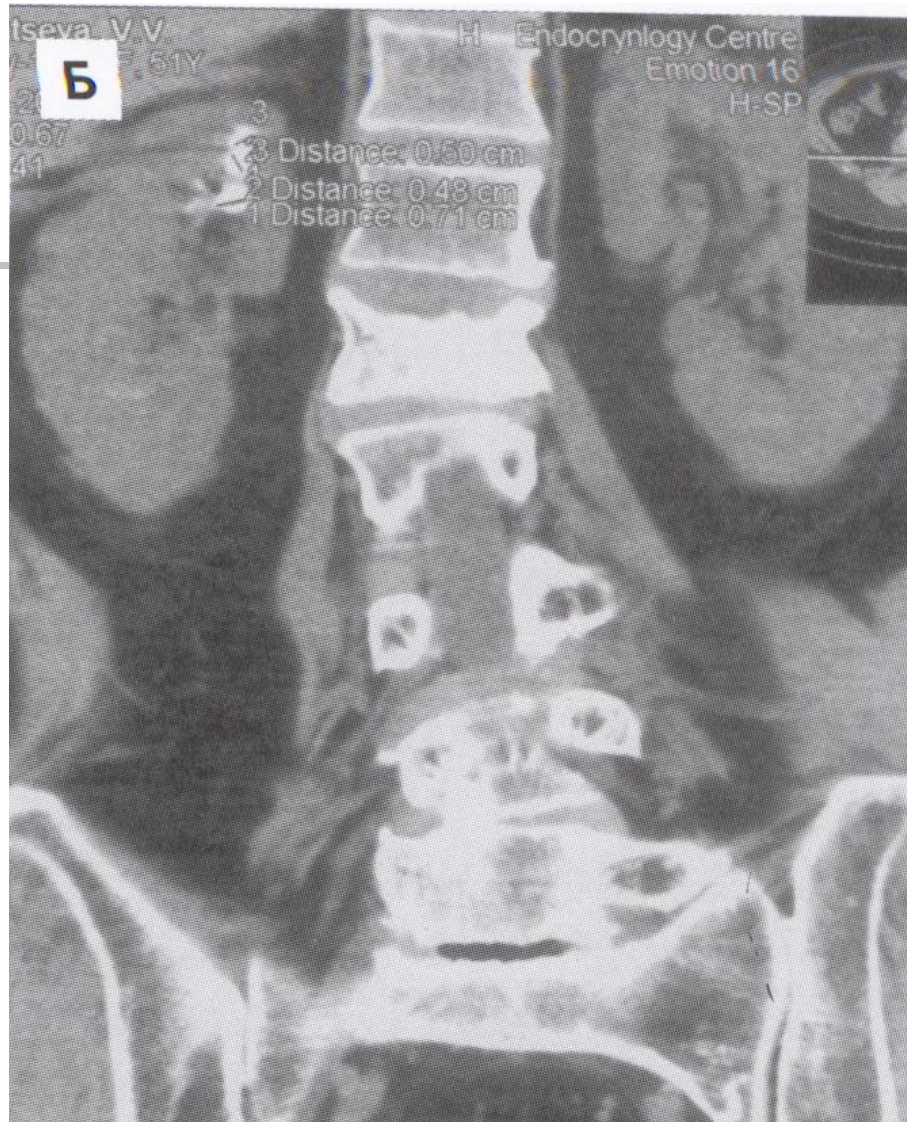
Б
Endocrynlogy Centre
Emotion 16
H-SP
3 Distance: 0.50 cm
2 Distance: 0.48 cm
1 Distance: 0.71 cm

Трансназальные операции

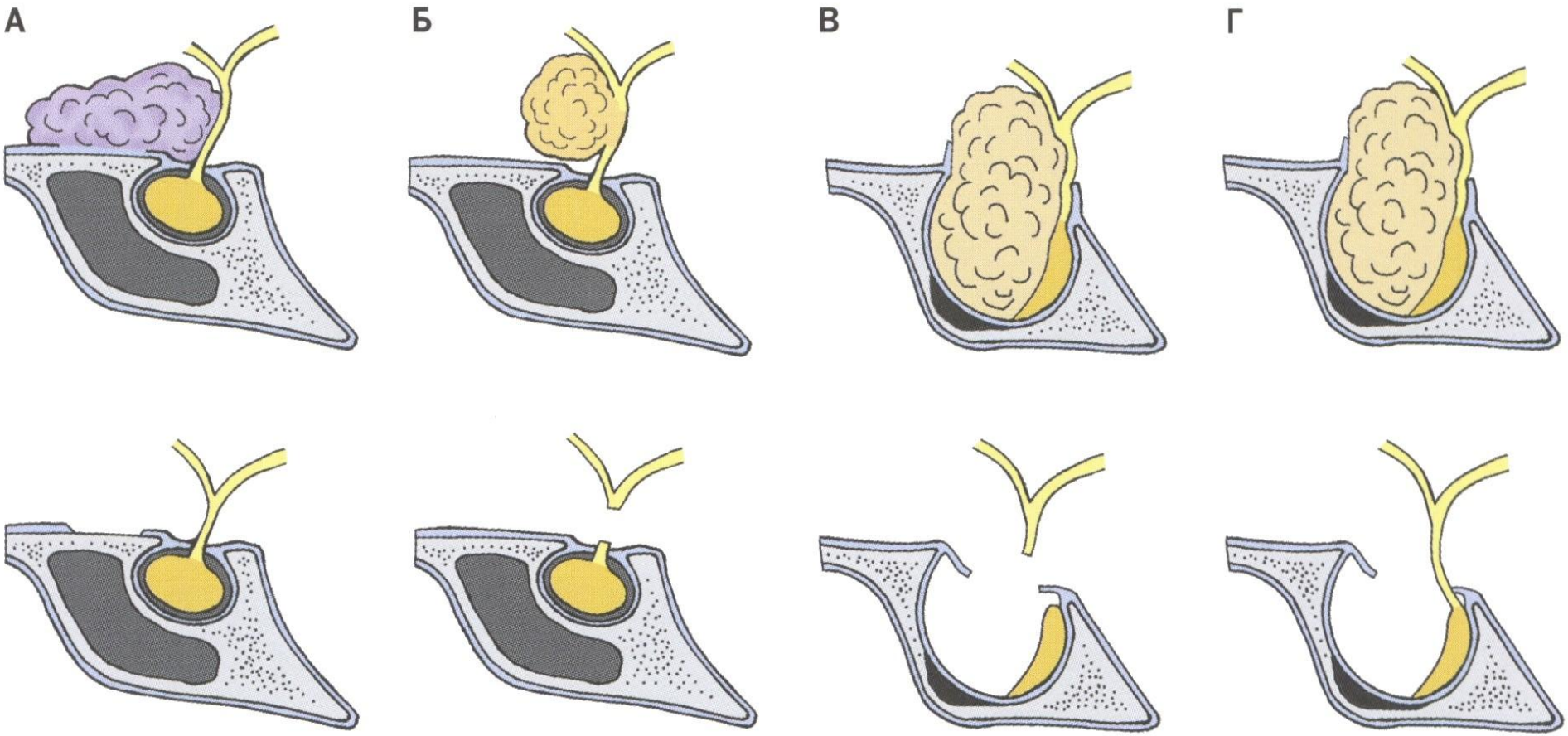

Больные, отличающиеся комбинациями состояния («поражение–сохранность») гипофиза и его стебля, до и после удаления различных опухолей (катамнез от 6 мес. до 6 лет, медиана 6 мес.).

А – супраселлярные менингиомы **Б** – стебельные краниофарингиомы **В** – эндосупраселлярные гормонально-неактивные аденомы **Г** – эндосупраселлярные гормонально-неактивные аденомы

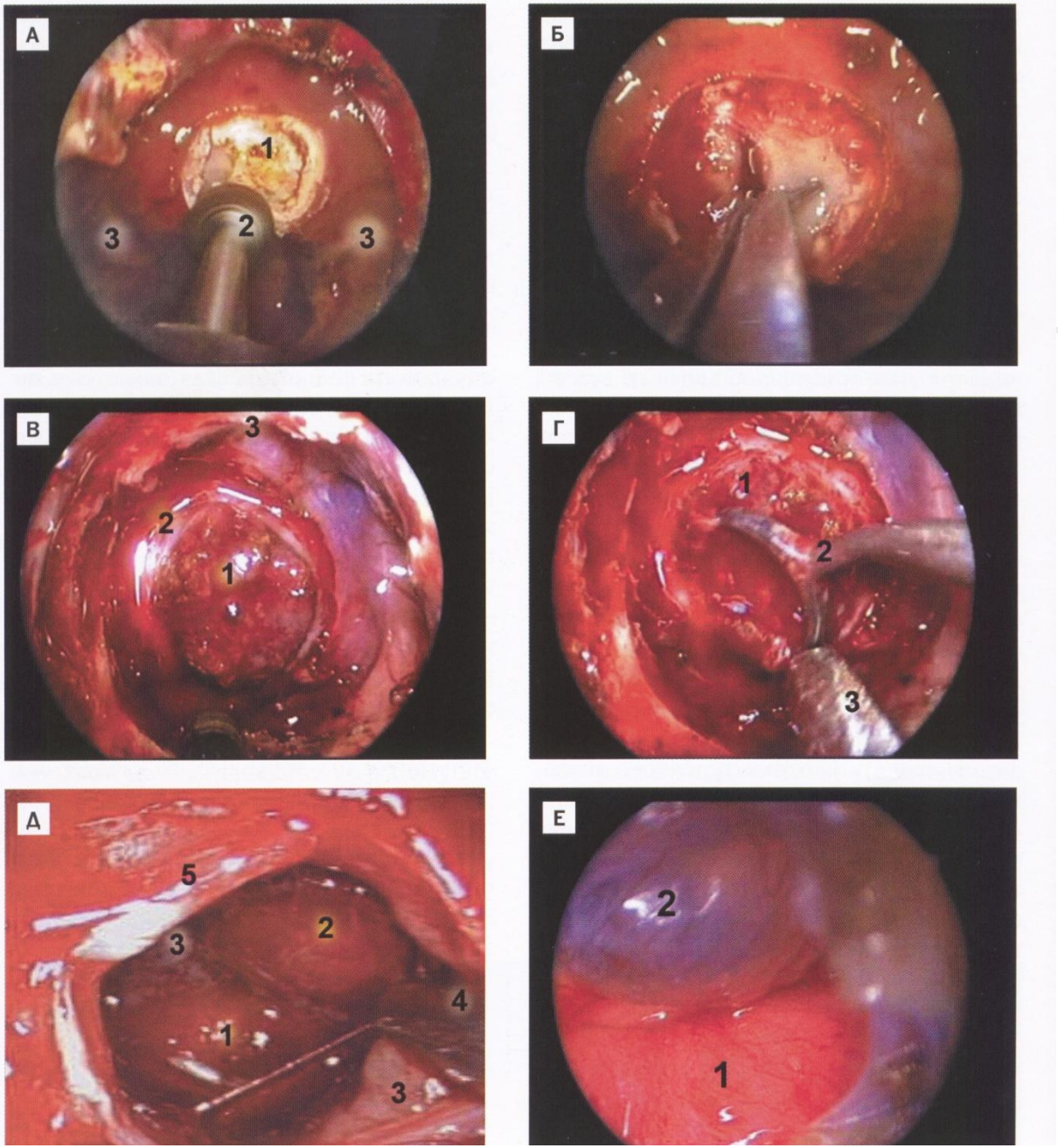

Селлярный этап трансназальной операции

Трансназальные операции

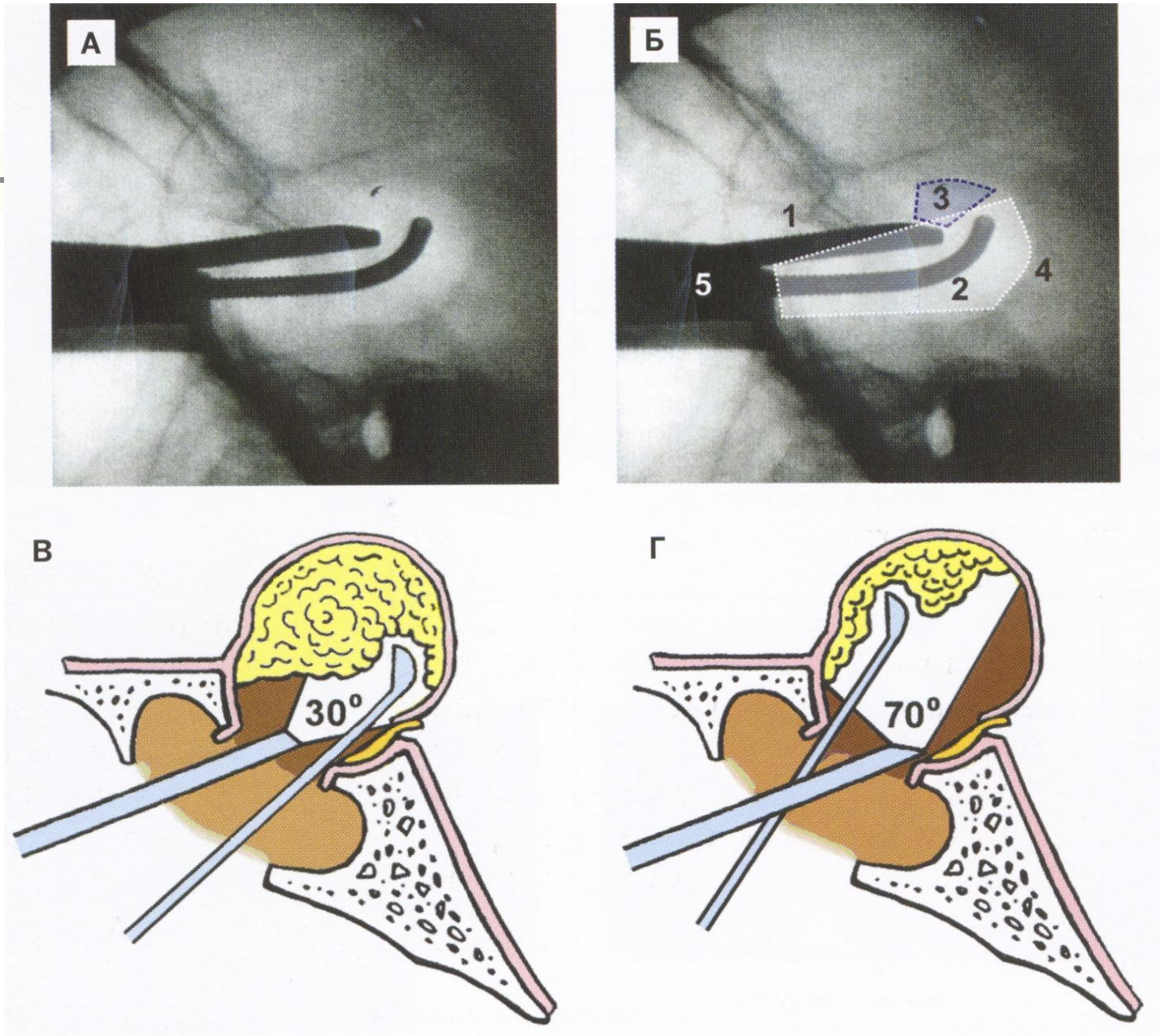

Радиохирургические методики облучения

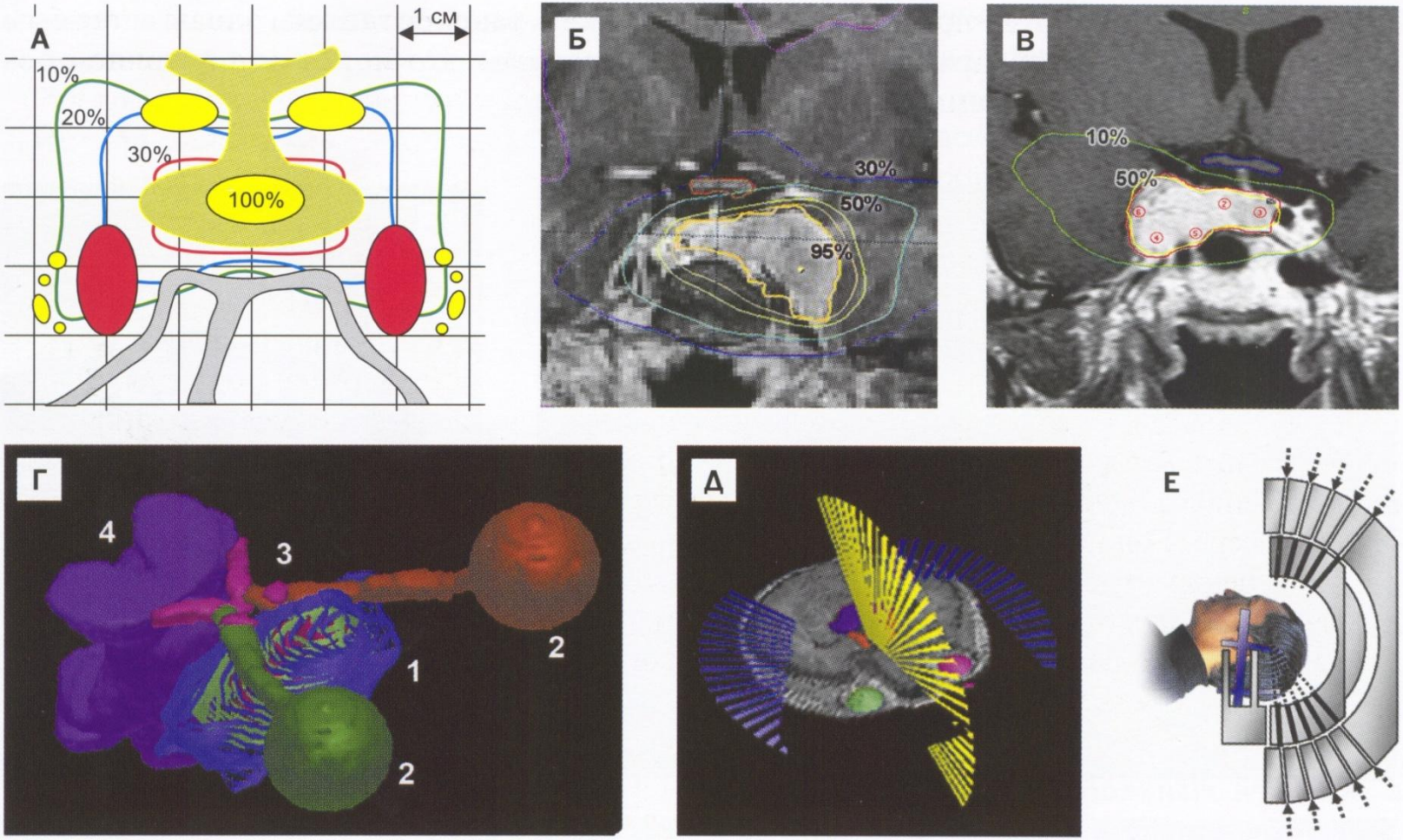

Рис. 6.2. Различные радиохирургические методики облучения.

А – изодозное распределение при облучении эндоселлярной аденомы протоновым пучком ИТЭФ. **Б** – изодозное распределение при стереотаксическом облучении эндолатероселлярной аденомы гипофиза на аппарате «Novalis». **В** – изодозное распределение при стереотаксическом облучении эндолатероселлярной аденомы гипофиза на аппарате «Gamma-Knife». **Г** – «3-D» реконструкция – взаимное расположение опухоли (1), глазных яблок (2), зрительных нервов и хиазмы (3), ствола мозга (4). **Д** – вариант траектории лучей на аппарате «Novalis». **Е** – траектории лучей на аппарате «Gamma-Knife»

Аппараты для проведения лучевого лечения

А- «Gamma-Knife»
Б- линейный ускоритель «Novalis»
В- линейный ускоритель «Primus»
Г- гамма- установка «Teragam»

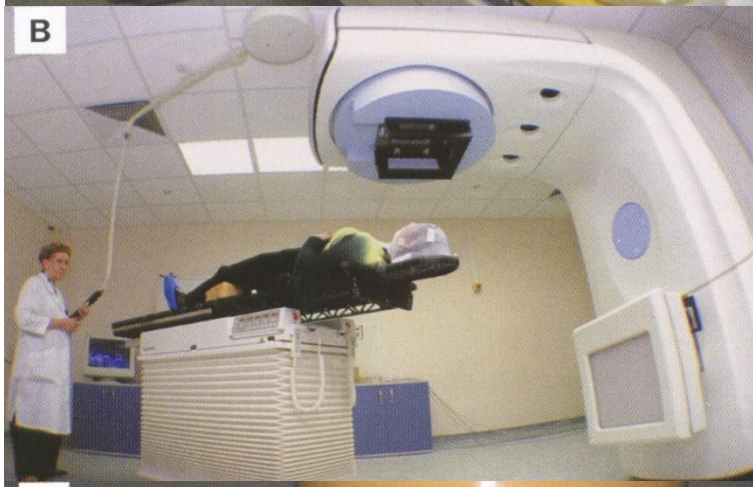

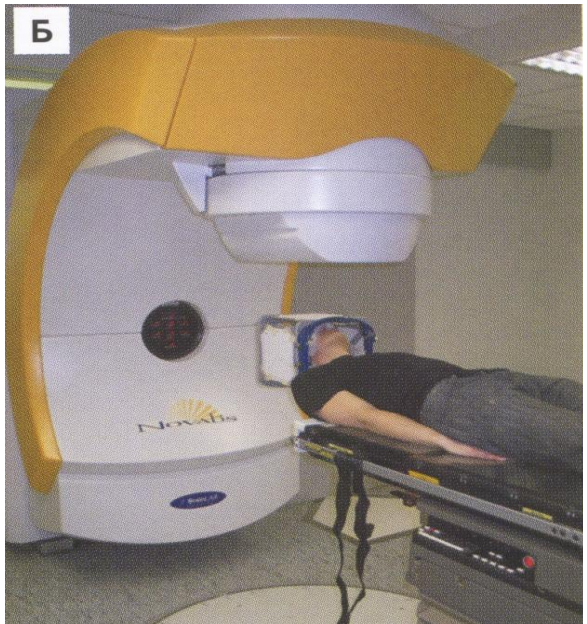

Супраселлярные опухоли

- 1. Новообразования III желудочка
- 2. Сильвиевого водопровода
- 3. Шишковидной железы
- 4. Гипофизарно-гипоталамической области ствола
- 5. Мозолистого тела
- 6. Кармана Ратке (краниофарингиомы)
- 7. Опухоли гипофиза при супраселлярном росте

Краниофарингиомы (по Грекову)

1. Инфундибулярные 60%	над диафрагмой седла
2. Стебельные 36%	
3. Эндоселлярные 3%	под диафрагмой седла
4. Субселлярные 1%	

Инфраселлярные опухоли

- 1. Субселлярные краниофарингиомы
- 2. Доброкачественные опухоли (твердая фиброма, ангиофиброма, неврофиброма, лимфангиома, невринома, дермоиды)
- 3. Злокачественные опухоли (ангио-фибросаркома, лимфосаркома, рак)

Параселлярные опухоли

- 1. Опухоли височных, височно-теменных отделов и оболочечные опухоли
- 2. Арахноидэндотелиомы крыльев основной кости

Ретроселлярные опухоли

- 1. Опухоли затылочной доли
- 2. Заднего отдела мозолистого тела
- 3. Зрительного бугра
- 4. IV желудочка
- 5. Продолговатого мозга
- 6. Варолиева моста
- 7. Мозжечка
- 8. Невринома VIII пары и др.

Преселлярные опухоли

- 1. Опухоли бугорка турецкого седла – 10%
- 2. Опухоли обонятельной ямки – 7,7%

} среди менингиом

- 3. Глиомы хиазмы – 2% среди глиом
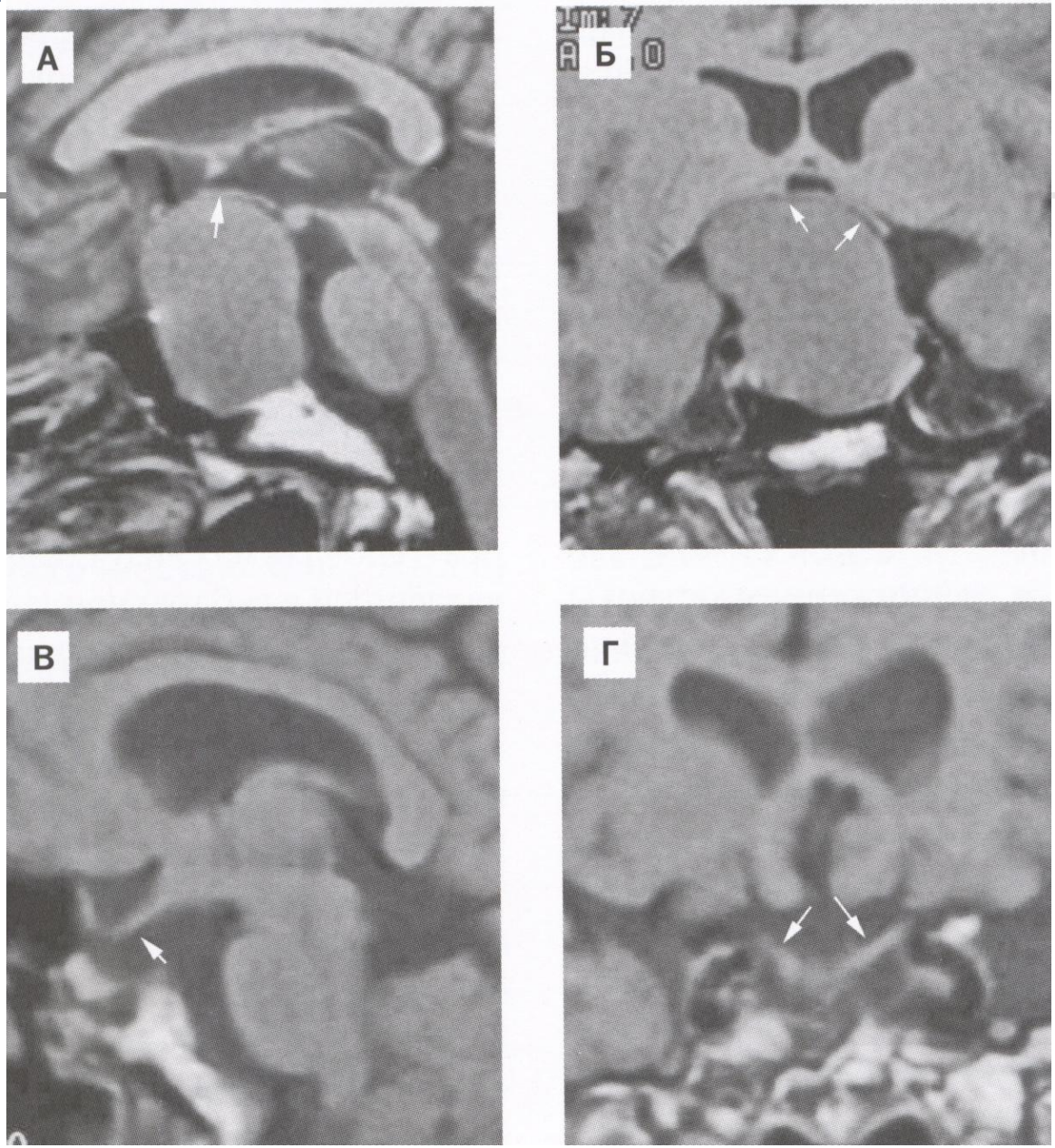
Синдром пустого турецкого седла