Кафедра анатомии человека
имени профессора С.З. Лукманова

Функциональная анатомия органов чувств

ОРГАНЫ ЧУВСТВ

ОРГАН ЗРЕНИЯ

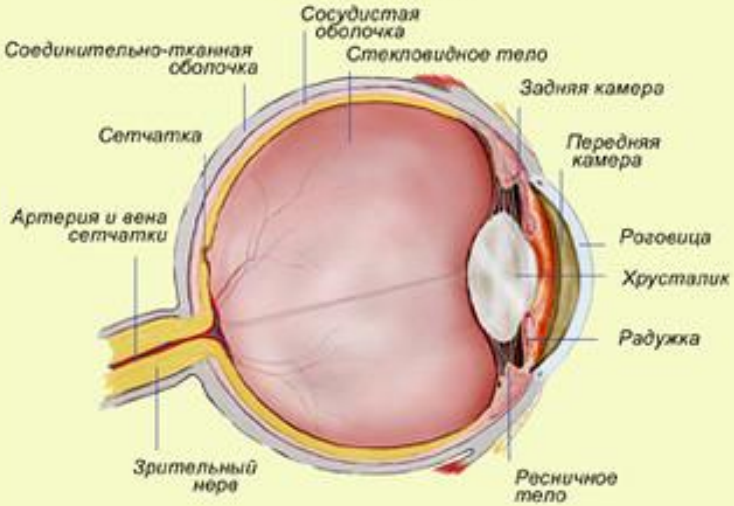

ОРГАН ОБОНЯНИЯ

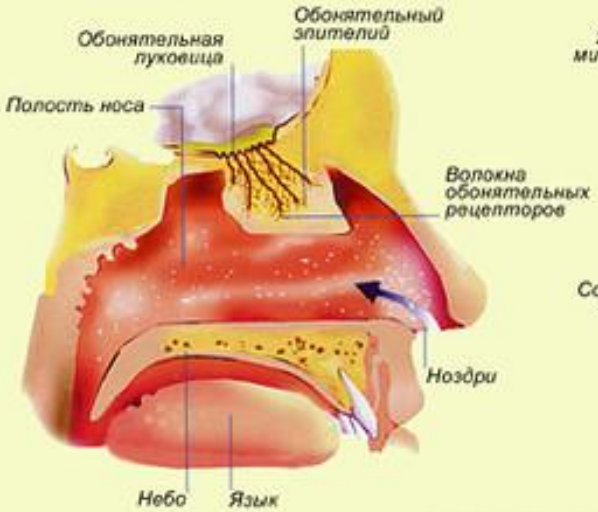

ОРГАН ВКУСА

ОРГАН СЛУХА И РАВНОВЕСИЯ

СТРОЕНИЕ КОЖИ

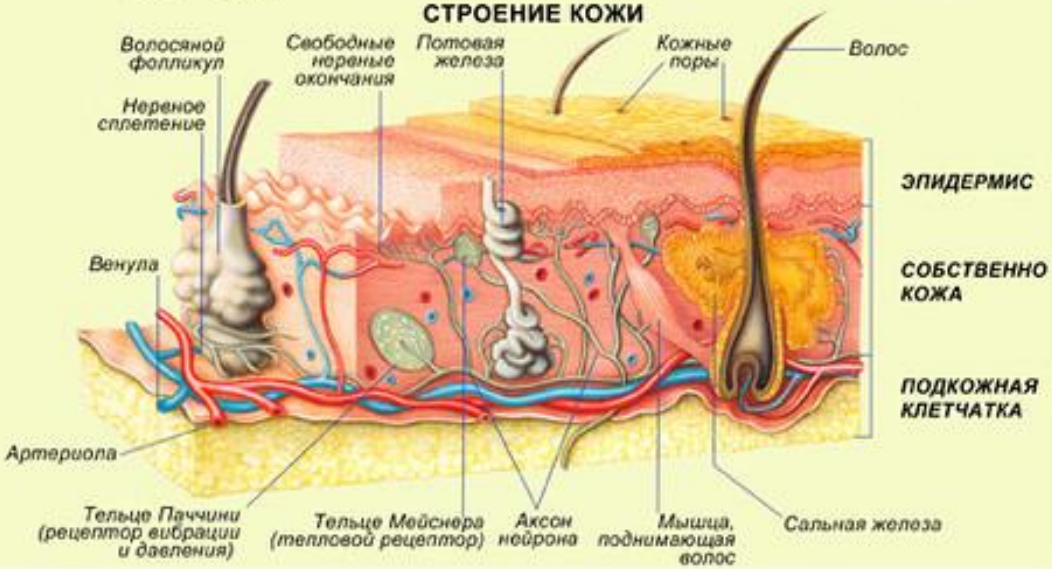

Виды чувствительности

- Общие виды чувствительности

- чувство осязания, боли, температуры, стереогноза и тактильное чувство, проприоцептивное чувство

- Специфические виды чувствительности

- органы зрения, слуха, равновесия, вкуса и обоняния

ОБЩИЙ ПРИНЦИП СТРОЕНИЯ АНАЛИЗАТОРОВ НЕРВНОЙ СИСТЕМЫ ИЛИ ОРГАНОВ ЧУВСТВ

- **1 .периферический отдел или рецепторы**, которые обеспечивают восприятие раздражения и преобразовывают его в нервный импульс
- **2.проводниковая часть или чувствительный проводящий путь,** который состоит из цепи трех нейронов
- **3.корковый отдел анализатора,** в котором осуществляется анализ поступившей информации

ОРГАН ОСЯЗАНИЯ

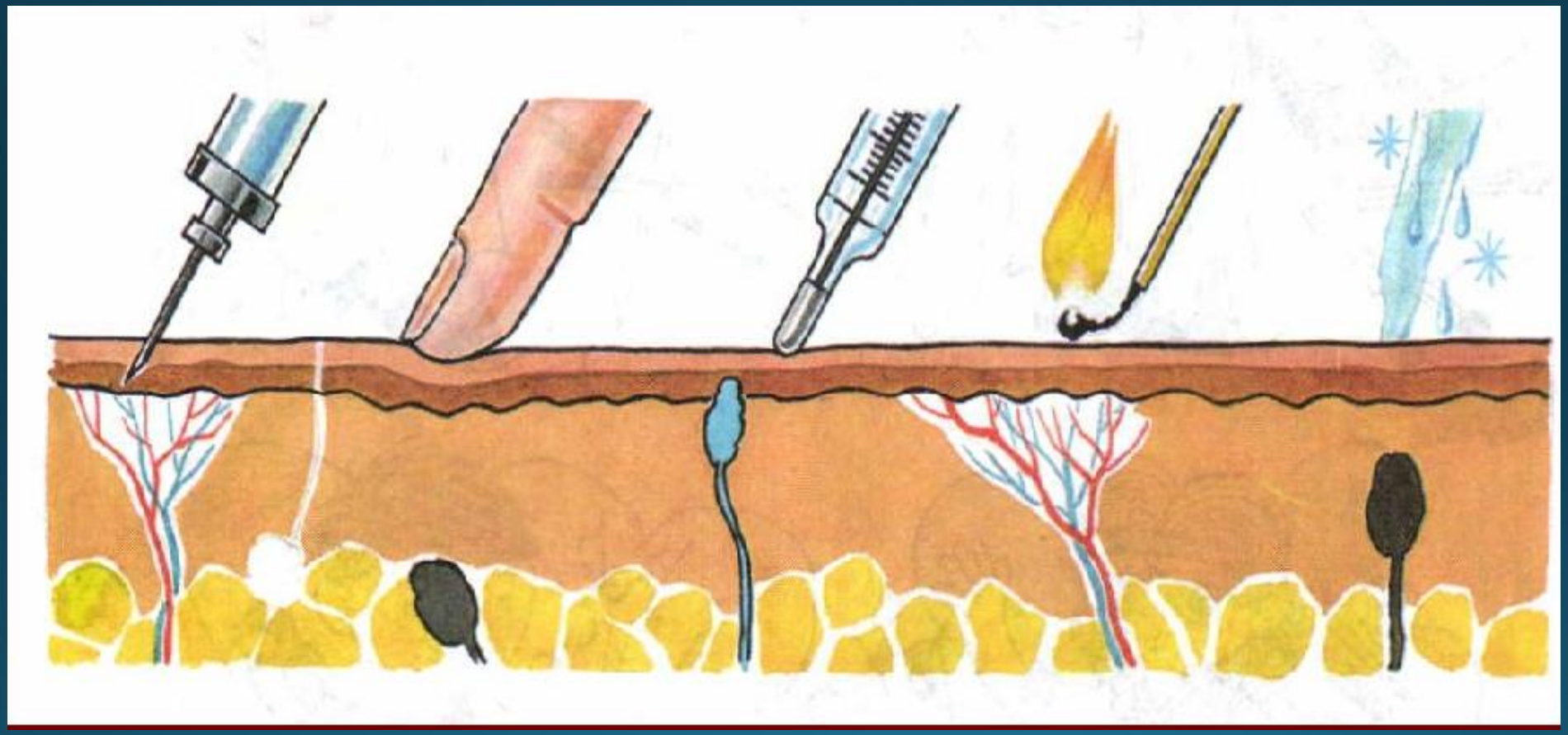

РЕЦЕПТОРЫ КОЖИ

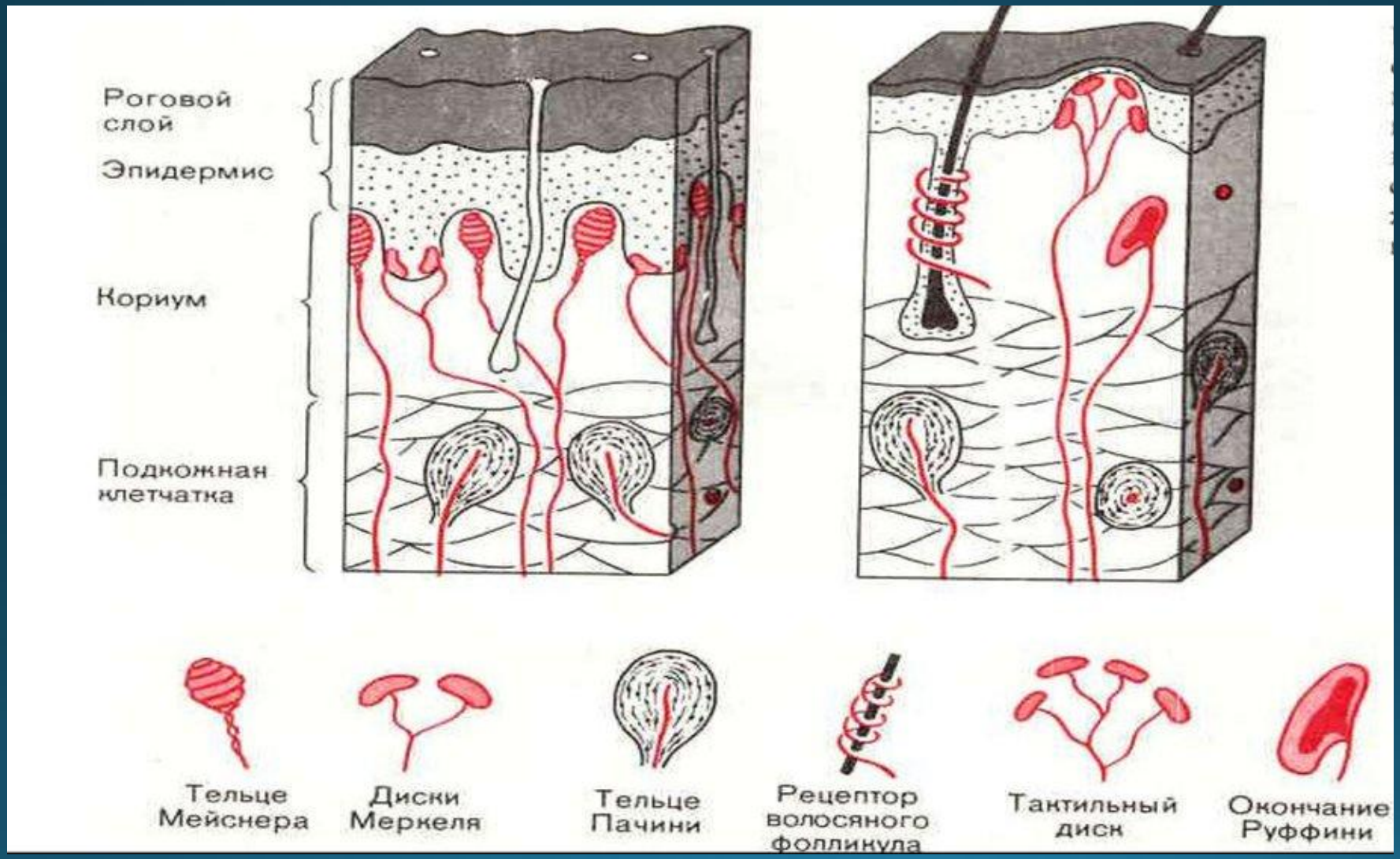

ТАКТИЛЬНЫЙ АНАЛИЗАТОР

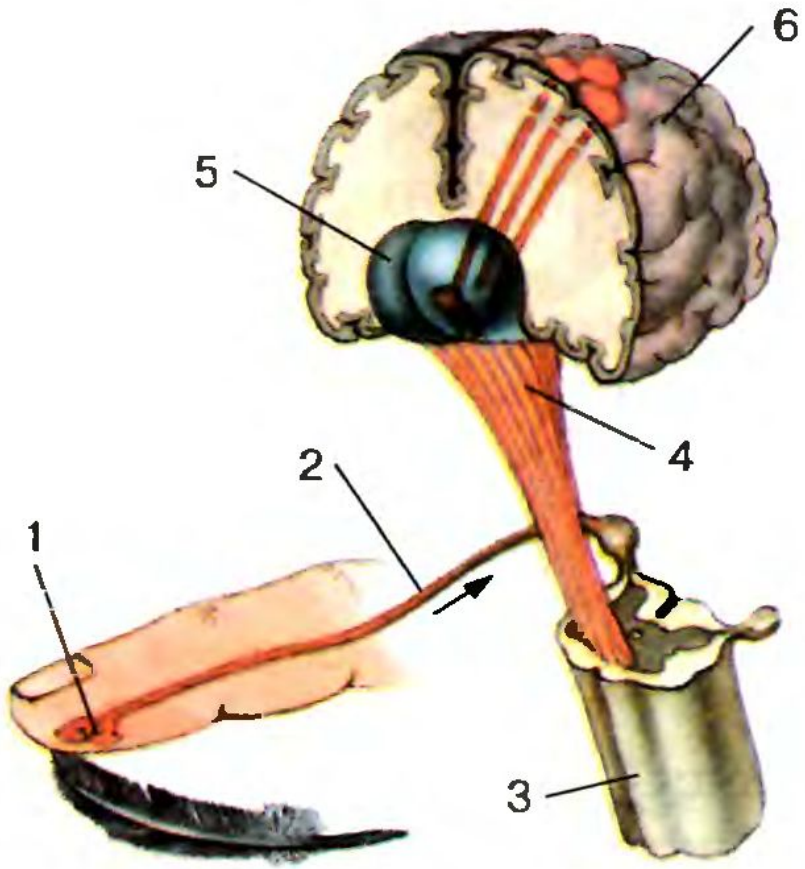

Тактильный анализатор

1 — *рецептор*; 2 — *чувствительный нейрон спинномозгового узла*; 3 — *спинной мозг*; 4 — *восходящие нервные пути*; 5 — *таламус*; 6 — *кожно-мышечная чувствительная зона коры большого мозга*

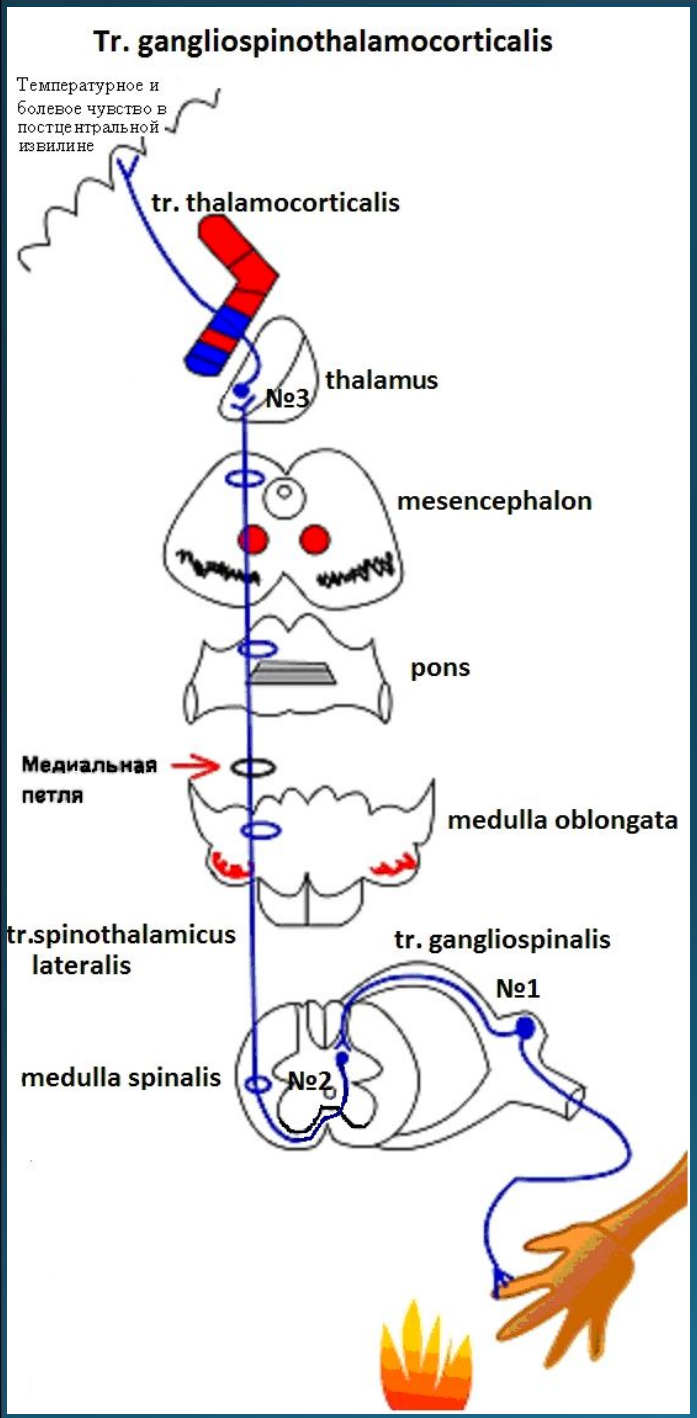

TRACTUS GANGLIOSPINOTHALAMOCORTICALIS

№1 – чувствительный узел спинномозгового нерва (чувствительный нейрон) (gangl. sensorium nervi spinalis)

№2 – собственное ядро (nucleus proprius)

№3 – вентро-латеральные ядра таламуса (nuclei ventrolaterales thalami)

ОРГАН ВКУСА

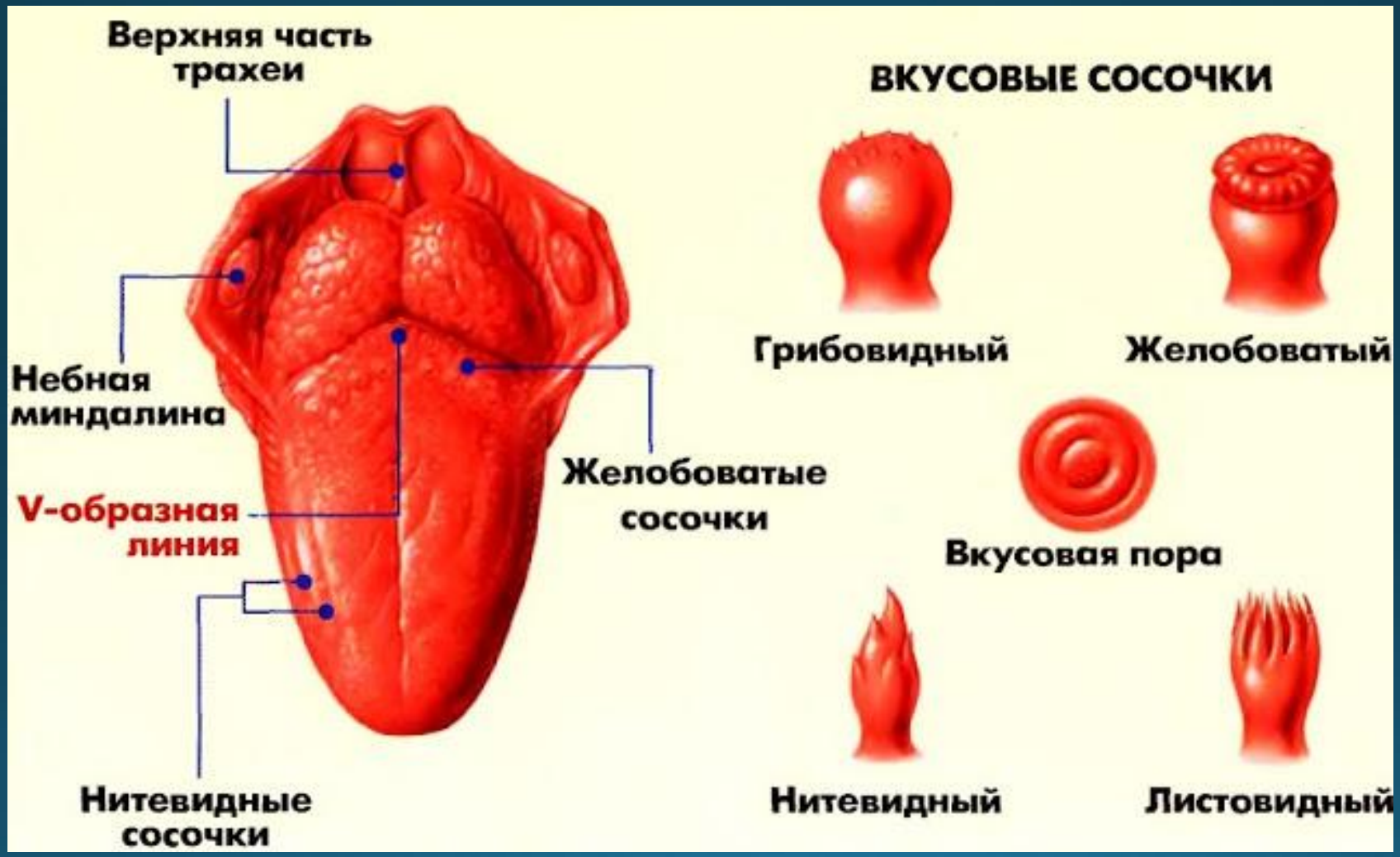
Верхняя часть трахеи
Небная миндалина
V-образная линия
Нитевидные сосочки
Желобоватые сосочки
ВКУСОВЫЕ СОСОЧКИ
Грибовидный
Желобоватый
Вкусовая пора
Нитевидный
Листовидный

ВКУСОВОЙ АНАЛИЗАТОР

Представляет информацию о химическом составе и качестве пищи. Рефлекторно действует на пищеварительные железы.

Вкусовые рецепторы слизистой языка

Чувствительные волокна ЧМН: VII, IX, V, X

Промежуточный мозг, височная доля коры ГМ, лимбическая система

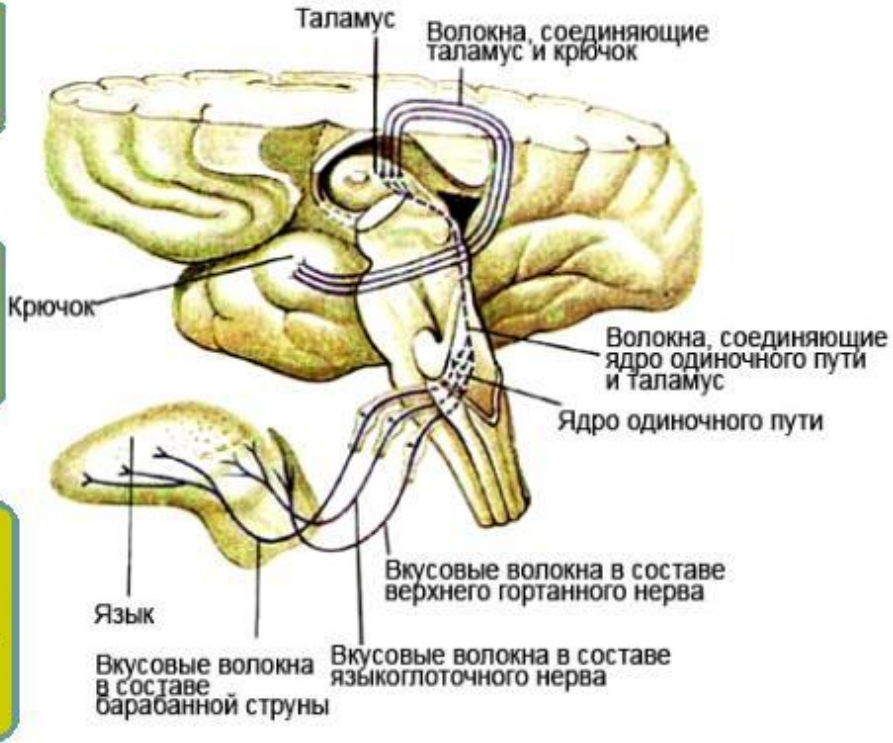

ПРОВОДЯЩИЙ ПУТЬ ВКУСОВОГО АНАЛИЗАТОРА

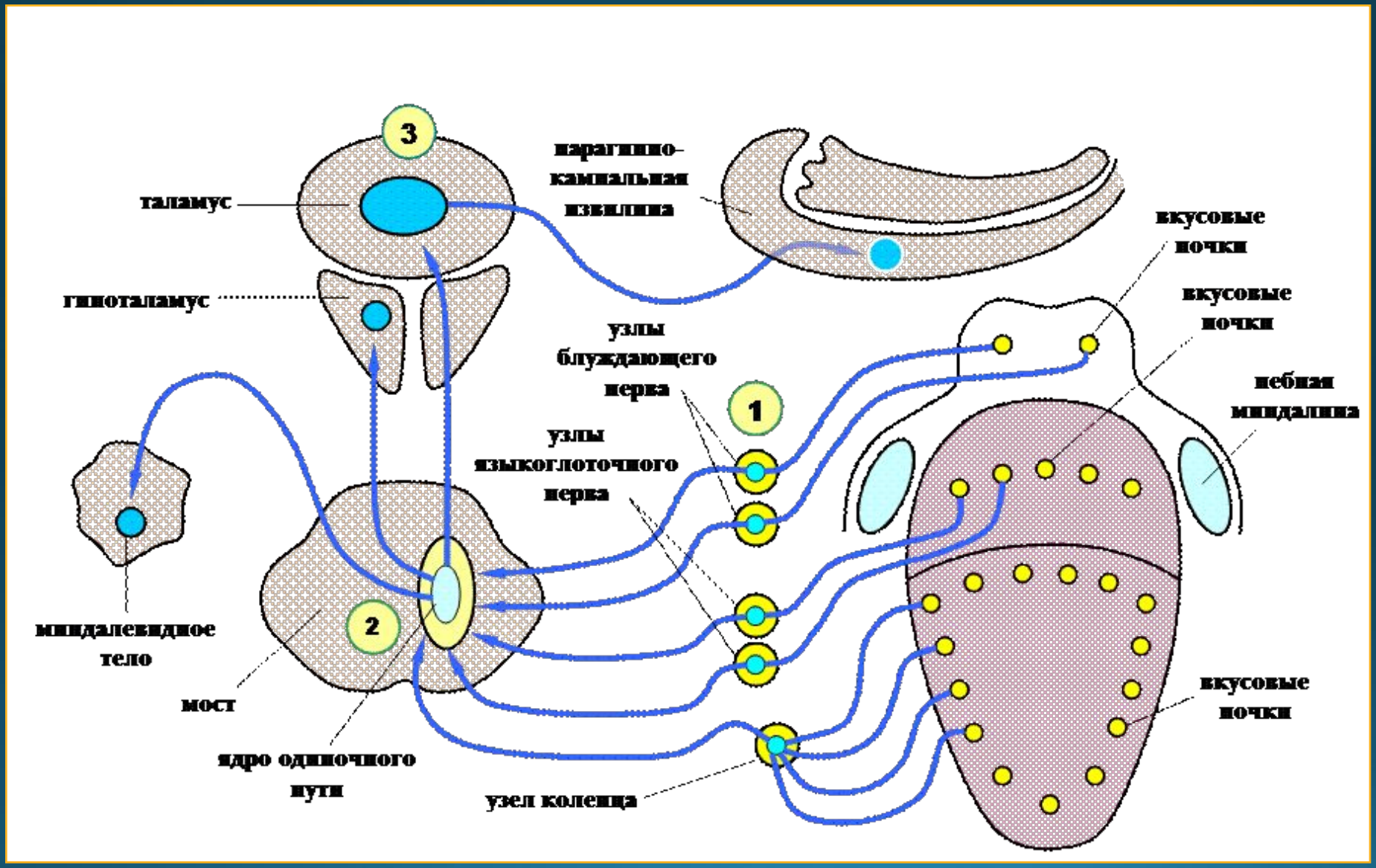

ОРГАН ОБОНЯНИЯ

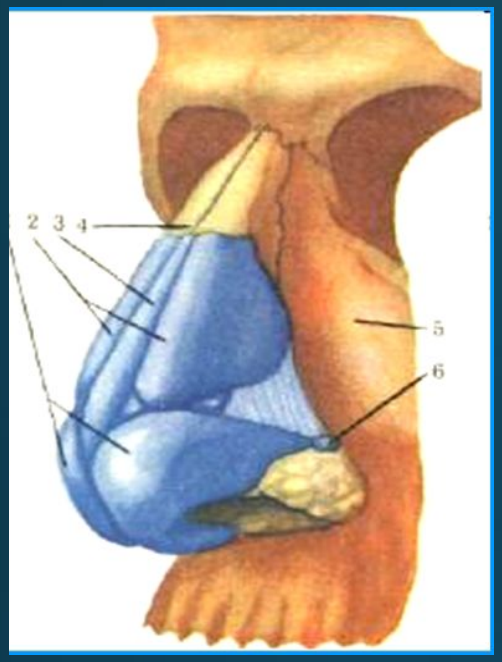

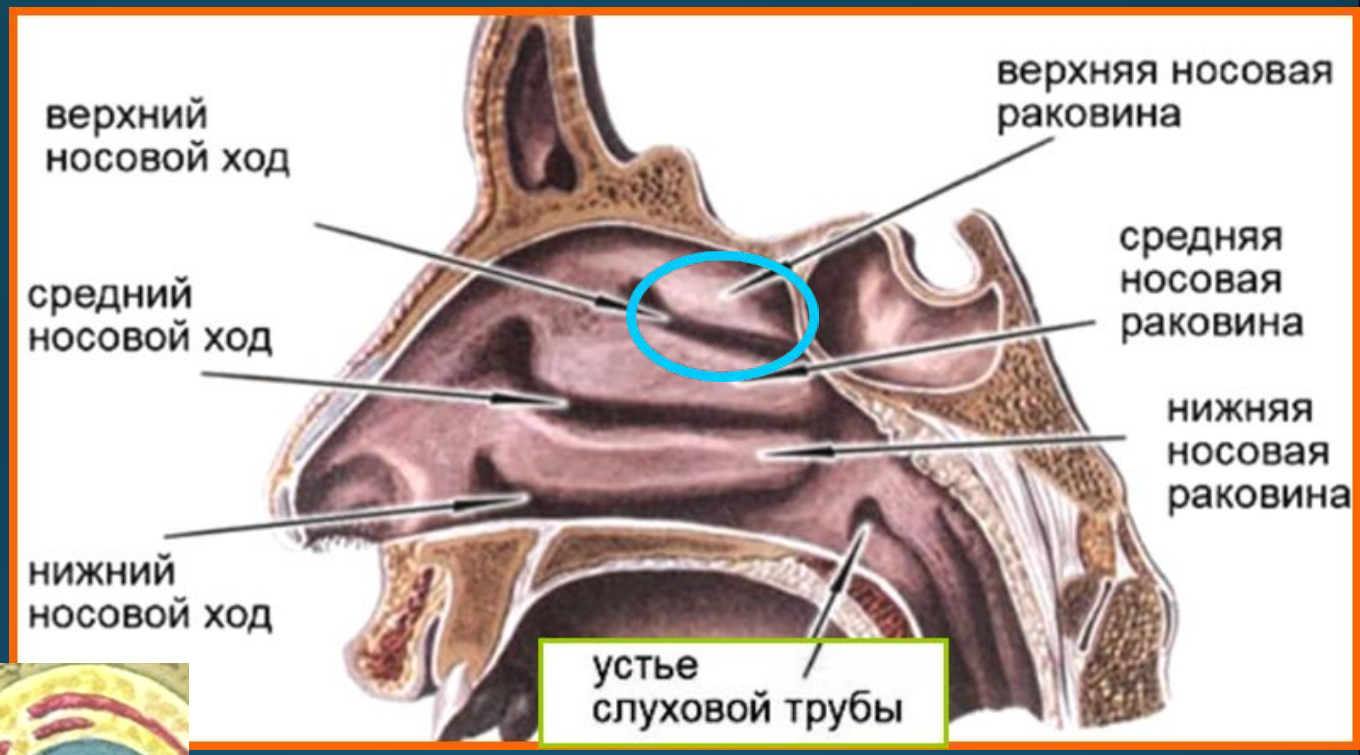

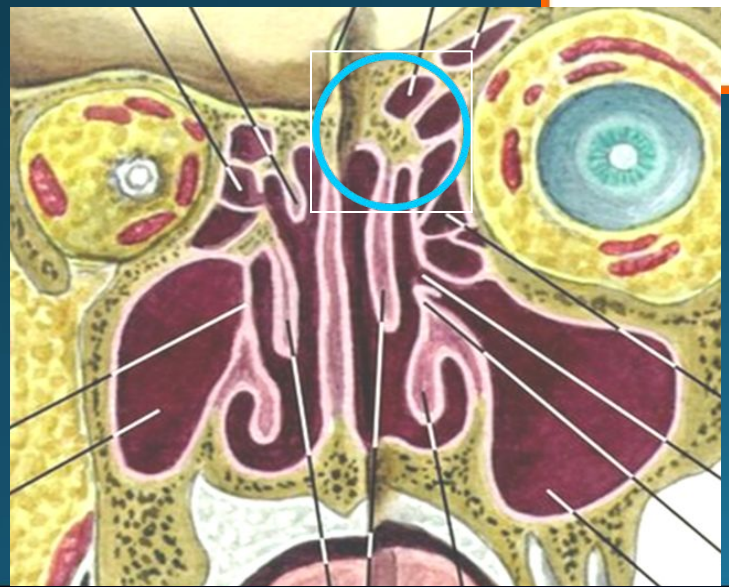

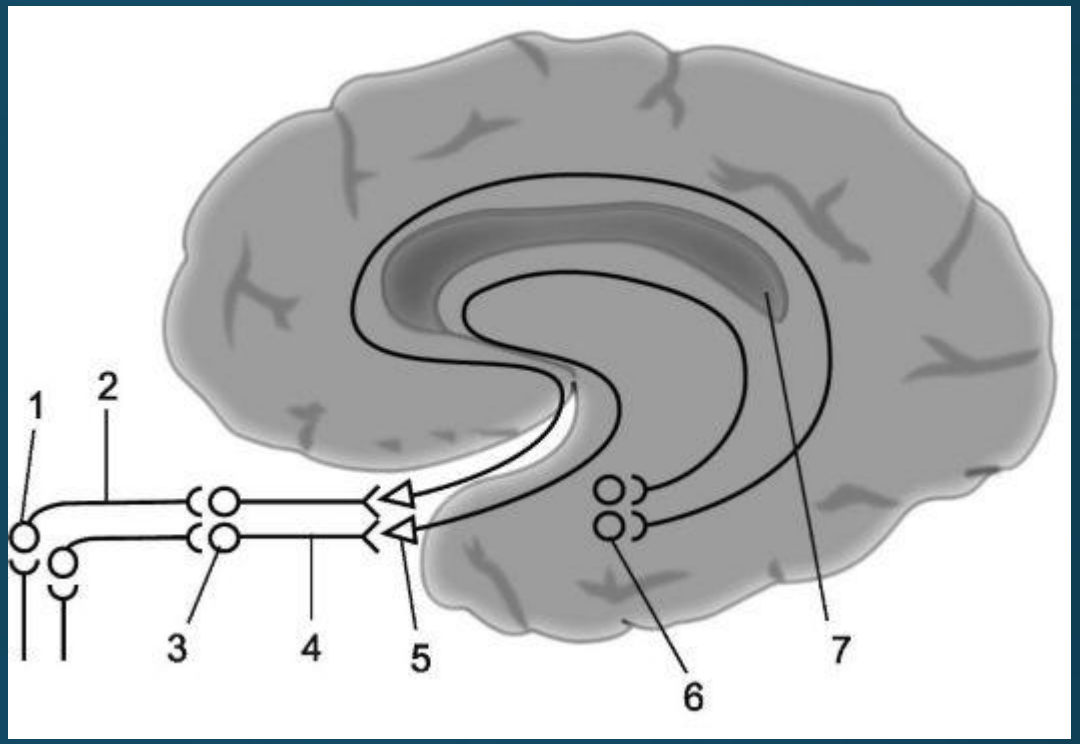

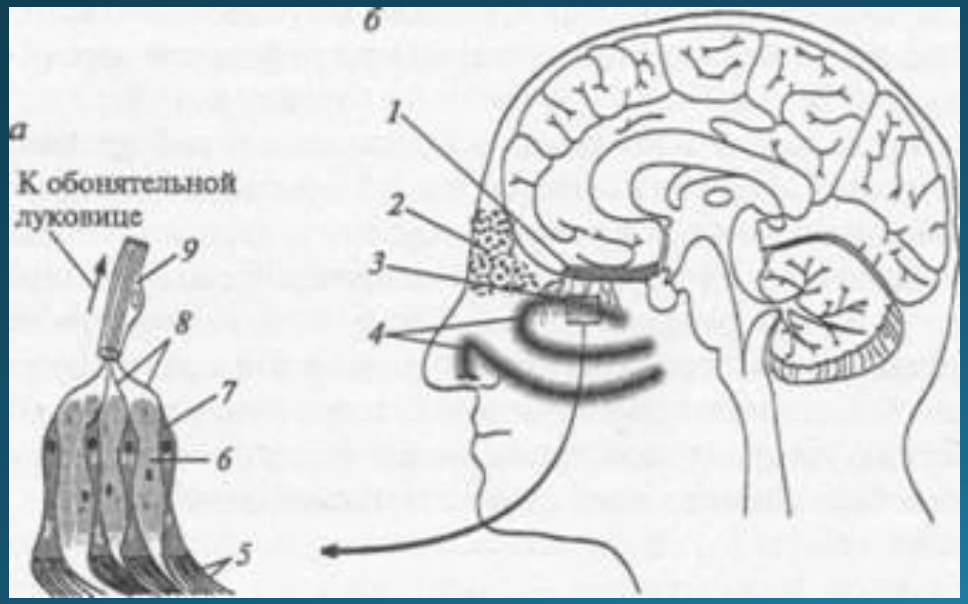

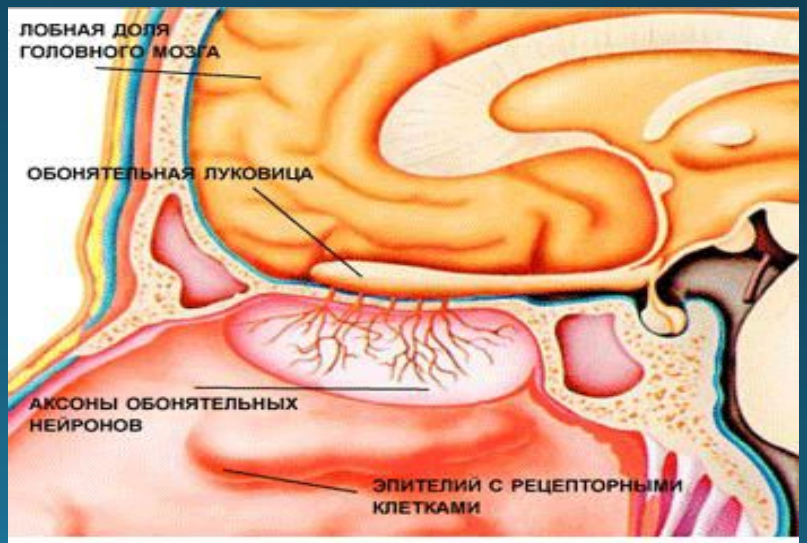

Пути передачи информации о запахах в головной мозг

ПРОВОДЯЩИЙ ПУТЬ ОБОНЯТЕЛЬНОГО АНАЛИЗАТОРА

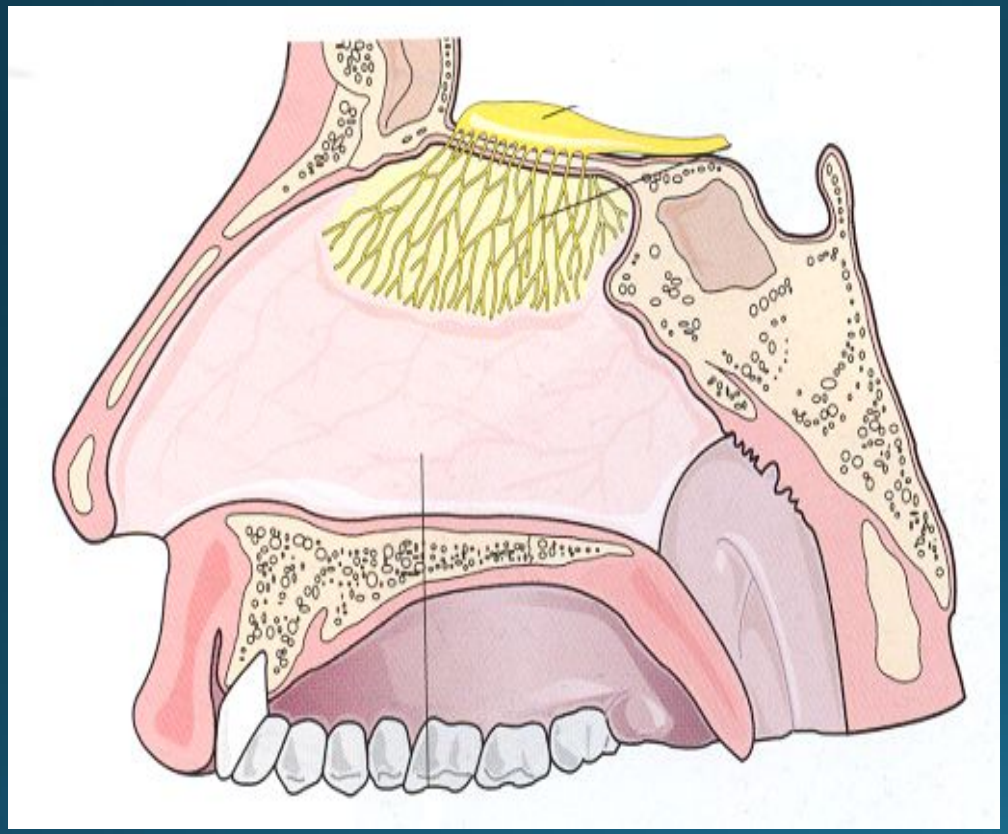

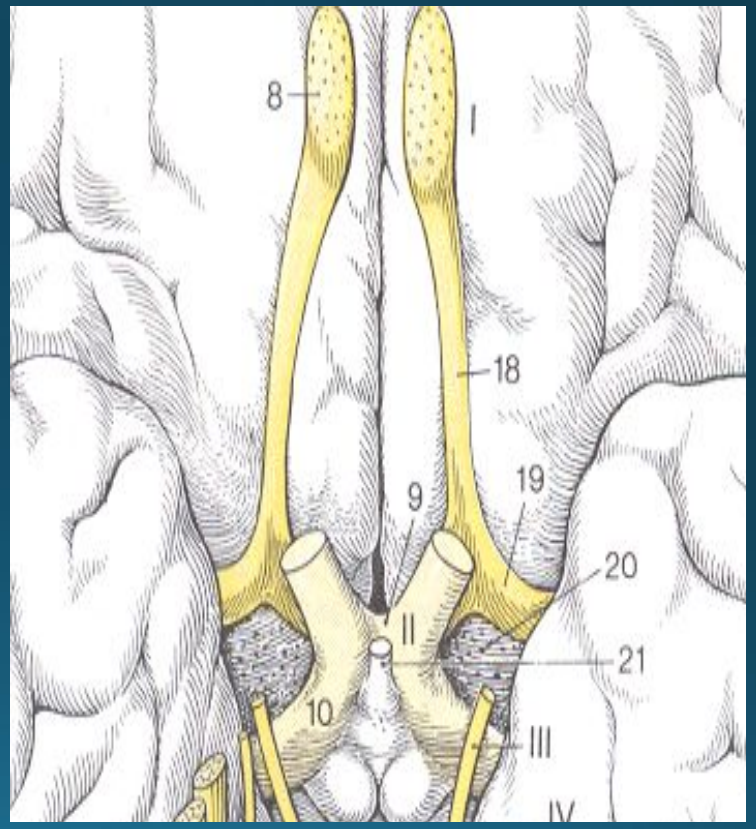

ПРОВОДЯЩИЙ ПУТЬ ОБОНЯТЕЛЬНОГО АНАЛИЗАТОРА

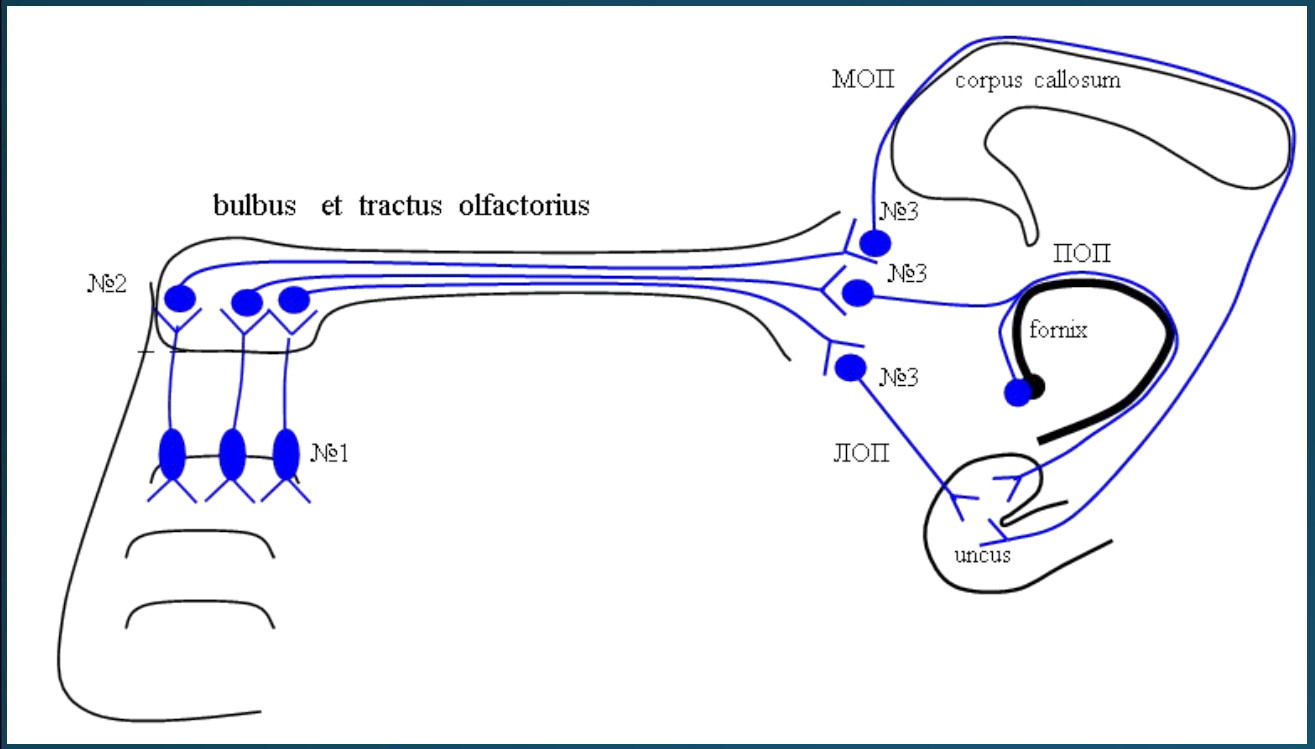

ЛОП – латеральная обонятельная полоска (stria olfactoria lateralis)

ПОП - промежуточная обонятельная полоска (stria olfactoria intermedia)

МОП - медиальная обонятельная полоска (stria olfactoria medialis)

Нейрон №1 – в слизистой полости носа pars olfactoria
Нейрон №2 – в обонятельной луковице bulbus olfactorius
Нейрон №3 – в подкорковых центрах обоняния:
обонятельные треугольники (trigonum olfactorium),
переднее продырявленное вещество (substantia perforate anterior),
переднее ядро таламуса
(nuclei anteriores thalami),
сосцевидные тела (corpus mammillare)
прозрачная перегородка (septum pellucidum).

КОРКОВЫЙ ЦЕНТР ОБОНЯНИЯ

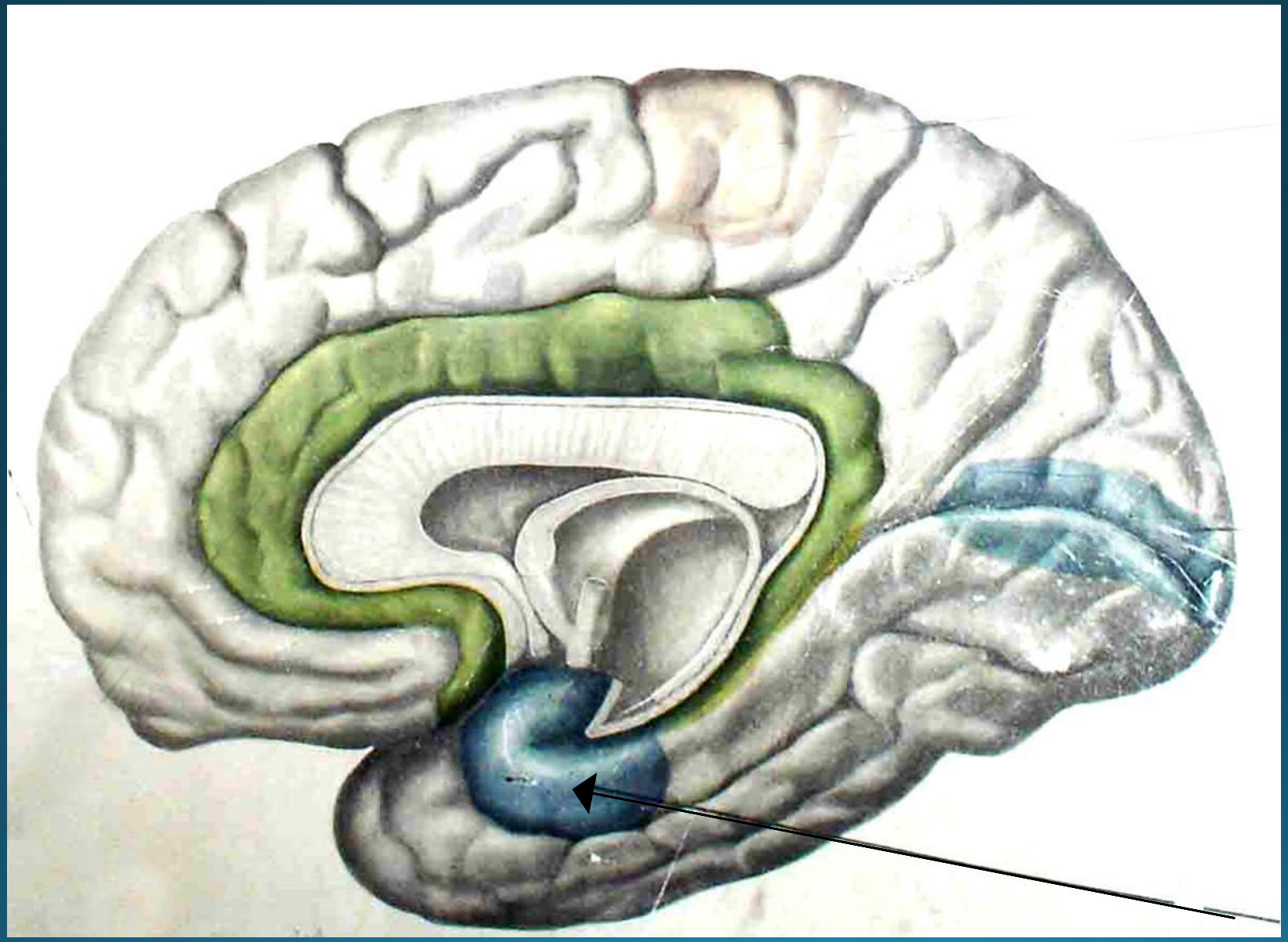

ОСОБЕННОСТИ ОБОНЯТЕЛЬНОГО АНАЛИЗАТОРА

- Является выростом конечного мозга
- Первый нейрон совмещен с рецептором и расположен на периферии
- Нет узлов
- Нет ядер

ОРГАН ЗРЕНИЯ

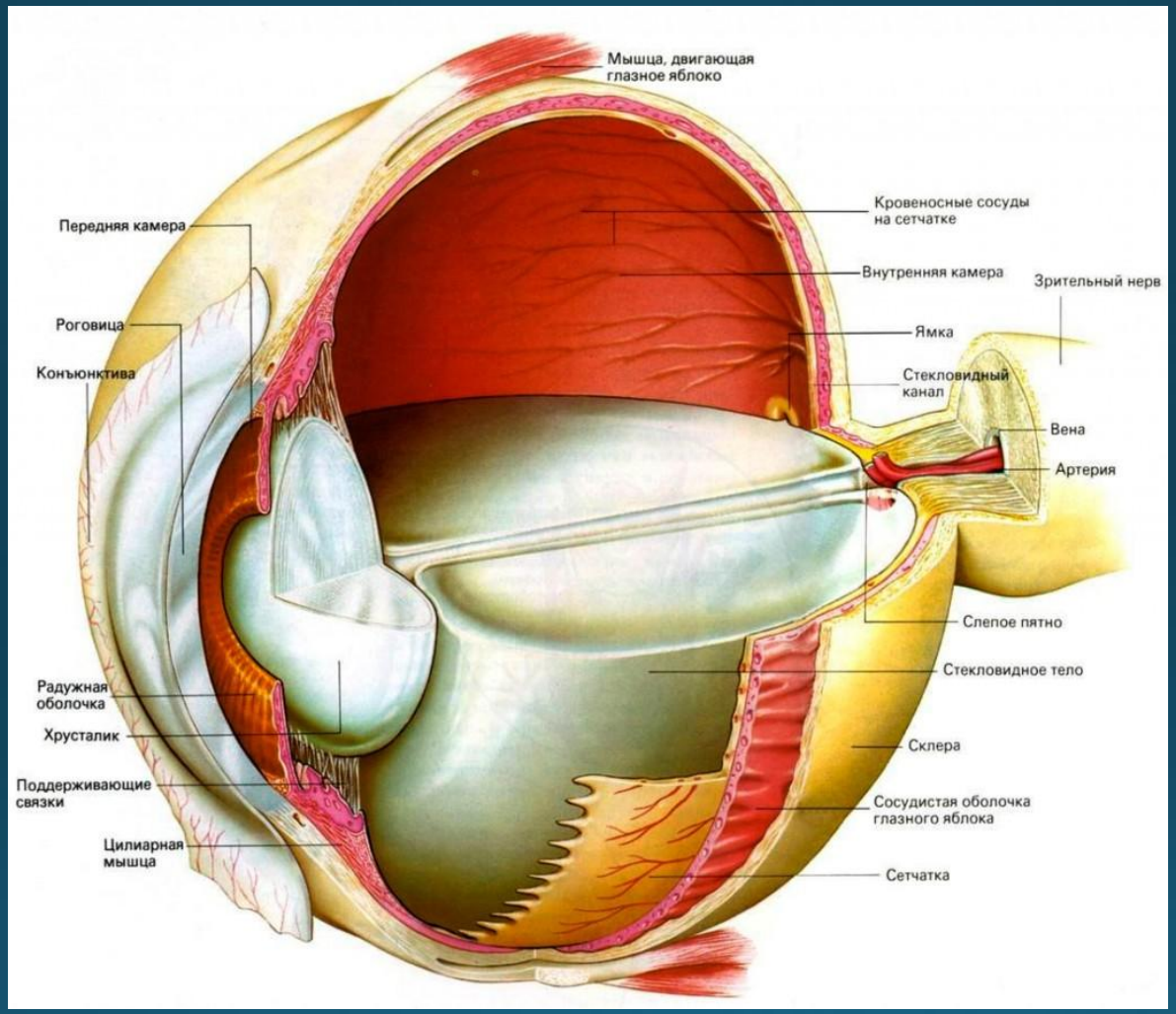

Глазное яблоко имеет три оболочки:

1 – фиброзная оболочка (склера и роговица)

2 – сосудистая оболочка (собственно сосудистая, ресничное тело, радужка)

3 – чувствительная оболочка или сетчатка

ОРГАН ЗРЕНИЯ

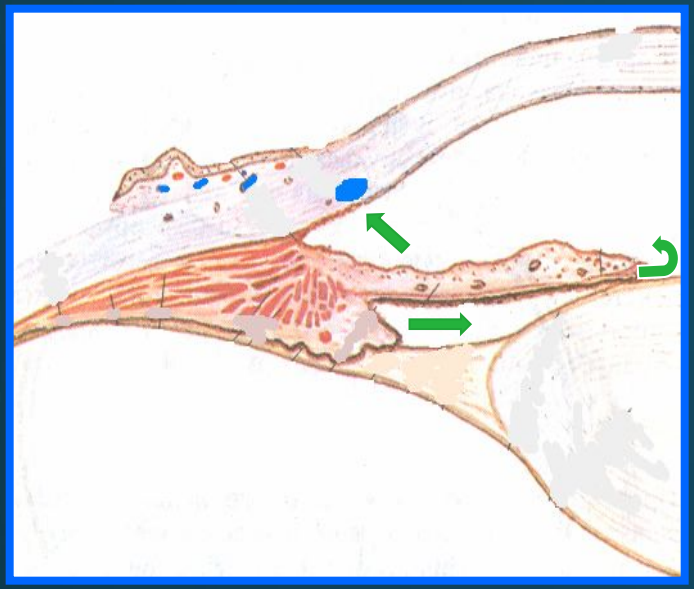

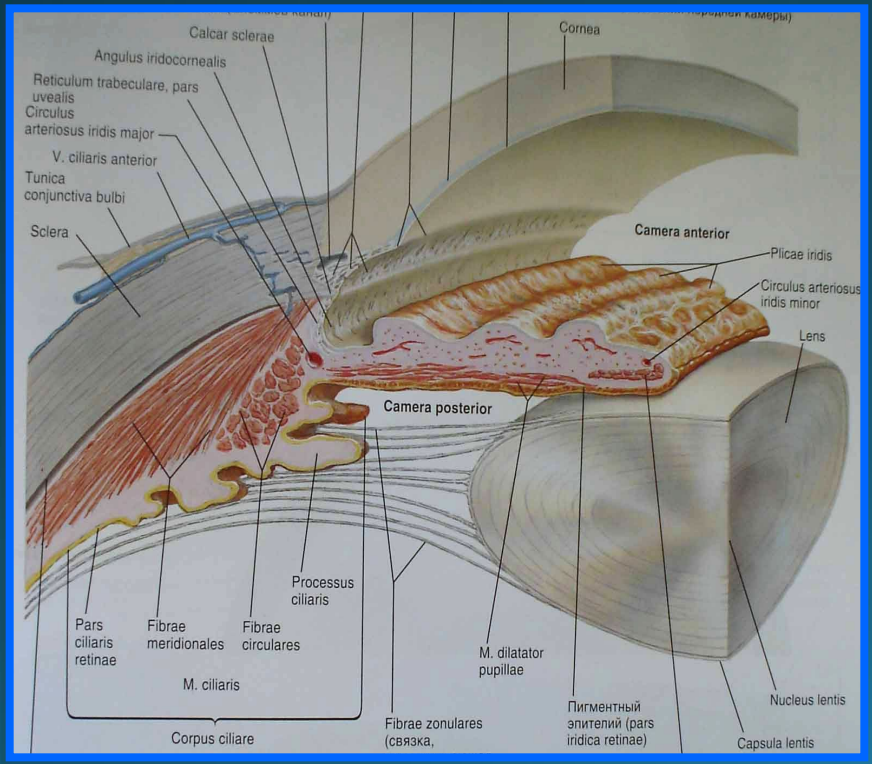

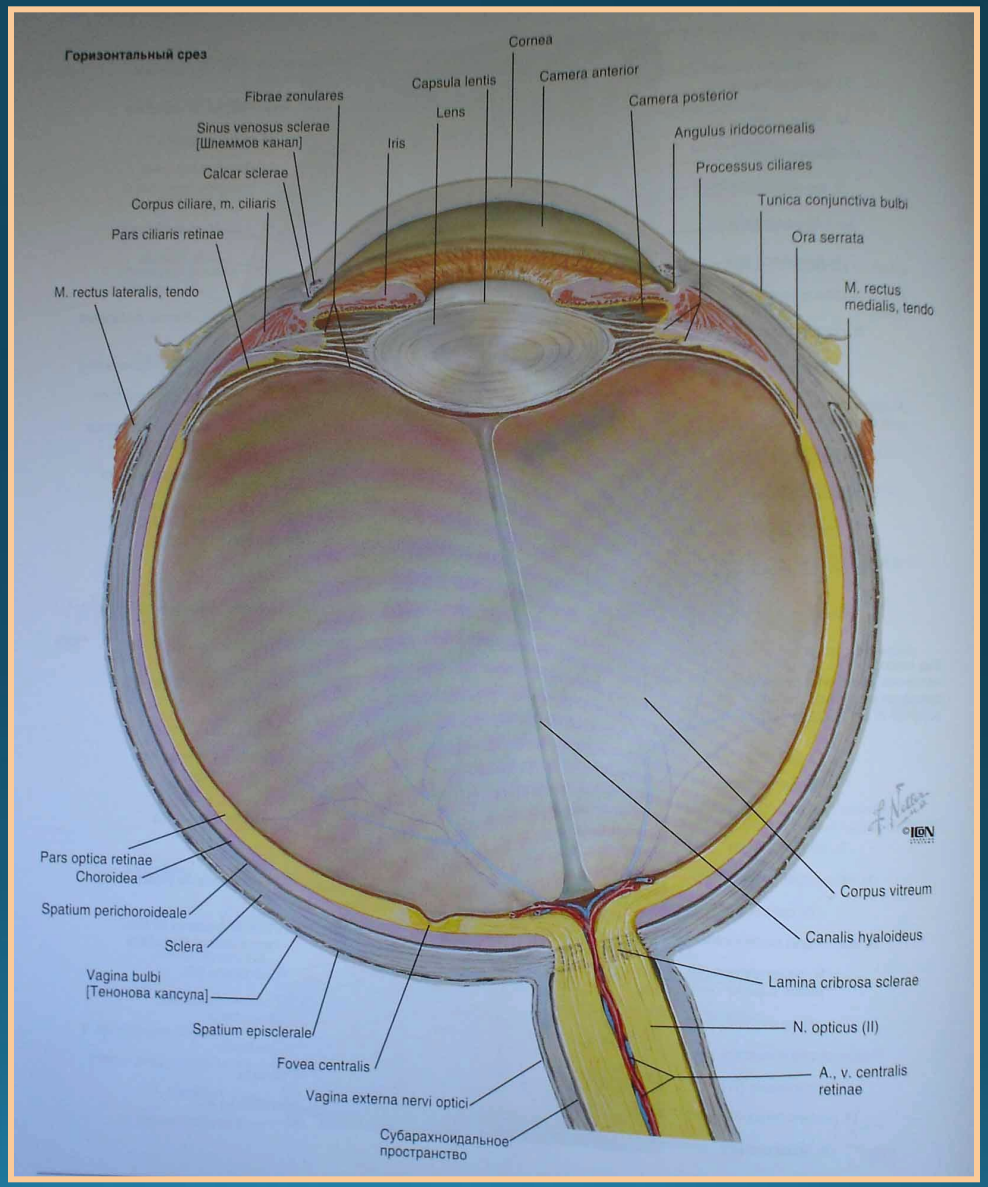

ОФТАЛЬМОСКОПИЧЕСКАЯ КАРТИНА ГЛАЗНОГО ДНА

ДИСК ЗРИТЕЛЬНОГО НЕРВА

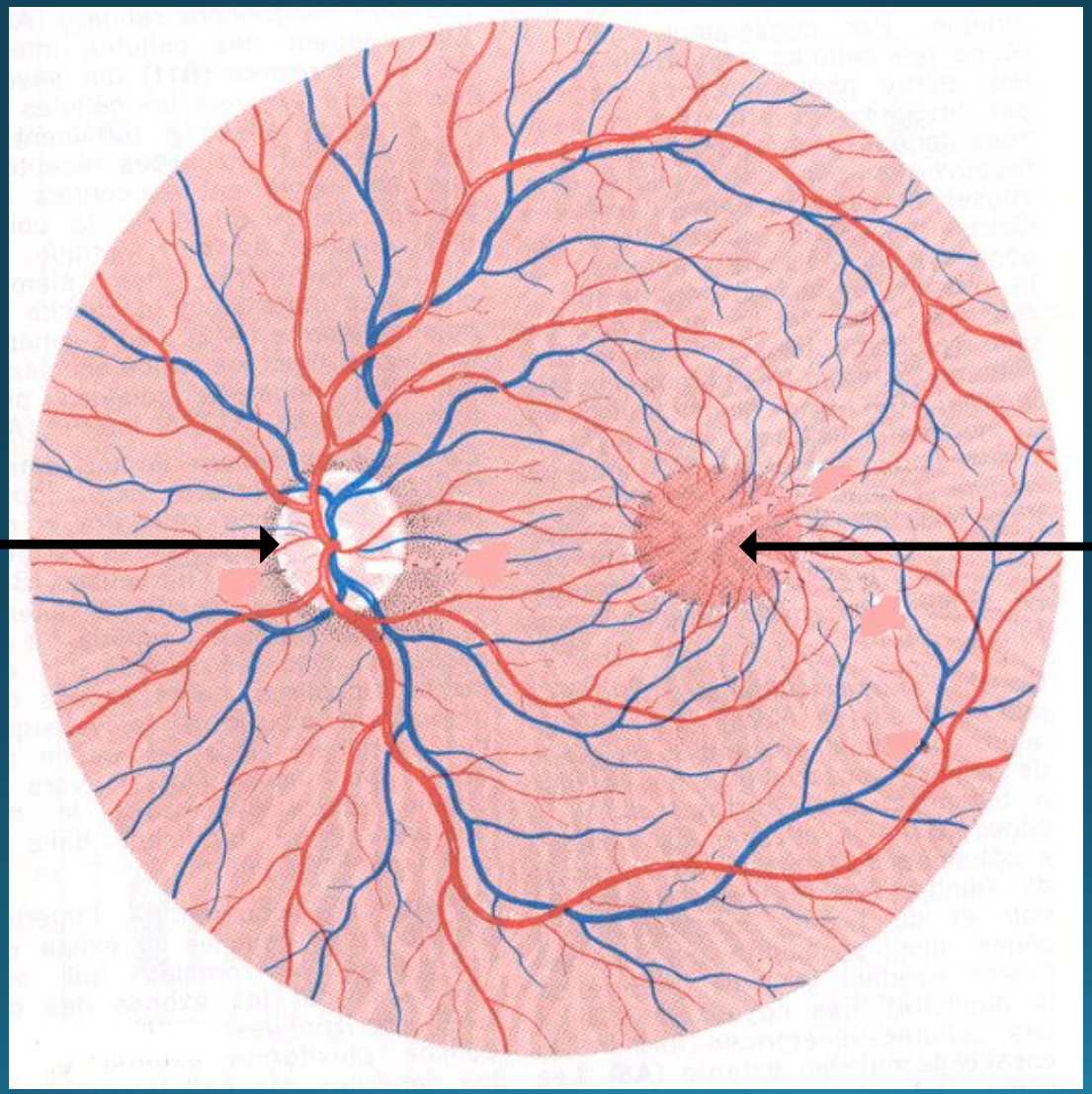

МАКУЛА

ПРЕЛОМЛЯЮЩИЕ СРЕДЫ ГЛАЗНОГО ЯБЛОКА

- РОГОВИЦА
- ЖИДКОСТЬ КАМЕР ГЛАЗА
- ХРУСТАЛИК
- СТЕКЛОВИДНОЕ ТЕЛО

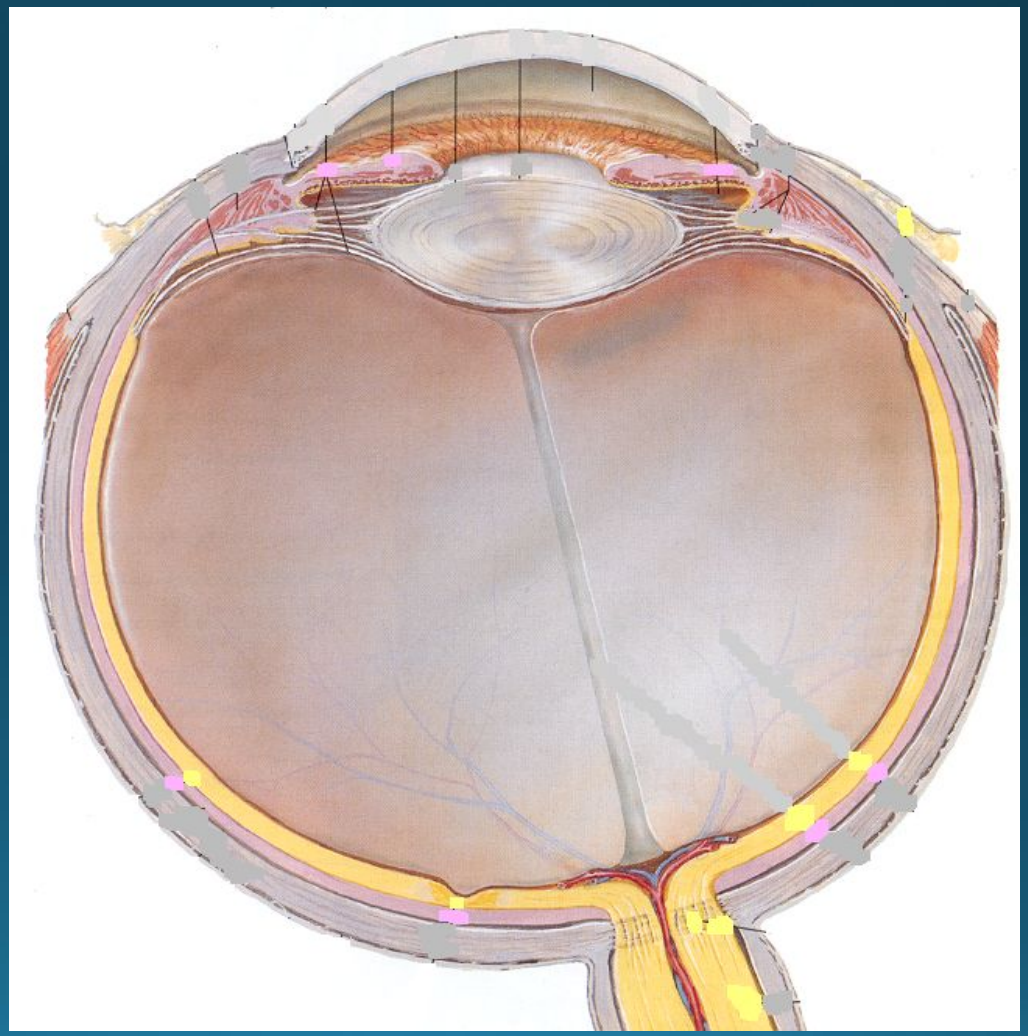

АККОМОДАЦИОННЫЙ АППАРАТ ГЛАЗА

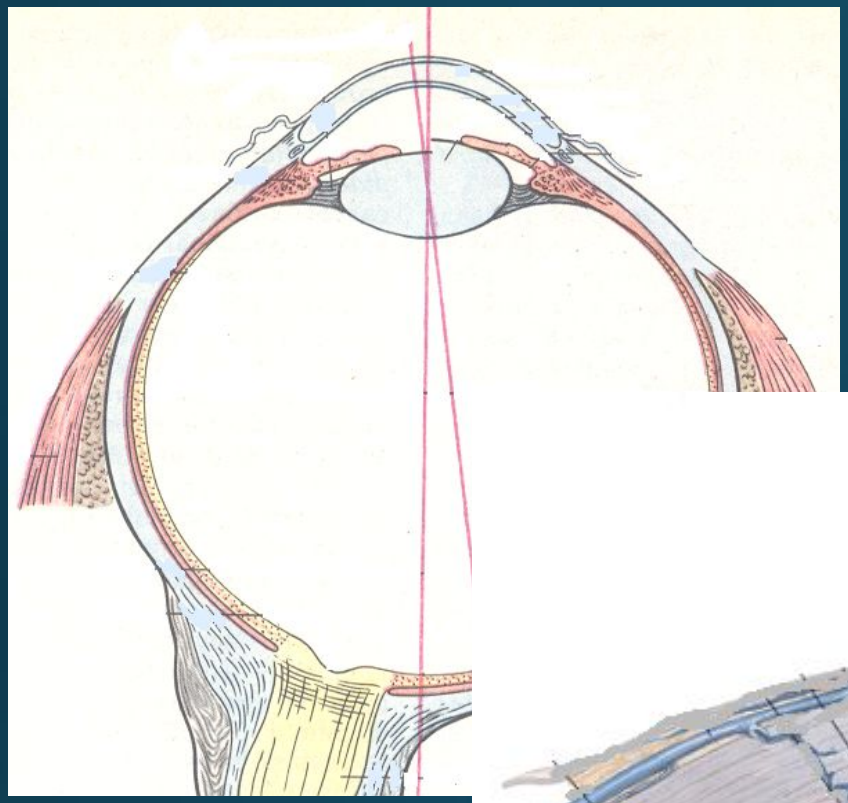

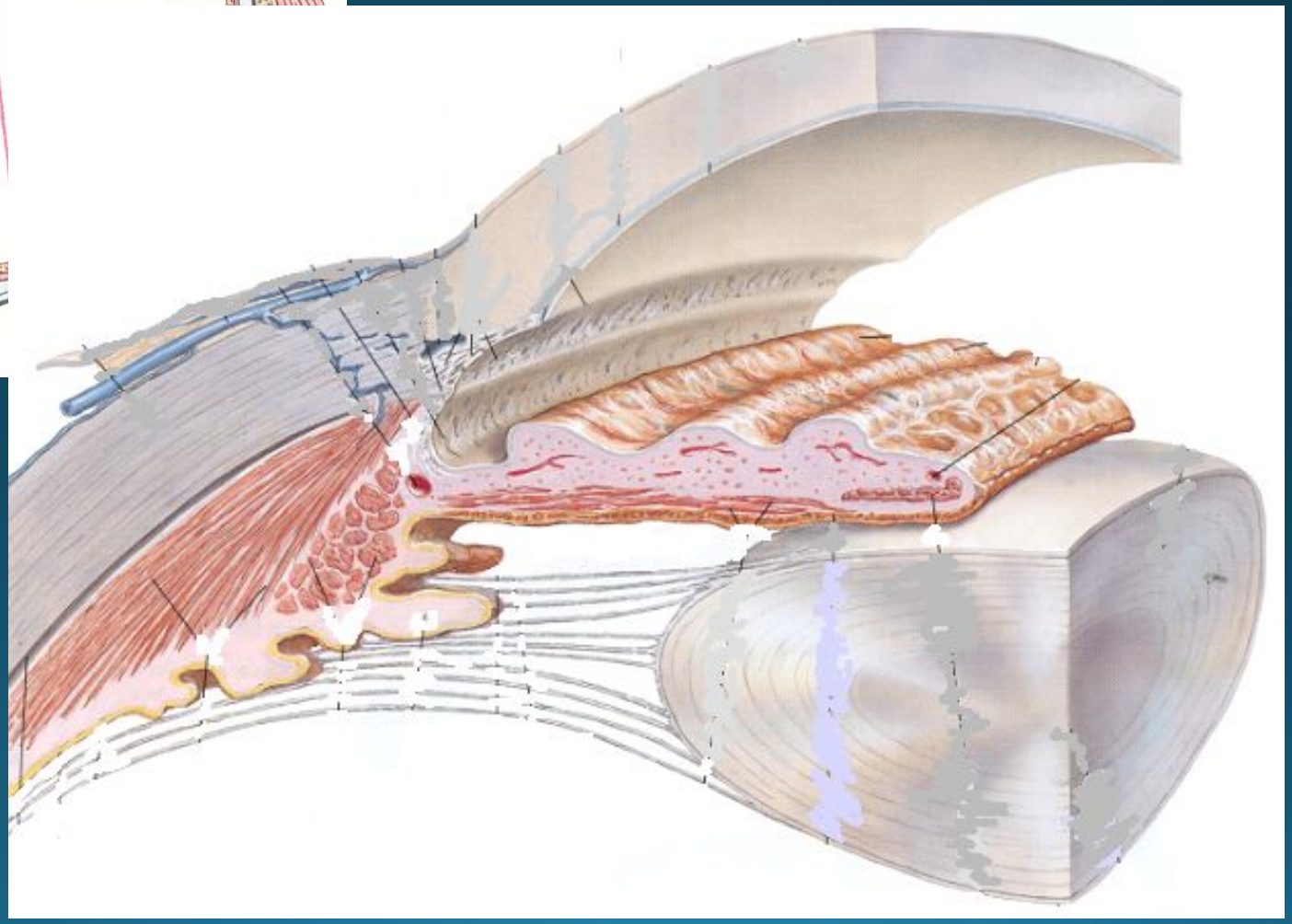

ЗРИТЕЛЬНЫЕ ПУТИ

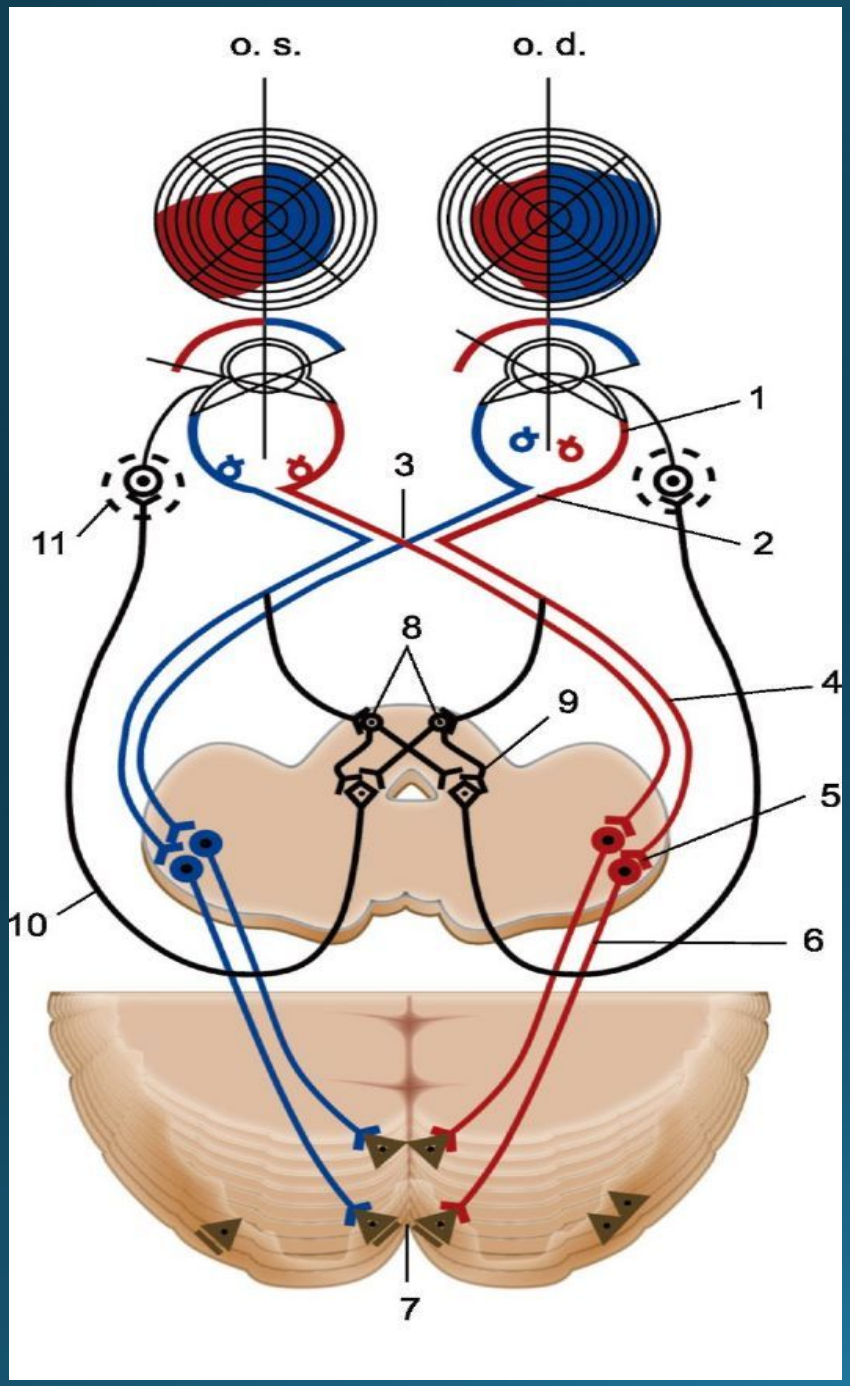



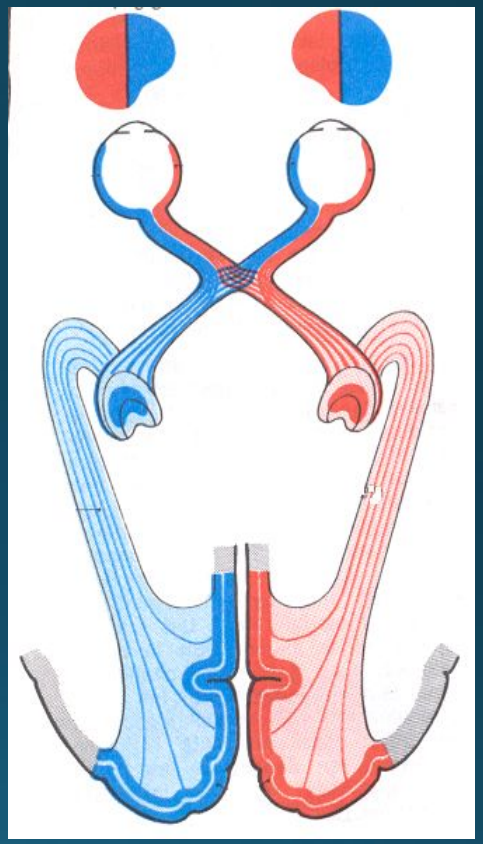

ПРОВОДЯЩИЙ ПУТЬ ЗРИТЕЛЬНОГО АНАЛИЗАТОРА

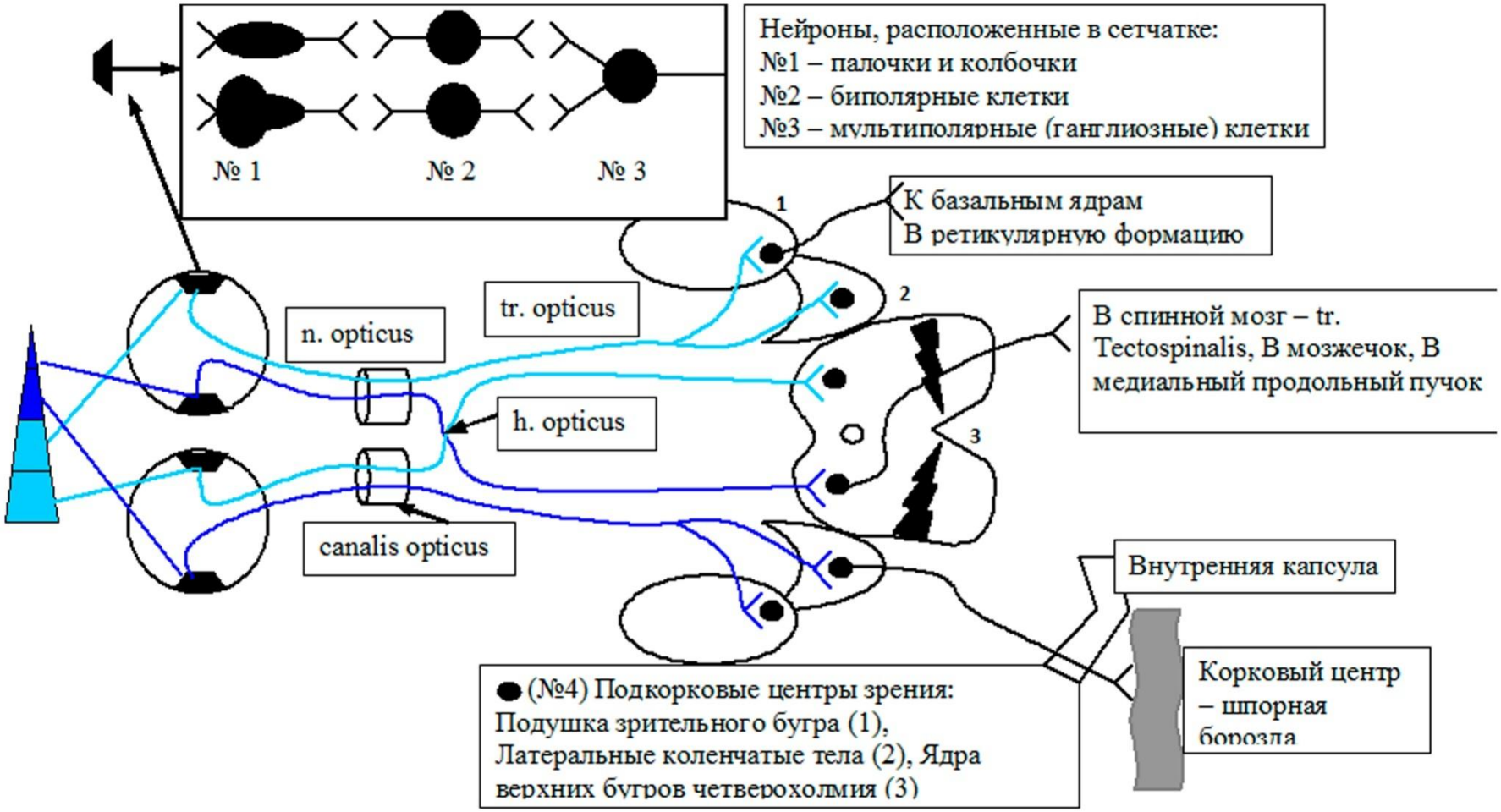

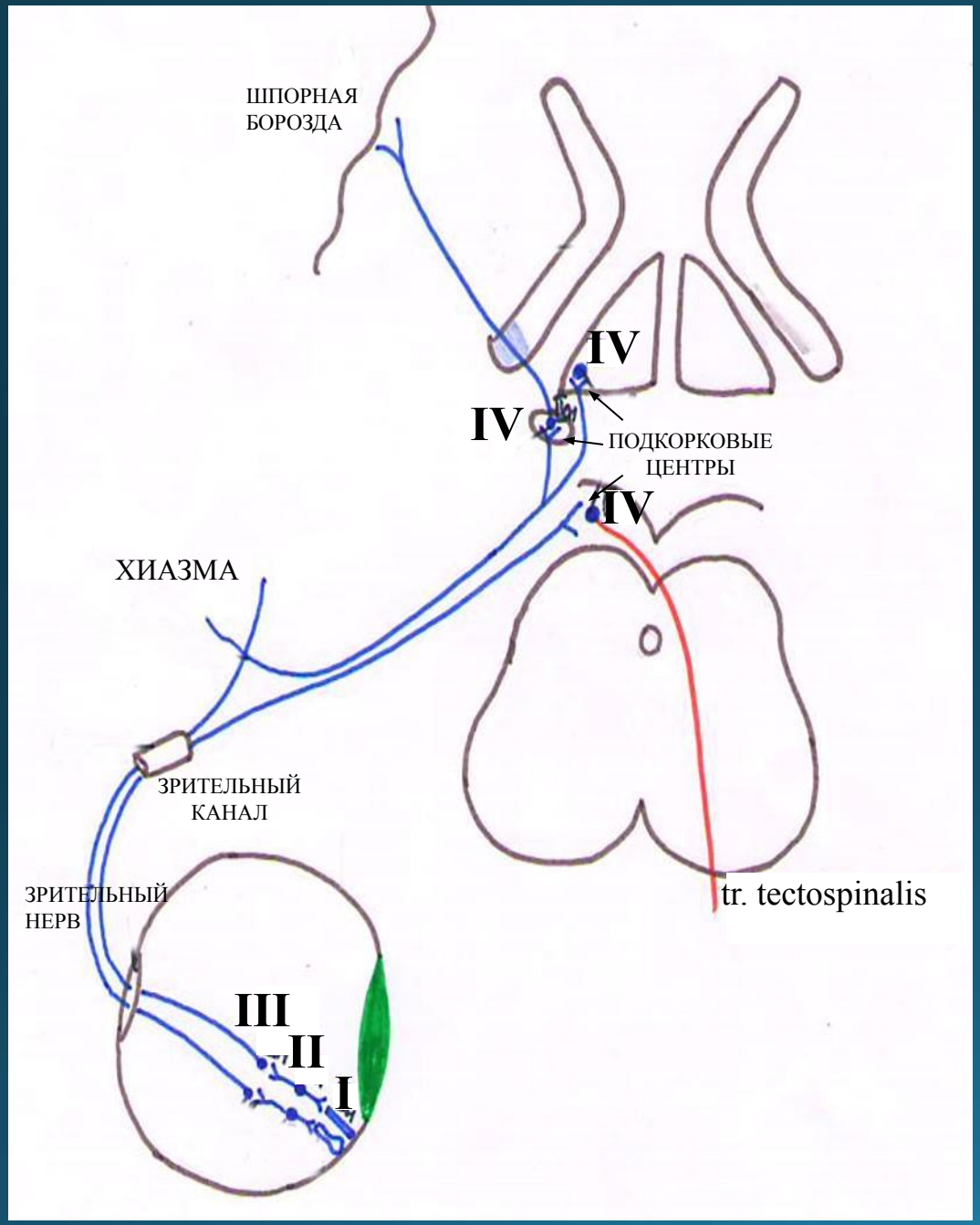

ПРОВОДЯЩИЙ ПУТЬ ЗРИТЕЛЬНОГО АНАЛИЗАТОРА

КОРКОВЫЙ ЦЕНТР ЗРИТЕЛЬНОГО АНАЛИЗАТОРА

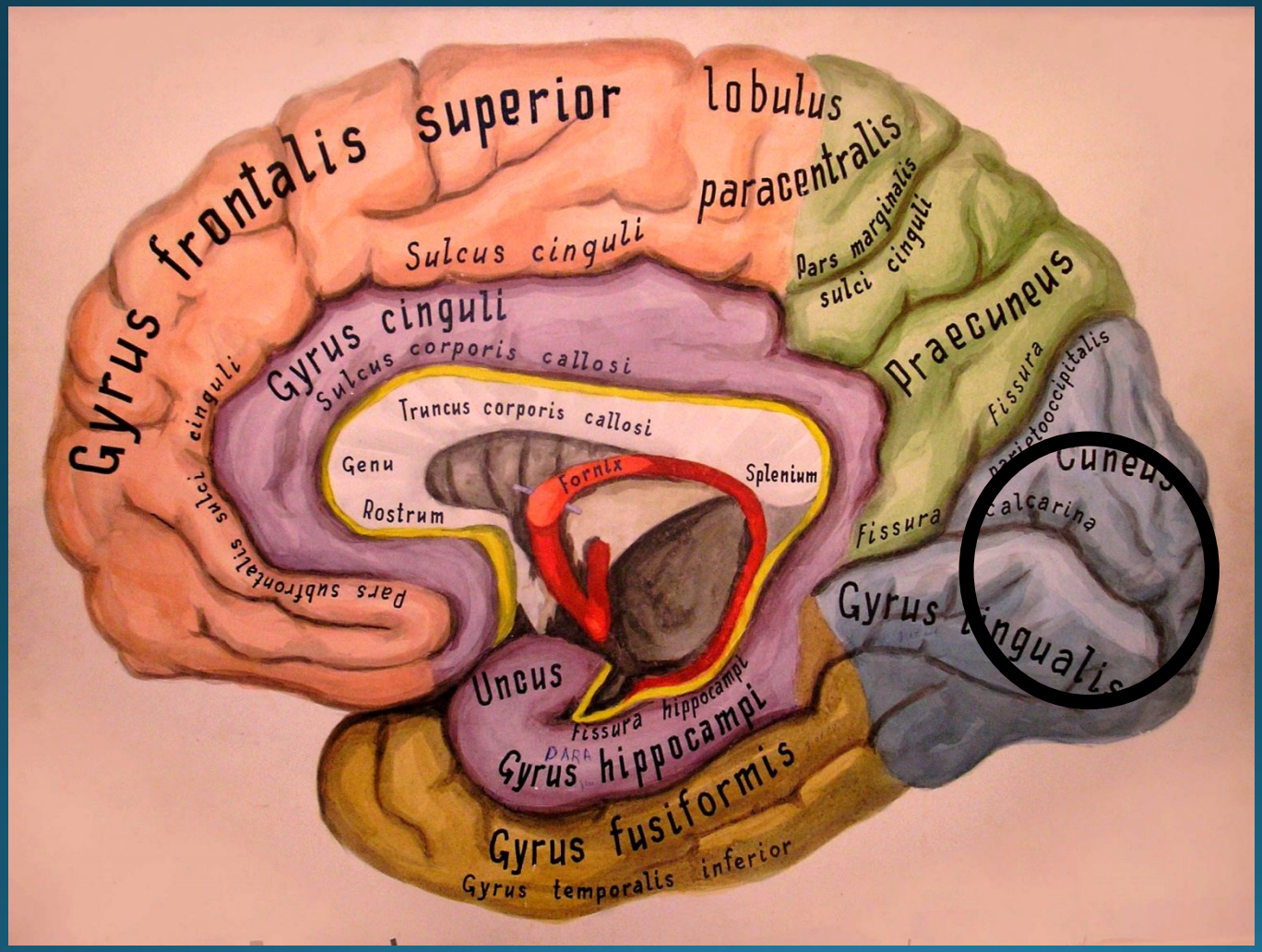

ОСОБЕННОСТИ ЗРИТЕЛЬНОГО АНАЛИЗАТОРА

- Является выростом промежуточного мозга
- Первый нейрон совмещен с рецептором и расположен на периферии
- Нет узлов
- Нет ядер
- Проводниковая часть состоит из 4-х нейронов

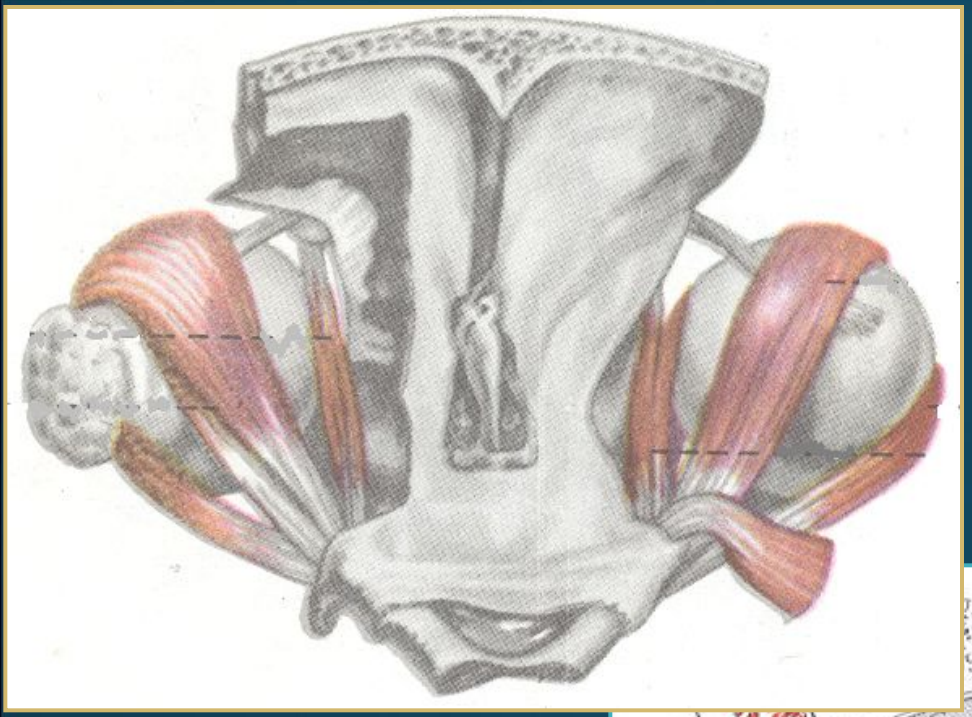

ВСПОМОГАТЕЛЬНЫЙ АППАРАТ ГЛАЗА

мышцы глаза (экстраокулярные):

- 4 прямые мышцы (верхняя, нижняя, латеральная, медиальная)
- 2 косые (верхняя и нижняя)
- мышца поднимающая верхнее веко

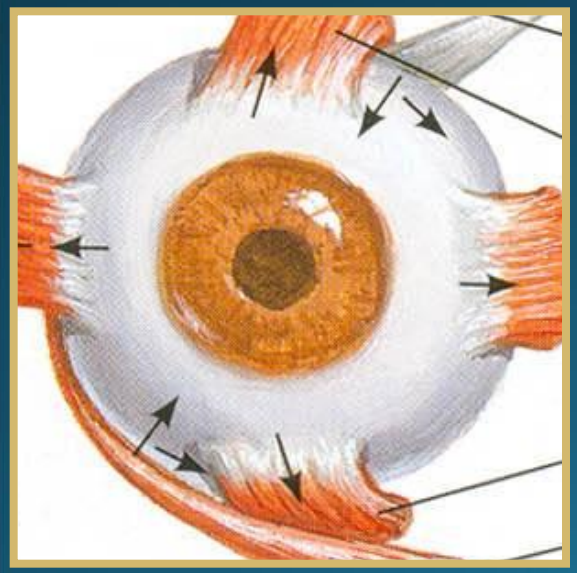

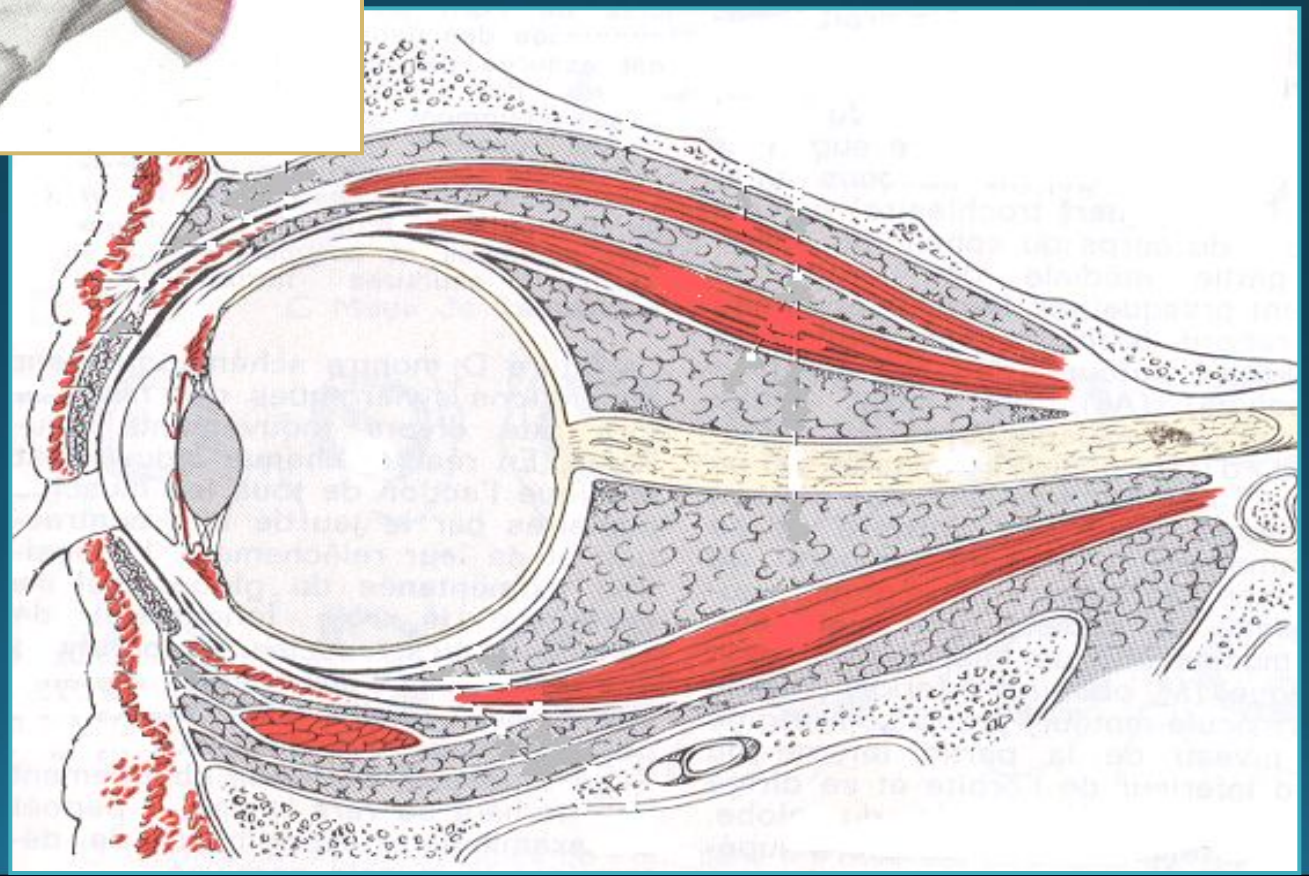

ГЛАЗОДВИГАТЕЛЬНАЯ ГРУППА ЧЕРЕПНЫХ НЕРВОВ

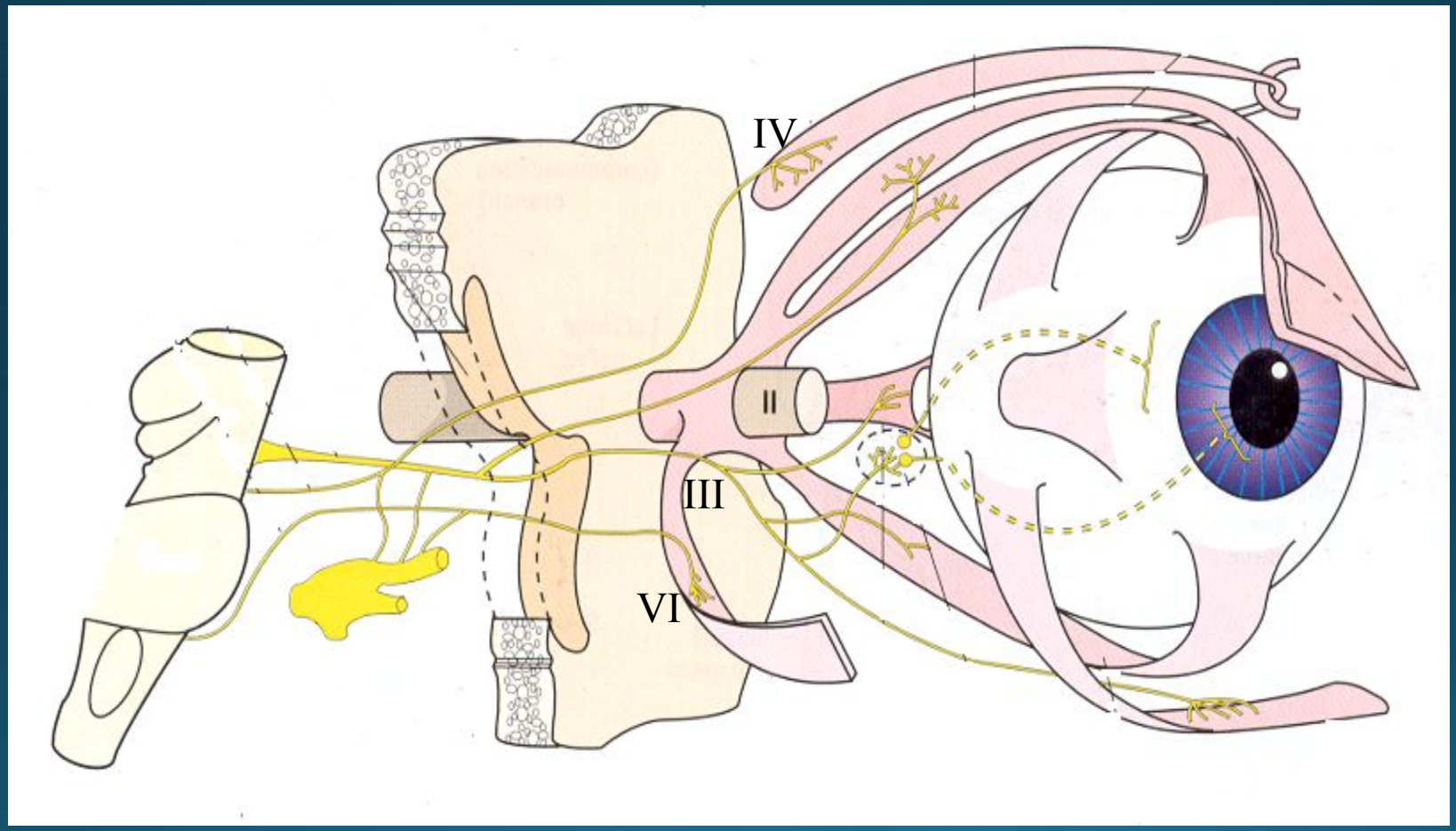

СЛЕЗНЫЙ АППАРАТ ГЛАЗА

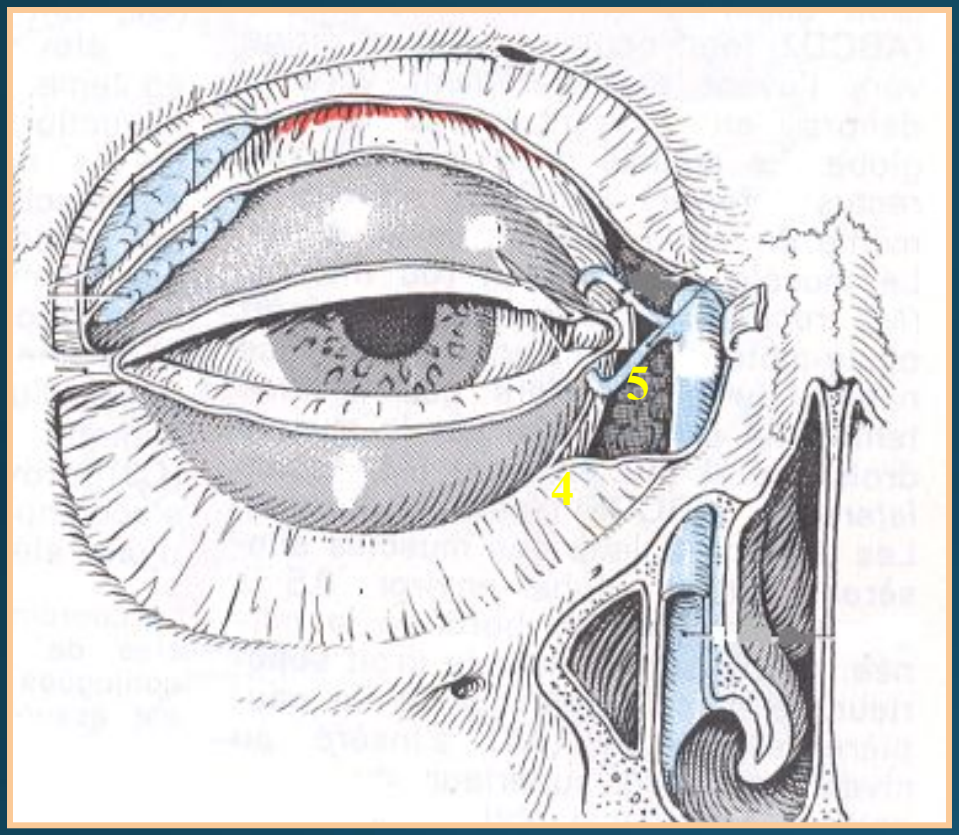

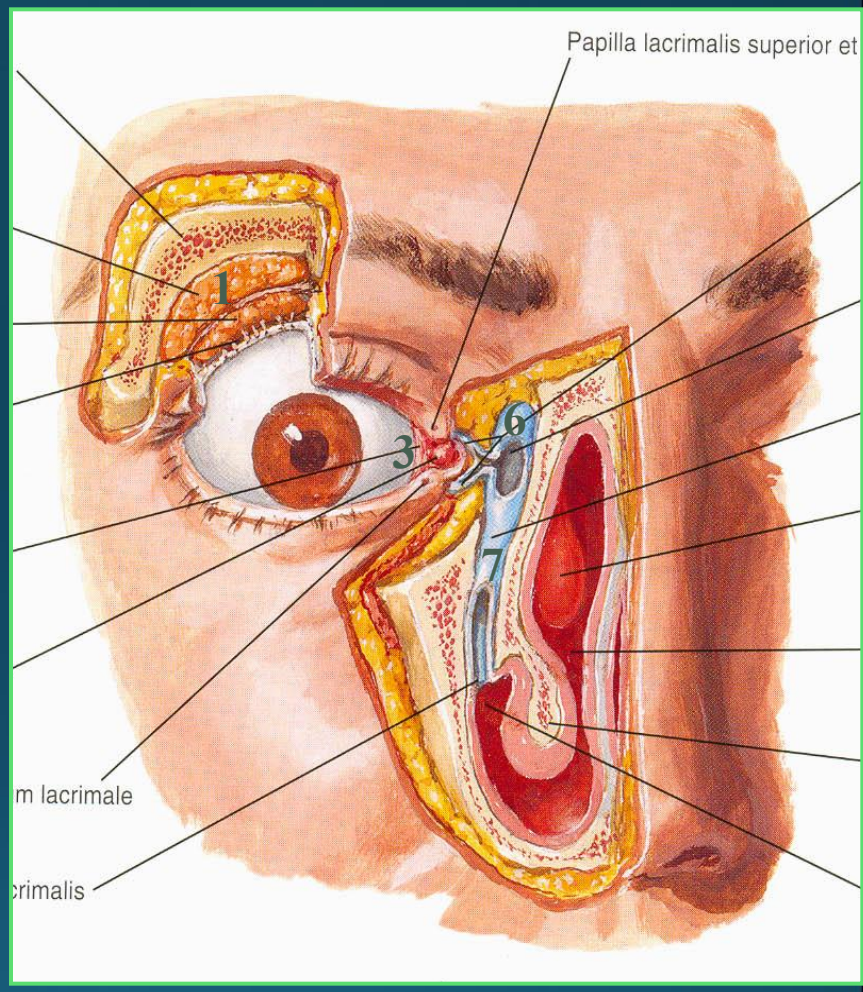

1 –слезная железа, 2- слезный ручей, 3 - слезное озеро,
4- слезные точки (две), 5 - слезные протоки (два), 6 - слезный мешок,
7 - носослезный канал

ОРГАН СЛУХА И РАВНОВЕСИЯ

НАРУЖНОЕ УХО

- УШНАЯ РАКОВИНА
- НАРУЖНЫЙ СЛУХОВОЙ ПРОХОД
- БАРАБАННАЯ ПЕРЕПОНКА

СРЕДНЕЕ УХО

- БАРАБАННАЯ ПОЛОСТЬ
- СЛУХОВЫЕ КОСТОЧКИ
- СЛУХОВАЯ ТРУБА

ВНУТРЕННЕЕ УХО

- КОСТНЫЙ ЛАБИРИНТ
- ПЕРЕПОНЧАТЫЙ ЛАБИРИНТ

ОРГАН СЛУХА

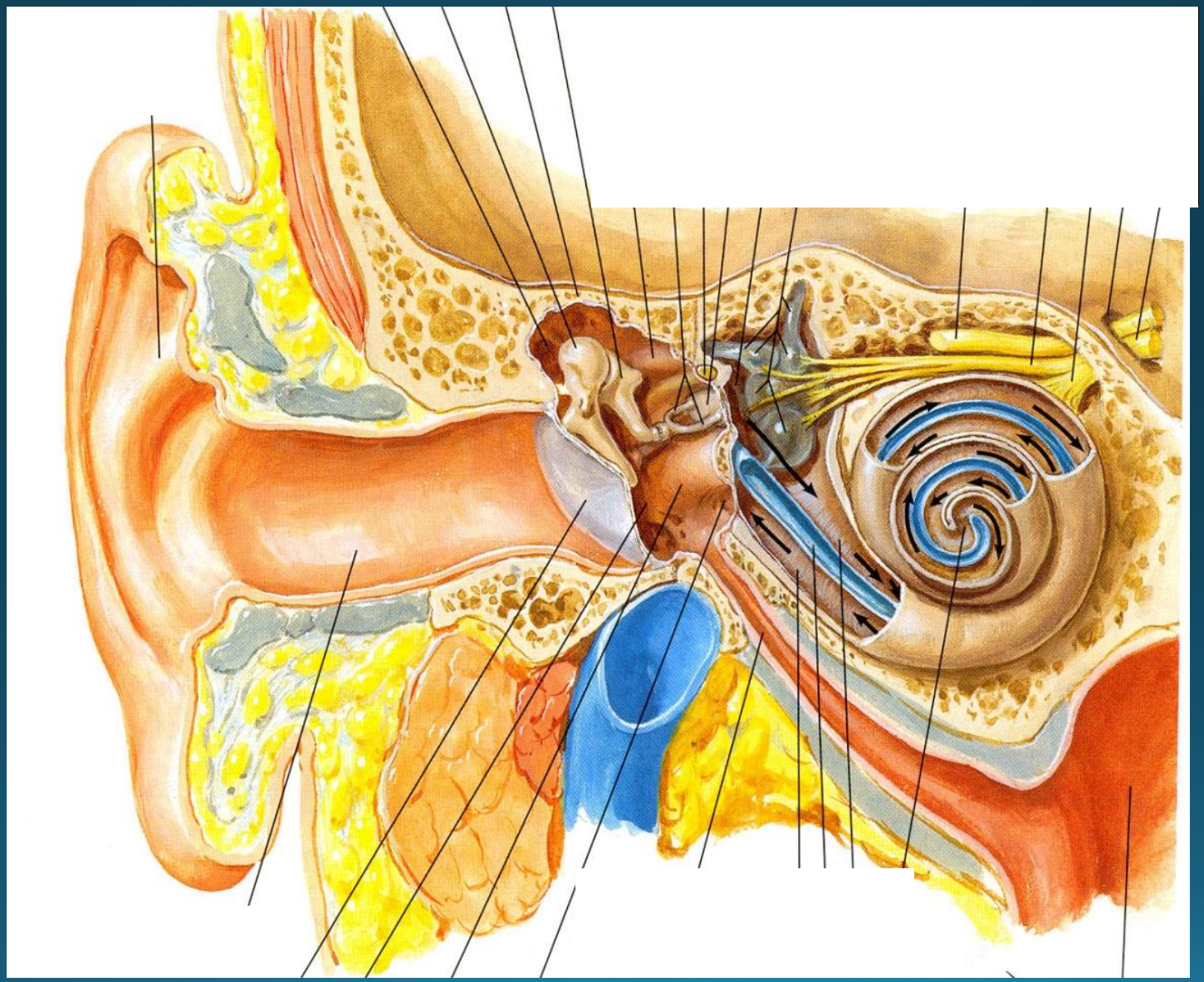

СТРОЕНИЕ КОСТНОГО ЛАБИРИНТА:

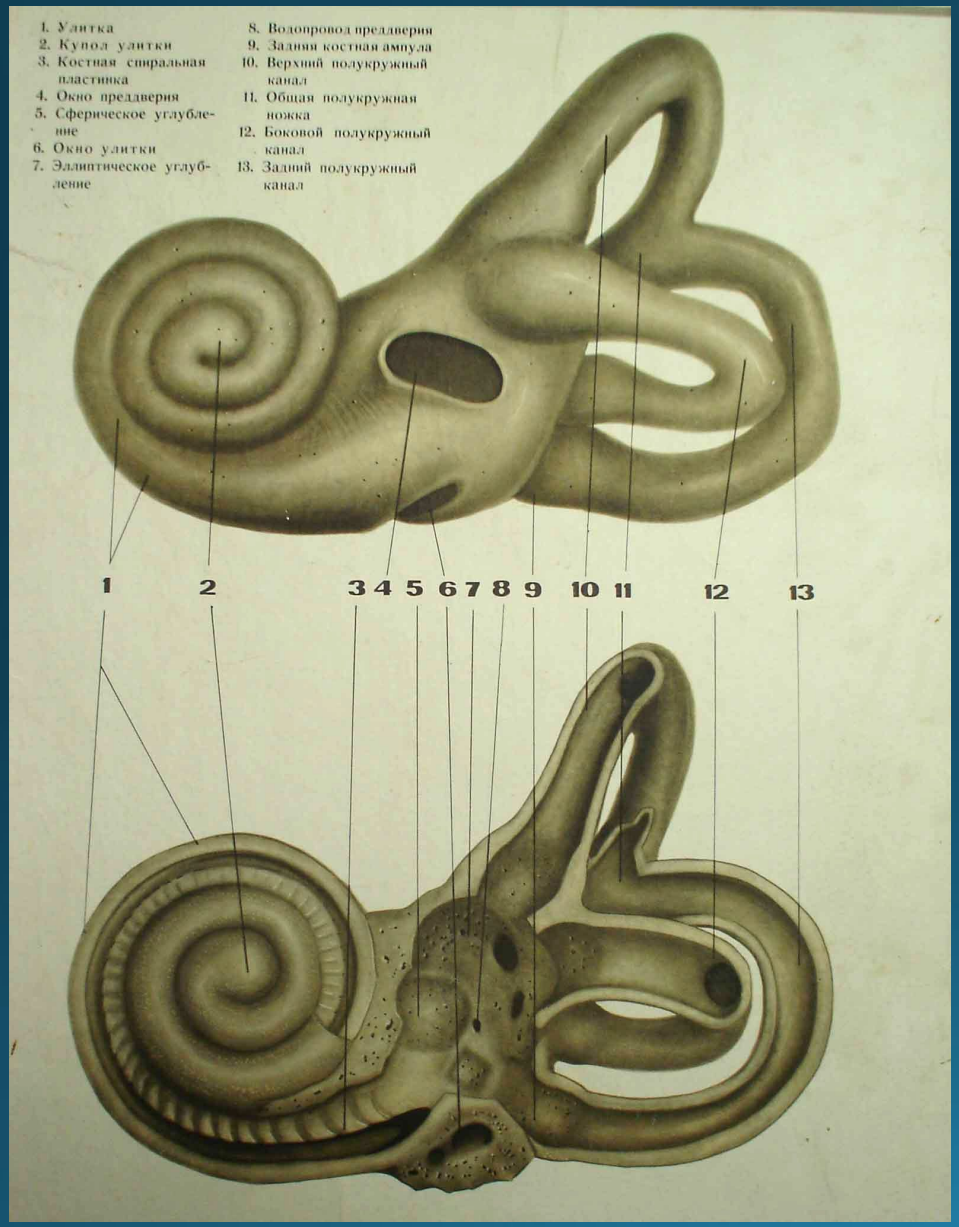

- улитка
- преддверие
- полукружные каналы

СТРОЕНИЕ ПЕРЕПОНЧАТОГО ЛАБИРИНТА:

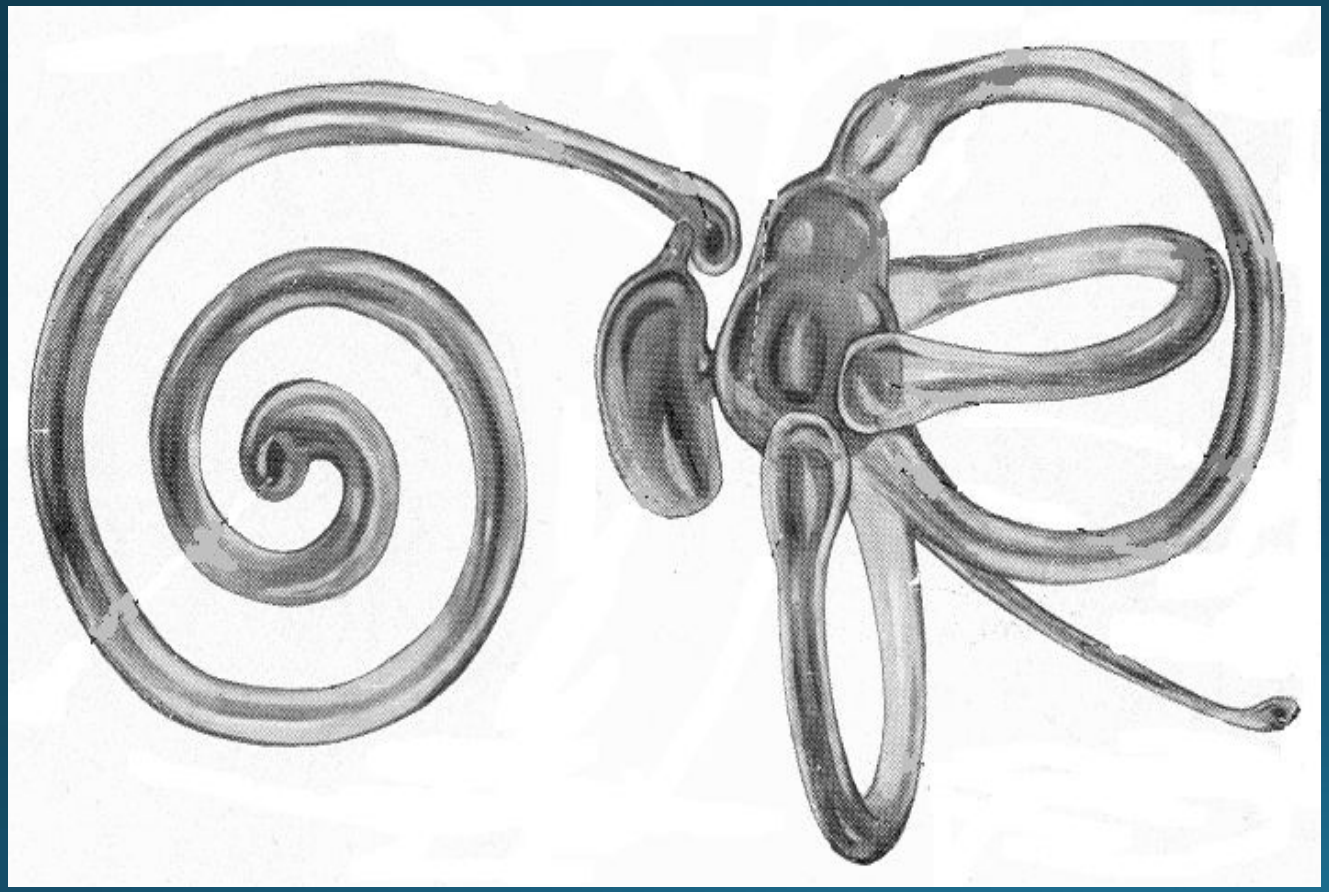

- перепончатая улитка
- маточка и мешочек
- перепончатые полукружные каналы и их ампулы

СПИРАЛЬНЫЙ ОРГАН

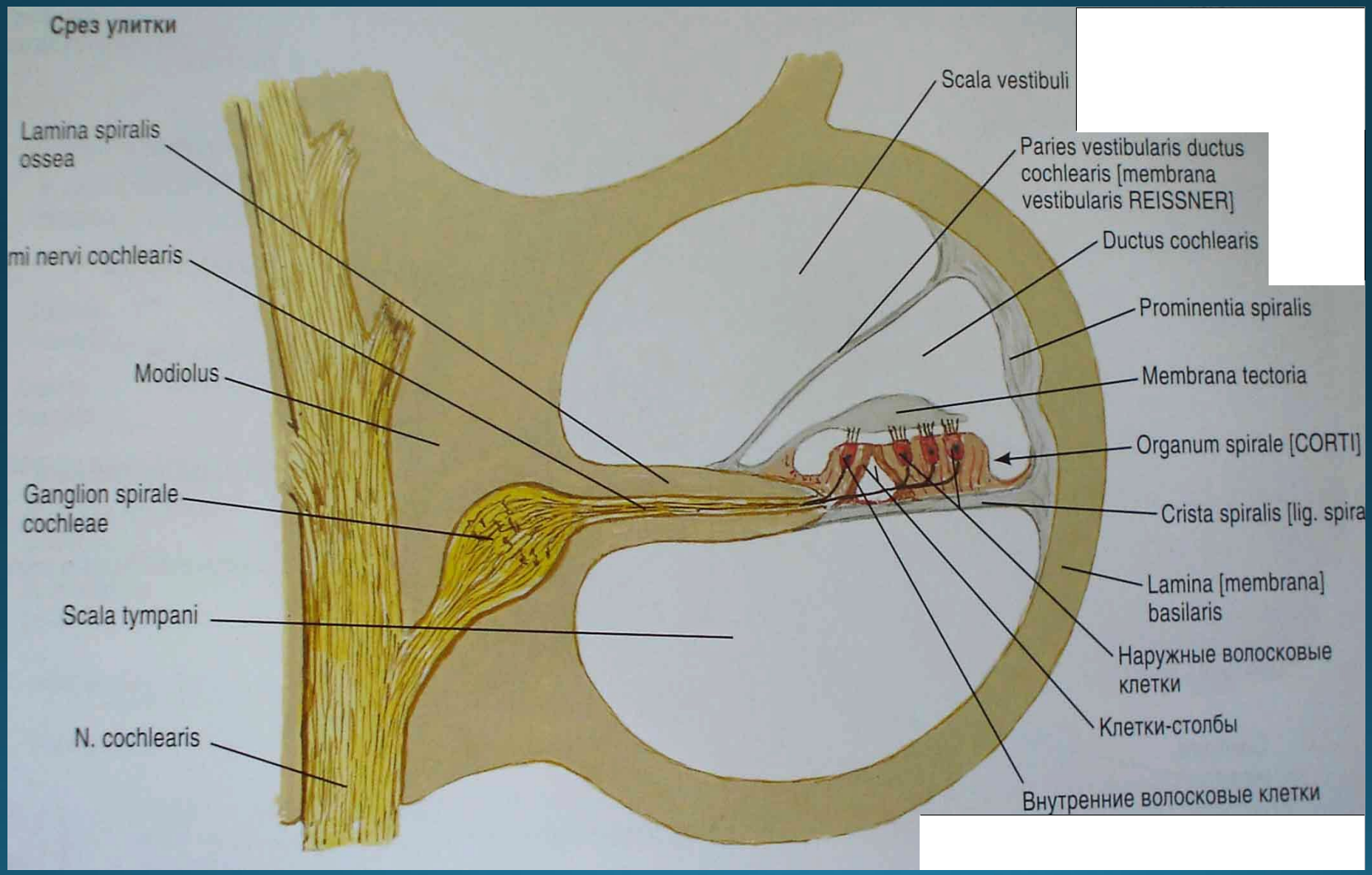

СЛУХОВОЙ АНАЛИЗАТОР

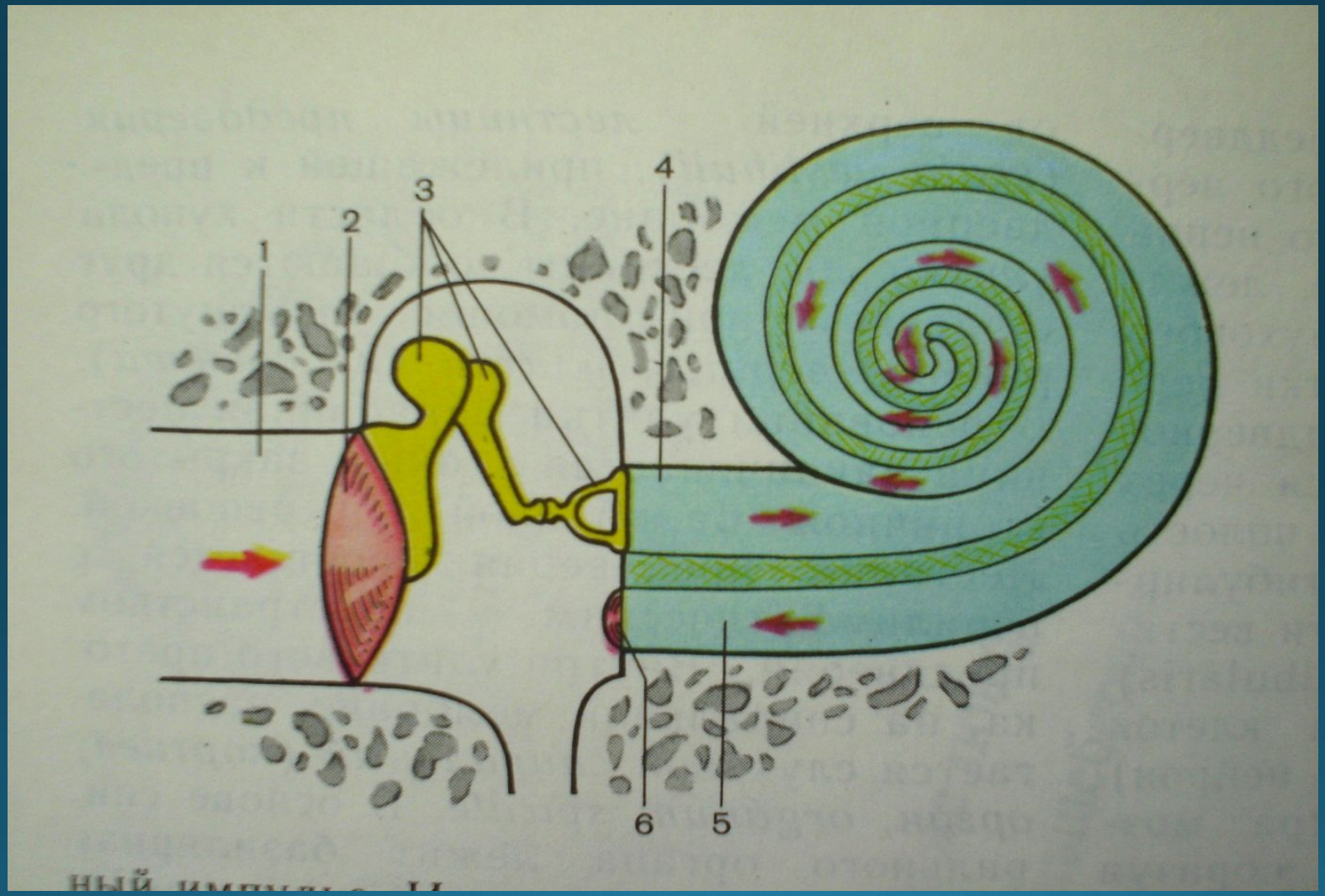

ПРОВОДЯЩИЙ ПУТЬ СЛУХОВОГО АНАЛИЗАТОРА

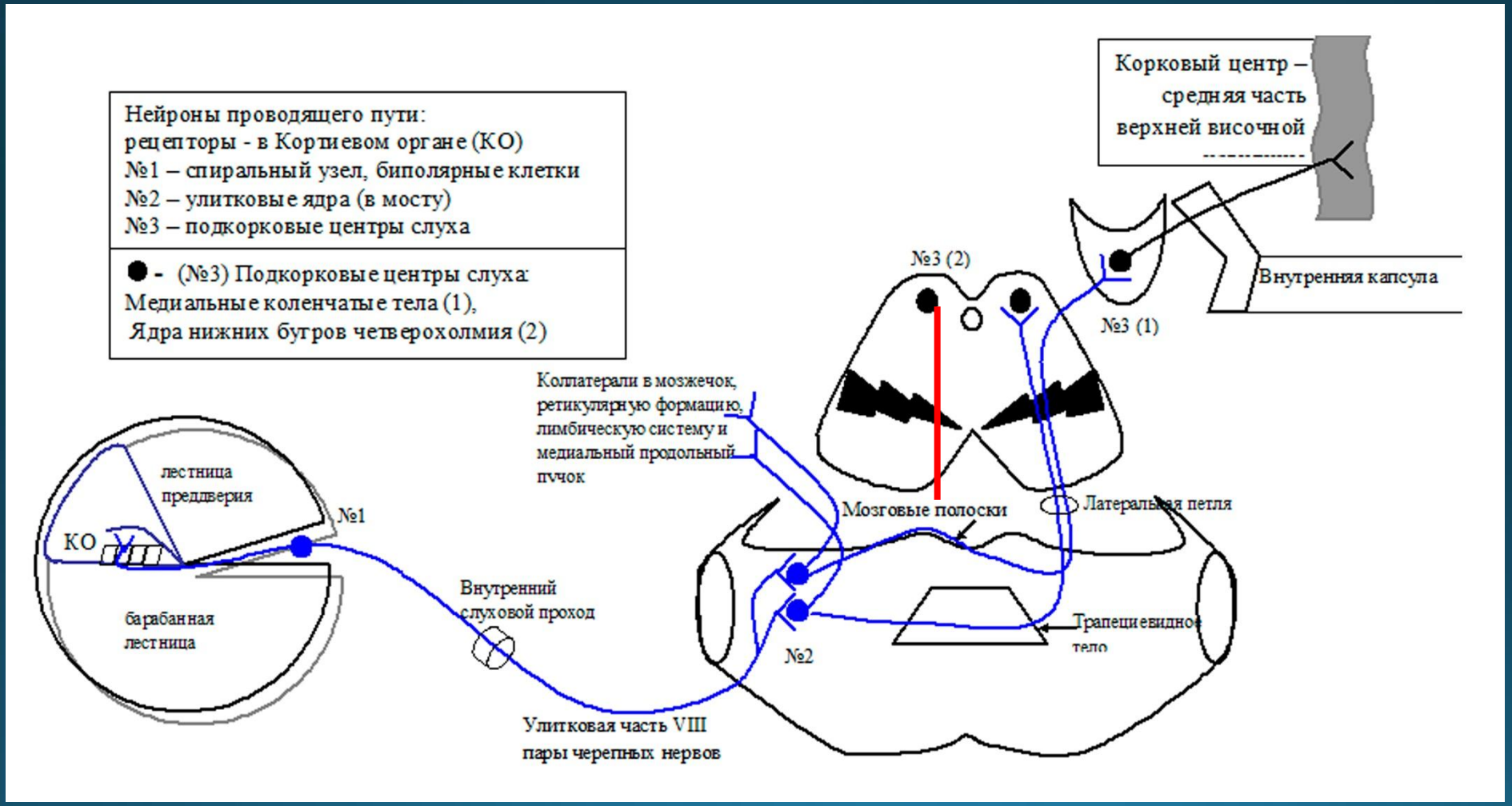

КОРКОВЫЙ ЦЕНТР СЛУХА

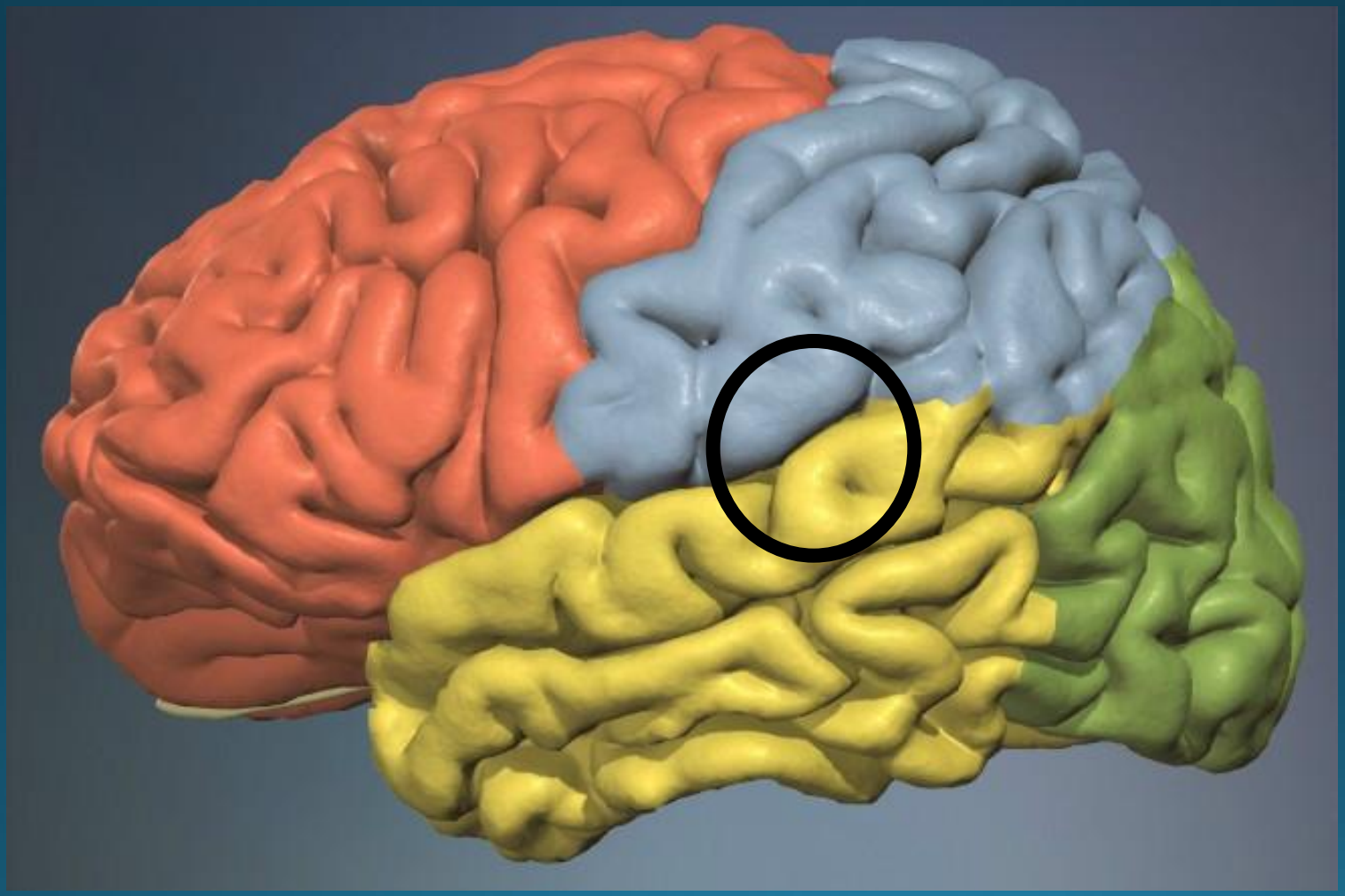

АНАЛИЗАТОР РАВНОВЕСИЯ

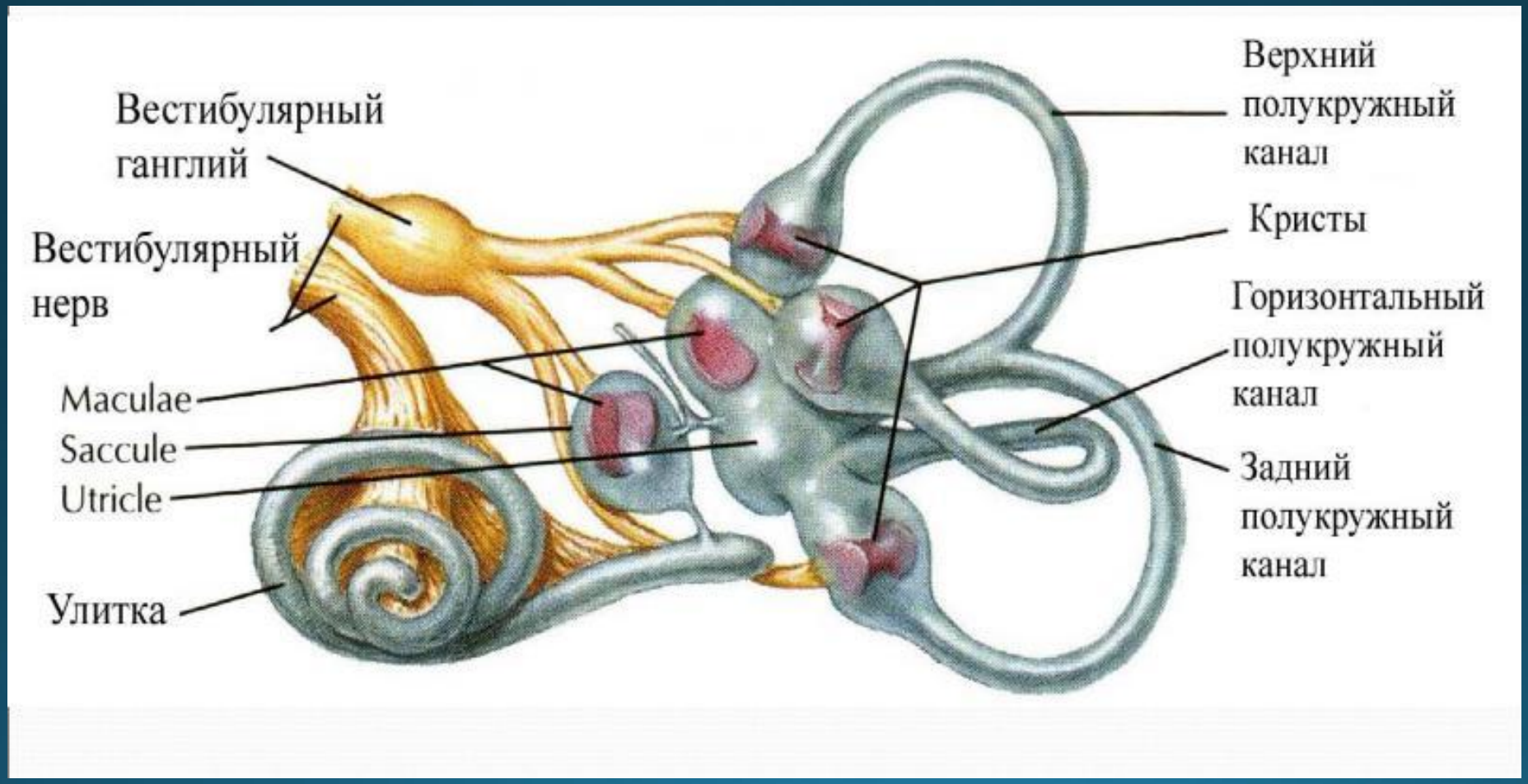

ПРОВОДЯЩИЙ ПУТЬ АНАЛИЗАТОРА РАВНОВЕСИЯ

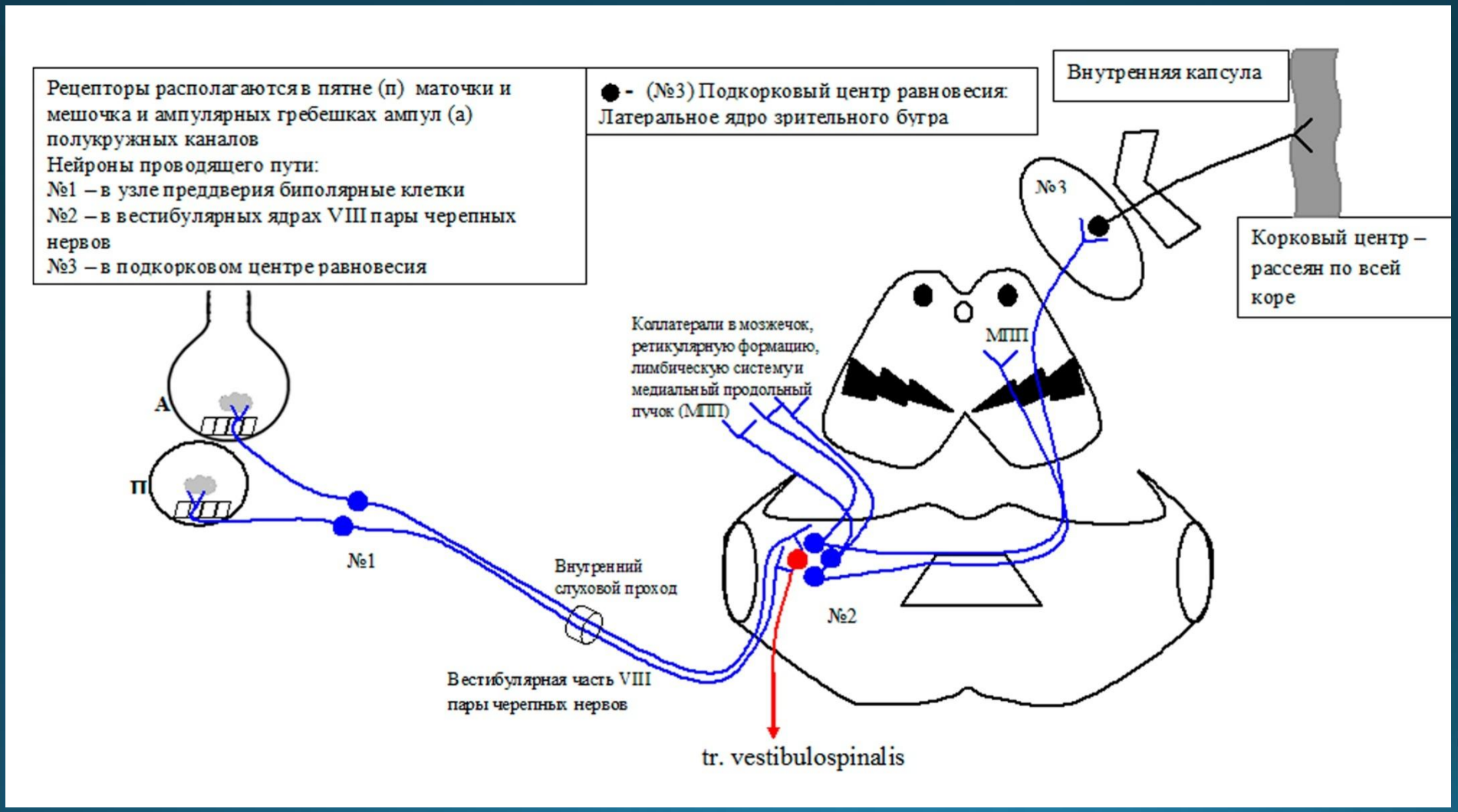

НАПРАВЛЕНИЕ АКСОНОВ 2-Х НЕЙРОНОВ ВЕСТИБУЛЯРНОГО АНАЛИЗАТОРА

- 1. связь вестибулярных ядер со спинным мозгом осуществляется по вестибуло-спиномозговому тракту, благодаря чему осуществляется рефлекторное поддержание равновесия тела при вестибулярных нагрузках
- 2. волокна, идущие от вестибулярных ядер в составе медиального продольного пучка, устанавливают связь с ядрами глазодвигательных нервов: III, IV, VI пар ЧН — связь позволяет сохранить направление взгляда при изменении положения головы
- 3. волокна, идущие от вестибулярных ядер к мозжечку и обратно, образуют вестибуло-мозжечковый тракт. Ядра мозжечка являются вестибулярным центром
- 4.вестибулярные ядра связаны через РФ с ядрами III, VII, IX, X пар ЧН - нарушение этих связей вызывает развитие «морской» болезни: головокружение, рвота, расстройства равновесия и координации движений, нистагм
- 5.центральное направление волокон - в составе медиальной петли в латеральное ядро таламуса, где находится III нейрон, отростки которого направляются в корковый центр вестибулярного анализатора (рассеян по всей коре головного мозга)

КОРКОВЫЙ ЦЕНТР РАВНОВЕСИЯ

СПАСИБО ЗА ВНИМАНИЕ!