Клапанные пороки сердца:

Митральный стеноз

Этиология митрального стеноза

Врожденный митральный стеноз: врожденная аномалия развития створок. Часто сочетается с другими пороками сердца, например с ДМПП (комплекс Лютембаше)

Приобретенный митральный стеноз:

- **Ревматизм** является наиболее частой причиной МС.

Вследствие воспаления изменяются створки: уплотняются, укорачиваются, спаиваются в области комиссур. Задняя створка МК в результате спаечного процесса притягивается к ПСМК и движется однонаправленно с ней. В результате воспаления утолщаются хорды, целостность части хорд может быть нарушена. Ограничение открытия створок приводит к формированию стеноза

Фактически **наиболее частой** причиной МС является ревматическая болезнь сердца.

Ревматический МС (незначительный)

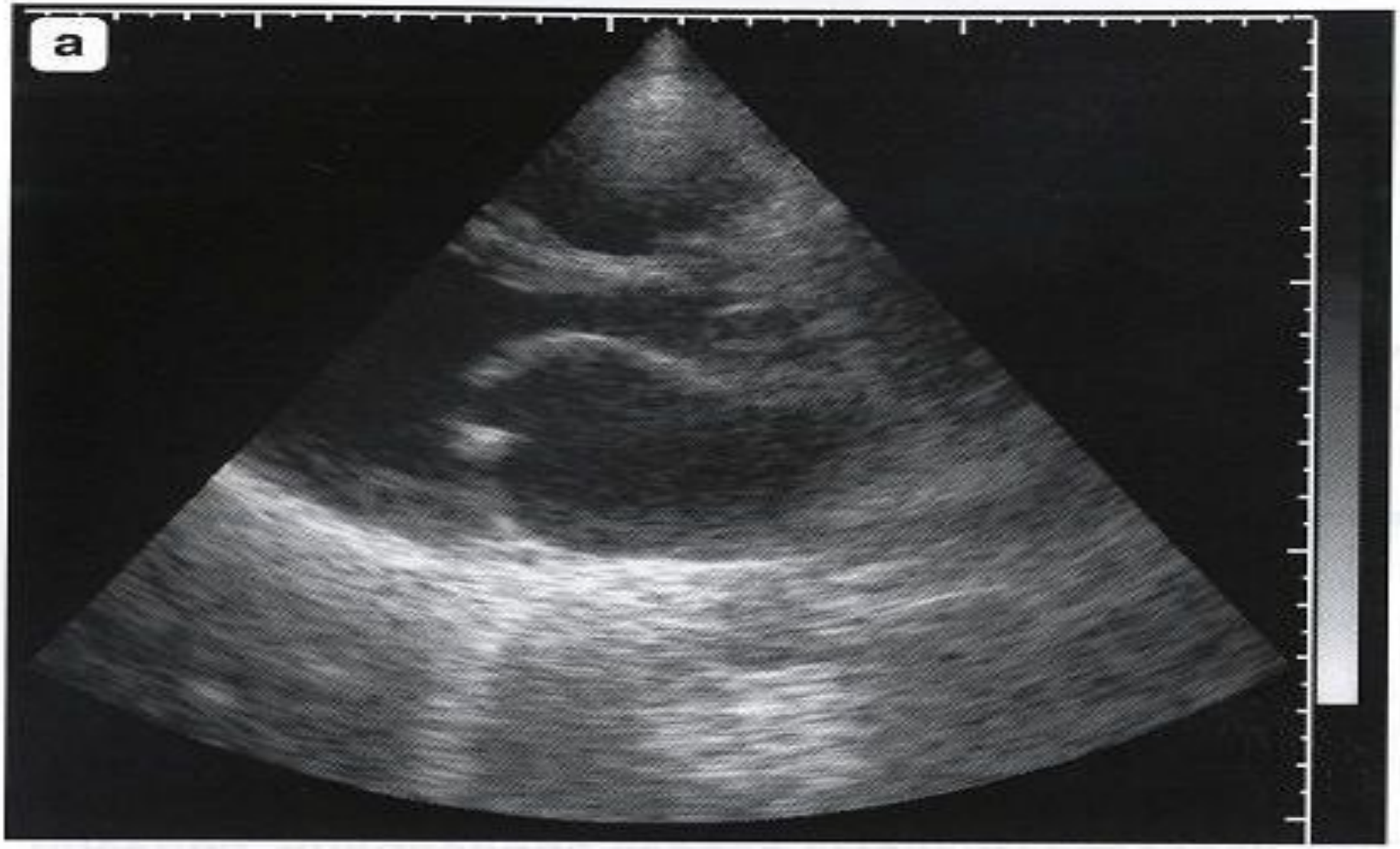

Ревматический МС (умеренный)

Ревматический МС (значительный)

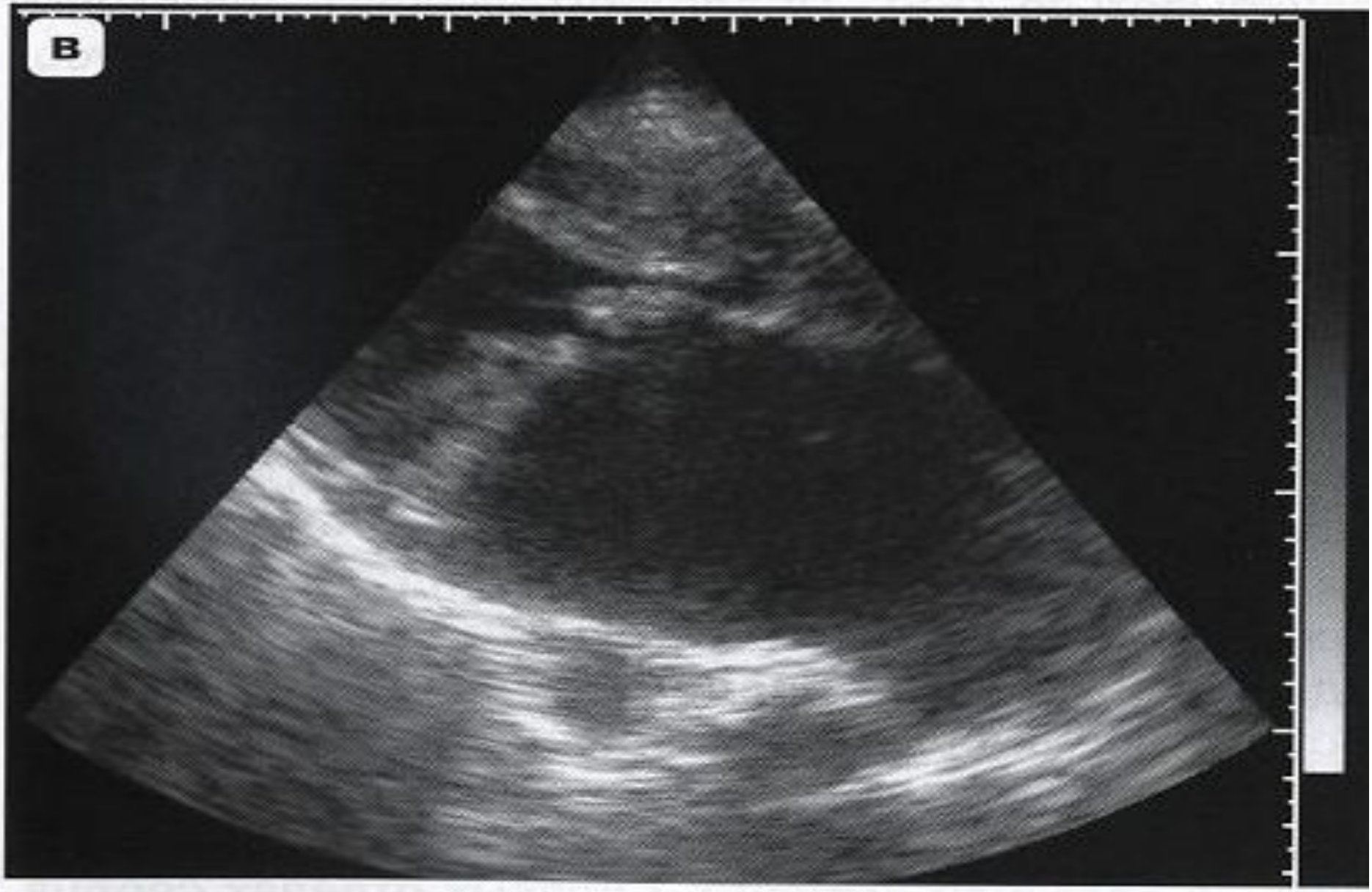

Приобретенный митральный стеноз

- **Дегенеративная кальцификация атриовентрикулярного кольца** может приводить к формированию незначительного или умеренного стеноза. Поражается преимущественно основание или задняя створка МК.
- **Инфекционный эндокардит** с поражением створок МК. МС развивается из-за спаечного процесса в области комиссур МК на фоне воспаления, так и за счет вегетаций больших размеров, пролабирующих в диастолу в ЛЖ и создающих дополнительное препятствие кровотоку

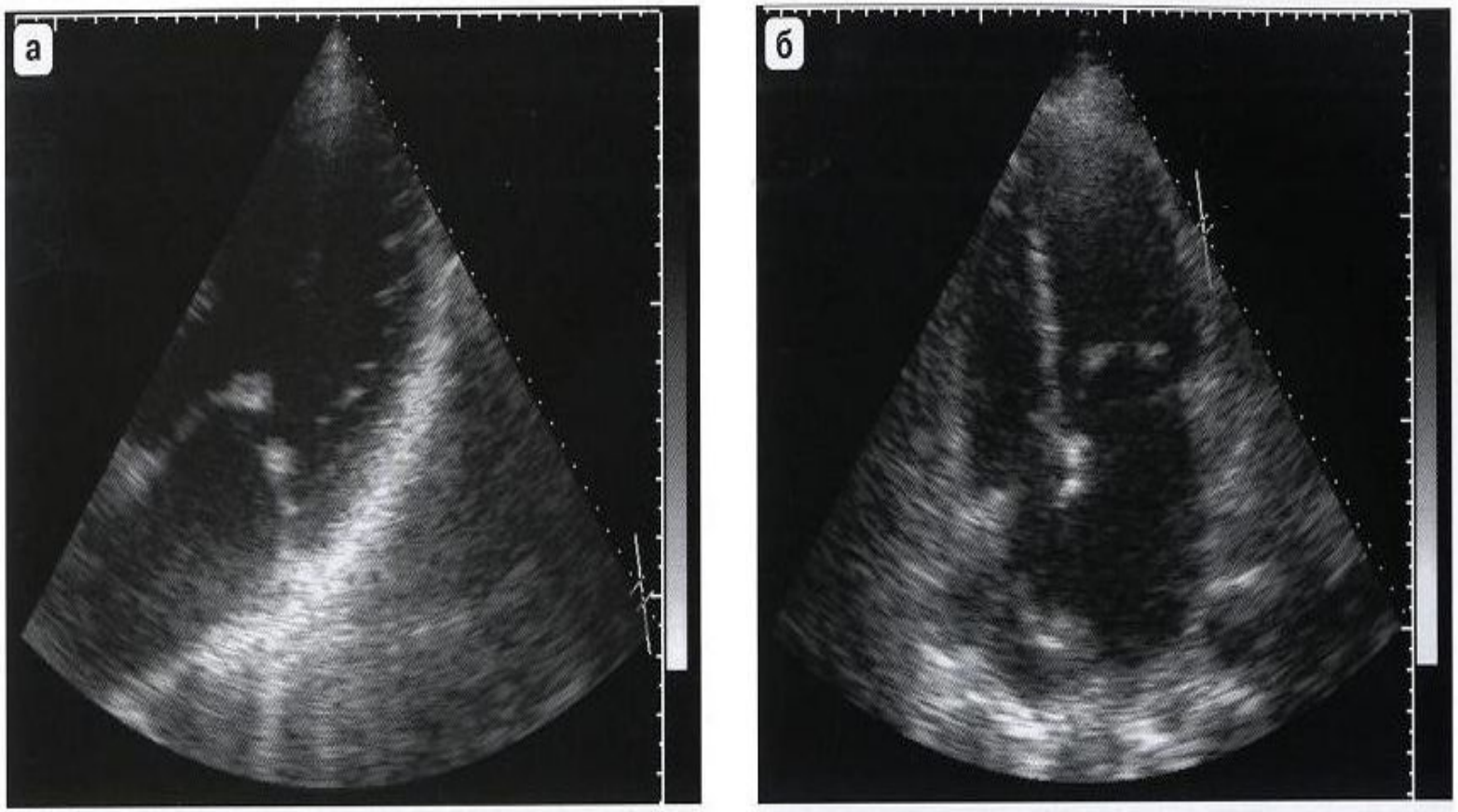

Рис. 8.3. Стеноз митрального клапана в результате инфекционного эндокардита (а, б).

Приобретенный митральный стеноз

- заболевания соединительной ткани (СКВ, ревматоидный артрит)
- мукополисахаридоз (синдром Херлера)

Другие редкие причины обструкции МК:

- Обструкция опухолью левого AV отверстия в диастолу, чаще это вызывается миксомой ЛП
- надклапанное кольцо
- трехпредсердное сердце

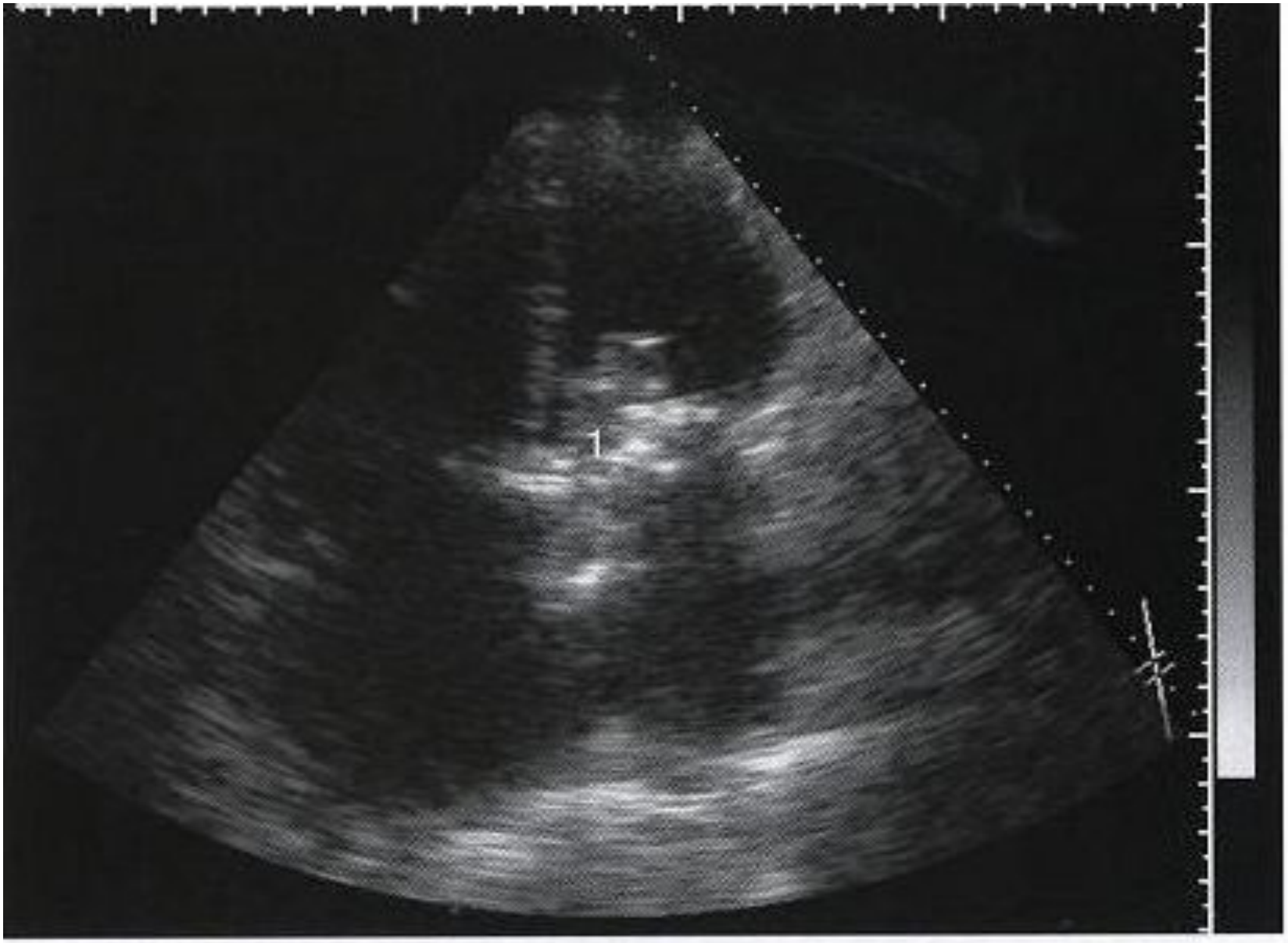

Рис. 8.4. Обструкция приносящего тракта левого желудочка опухолью (1 – миксома левого предсердия).

Гемодинамика при митральном стенозе

- При МС в начале диастолы створки МК под давлением крови открываются, выгибаются в полость ЛЖ. Кровь устремляется из камеры с высоким давлением в камеру с низким давлением – из ЛП в ЛЖ.

Вследствие высокого давления в ЛП скорость потока через МК возрастает. В точке Е давление между камерами выравнивается и затем давление в полости ЛЖ начинает превалировать. Створки МК начинают медленно прикрываться (EF). Продолжительность диастолы возрастает. При сохраненном синусовом ритме в конце диастолы происходит систола предсердий (пик А) и остаточный объем крови поступает из ЛП в ЛЖ. Створки МК закрываются, может быть зарегистрирован щелчок закрытия.

- Форма потока при МС может быть различной. Степень МС и скорость кровотока через МК не всегда коррелируют. У больных с критическим стенозом, когда площадь митрального отверстия составляет менее 0,8 см^2, скорость потока в диастолу уменьшается, однако возрастает продолжительность диастолы. Вследствие высокого давления в ЛП происходит его дилатация и дилатация легочных вен, возрастает давление в малом круге кровообращения – в легочной артерии и правых отделах сердца. В результате высокого давления происходит дилатация правых камер сердца, гипертрофируется стенка ПЖ, дилатируются нижняя полая и печеночные вены.

Технология проведения исследования: В- и М- режимы

Начинают с измерения **толщины передней и задней створок МК** у основания и на концах, а также диаметра левого фиброзного атриовентрикулярного кольца. Необходимо также оценить состояние подклапанных структур: хорды и комиссуры

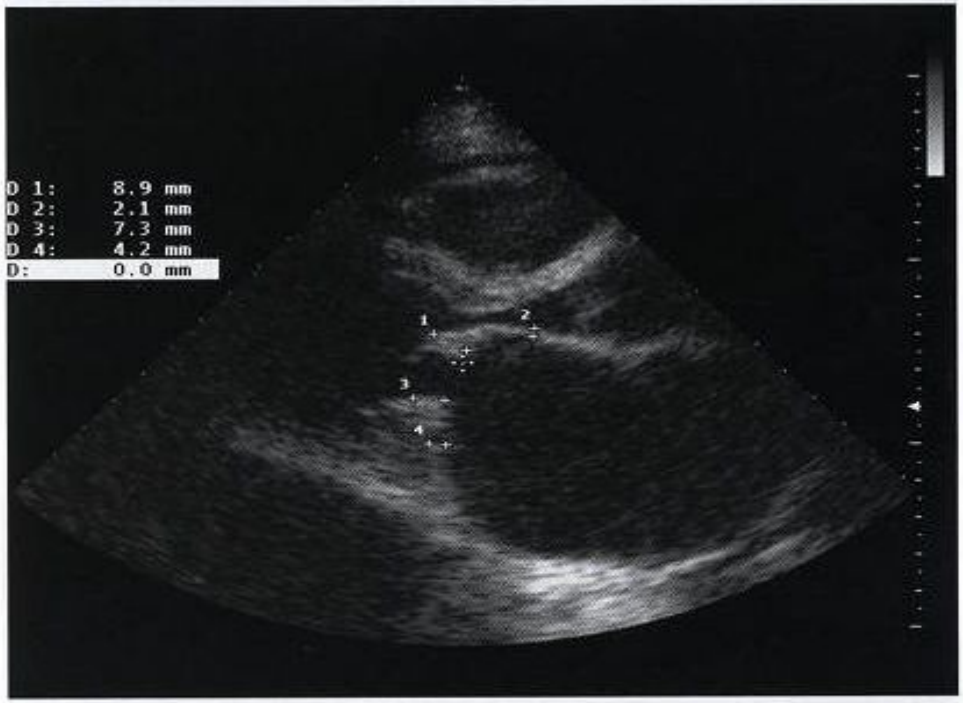

Рис. 8.5. Измерение толщины передней и задней створок митрального клапана на концах и в основании. Парастернальная позиция, длинная ось левого желудочка.

Уменьшение открытия створок МК в диастолу (в норме более 2,5 см).

Открытие створок МК измеряют в М- и В- режимах в парастернальной позиции по длинной оси ЛЖ или в апикальной четырехкамерной позиции. Если открытие створок составляет менее 1 см, площадь митрального отверстия будет составлять менее 1 см^2 и стеноз будет значительным.

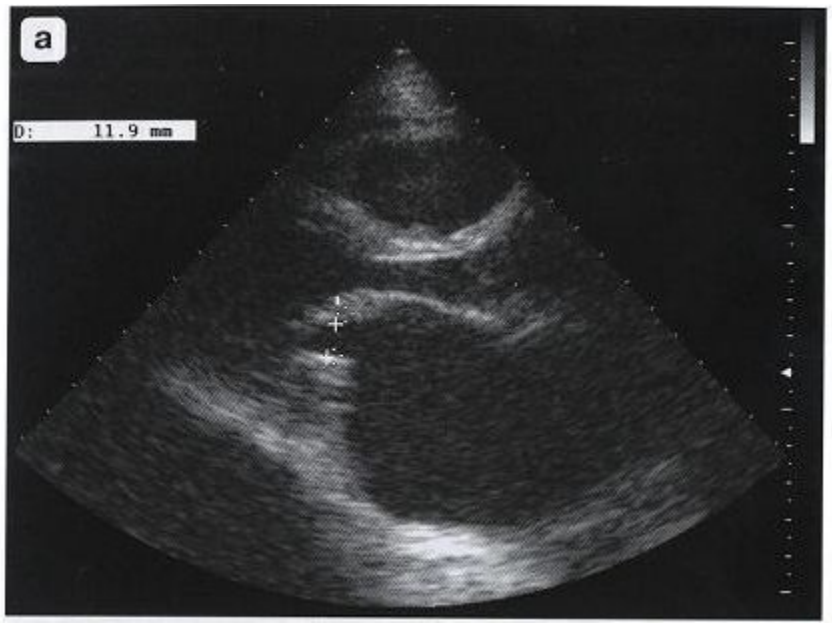

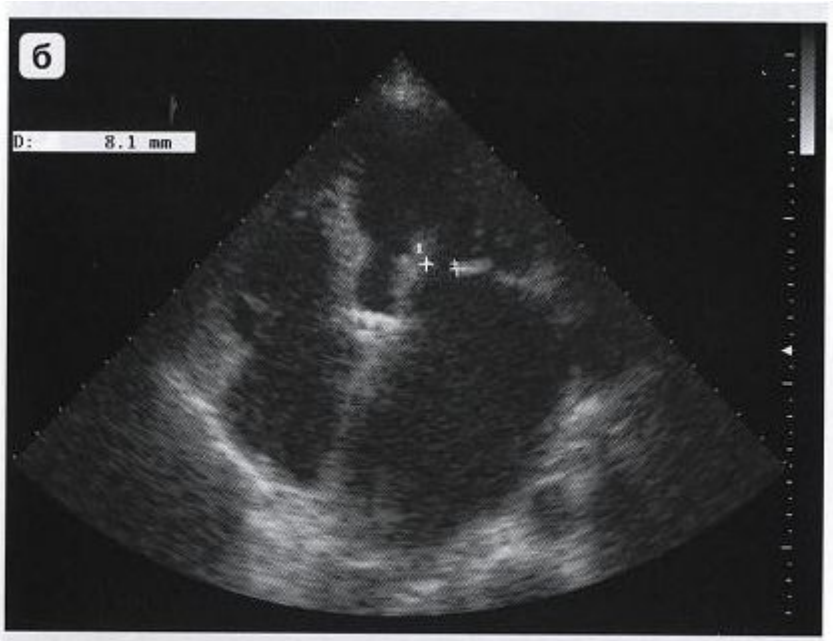

Рис. 8.6. Измерение открытия створок митрального клапана при митральном стенозе (В-режим). а – парастернальная позиция, длинная ось левого желудочка, б – апикальная четырехкамерная позиция.

Уменьшение скорости раннего диастолического прикрытия ПСМК (EF).

Измерения проводят в М-режиме. При стенозе МК задняя створка спаяна с передней, открытие ограничено.

В норме скорость раннего диастолического прикрытия составляет от 90 до 140 мм/с

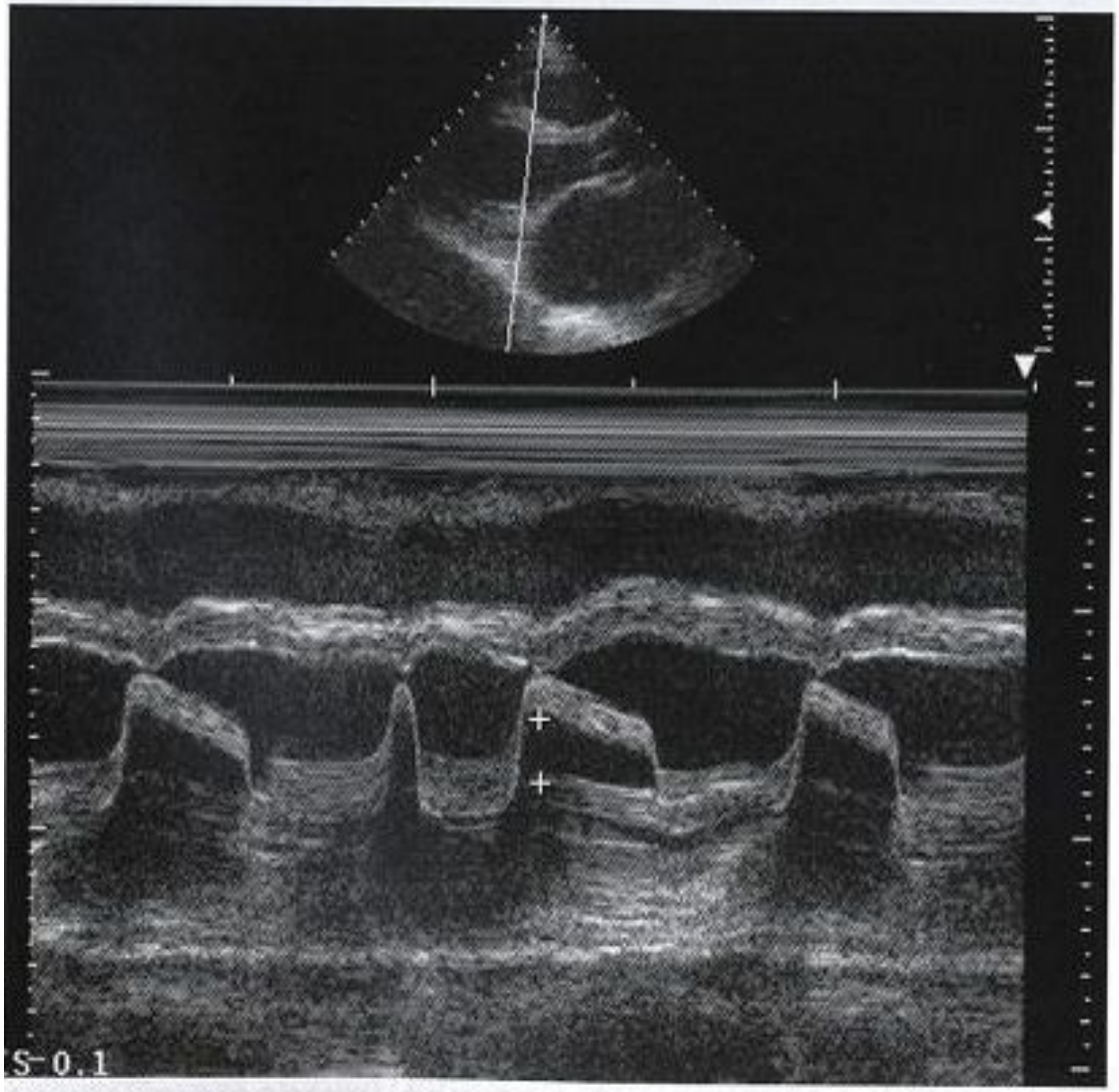

Рис. 8.7. Измерение открытия створок митрального клапана при митральном стенозе (М-режим).

Однонаправленное движение створок МК

Двухмерная ЭхоКГ, парастернальная позиция по длинной оси

При МС имеется снижение подвижности створок МК, что приводит к его ограниченному открытию. Вследствие сращения свободных концов створок и переднего движения средней части ПСМК наблюдается диастолическое выпячивание передней створки. На начальных стадиях заболевания наблюдается куполообразное диастолическое выбухание ПСМК в полость ЛЖ, в сторону МЖП, которое получило название- **«парусение».** Такое движение начинается сразу после открытия МК и сопровождается звуком, напоминающим хлопок внезапно наполнившегося паруса, по времени совпадающим с возникновением одного из наиболее специфических аускультативных признаков МС – тона (щелчка) открытия МК. Сам МК при этом приобретает форму воронки, широкой частью расположенной в области атриовентрикулярного кольца. На поздних стадиях заболевания, когда створки МК уплотняются и становятся ригидными, их «парусение» прекращается, но створки клапана во время диастолы располагаются под углом друг к другу, формируя своеобразную конусовидную форму МК.

- **В норме** створки МК параллельны друг другу.

- **На начальных стадиях МС** наблюдается воронкообразное расположение створок МК, сопровождающееся куполообразным диастолическим выбуханием ПСМК в полость ЛЖ («парусение»)

- **На поздних стадиях МС** створки ригидны располагаются под углом друг к другу и МК имеет конусовидную форму.

Схема диастолического раскрытия створок МК

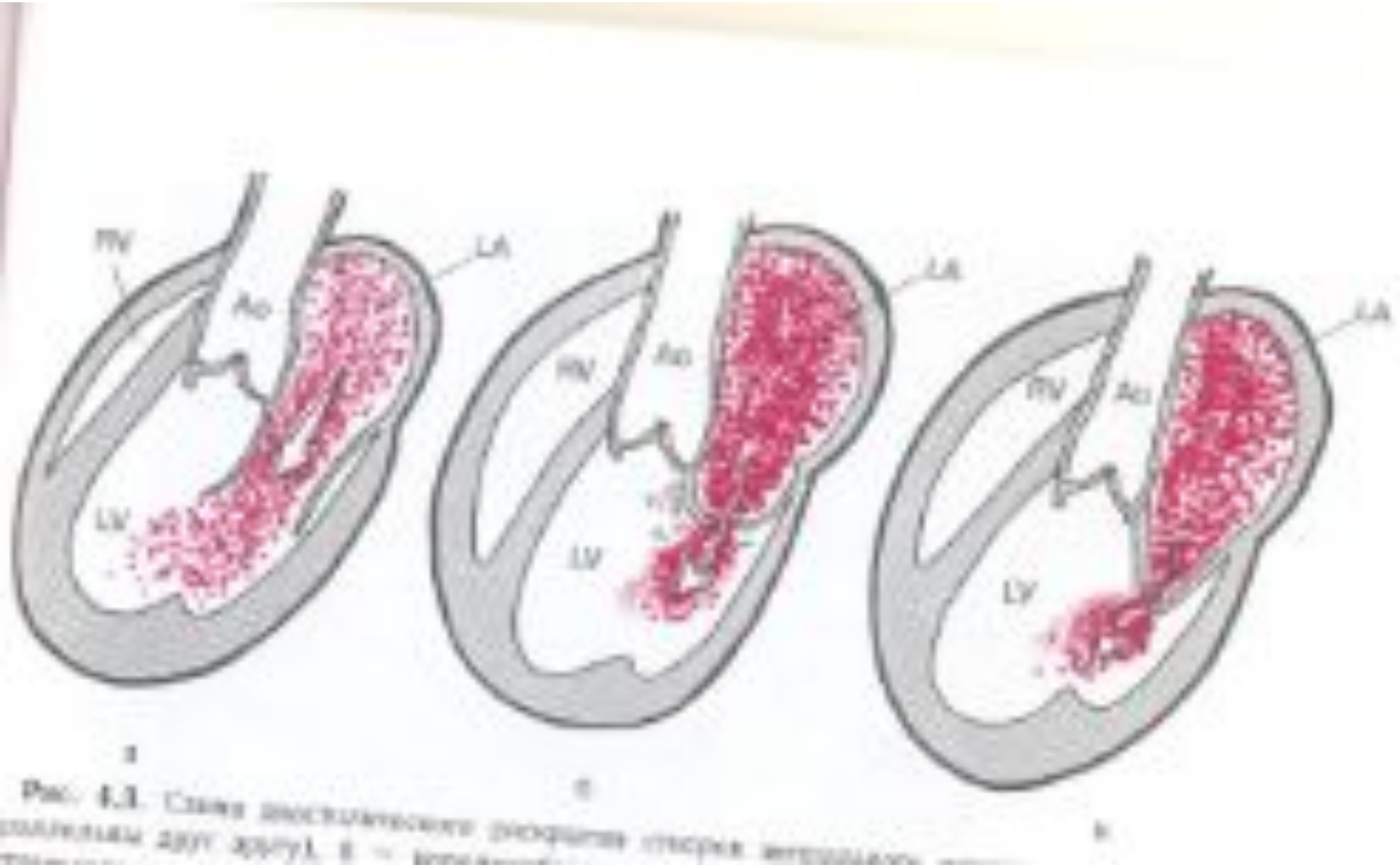

«Парусение» передней створки МК при митральном стенозе.

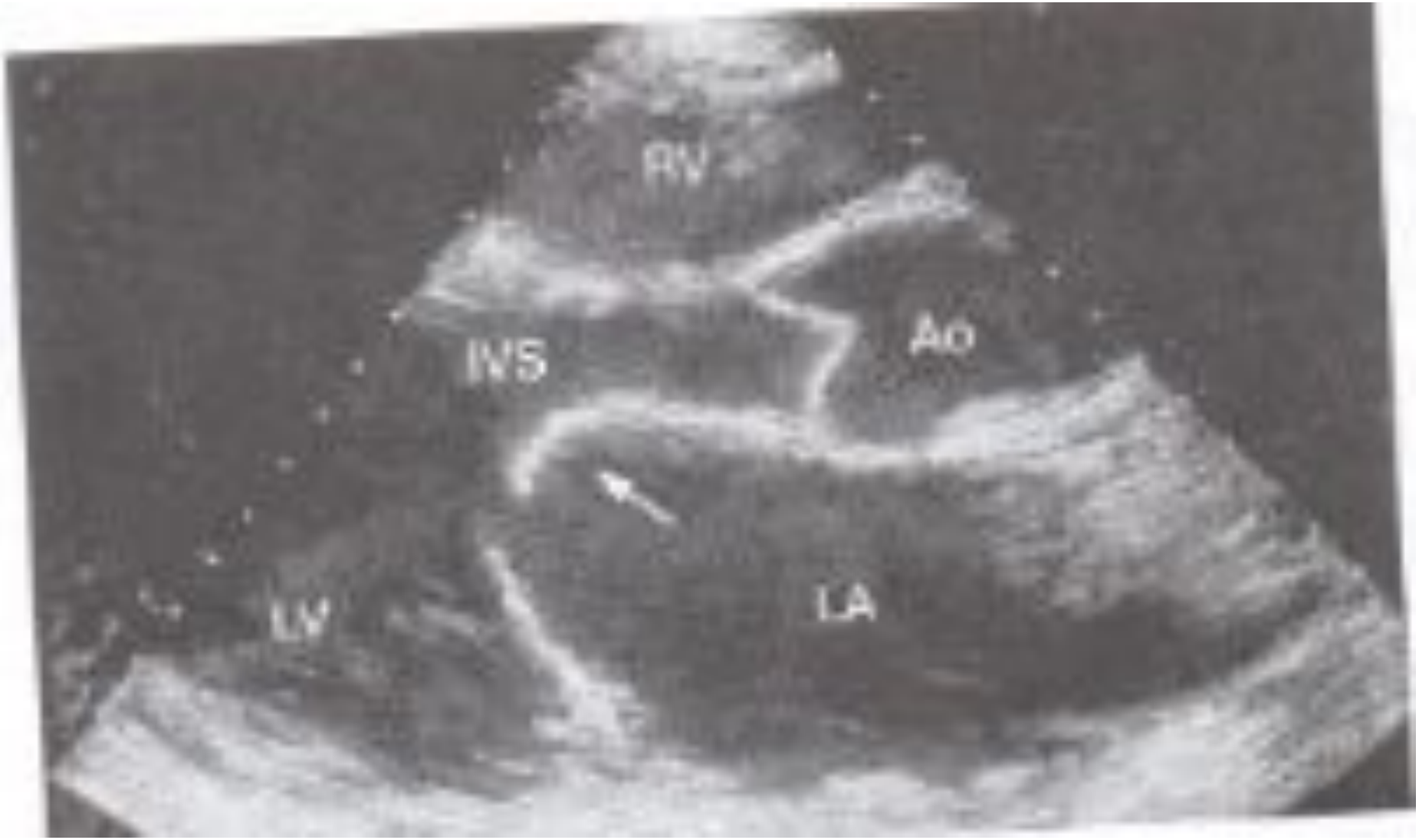

Уменьшение площади митрального отверстия

В норме площадь митрального отверстия составляет от 4 до 6 см^2. При ограничении открытия створок МК площадь отверстия уменьшается. Измерить площадь отверстия можно планиметрически в В-модальном режиме в парастернальной позиции по короткой оси на уровне концов створок МК.

Рис.8.8. Планиметрическое измерение площади митрального отверстия при митральном стенозе.

Уменьшение диастолического расхождения створок клапана и площади митрального отверстия в норме (а) и при МС (б)

а

б

Критерии оценки митрального стеноза в зависимости от площади митрального отверстия

Степень стеноза	**Площадь митрального отверстия**
Незначительный	более 2 $см^2$
Умеренный	от 2 до 1 $см^2$
Значительный	менее 1 $см^2$

Дилатация ЛП и правых камер сердца. При МС возрастает давление в полости ЛП, что приводит к его дилатации. В норме размеры ЛП составляют 19-40 мм. Соотношение между размерами ЛП и аорты увеличено, более 1,3. .При критическом митральном стенозе объем ЛП может превышать 1 литр. Очень часто образуются тромбы в полости и в ушке ЛП.

Рис. 8.9. Значительная степень дилатации левого предсердия (1) при митральном стенозе.

Рис. 8.10. Тромбоз левого предсердия (1) при митральном стенозе.

Импульсно-волновой допплер. Увеличение скорости трансмитрального диастолического потока.

При проведении импульсной допплерографии из апикальной четырехкамерной позиции с контрольным объемом в ЛЖ спектр диастолического потока через МК является высокоскоростным, превышая 1,4 м/с (нормальная скорость составляет 0,6-1,4 м/с; средняя – 0,9 м/с). Это происходит вследствие уменьшения площади митрального отверстия и возрастания давление в полости ЛП , увеличивается скорость кровотока через стенозированный клапан.

Отмечается замедление скорости снижения кровотока с уплощением ее наклона. Средний градиент давления превышает 4 мм рт.ст.

.

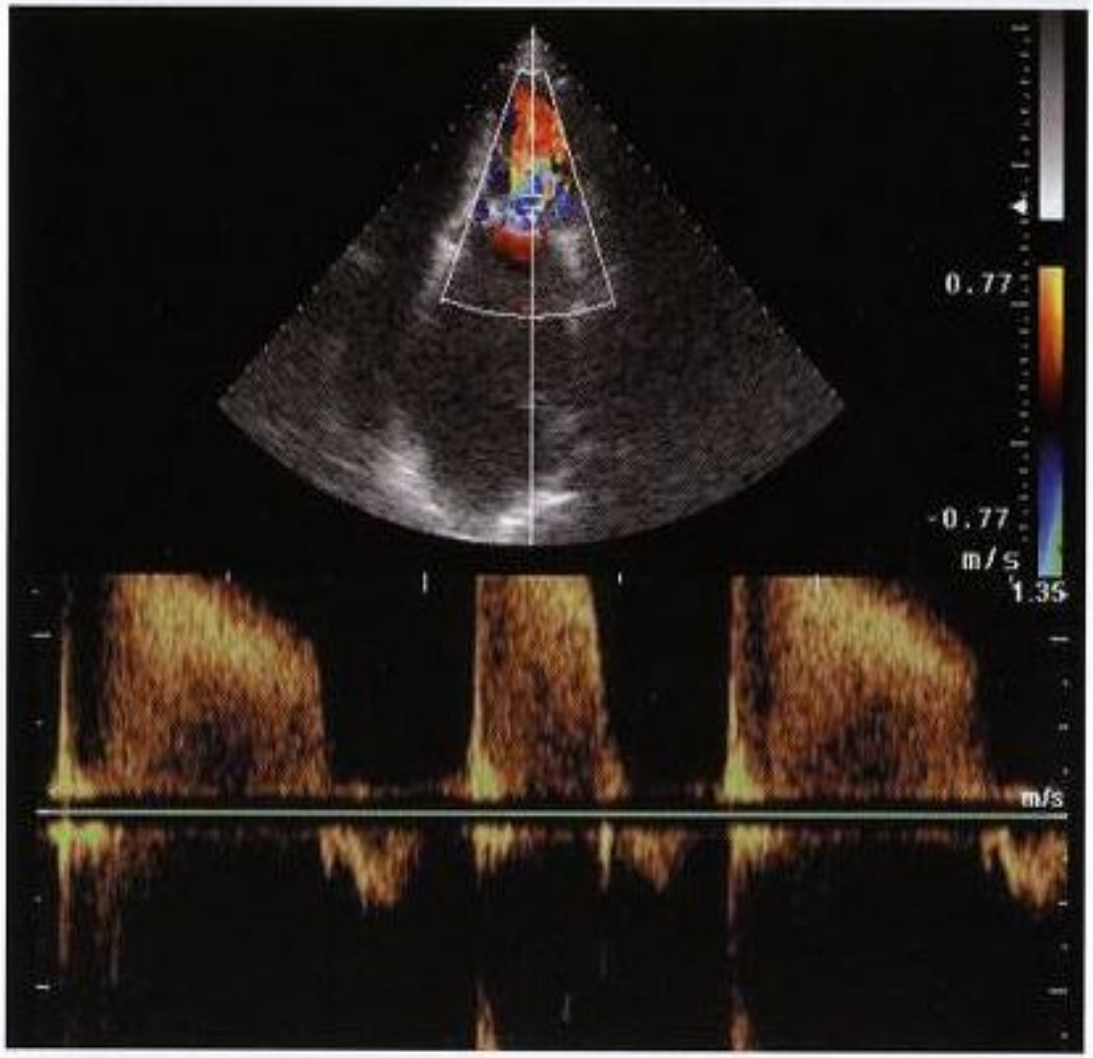

Рис. 8.11. Диастолический трансмитральный поток при митральном стенозе в режиме импульсного допплера.

Допплерограммы трансмитрального потока крови в норме и при митральном стенозе

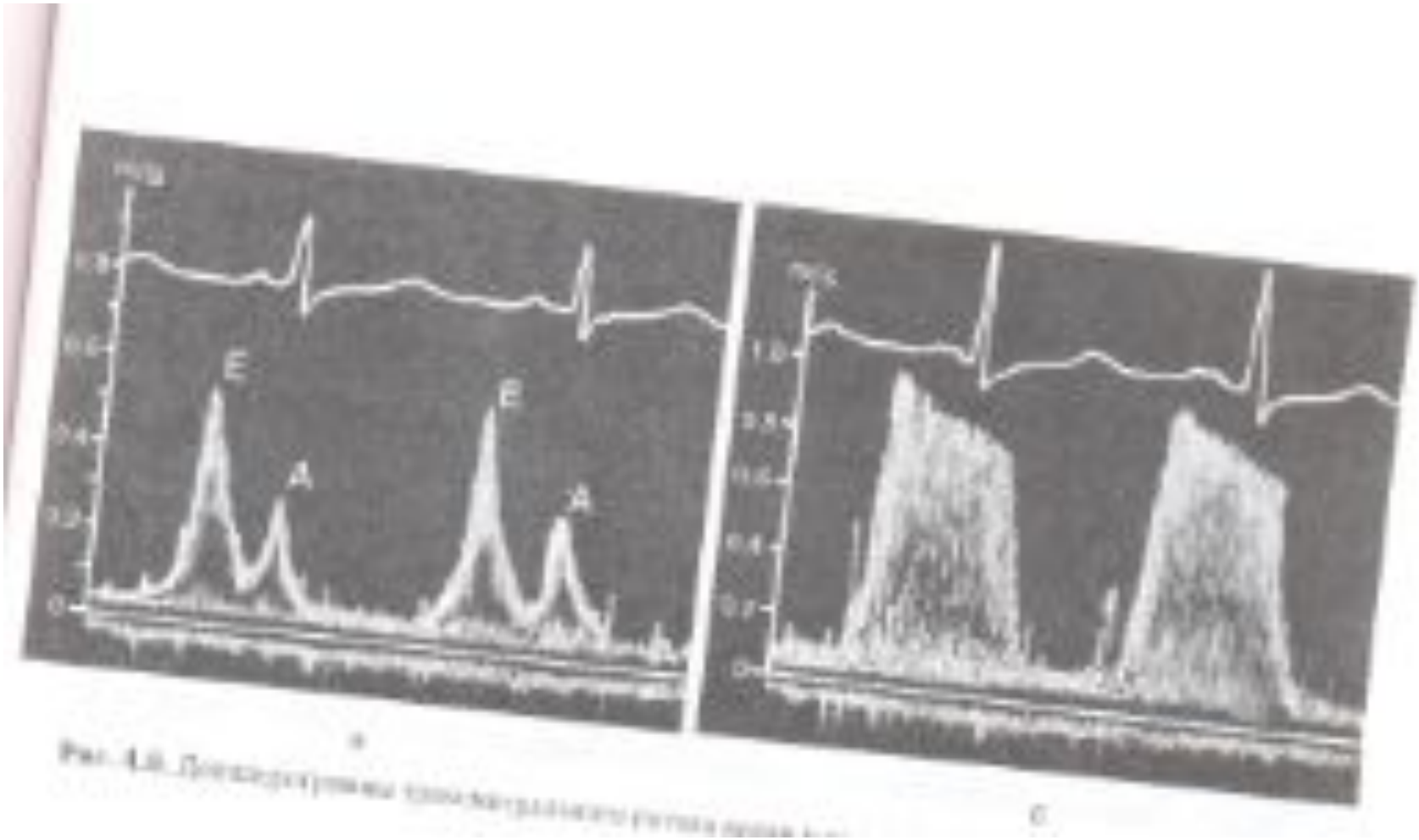

Непрерывноволновой допплер

Регистрация ускоренного турбулентного потока через МК в диастолу в режиме непрерывноволнового допплера позволяет добиться высокой точности расчетов. Характер распространения струи в ЛЖ может быть различным – строго центрально, в сторону МЖП или боковой стенки ЛЖ

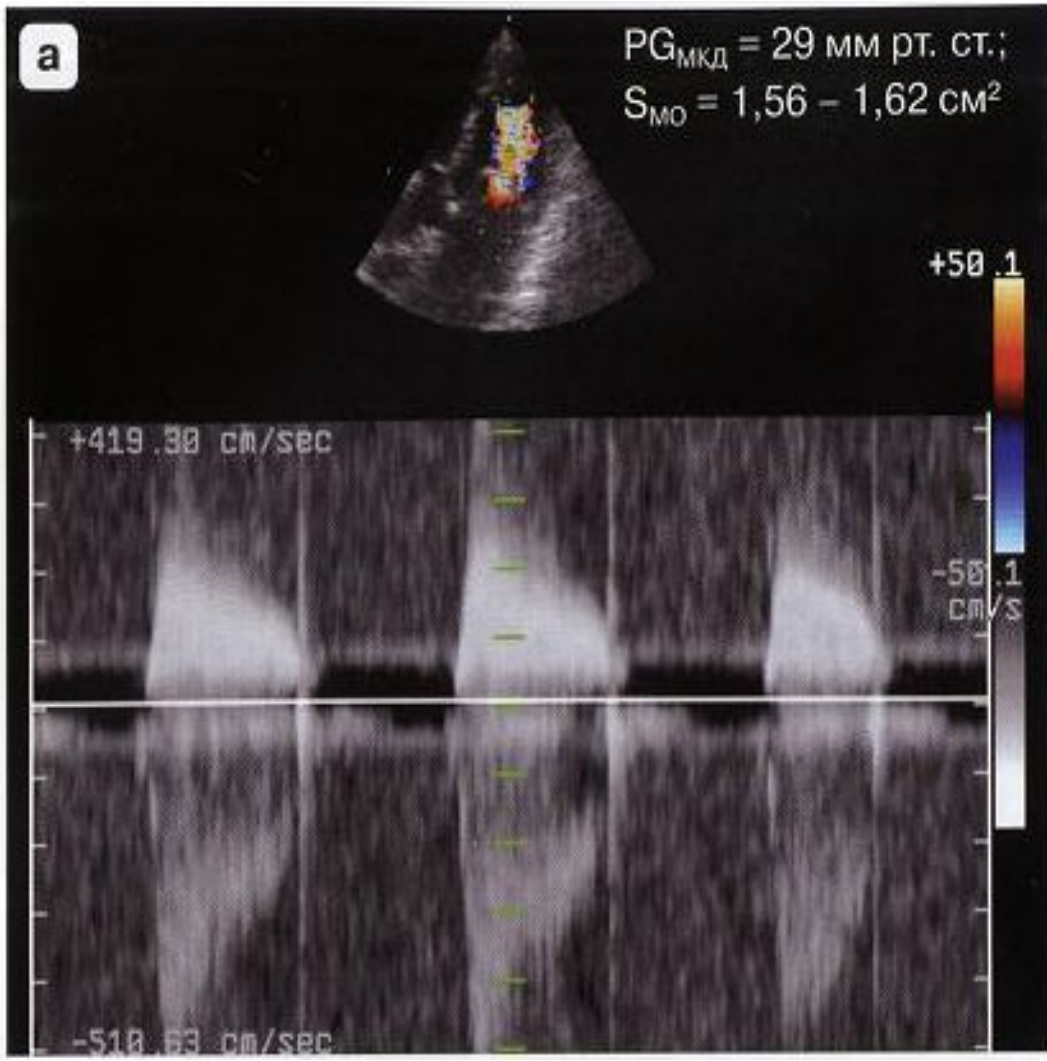

Таким образом, ДэхоКГ трансмитрального потока крови позволяет выявить несколько признаков, характерных для митрального стеноза.

К числу этих признаков относятся:

1. Увеличение максимальной линейной скорости раннего трансмитрального кровотока до 1,6-2,5 м.с $^{-1}$(в норме – около 0,6 м.с $^{-1}$)
2. Замедление спада скорости диастолического наполнения (уплощение спектрограммы)
3. Значительная турбулентность движения

Цветовой допплер

В режиме цветового допплера при МС регистрируется ускоренный турбулентный поток. Поток может распространяться в полости ЛЖ различно: по центру желудочка, в сторону боковой стенки или МЖП. МС редко бывает изолированным, часто сопровождается МР в систолу. Необходимо помнить: при значительной МР увеличивается скорость диастолического трансмитрального потока, что приводит к неверной оценке степени МС

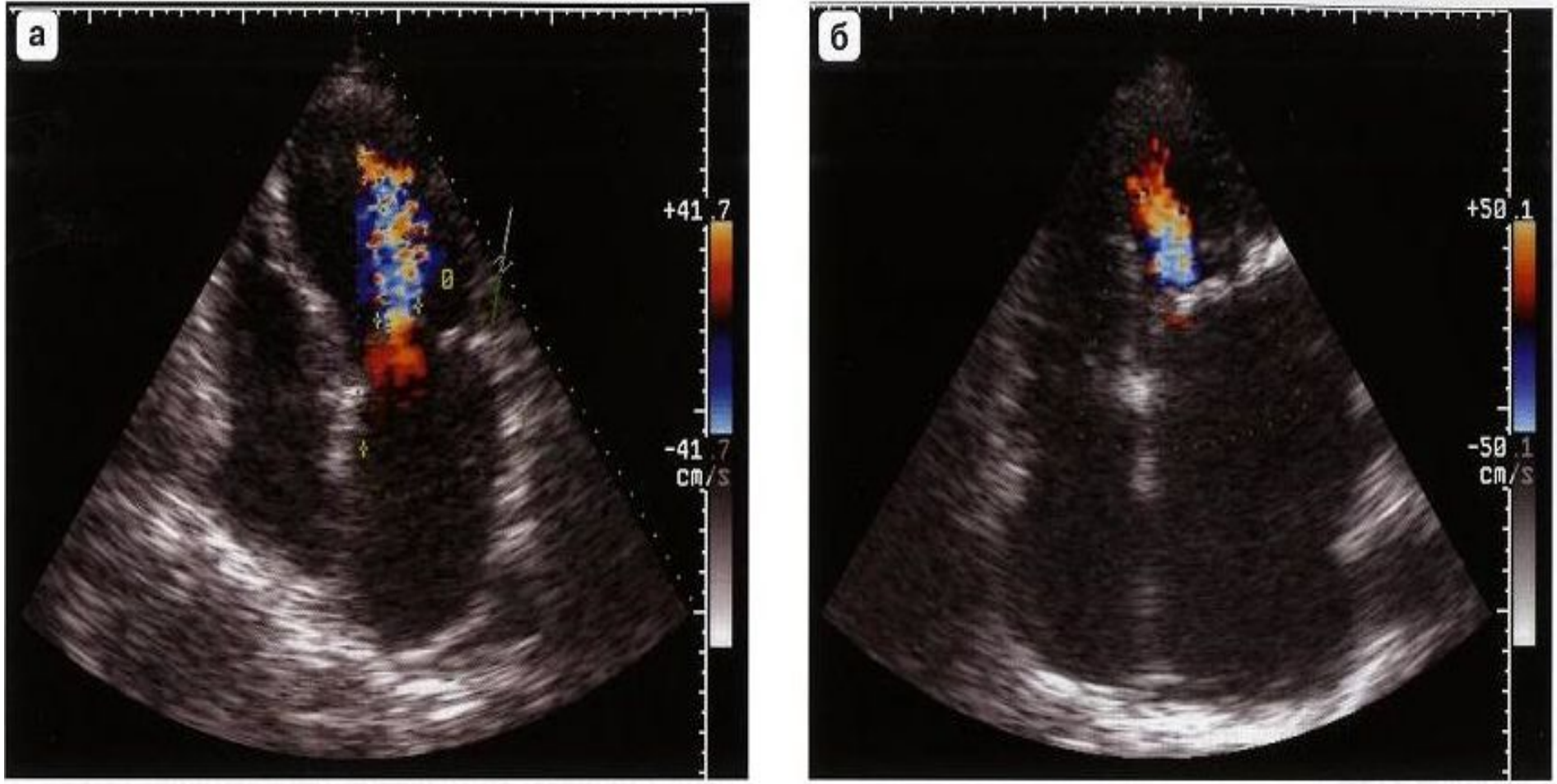

Рис. 8.13. Варианты распространения трансмитрального диастолического потока при митральном стенозе (цветовой допплер). а – центральное направление потока, б – эксцентричное направление потока в сторону межжелудочковой перегородки.

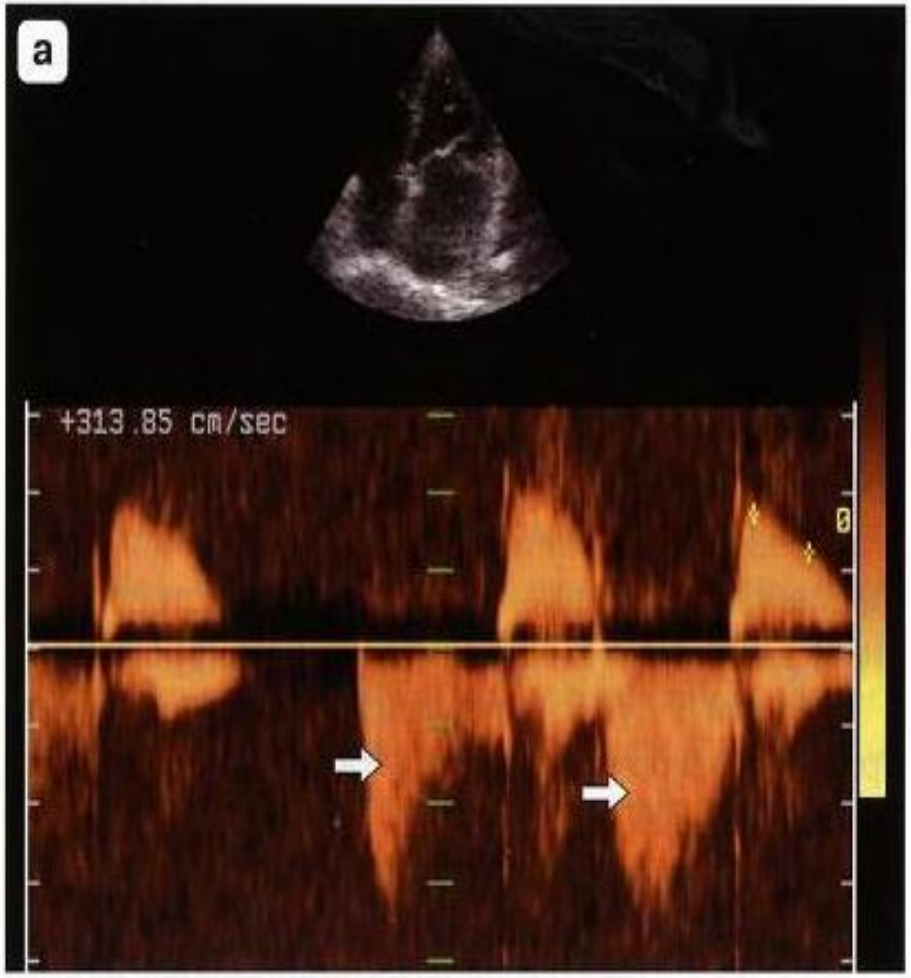

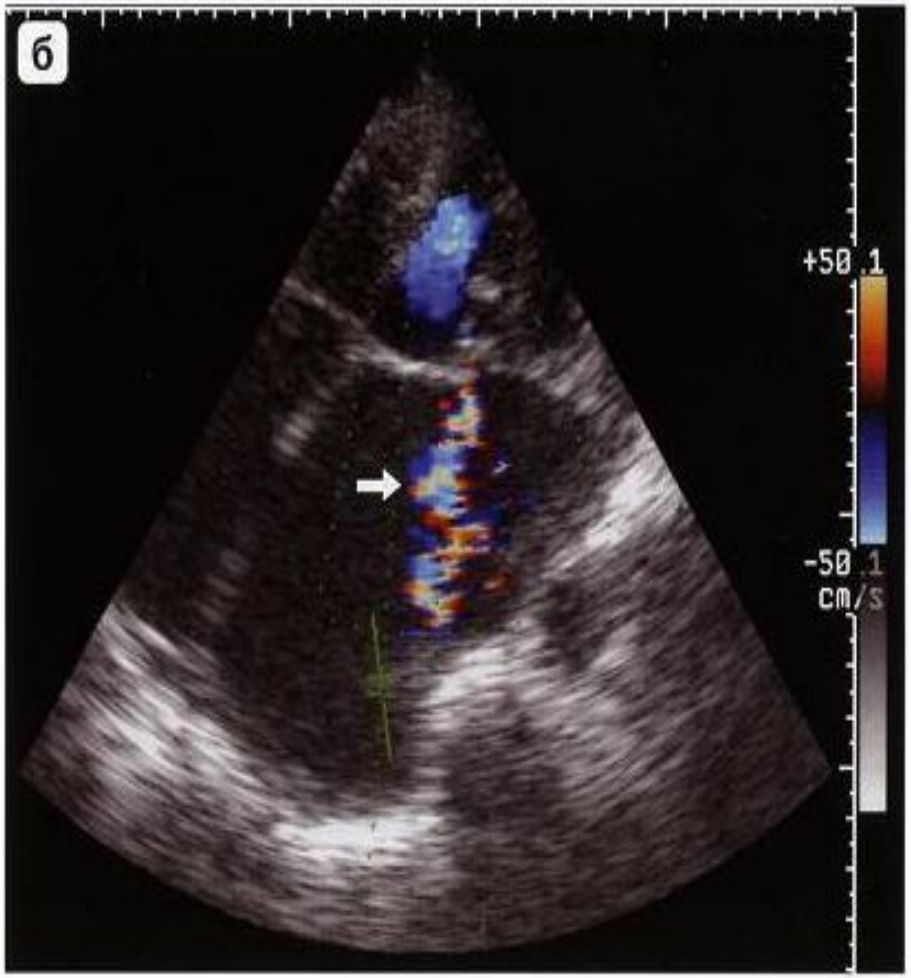

Рис. 8.14. Митральная регургитация на фоне митрального стеноза (стрелки). а – непрерывноволновой допплер, б – цветовой допплер.

Оценка значимости митрального стеноза по максимальному и среднему градиенту давления

В апикальной четырехкамерной позиции получают трансмитральный диастолический поток в режиме непрерывноволнового допплера. Измеряю максимальную скорость потока в точке Е.

Критерии оценки степени митрального стеноза по градиенту давления между ЛП и ЛЖ в диастолу

Показатель	Митральный стеноз		
	незначительный	умеренный	тяжелый
Максимальный $PG_{МК\ диаст}$ мм рт.ст.	7-12	12-20	> 20
Средний $PG_{МК\ диаст}$ мм рт.ст.	<5	5-10	> 10
Площадь митрального отверстия, $см^2$	>2	2-1	< 1
РСДЛА, мм рт.ст	< 30	30-50	> 50

Расчет площади МО по времени полуспада градиента давления (по PHT)

- PHT – это то время, за которое градиент давления уменьшился бы в 2 раза.
- В норме PHT составляет 50-70 мс. При митральном стенозе этот показатель увеличивается до 110-300 мс и более (PHT)или $T_{1/2} = V_{max} / \sqrt{2}$
- MVA= $220/T_{1/2}$, 220 – эмпирически полученное число

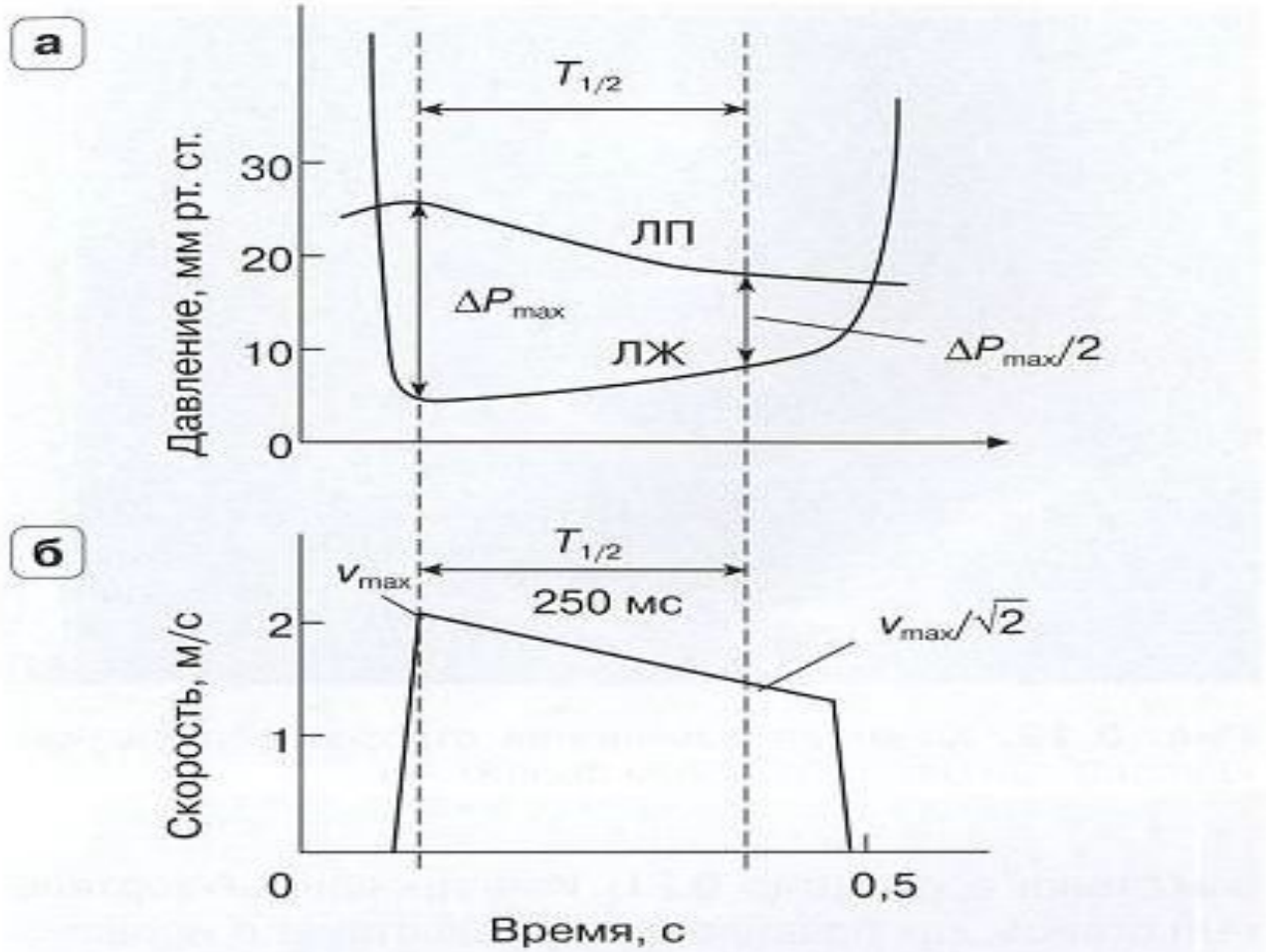

Рис. 8.15. Расчет площади митрального отверстия по времени полуспада градиента давления. а – схема изменения давления в левом предсердии и в левом желудочке (Otto C., 1997), б – форма потока в режиме непрерывно-волнового допплера.

Необходимо помнить, что трассировать по контуру нужно пологий склон потока

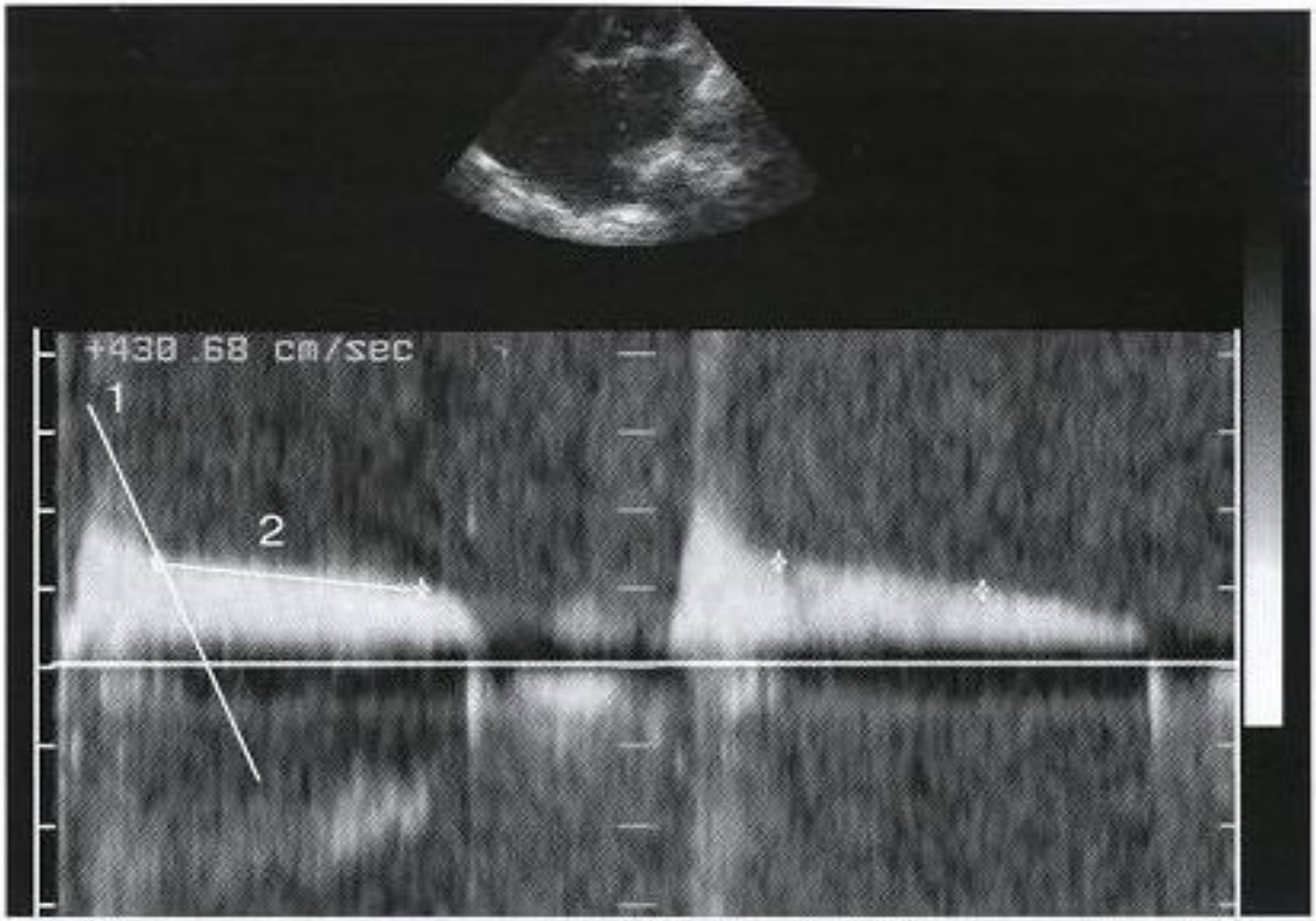

Рис. 8.16. Возможные ошибки при измерении площади митрального отверстия по времени полуспада градиента давления. Измерения следует проводить по наиболее пологому склону потока. 1 – неправильно, 2 – правильно.

Взаимосвязь между быстротой спада скорости и тяжестью митрального стеноза.
А – крутой наклон (умеренный стеноз)
В – Плоский наклон (тяжелый МС)

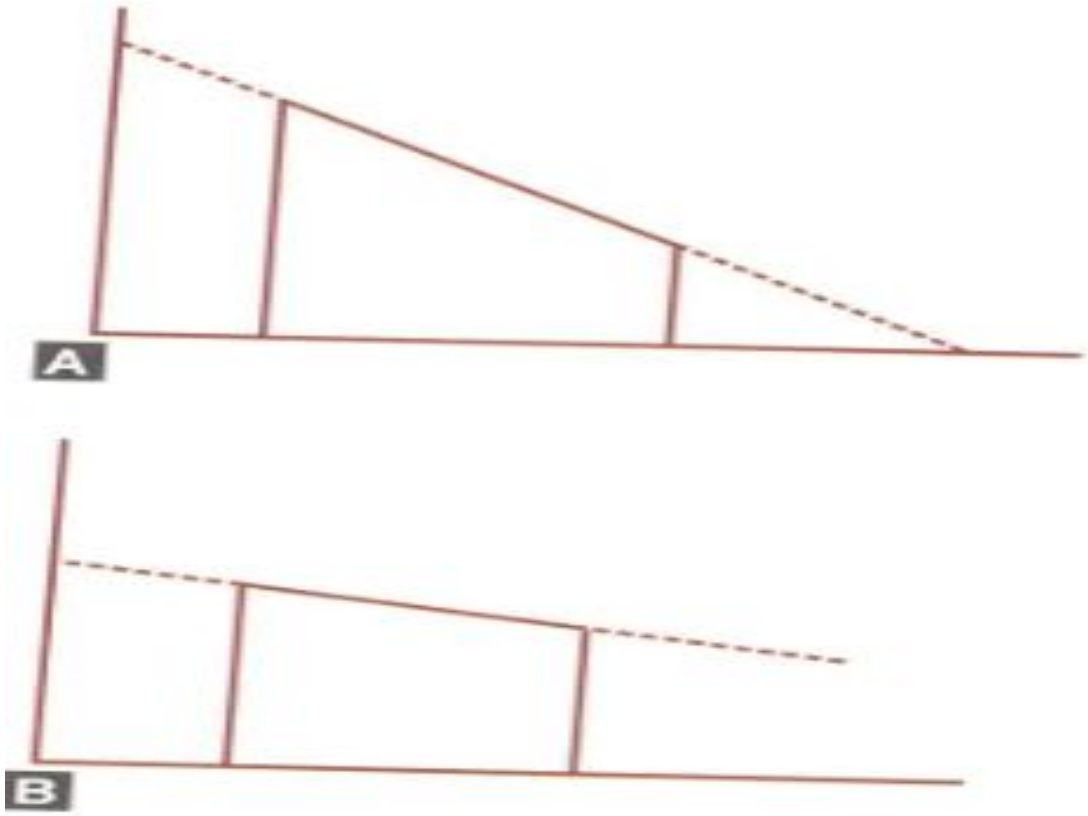

Расчет площади МО с использованием уравнения непрерывности потока.

- Данная формула применима при изолированном стенозе МК и при отсутствии высокой степени МР
- $MVA = SV/VTI_{MKd}$,
- где MVA - площадь МО, SV- ударный объем, VTI – интеграл линейной скорости, CSA – площадь поперечного сечения, D- диаметр, ET –время выброса
- $SV = CSA_{AO}\, VTI_{AO}$; $CSA_{AO} = \pi d^2/4$; $VTI_{AO} = V_{cp} \cdot ET$
- Расчет ударного объема производят в апикальной пятикамерной или парастернальной позиции. Он составляет произведение площади поперечного сечения аорты на интеграл линейной скорости потока в аорте. Она не может быть использована при сочетании МС с АС и недостаточностью.

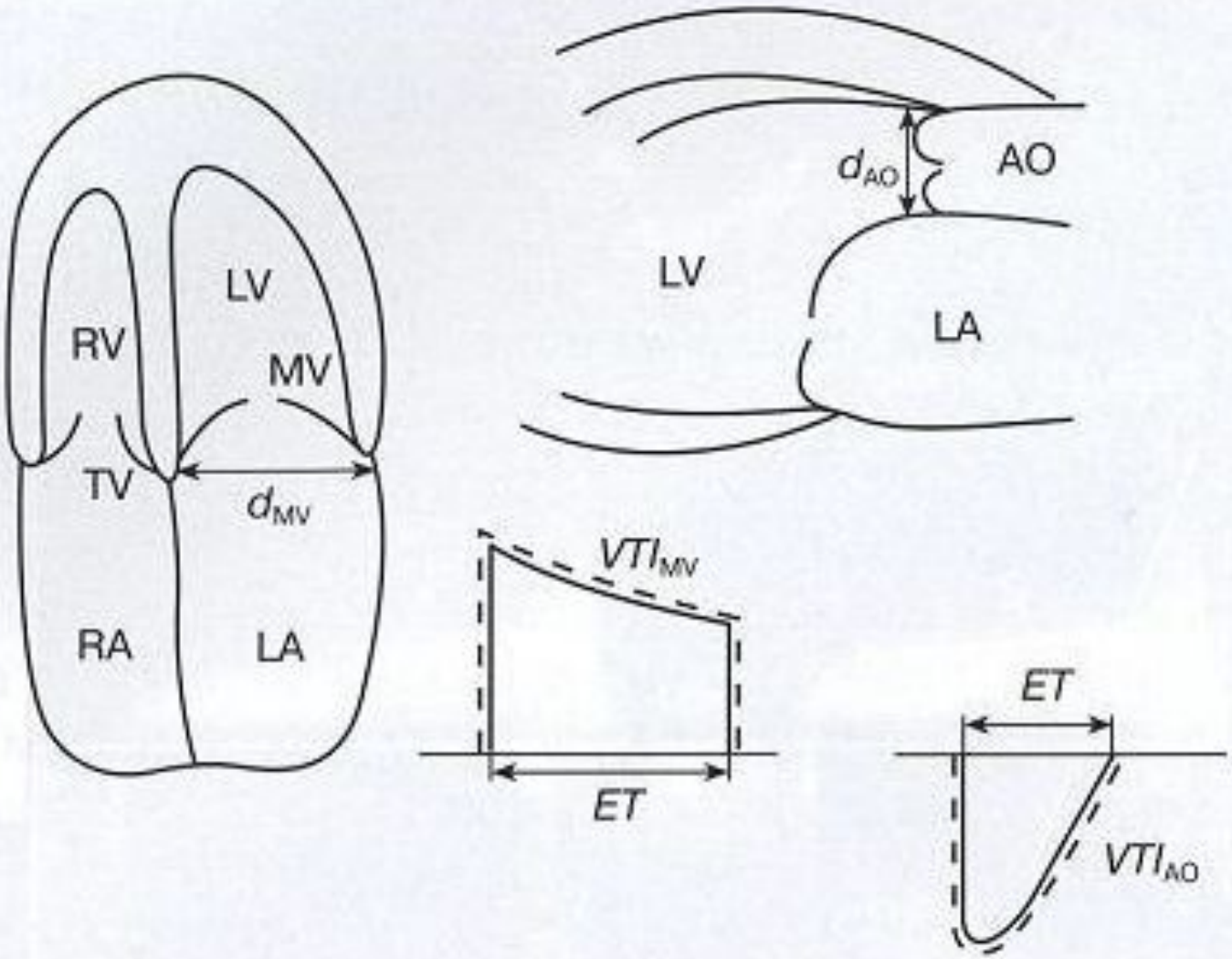

Рис. 8.18. Схемы расчета площади митрального отверстия по уравнению непрерывности потока.

Тяжесть митрального стеноза

Прямые признаки тяжести МС:

- значительная кальцификация створок;
- значительное ограничение их движения.

Косвенные признаки тяжести МС:

- дилатация ЛП
- легочная гипертензия

Тяжесть МС может быть оценена при определении S МК, времени полуспада градиента давления ($T_{1/2}$) и скорости ТР

Тяжесть МС	Площадь МК, $см^2$	$T_{1/2}$, мс	Скорость трикуспидальной регургитации, м/с
Незначительный	1,5-2,5	<150	<2,7
Умеренный	1,0-1,5	150-220	2,7-3,0
Тяжелый	<1,0	>220	>3,0