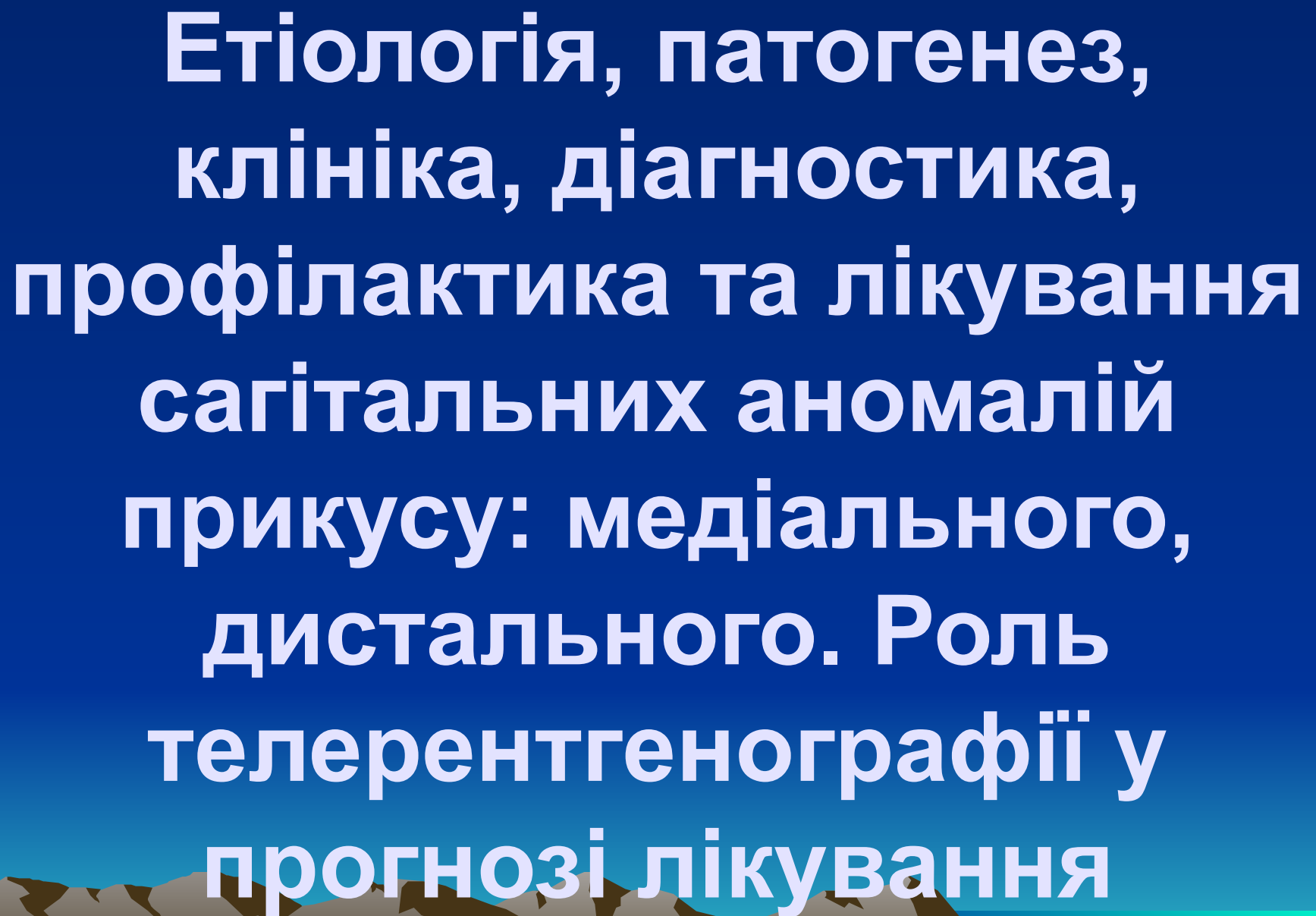


**Етіологія, патогенез,  
клініка, діагностика,  
профілактика та лікування  
сагітальних аномалій  
прикусу: медіального,  
дистального. Роль  
телерентгенографії у  
прогнозі лікування**

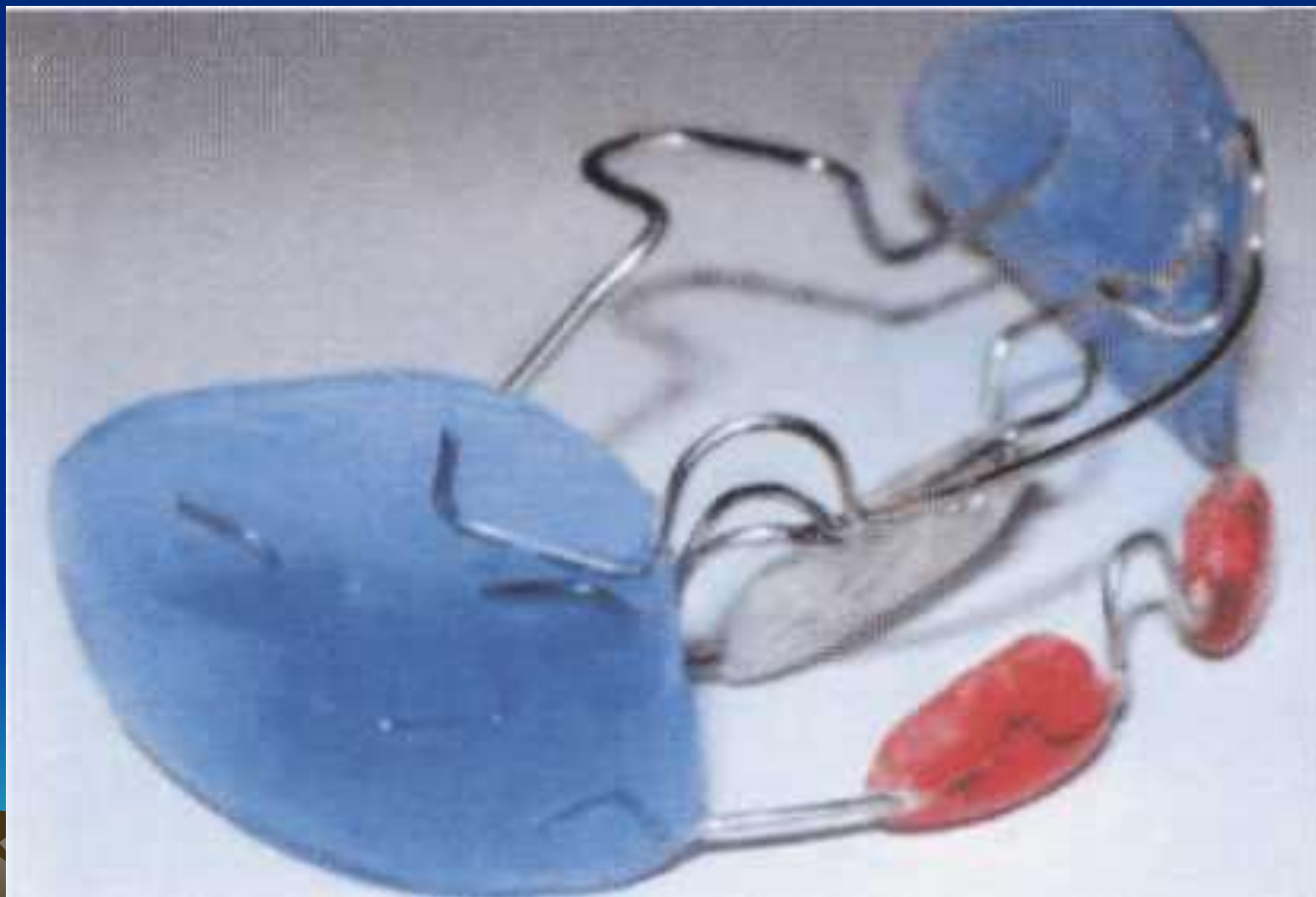


Прогнатичне співвідношення зубних рядів вона відносить до сагітальних аномалій прикусу, застосовуючи термін *постеріальний прикус*, і виділяє *три його різновиди*:

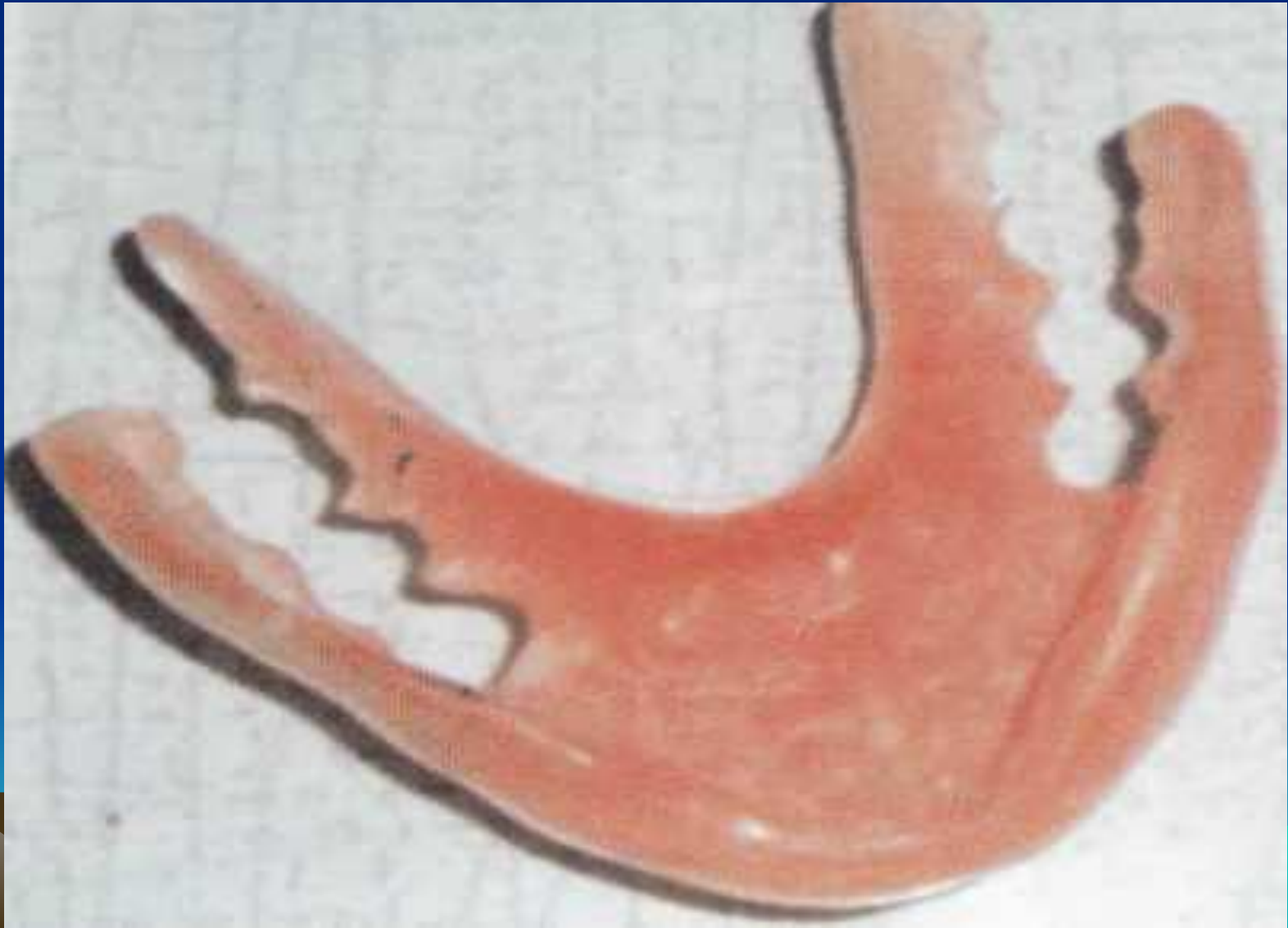- без зміщення нижньої щелепи;
- зі зміщенням нижньої щелепи;
- змішана форма.



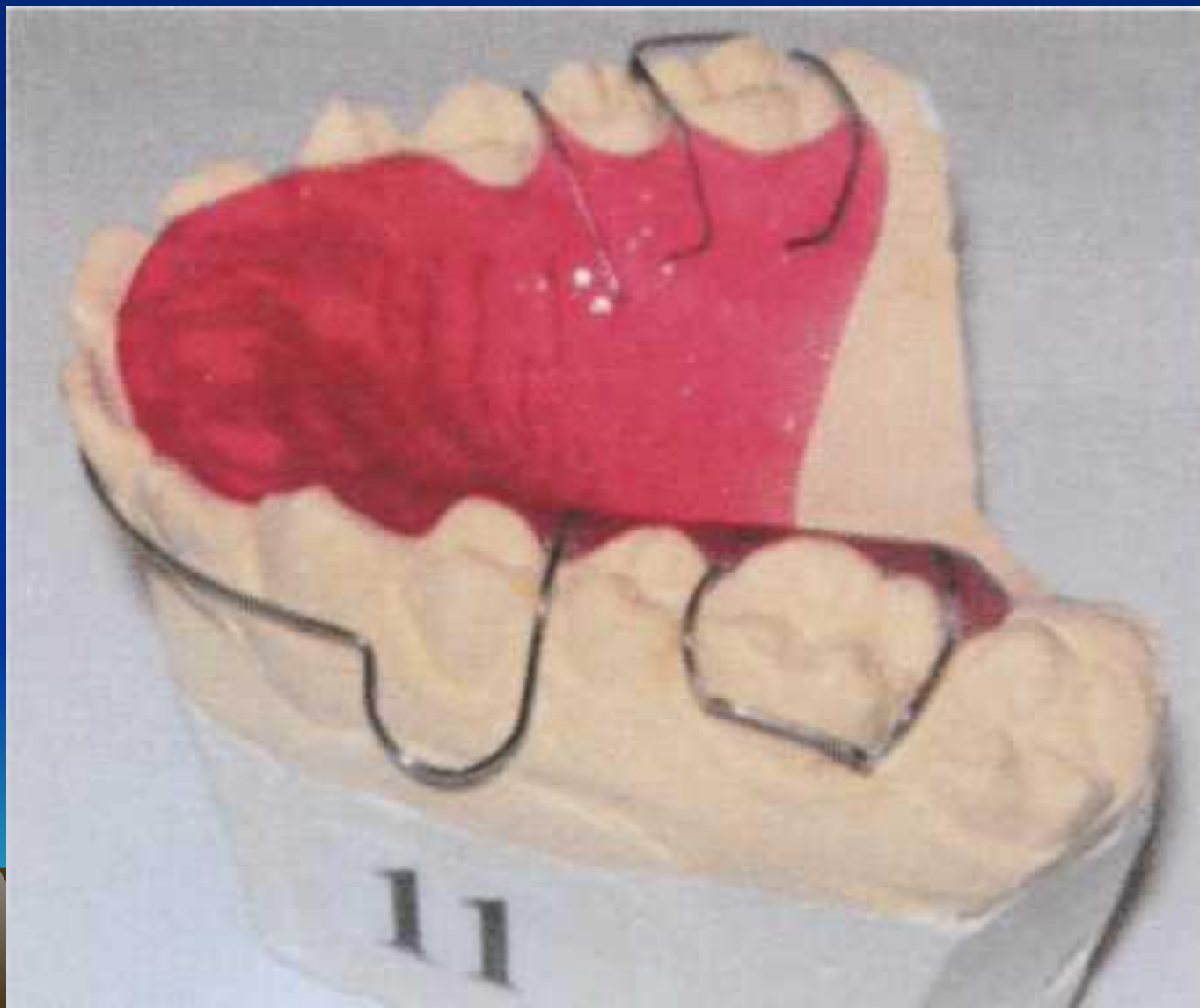# Апарат Френкеля II типу.

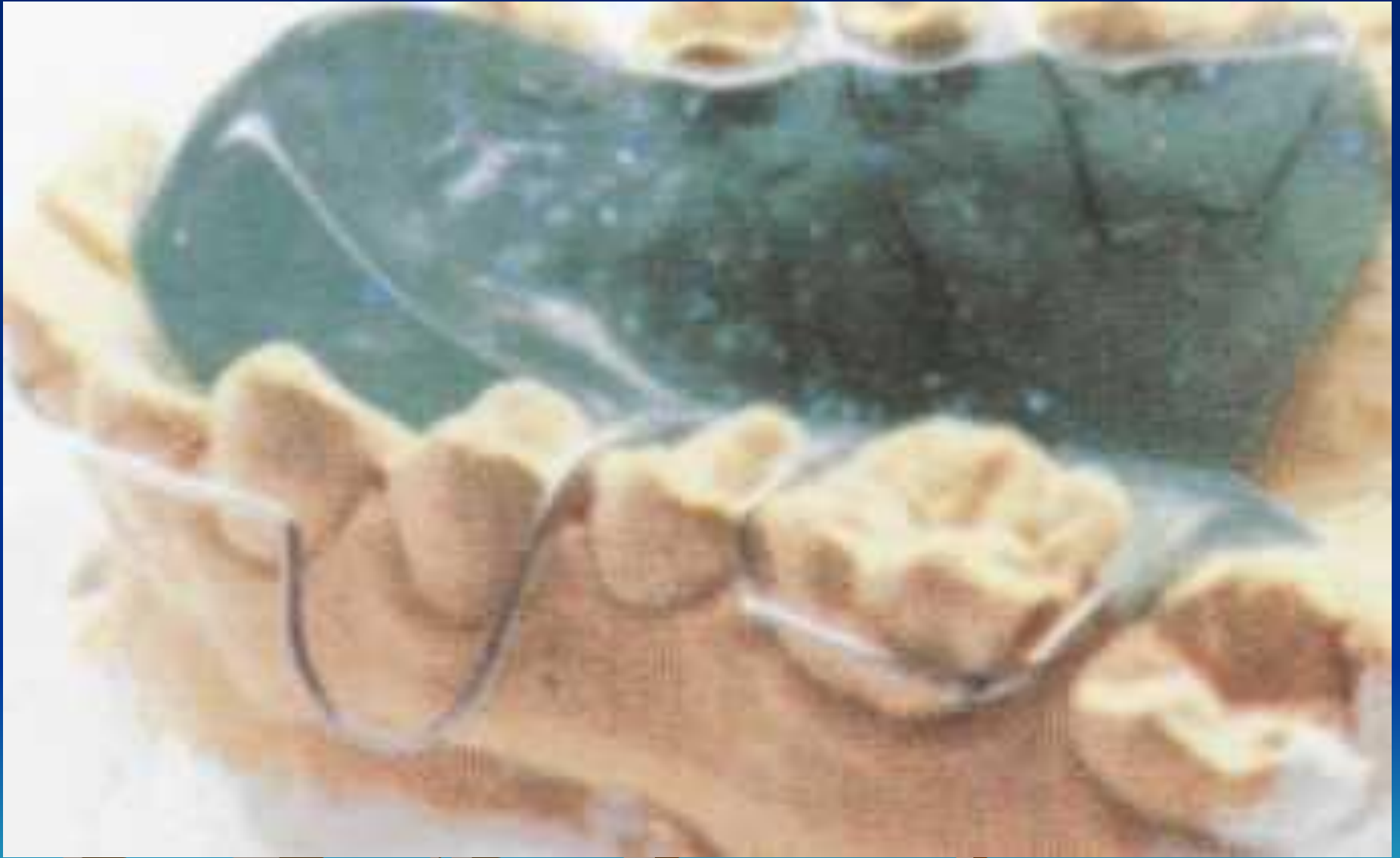


# Пропульсор Мюлемана

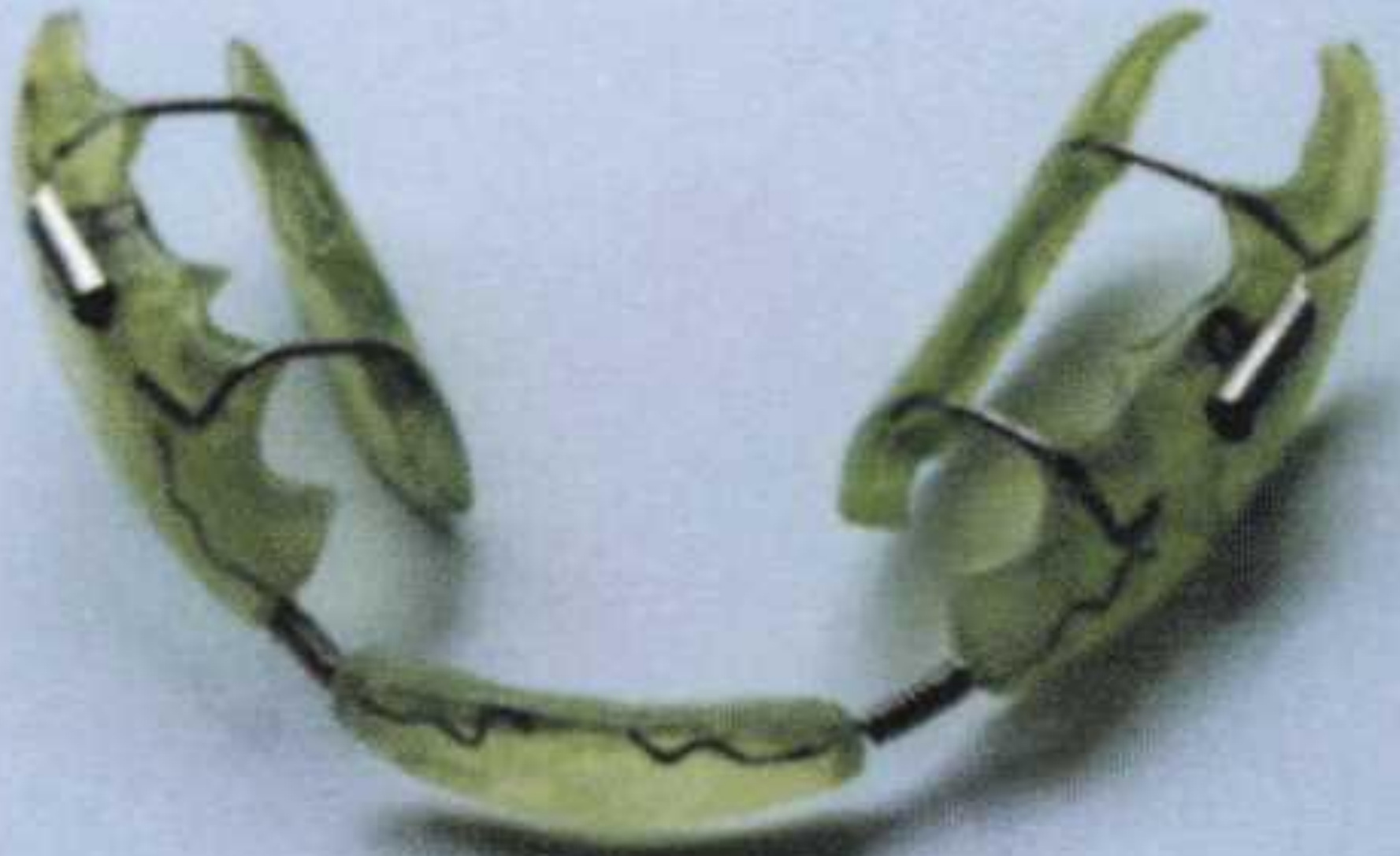

# Пластинки Шварца з похилою площиною та з накушувальною площиною



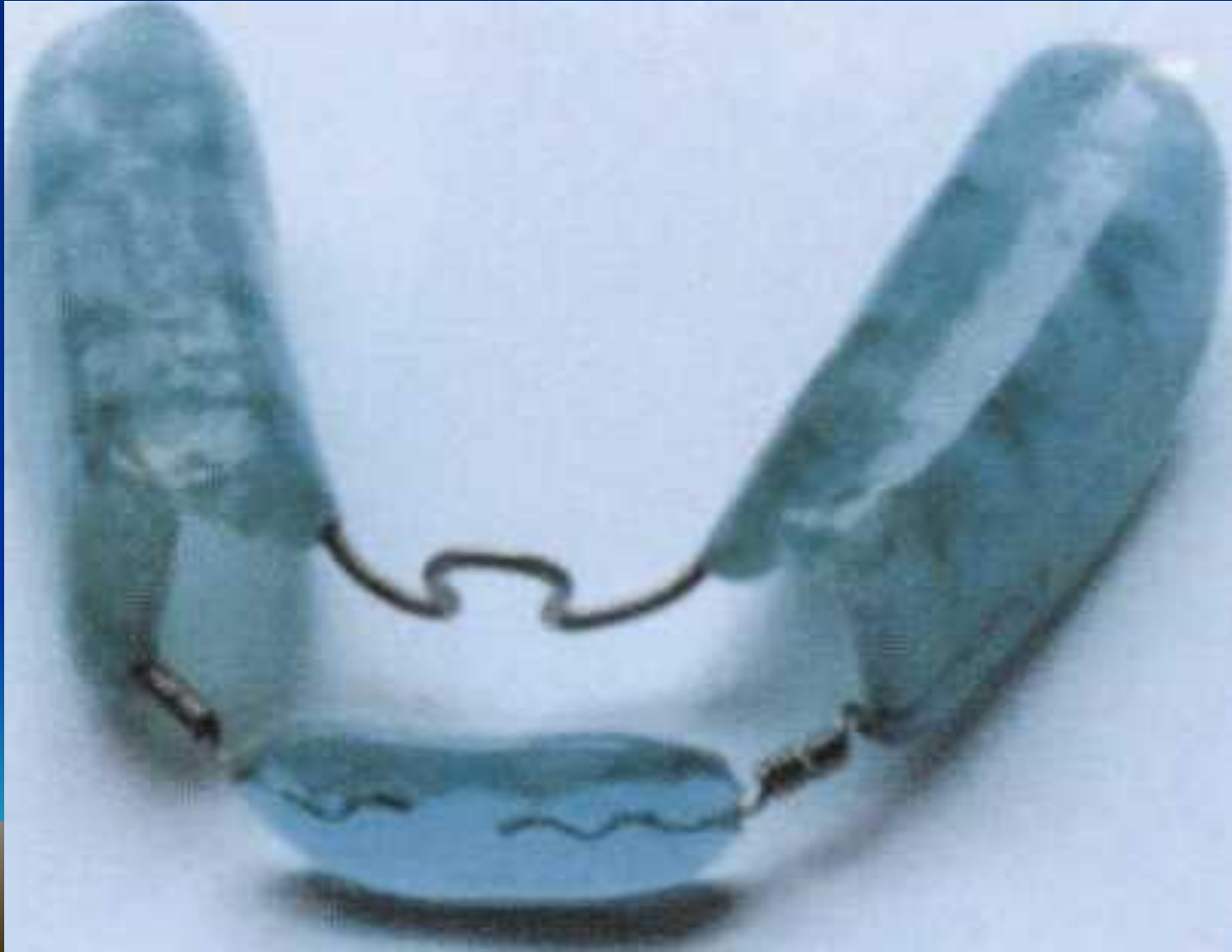




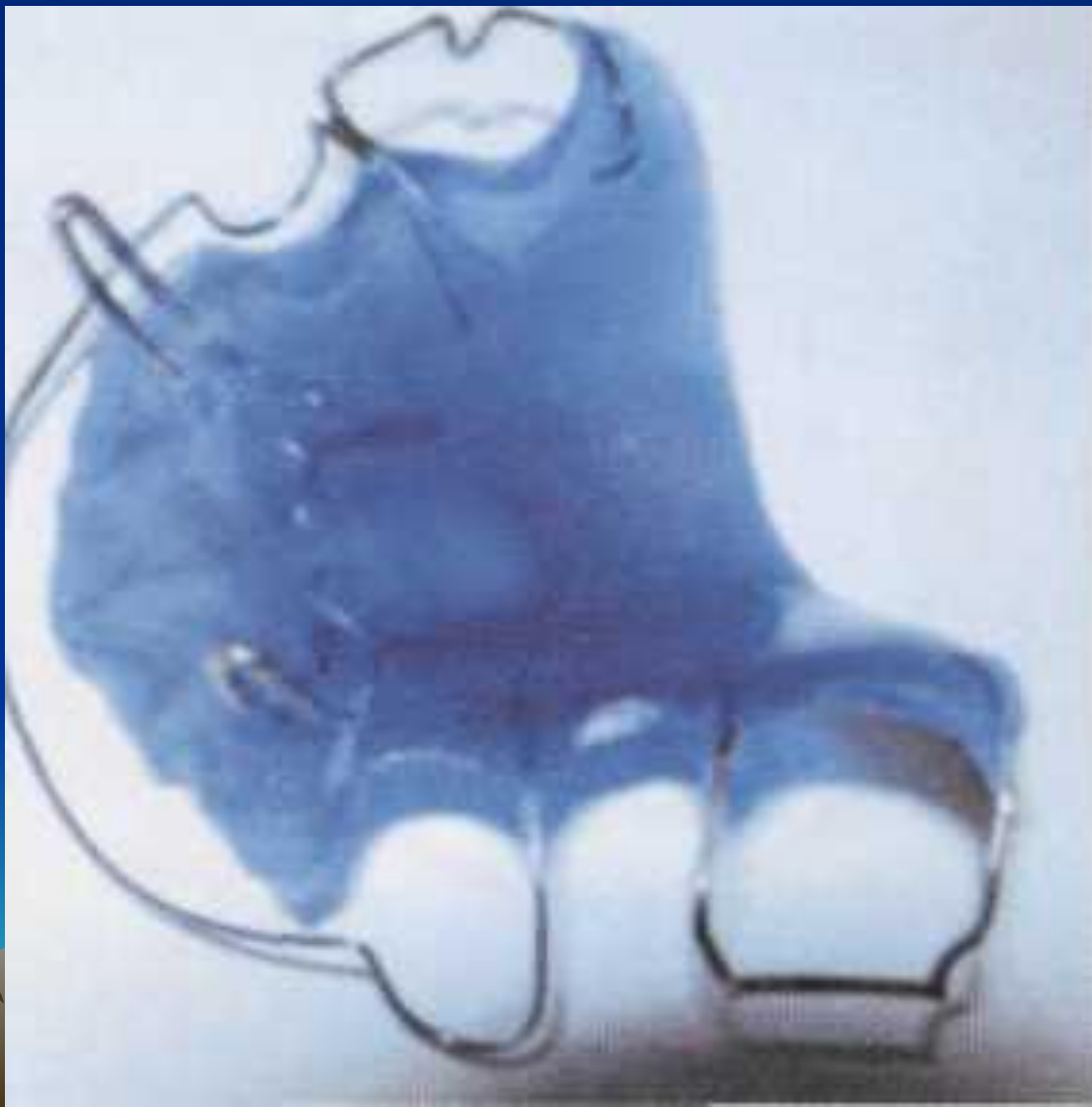



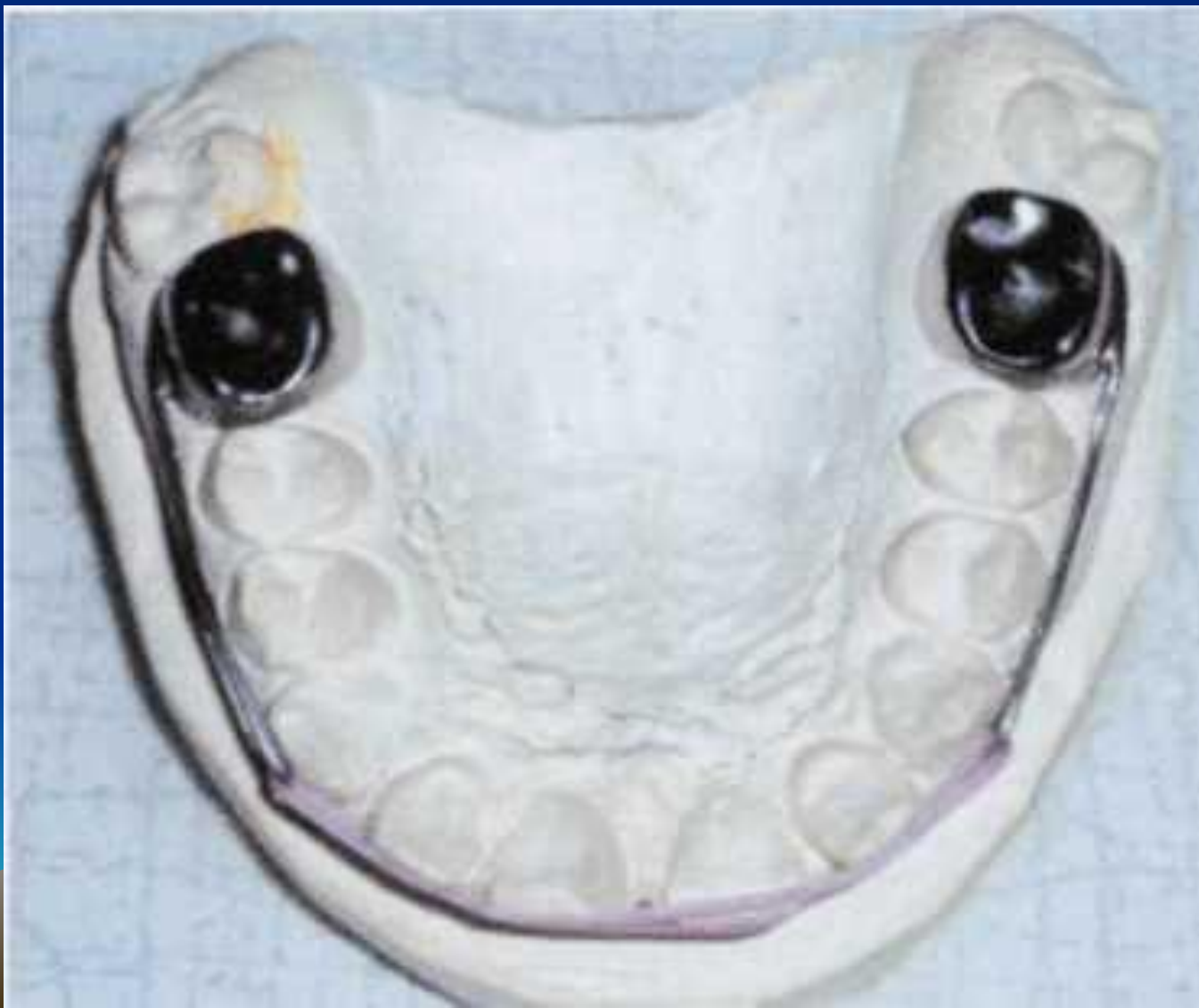# Різноманітні конструкції знімних апаратів для стимуляції росту нижньої щелепи



# Апарат Данькова

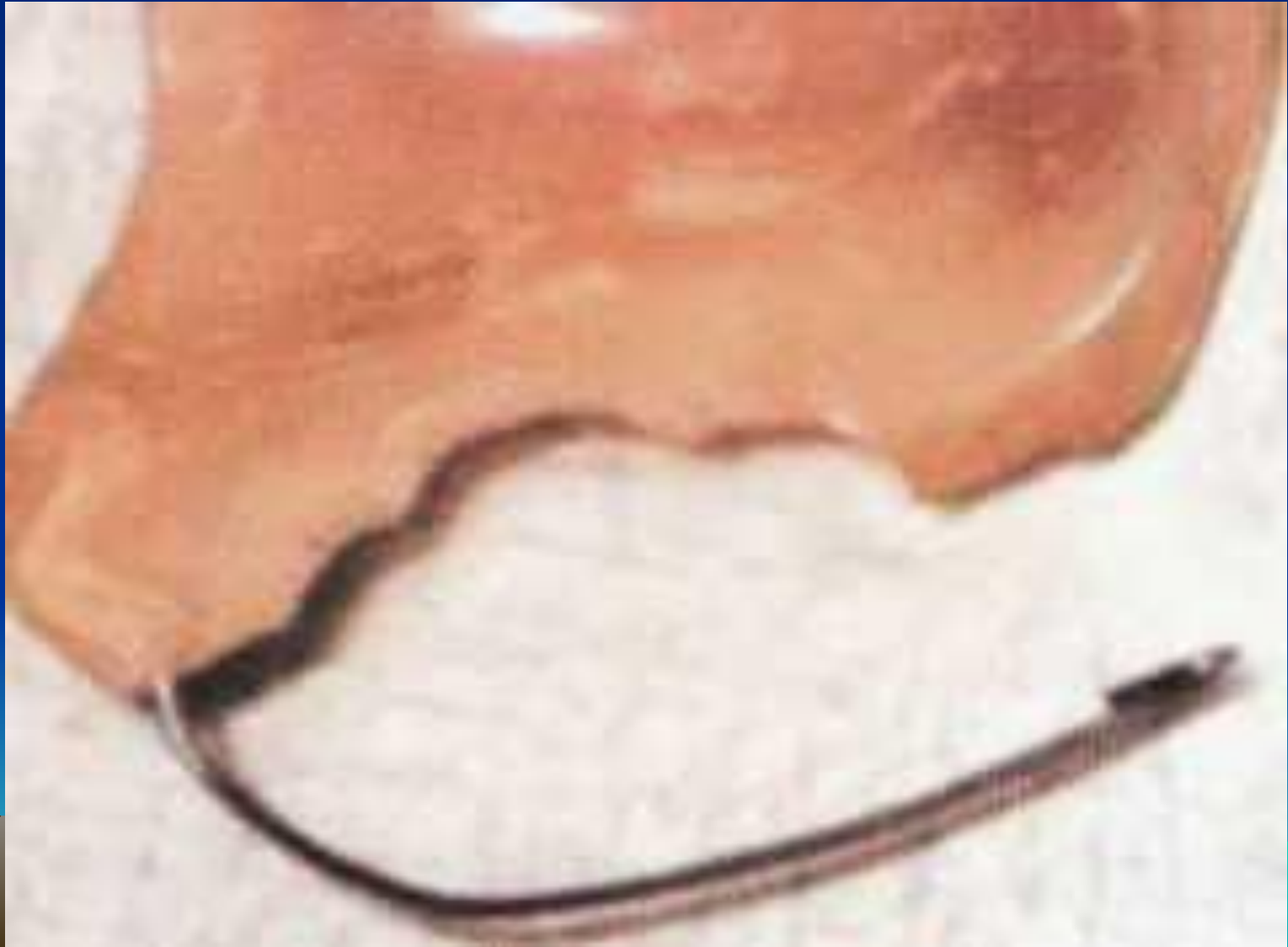

# Апарат Айзенберга





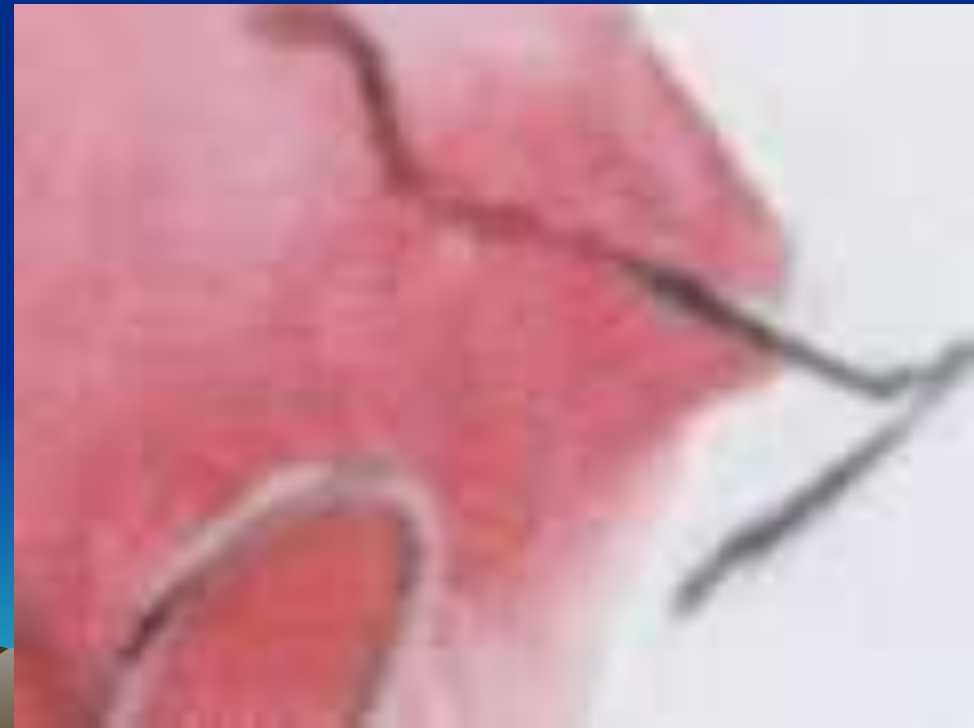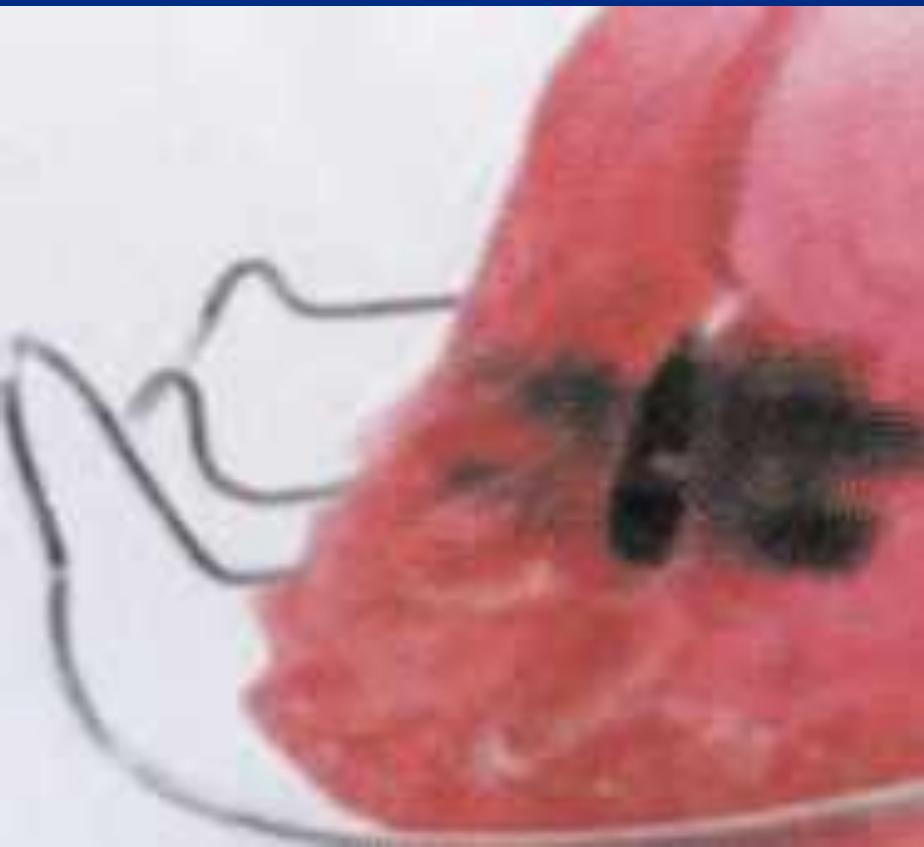
# Апарат Осадчого



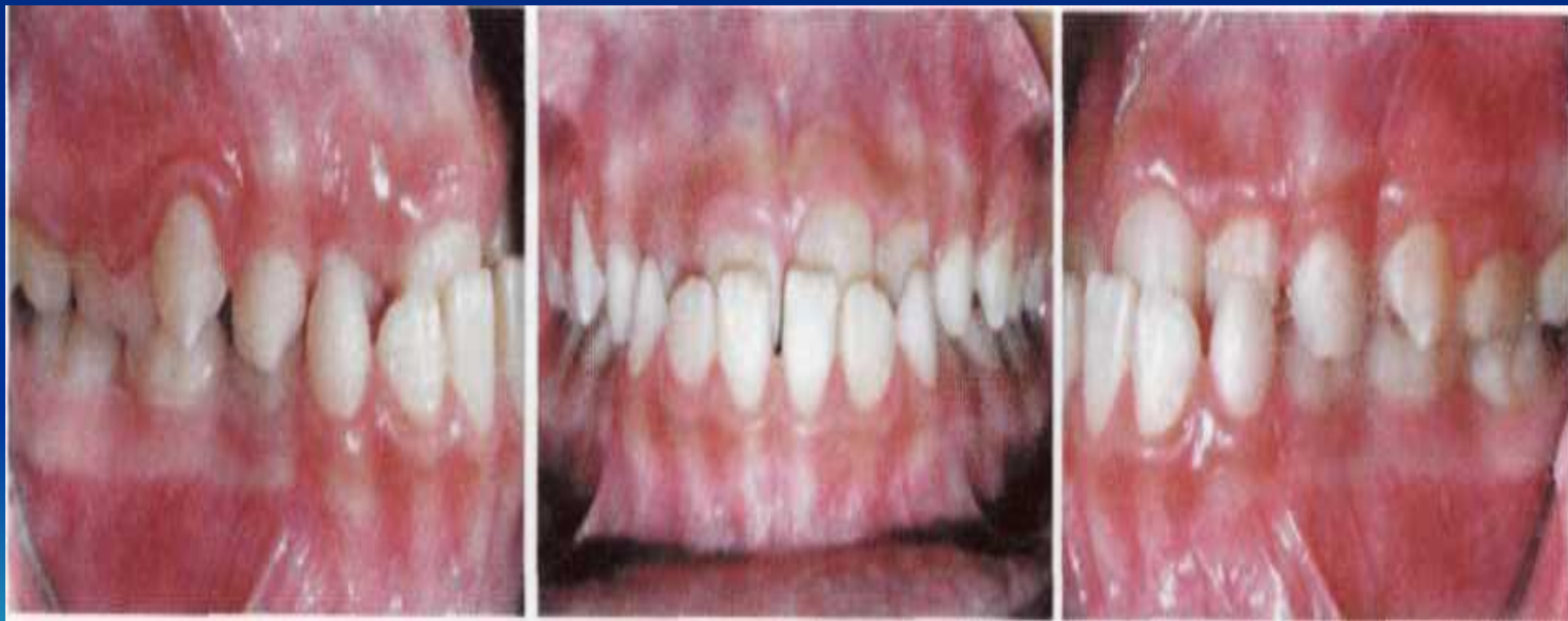# Апарат Андрезена - Гойпля з омегоподібною петлею Коффіна.



# Апарат Андресена - Гойпля 3 ГВИНТОМ.

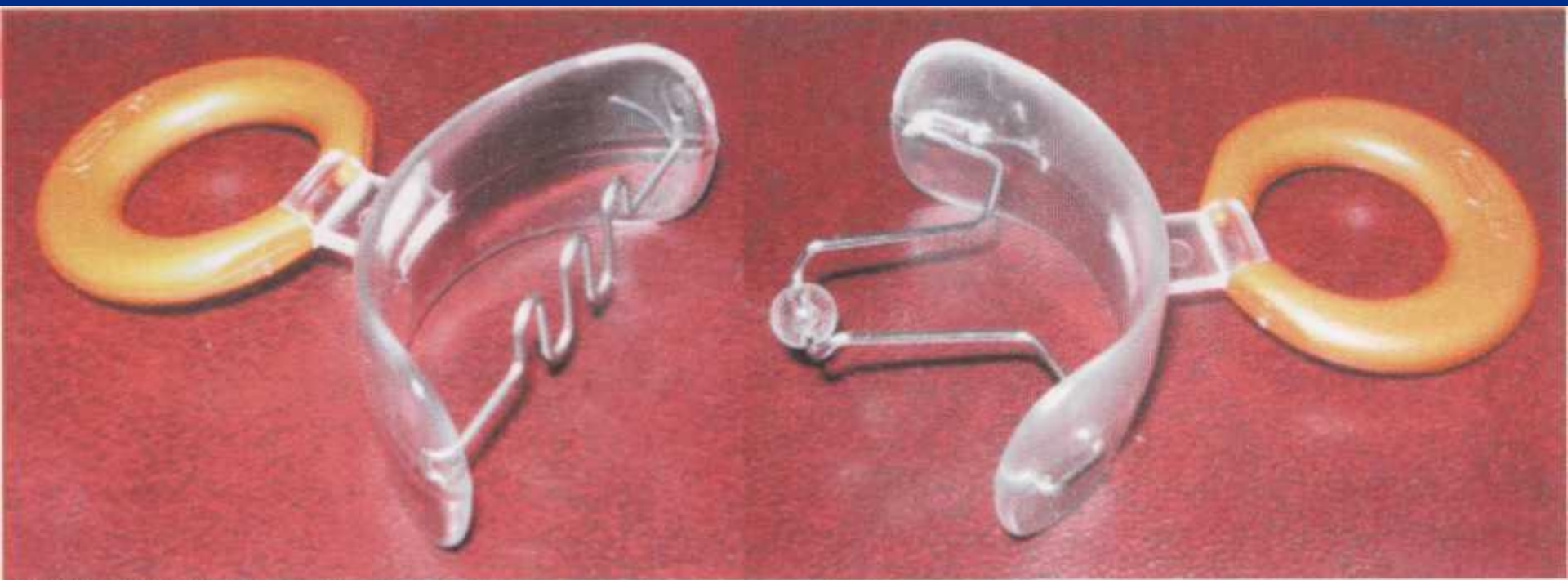

# Мезіальний прикус із мінімальним зворотнім різцевим перекриттям

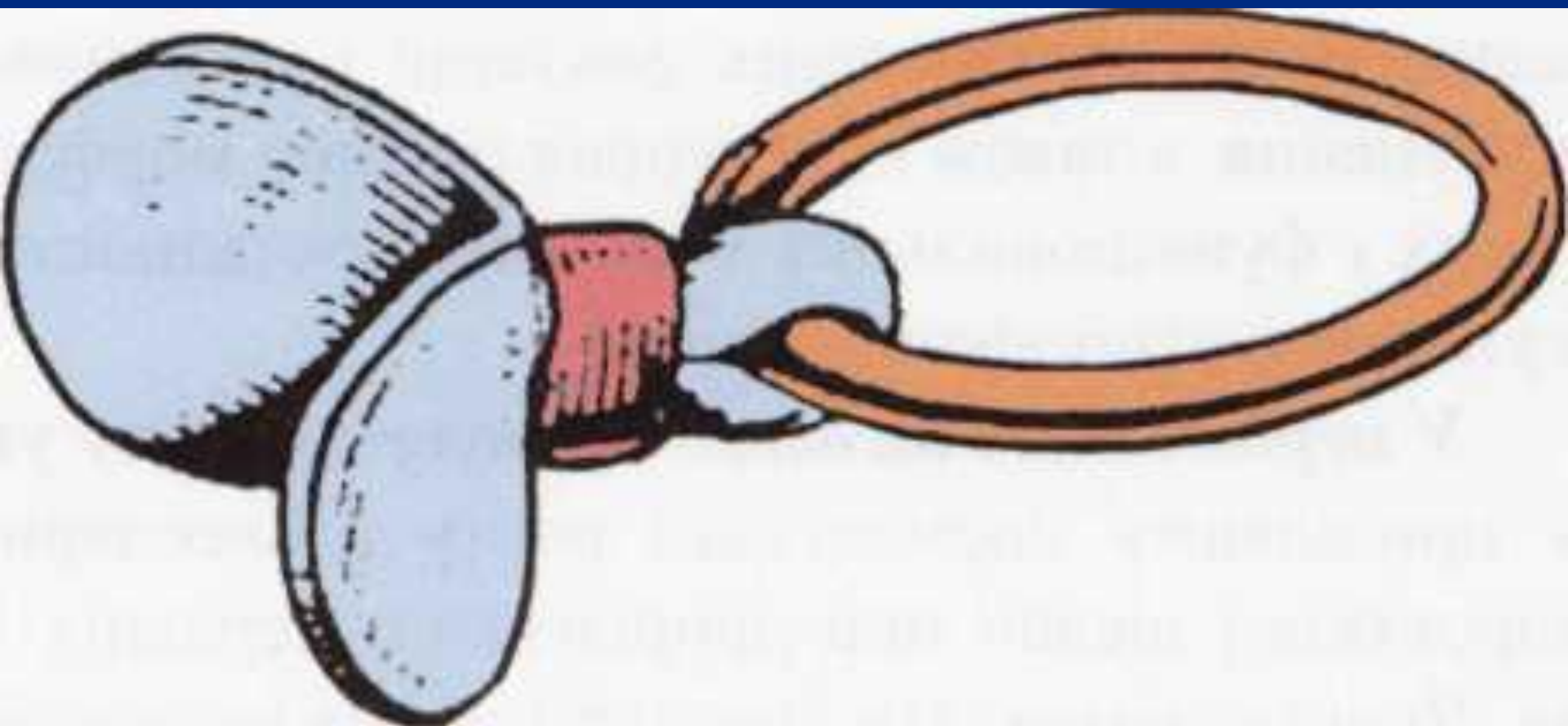




# *Пластинки Хінца*



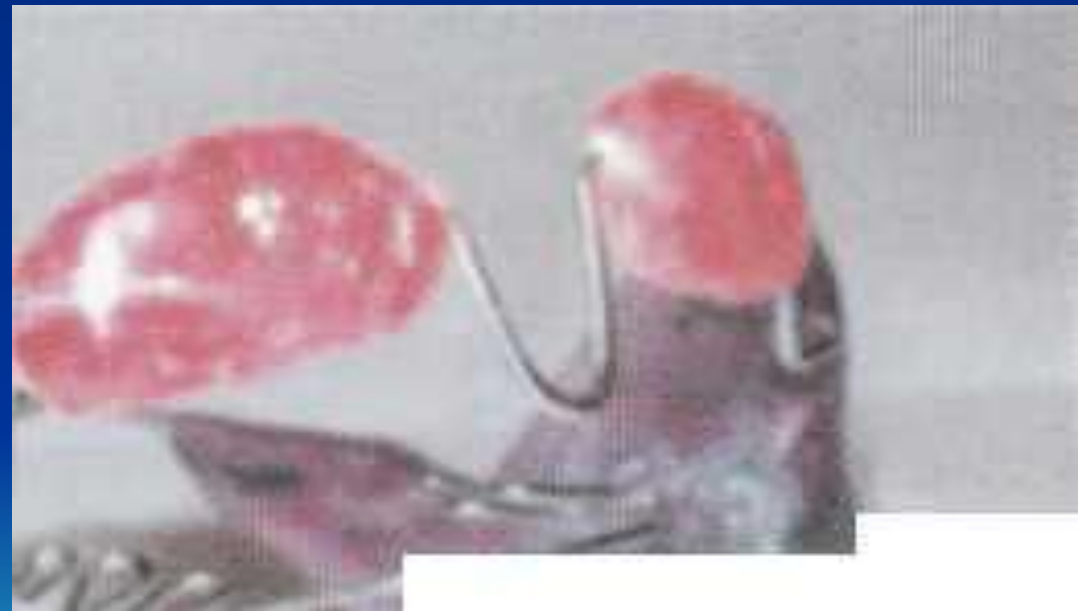# Пластика Шонхера



# *Капи Шварца*



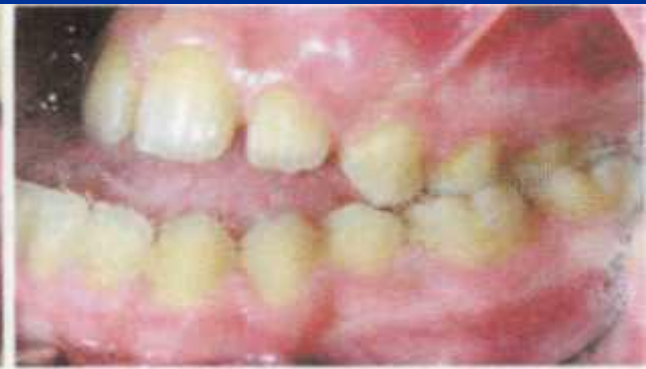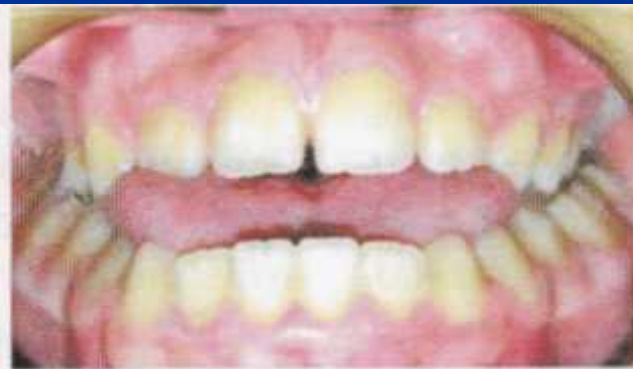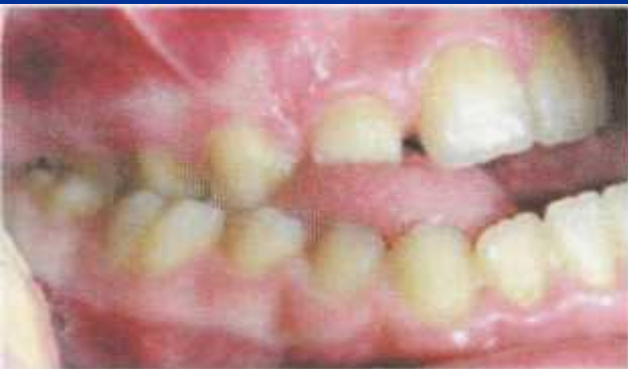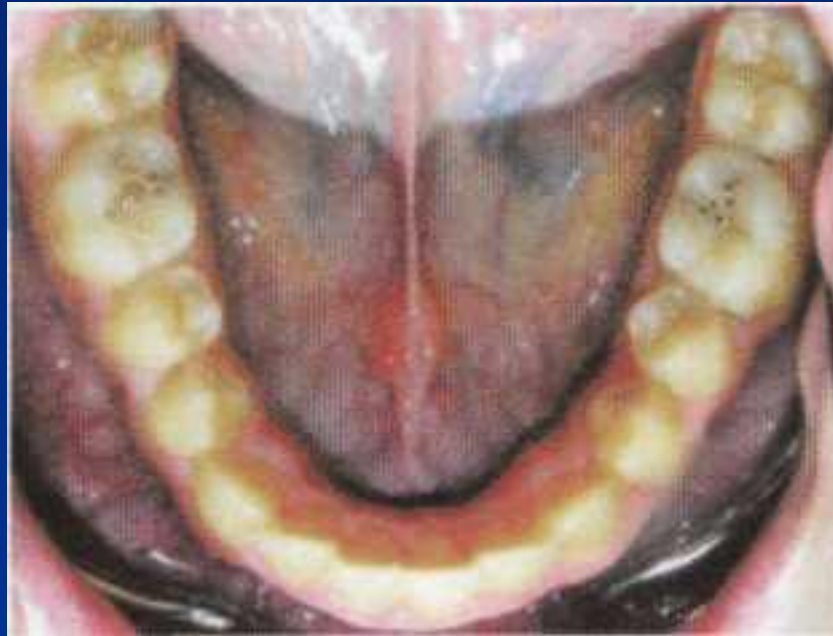# Функціонально-діючий апарат Френкеля HI типу



*Активатор Андресена - Гойпля для лікування мезіального прикусу*



*Мезіальний прикус ускладнений відкритим з  
макроглосією та вкороченою вуздечкою  
язика.*



# *Капа Биніна*

