Презентация на тему:

Проникающие ранения глазного яблока.

Выполнил студент 121 гр. Смищук Е.С.

Проникающие ранения глазного яблока

Причины

- Вызываются острыми предметами (металлическими осколками, режущими и колющими предметами)

Виды ранений (в зависимости от локализации)

- **Роговичные, лимбальные, склеральные**
- Относятся к разряду тяжелых, возможно **выпадение внутренних оболочек и внедрение инородного тела**

Клиника

- **Сквозная рана роговицы или склеры, выпадение внутренних оболочек, инородное тело внутри глаза**

Осложнения проникающего ранения

Проникающие ранения чаще всего инфицированы и осложняются: воспалением сосудистой оболочки глаза – ***иридоциклитом***, абсцессом стекловидного тела – ***эндофтальмитом,*** гнойное воспаление всех оболочек глаза - ***панофтальмит***

Травмы глаза, осложненные *вялым травматическим иридоциклитом,* могут привести к воспалительному заболеванию здорового глаза – ***симпатической офтальмии***

Профилактика- своевременная ***энуклеация*** (удаление) травмированного глаза как источника аутосенсибилизации

Протезирование после энуклеации

Проникающее ранение- **1)** выпадение радужной оболочки, 2)склеральное ранение

Проникающие ранения

Склеральное ранение с внедрением инородного тела

Рис. 37-16. Проникающее склеральное ранение с внедрением инородного тела, гифема, гемоф-тальм, травматическая колобома нижнего века.

Проникающее ранение

Тот же глаз через год

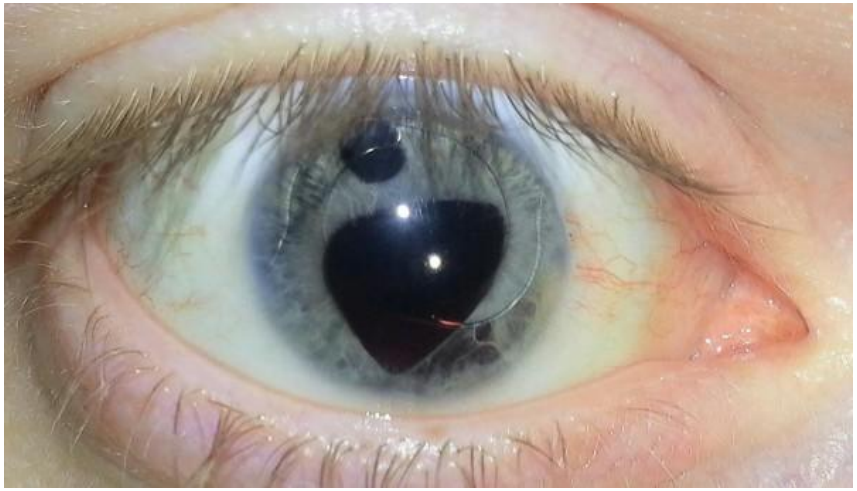

Проникающее ранение, развитие осложнений

Изменения в глазном яблоке	Причины, вызывающие изменения
Травматическая катаракта	Ранящий предмет повреждает хрусталик
Металлоз	Попадание в глаз **медных или железных** осколков, происходит **постепенное окисление металла**
Сидероз	Пребывание осколков, содержащих **железо.** В процесс вовлекаются **радужка, сетчатка, зрительный нерв**

Последствия проникающих ранений

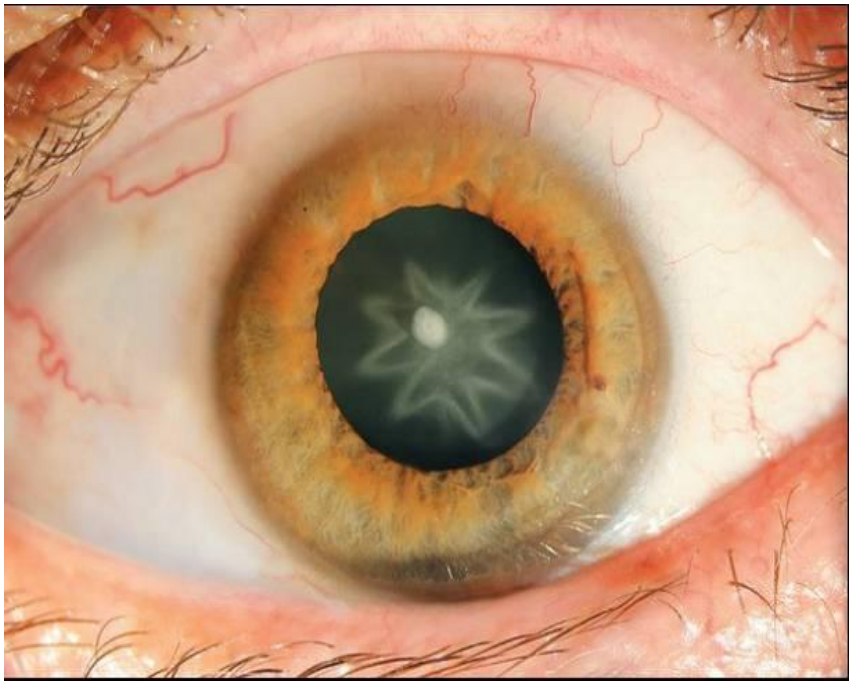

Попадание в глаз медных осколков.

- В хрусталике возникают желтовато-зеленые помутнения в виде **«цветущего подсолнуха»,** развивается **вторичная глаукома, отслойка сетчатки, атрофия глазного яблок**а

Последствия проникающих ранений

Панофтальмит

Проникающее ранение

Внутриглазное инородного инородное тело

Глаз после удаления тела и аутокератопластики

Рис. 37-7. Инородное тело роговицы (проволока) с внедрением в заднюю камеру (а); тот же глаз после удаления инородного тела и обменной послойной аутокератопластики (б).

Всё о зрении

Проникающее ранения

Инородное тело передней камеры глаза

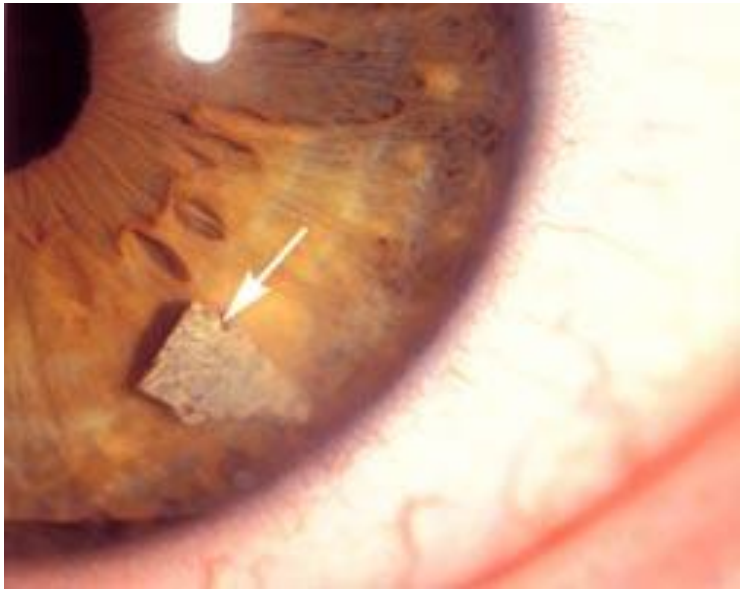

Склеральное ранение

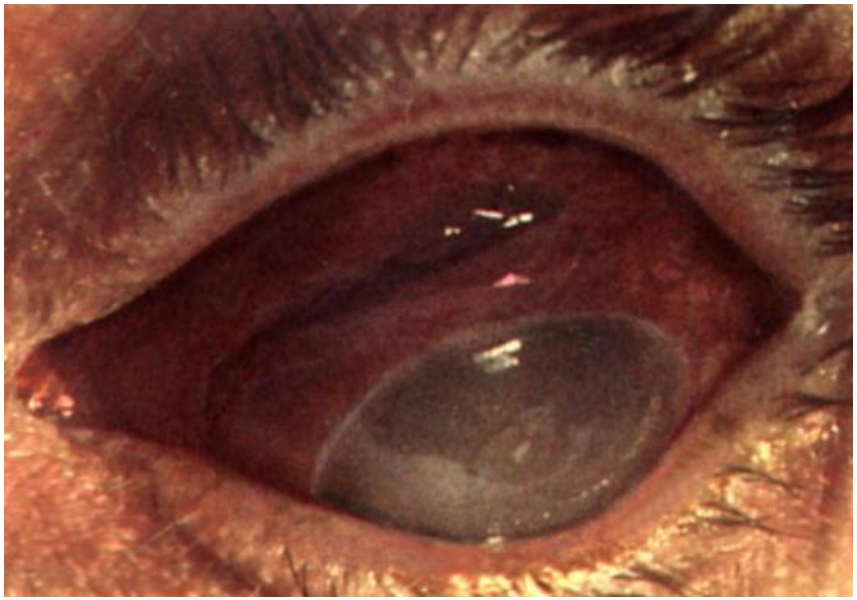

Проникающие ранения

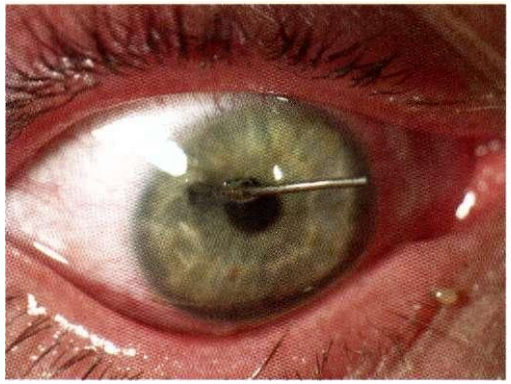

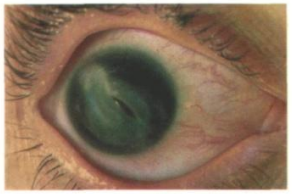

372. Проникающее ранение роговиц и капсулы хрусталика, набухающая катаракта.

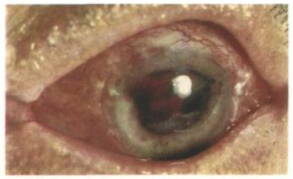

373. Свежее проникающее ранени лимба, кровь в камере.

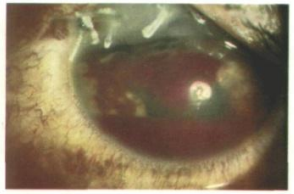

374. Обширное проникающее ранение лимба. Рана фиксирована швами, травматическая гифема.

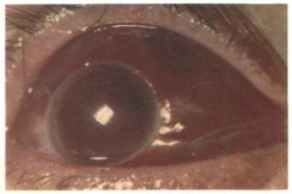

375. Проникающее ранение склеры с гемофтальмом.

Наложение бинокулярной повязки

Неотложная помощь при проникающих ранениях и при подозрении на проникающее ранение глаза

1.
- Закапать в глаз любой антибиотик местного применения
- Внутримышечно - антибиотик широкого спектра действия

2.
- Ввести ПСС
- Вакцинированным в плановом порядке детям ввести 0,5 мл столбнячного анатоксина

3.
- Бинокулярная асептическая повязка
- Доставить в стационар в положении лежа

Лечение и диагностика проникающих ранений глаза

1	**Хирургическая обработка раны глазного яблока, Удаляют инородные тела из полости глаза**
2	Предупреждение и устранение различных осложнений раневого процесса
3	**Обзорная рентгенография** проводится во всех случаях при подозрении на проникающее ранение **вне зависимости от данных анамнеза**
4	Осторожно подходить к назначению **мидриатиков**,т. к. при **травматическом мидриазе** нарушается регуляция ВГД и возможно стойкое повышение ВГД с гибелью глаза
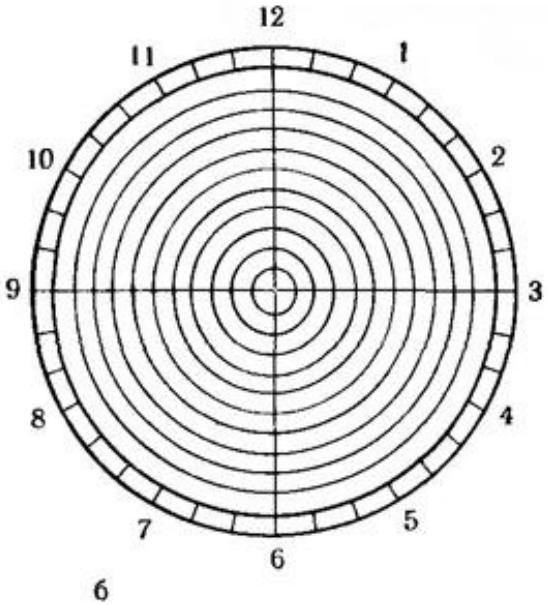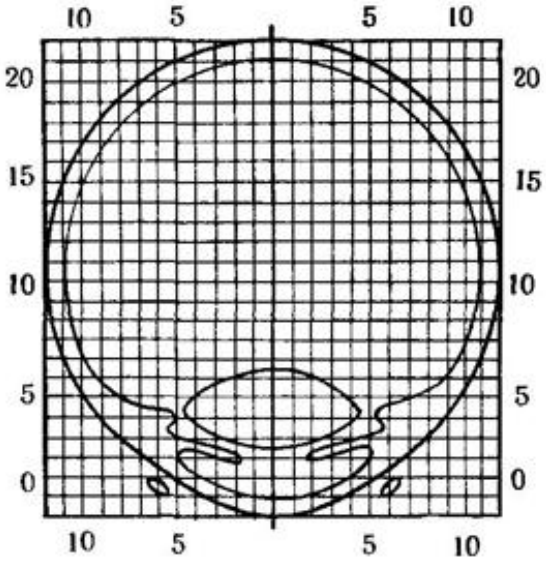
Диагностика проникающих ранений глаза рентгенография с использованием индикаторов Комберга - Балтина