



# С.Ж.АСФЕНДИЯРОВ АТЫНДАҒЫ ҚАЗАҚ ҰЛТТЫҚ МЕДИЦИНА УНИВЕРСИТЕТІ

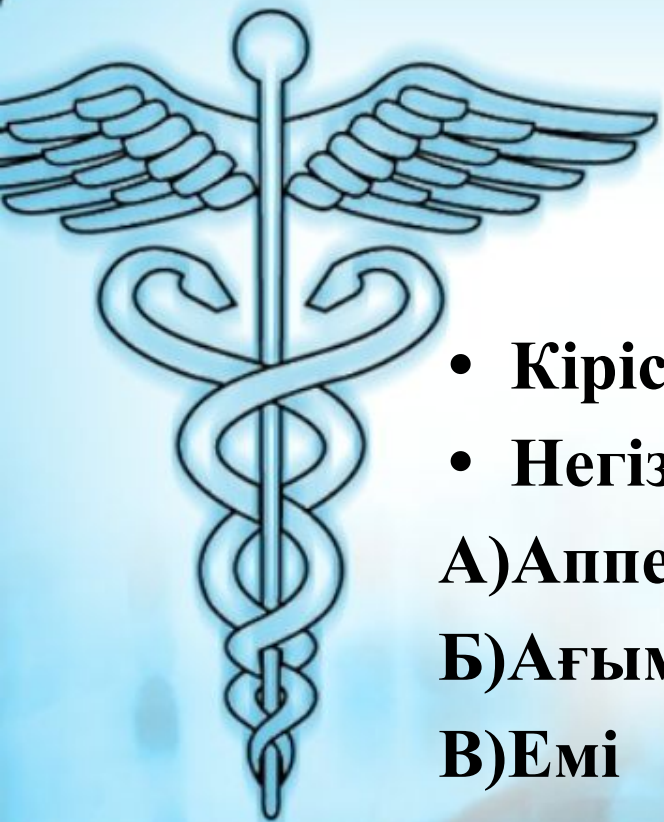ХИРУРГИЯ КАФЕДРАСЫ

**СӨЖ**

**Тақырыбы: Аппендикулярлық инфильтрат**

Орындаған: Іңкәрбекова Ұ.Қ  
Тобы: жм11-050-2к  
Оқытушы: Курамысов Е.А

Алматы – 2015ж



## **Жоспар**

- **Кіріспе**
- **Негізгі бөлім**

**А) Аппендикулярлық инфилтрат құрамы**

**Б) Ағымы**

**В) Емі**

- **Қорытынды**
- **Пайдаланылған әдебиеттер**

# Жедел аппендициттің асқынулары

Операцияға дейін

Операциядан соң

ЖА-тің күнделікті тәжірибеде кездесетін асқынулар:

- Аппендикулярлық инфильтрат
- Жайылған іріңді перитонит
- Ішек аралық абцесс
- Іріңдіктер
- Пилефлебит
- Сепсис, т.б.

Appendix



## Кіріспе

- *Аппендикулярлық инфилтрат деп – қабынған құрт тәрізді өсіндіні қоршай және оған жабыса орналасатын, бір немесе бірнеше ағзалардан тұратын ісік тәрізді құраманы айтады.*

# Құрамында



- **Аппендикулярлық**
- **инфильтрат**
- **Шарбы майы**
- **Ащы ішек ілмектері**
- **Соқыр ішек**
- **Жатыр түтікшелері**
- **Ана бездері**

**Өсіндінің жедел  
қабынуына  
ұшыраған адамдар  
арасында орта  
есеппен 1-3%  
кездеседі**

# **Аппендикулярлық инфильтрат**

**ЖА ауруы басталған  
сәттен 2-3тәулік  
арасында хир.көмек  
көрсетілмеген жағдайда  
құрала бастайды**

АИ пайда болуы организмнің дертке, өсіндідегі қабыну құбылысына қарсы күресінің бір көрінісі

# АҒЫМЫ:

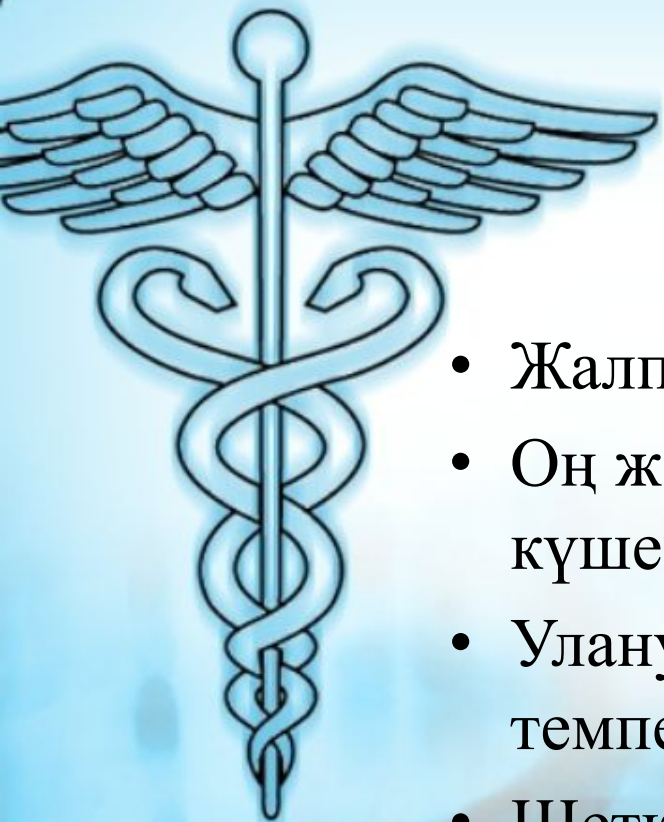## Абсцестің құралуы

- Қабыну процесі ары қарай дамып, өсінді маңындағы *инфилтратта іріңдік пайда бола*
- Іріңдіктер организмді уландырып, онда қосымша өзгерістер тудырады
- Іріңдіктер ішек аралықтарда, жамбас қуысында болуы мүмкін



## Инволюциялануы

- инфилтрат құрау сатысымен шектеледі
- Клиникалық барысы жеңіл өтеді,
- Консервативті емнің (антибиотиктер, жергілікті физиеом ), төсектік режимнің әсерінен қабыну құбылысы кері дамиды: Температура қалыптанады Инфилтрат көлемі кішірейеді Ауру сезімі азаяды
- ЖҚА көрсеткіштері қалпына келеді
- Эффе́ктивті консервативті емнен кейін 3-4айдаа аппендэктомия



## Аппендикулярлық абсцесстің клиникасы:

- Жалпы жағдайы нашарлайды
- Оң жақ мықын аймағындағы ауру сезімі күшейеді
- Улану белгілері пайда болады, гектикалық температура қалтыраумен
- Щеткин-Блюмберг симптомы оң
- Пальпация қабыну ісігінің ұлғайғанын, сол жерде ауру сезімін анықтайды
- Периаппендикулярлық абсцесс кезінде ісіктің жұмсарғаны, флюктуация белгісі оң нәтижелі болуы мүмкін



# Емі:



ЖА ауруында анықталған  
аппендикулярлық инфилтрат

□ **Консервативті:** операцияға қарсы көрсеткіш!

- төсектік режим,
- жеңіл тағам түрлерін қабылдау,
- инфузиондық шаралар
- антибиотикотерапия
- жергілікті гипотермия
- қабыну құбылысы саябырлаған соң, физиемдер(УФО, UVЧ, ультрадыбыс, Гекса сәулесі, т.б)

Іріңдеу белгілері пайда болса, тез арада -

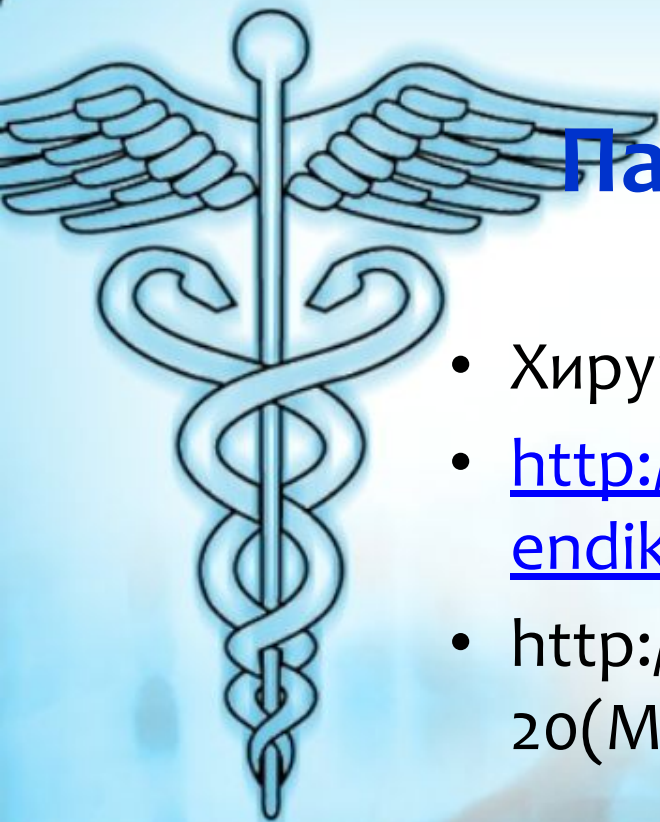
□ **Оперативті:** эндотрахеальды наркозбен бұлшықет релаксантиларын енгізіп, Волковича-Дьяконов тілігімен операция жасап, жиналған ірің сыртқа шығарылады да, абсцесс қуысына дренаж, тампон орналастырумен аяқталады.

□ тығыз қалыптасқан инфилтратта тампонададан басқа барлық манипуляциялар қарсы көрсетілген!



## Қорытынды:

*Патологиялық физиология тұрғысынан қарағанда АИ-тің пайда болуы организмнің дертке, бұл жерде өсіндідегі қабыну құбылысына қарсы күресінің бір көрінісі. АИ пайда болуы ауру адамның жасына, иммунологиялық қасиеттерінің даму дәрежесіне, қабыну тудырған микроорганизмдердің вируленттілігіне т. б. Жағдайларға байланысты болып келеді.*



## Пайдаланылған әдебиеттер:

- Хирургия, А.Ж.Нұрмақов 2009ж
- <http://www.km.ru/zdorove/encyclopedia/appendikulyarnyi-infiltrat>
- [http://www.mediasphera.ru/uppic/Khirurgiiia%20\(Mosk\)/2008/12/2/HIR\\_2008\\_12\\_02.pdf](http://www.mediasphera.ru/uppic/Khirurgiiia%20(Mosk)/2008/12/2/HIR_2008_12_02.pdf)