Свёртывание крови

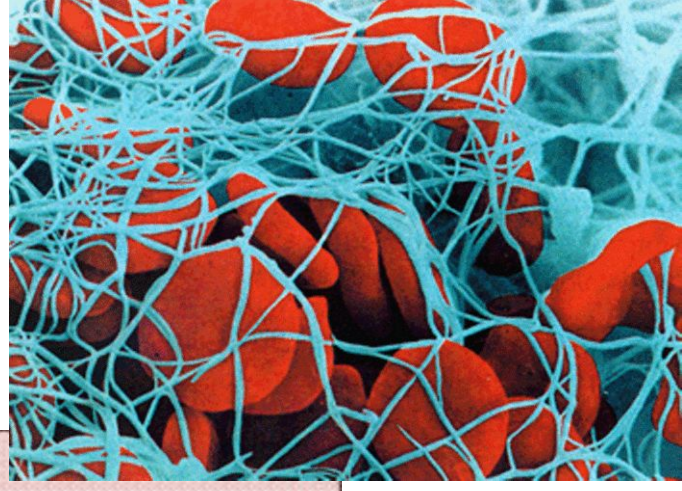

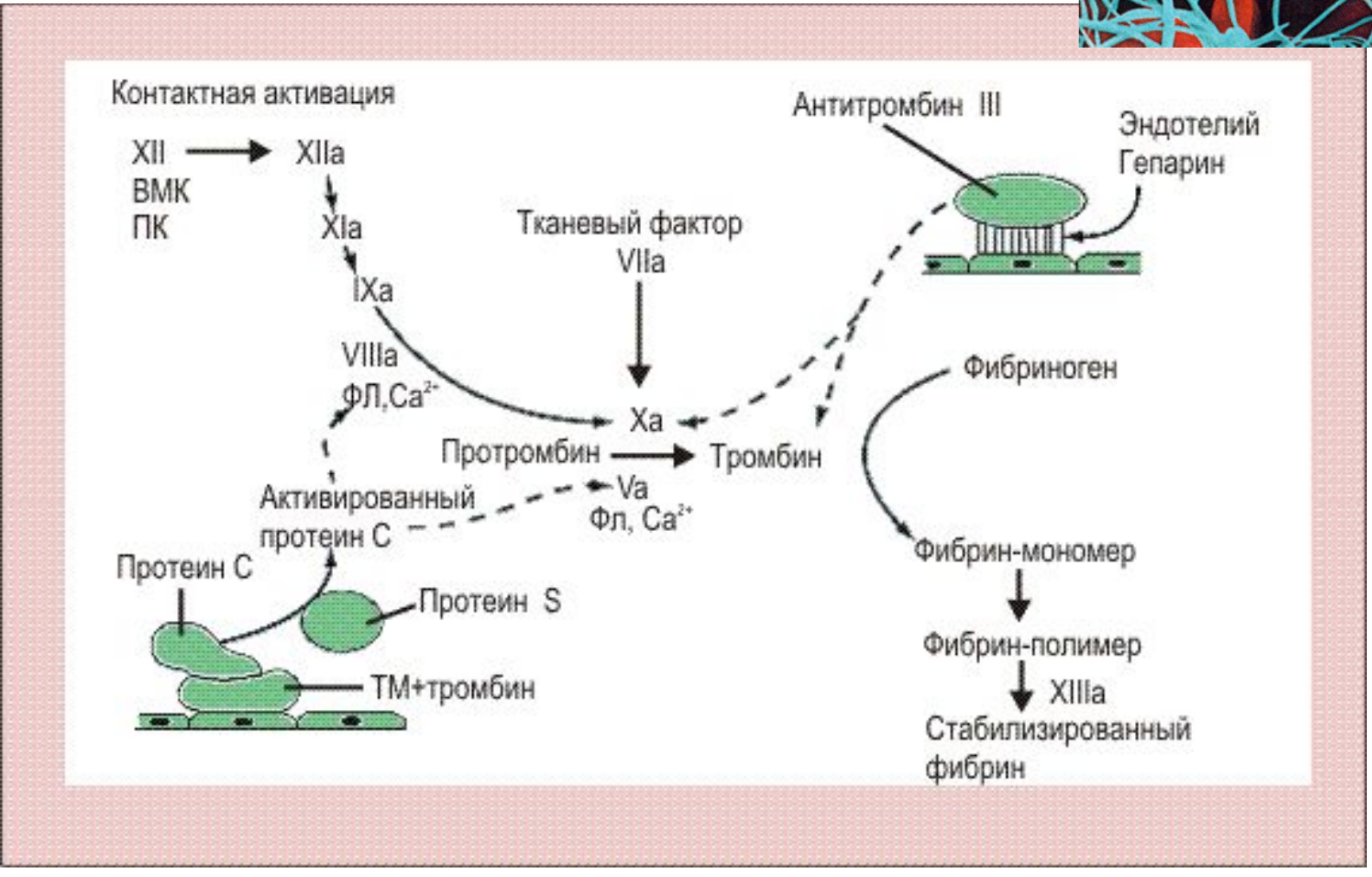

Повреждение сосудов сопровождается немедленной активацией тромбоцитов. Адгезия (прилипание) тромбоцитов к волокнам соединительной ткани по краям раны обусловлена гликопротеином фактором Виллебранда. Одновременно с адгезией наступает агрегация тромбоцитов: активированные тромбоциты присоединяются к повреждённым тканям и к друг другу, формируя агрегаты, преграждающие путь потере крови. Появляется тромбоцитарная пробка.

Из тромбоцитов, подвергшихся адгезии и агрегации, усиленно секретируются различные биологически активные вещества (АДФ, адреналин, норадреналин и другие), которые приводят к вторичной, необратимой агрегации. Одновременно с высвобождением тромбоцитарных факторов происходит образование **тромбина**, который воздействует на **фибриноген** с образованием сети **фибрина**, в которой застревают отдельные эритроциты и лейкоциты – образуется так называемый **тромбоцитарно-фибриновый сгусток** (тромбоцитарная пробка). Благодаря сократимому белку **тромбостенину** тромбоциты подтягиваются друг к другу, тромбоцитарная пробка сокращается и уплотняется.

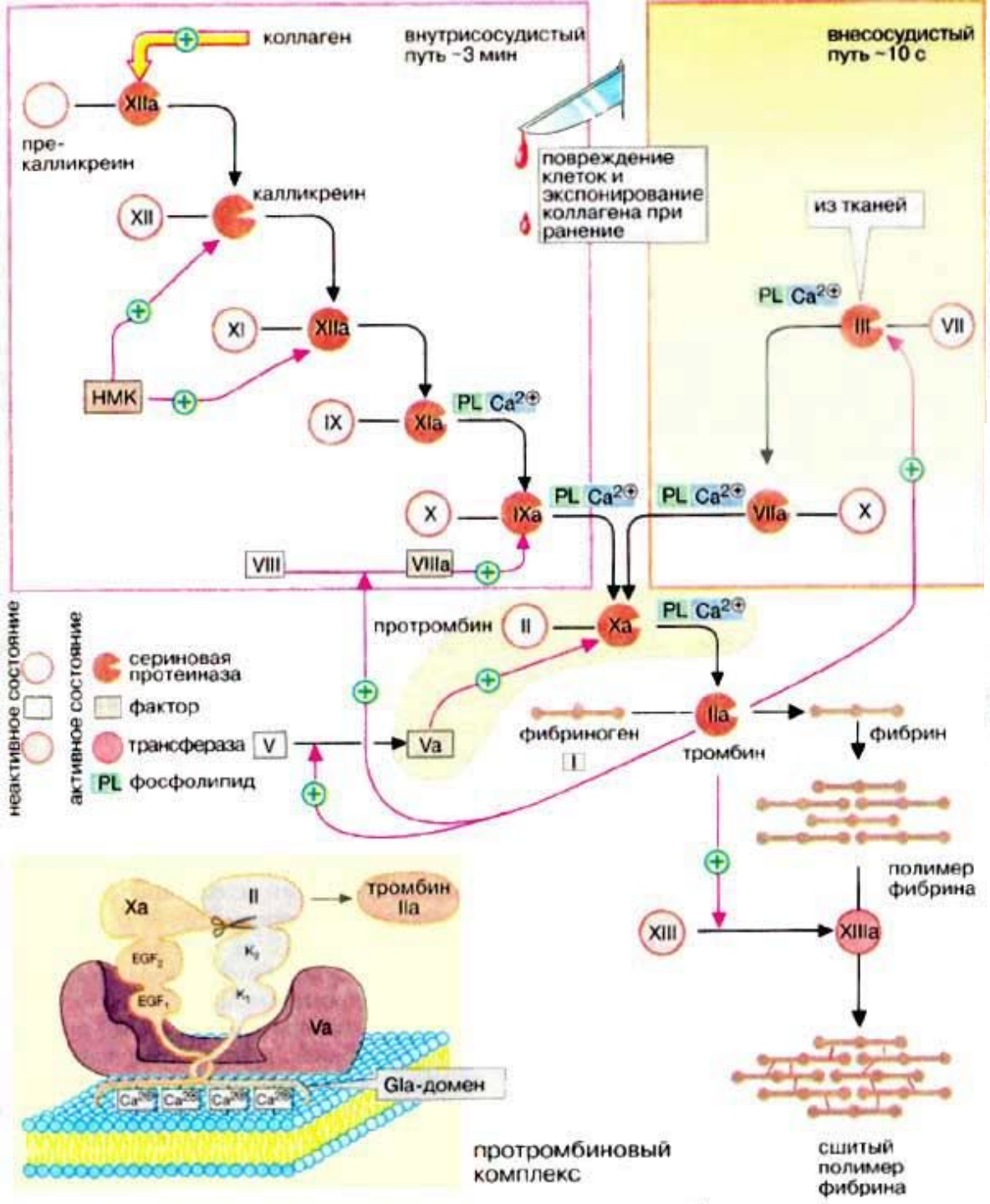

I Фибриноген
II Протромбин*
III Тканевой фактор/тромбопластин
IV $Ca^{2⊕}$
V Проакселерин
VI Синоним Va
VII Проконвертин*
VIII Антигемофильный фактор А
IX Фактор Кристмаса*
X Фактор Стюарта-Проузра*
XI Предшественник тромбопластина плазмы* (PTA)
XII Фактор Хагемана*
XIII Фибринстабилизирующий фактор*
— Плазматический прекалликреин* тканевой прекалликреин
НМК Высокомолекулярный кининоген
PL Тромбоцитарный фактор 3 (фосфоли

При **свертывании крови** происходит ферментативное превращение растворимого белка плазмы **фибриногена** (фактора I) в полимер **фибрин**, сеть волокон нерастворимого белка. Эту реакцию катализирует фермент **тромбин** (фактор IIa), который отщепляет от молекулы фибриногена небольшой пептид, в результате чего освобождаются участки связывания, позволяющие *молекулам фибрина* агрегировать в полимер. Затем с помощью *глутамин-трансферазы* (фактора XIII) образуются межпептидные связи боковых цепей аминокислот фибрина, что приводит к формированию нерастворимого фибринового сгустка (**тромба**).

Свертывание крови может запускаться двумя различными путями: вследствие нарушения целостности ткани (***внесосудистый путь***, на схеме справа) или процессами, которые начинаются на внутренней поверхности сосуда (***внутрисосудистый путь***, на схеме слева). В обоих случаях запускается *каскад протеолитических реакций:* из неактивных предшественников ферментов (зимогенов=**проферментов**, условно обозначаемых на схеме окружностями) путем отщепления пептидов образуются активные сериновые протеиназы (обозначаемые на схеме окрашенными кружочками с вырезанным сектором), которые в свою очередь действуют на другие белки. Оба реакционных пути нуждаются в ионах Ca^{2+} и фосфолипидах (PL) и оба завершаются активацией фактором Xa **протромбина** (фактора II) с образованием **тромбина** (IIa).

Внутрисосудистый путь инициируется коллагеном, который в норме не экспонирован на внутренней поверхности кровеносных сосудов; его контакт с кровью приводит к активации *фактора XII.* **Внесосудистый путь** активации начинается с освобождения *фактора III* (**тканевого тромбопластина**) из поврежденных клеток ткани. В течение нескольких секунд этот фактор приводит к свертыванию крови в области раны.

Факторы свертывания II, VII, IX и X содержат необычную аминокислоту, **γ-карбоксиглутаминовую (Gla)**. Остатки **Gla**, которые образуются в результате посттрансляционного карбоксилирования остатков **глутаминовой кислоты**, группируются в особых белковых доменах. Они присоединяют ионы Ca^{2+} и вследствие этого связывают соответствующие регуляторные факторы с фосфолипидами на поверхности плазматической мембраны. На рисунке это схематически представлено на примере **протромбинового комплекса** (Va, Xa и II). Вещества, способные связывать свободные ионы Ca^{2+} в виде комплекса, например **цитрат Na***,* предотвращают это взаимодействие с фосфолипидами и тормозят свертывание. Для синтеза остатков Gla необходим в качестве кофактора **витамин К**. Антагонисты витамина К, такие, как ***дикумарин,*** подавляют синтез активных факторов свёртывания крови и действуют как ингибиторы свертывания.

Генетически обусловленный дефицит отдельных факторов свертывания приводит к кровоточивости *(***гемофилия***)*.

Фактор свёртывания крови X (*Фактор Стюарта—Прауэра*) продуцируется в печени. Для его синтеза необходим **витамин К**. Под воздействием нескольких факторов свёртывания (III, VII, VIII, IX) он переходит в активную форму, которая имеет обозначение **Xa**. Она в свою очередь совместно с фактором свёртывания **V** и ионами Ca2+ образует ферментный комплекс, выполняющий функцию активатора **протромбина**.

Med-Tutorial.ru (c)

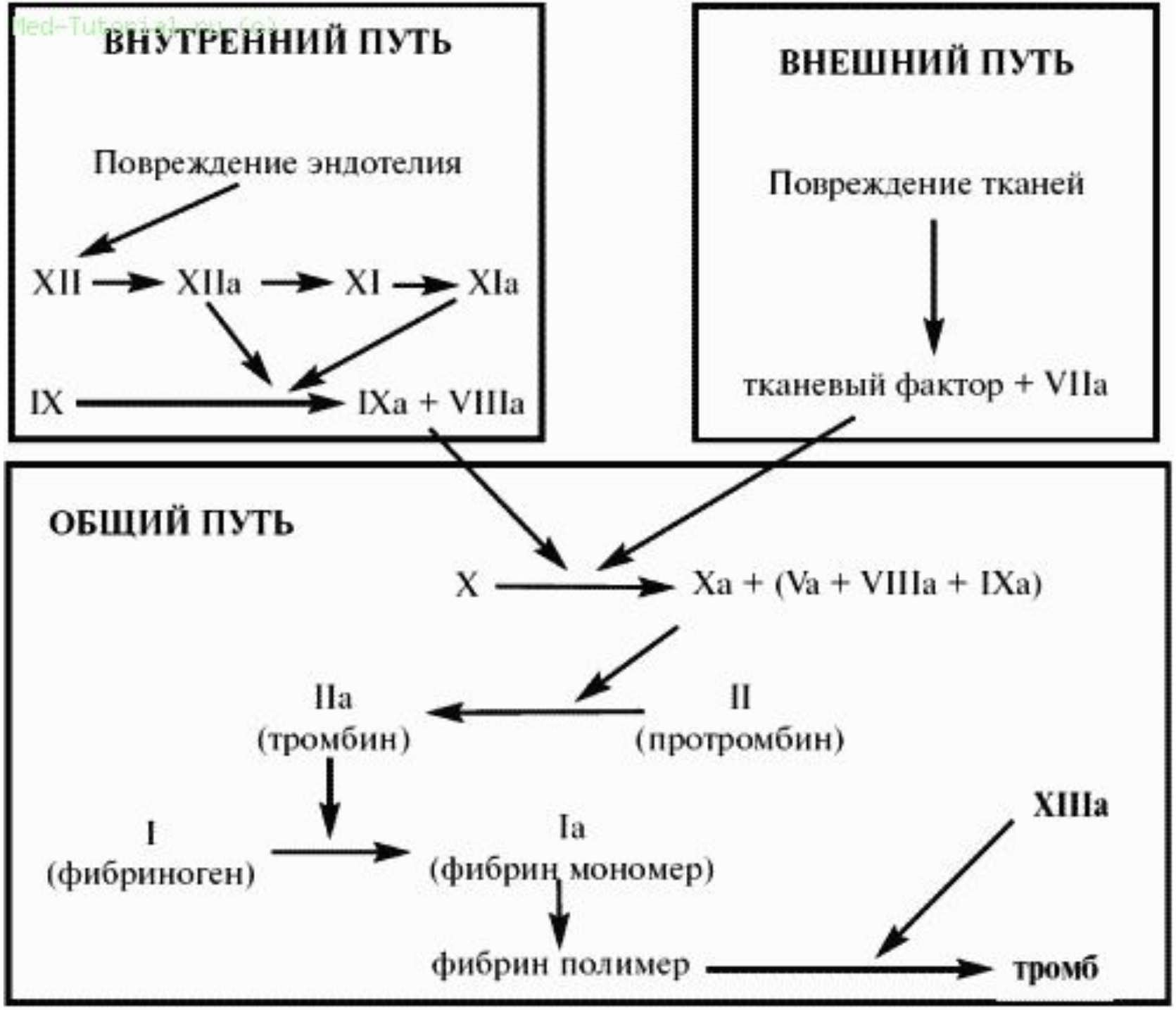

Контроль за свертыванием крови (не показан на схеме). Процесс свертывания крови находится в постоянном равновесии между активацией и торможением. Для торможения в плазме имеются очень эффективные ингибиторы протеиназ. Сериновые протеиназы системы свертывания инактивируются **антитромбином**. Его действие усиливается сульфатированным глюкозаминогликаном — **гепарином**.

Тромбомодулин, расположенный на внутренней стенке кровеносных сосудов, инактивирует тромбин, образуя с ним стехиометрический комплекс. За протеолитическое разрушение факторов V и VIII в плазме отвечает **белок с**. Этот белок в свою очередь активируется тромбином и, тем самым, реализуется самотормозящийся механизм свертывания крови.

Образующийся в результате свертывания крови фибриновый **тромб** растворяется благодаря действию **плазмина** — сериновой протеиназы плазмы крови. В плазме плазмин находится в виде предшественника — ***плазминогена***. Последний может активироваться протеиназами различных тканей, например, ***активатором плазминогена*** из почек (урокиназой) и ***тканевым активатором плазминогена*** (ТАП) из эндотелия сосудов. Активность плазмина контролируется белком плазмы ***α_2-антиплазмином***, способным связывать и инактивировать активный плазмин.

Генно-инженерная урокиназа, ТАП и стрептокиназа бактерий являются фармакологическими препаратами, назначаемыми для рассасывания тромбов после *инфаркта миокарда*

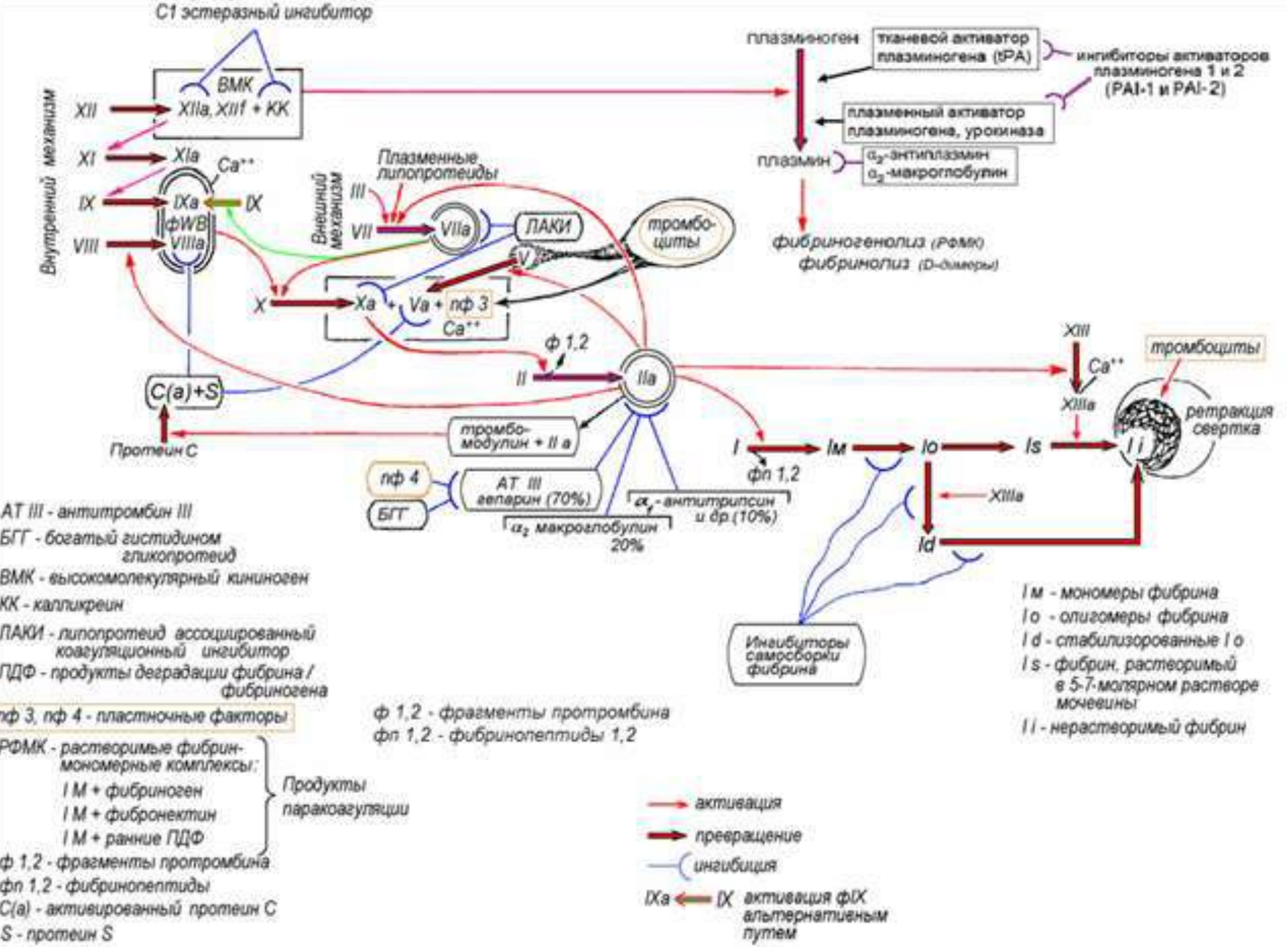

АТ III - антитромбин III
БГТ - богатый гистидином гликопротеид
ВМК - высокомолекулярный кининоген
КК - калликреин
ЛАКИ - липопротеид ассоциированный коагуляционный ингибитор
ПДФ - продукты деградации фибрина / фибриногена
пф 3, пф 4 - пластиночные факторы
РФМК - растворимые фибрин-мономерные комплексы:
- I M + фибриноген
- I M + фибронектин
- I M + ранние ПДФ

} Продукты паракоагуляции

ф 1,2 - фрагменты протромбина
фп 1,2 - фибринопептиды
C(a) - активированный протеин С
S - протеин S

ф 1,2 - фрагменты протромбина
фп 1,2 - фибринопептиды 1,2

I м - мономеры фибрина
I о - олигомеры фибрина
I d - стабилизированные I о
I s - фибрин, растворимый в 5-7-молярном растворе мочевины
I i - нерастворимый фибрин

→ активация
➡ превращение
⊂ ингибиция
IXa ⟵ IX активация фIX альтернативным путем

Костная ткань

- У взрослого человека количество минеральных составных частей (главным образом, **гидроксиапатита**) составляет около 60—70 % веса кости, а органическое вещество (главным образом **коллаген типа I**) — 30—40 %.
- **Гидроксиапатит** — минерал $Ca_{10}(PO_4)_6(OH)_2$ из группы апатита, гидроксильный аналог фторапатита и хлорапатита. Является основной минеральной составляющей костей (около 50 % от общего веса кости) и зубов (96 % в эмали).

По **Гаверсовым каналам** проходят тонкие кровеносные сосуды (обычно артерия и вена); стенка Гаверсова канала и наружная поверхность кровеносных сосудов одеты тонким слоем эндотелия, а промежутки между ними служат лимфатическими путями кости. Губчатое костное вещество не имеет Гаверсовых каналов.

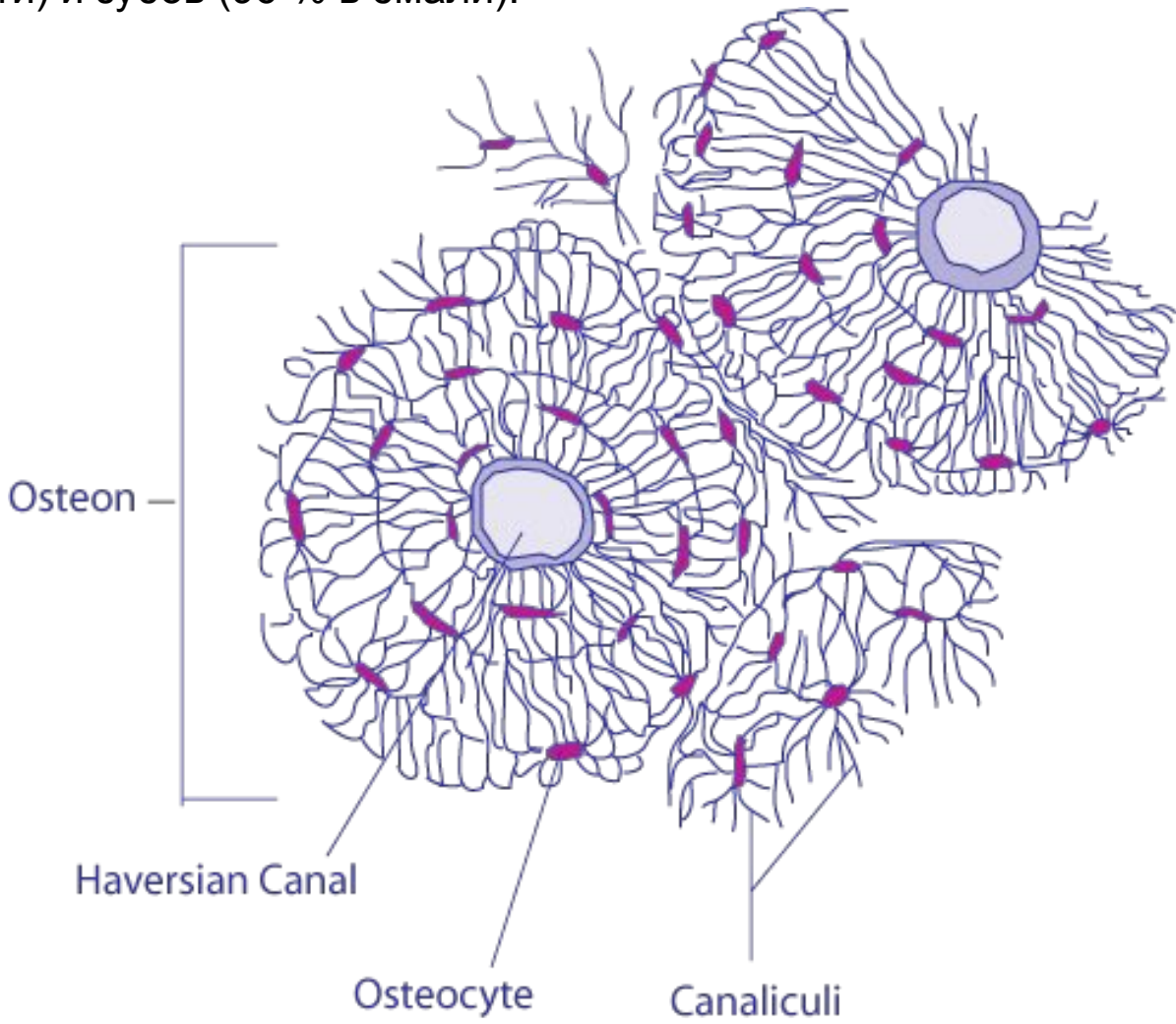

Клеточный состав костной ткани

- **Остеобласты**

— молодые остеобразующие клетки костей (диаметр 15-20 мкм), которые синтезируют межклеточное вещество — матрикс. По мере накопления межклеточного вещества остеобласты замуровываются в нём и становятся **остеоцитами**. Родоначальником являются **адвентициальные клетки**.

- **Остеоциты**

— клетки костной ткани, утратившие способность синтезировать органический компонент матрикса. Они имеют отростчатую форму, округлое плотное ядро и слабобазофильную цитоплазму. Органоидов мало, клеточного центра нет - клетки утратили способность к делению. Они располагаются в **костных полостях**, или лакунах, повторяющих контуры остеоцита, и имеют длину 22-25 мкм, а ширину 6-14 мкм. Во все стороны от лакун отходят слегка ветвящиеся канальцы костных полостей, анастомозирующие (сообщающиеся) между собой и с **периваскулярными пространствами сосудов**, идущих внутри кости. В пространстве между отростками остеоцитов и стенками канальцев содержится тканевая жидкость, движению которой способствуют "пульсирующие" колебания остеоцитов и их отростков. Остеоциты - единственная живая и активно функционирующая часть в зрелой костной ткани, их роль заключается в стабилизации органического и минерального состава кости, обмене веществ (в том числе в транспортировке ионов Са из кости в кровь и обратно). Костная ткань, не содержащая живых остеоцитов, быстро разрушается.

- **Остеокласты**

— гигантские многоядерные клетки позвоночных, удаляющие костную ткань посредством растворения минеральной составляющей и разрушения коллагена. Диаметр остеокласта около 40 мкм, он содержит 15-20 близко расположенных ядер, обычно имеет множество лизосом. В сочетании с остеобластами, остеокласты контролируют количество костной ткани (остеобласты создают новую костную ткань, а остеокласты разрушают старую – **«ремоделирование» кости**). Остеокласт является костным макрофагом (иначе говоря, **моноцитом**, дифференцировавшимся внутри костной ткани).

Кортикальная пластина

Губчатое вещество

Надкостница

диафиз

Хрящевая пластина

эпифиз

Кровеносные сосуды

Костный мозг

Костномозговой канал

Область метафиза

Схема строения **трубчатой** кости

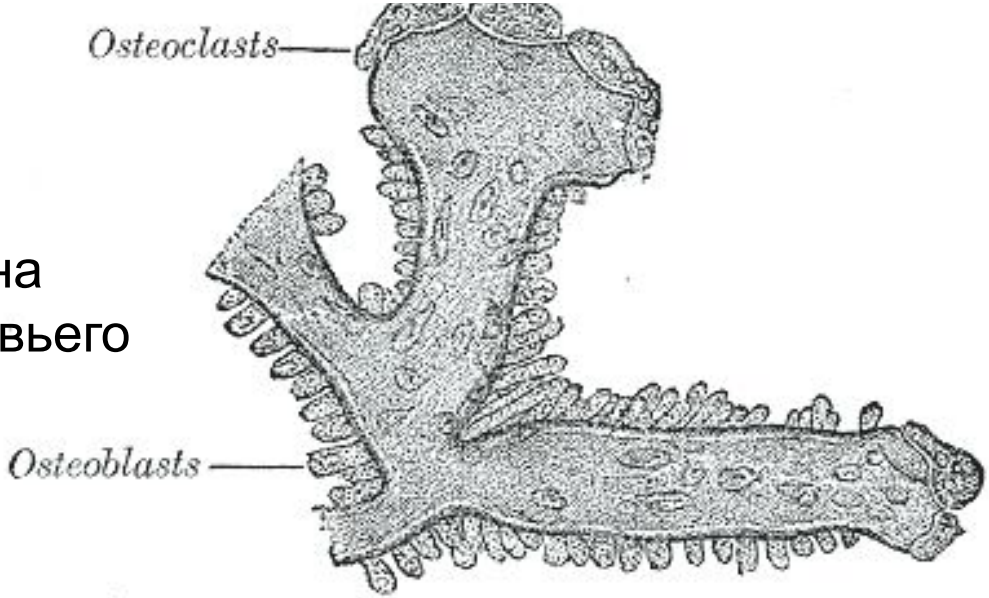

Остеокласты и остеобласты на **трабекуле** нижней челюсти коровьего эмбриона

компактное и **губчатое костное вещество**

Компактное вещество отличается однородностью, твёрдостью и составляет наружный слой кости; оно особенно развито в средней части трубчатых костей и утончается к концам; в широких костях оно составляет 2 пластинки, разделённые слоем губчатого вещества; в коротких оно в виде тонкой плёнки одевает кость снаружи.

Губчатое вещество состоит из пластинок, пересекающихся в различных направлениях, образуя систему полостей и отверстий, которые в середине длинных костей сливаются в большую полость.

- Наружная поверхность кости одета **надкостницей**, оболочкой из соединительной ткани, содержащей кровеносные сосуды и специальные клетки (остеобласты, остеокласты и др.)

Костный мозг

Внутренние полости кости содержат мягкую, нежную, богатую клетками и снабжённую кровеносными сосудами массу - **костный мозг** (у птиц часть полостей наполнена воздухом):

слизистый (лишь в некоторых развивающихся костях);

красный или лимфоидный (например, в эпифизах трубчатых костей, в губчатом веществе позвонков), состоит из ***соединительно-тканной основы***, богатой сосудами, и ***клеток-предшественниц клеток крови***; Важнейший кроветворный орган.

жёлтый или жировой (наиболее распространённый).

При отложении в клетки основы жира и уменьшении числа лимфатических элементов красный мозг переходит в жёлтый, а при исчезновении жира и уменьшении лимфатических элементов он приближается к слизистому.

Костный мозг не имеет ничего общего с головным и спинным мозгом. Он не относится к нервной системе и не имеет нейронов.

Костный мозг

Внутренние полости кости содержат мягкую, нежную, богатую клетками и снабжённую кровеносными сосудами массу - **костный мозг** (у птиц часть полостей наполнена воздухом):

- **слизистый** (лишь в некоторых развивающихся костях);
- **красный** или лимфоидный (например, в эпифизах трубчатых костей, в губчатом веществе позвонков), состоит из ***соединительно-тканной основы***, богатой сосудами, и ***клеток-предшественниц клеток крови***; Важнейший кроветворный орган.
- **жёлтый** или жировой (наиболее распространённый).
- При отложении в клетки основы жира и уменьшении числа лимфатических элементов красный мозг переходит в жёлтый, а при исчезновении жира и уменьшении лимфатических элементов он приближается к слизистому.

! Костный мозг не имеет ничего общего с головным и спинным мозгом. Он не относится к нервной системе и не имеет нейронов.

Классификация костей

- **Длинные кости**, ossa longa, имеют вытянутую, трубчатую среднюю часть, называемую **диафизом**, состоящую из компактного вещества. Внутри диафиза имеется **костномозговая полость**, с жёлтым костным мозгом. На каждом конце длинной кости находится **эпифиз**, заполненный губчатым веществом с красным костным мозгом. Между диафизом и эпифизом располагается **метафиз**. В период роста кости здесь находится хрящ, который позже замещается костью. Длинные трубчатые кости составляют в основном скелет конечностей. Костные выступы на эпифизах, которые являются местом прикрепления мышц и связок, называются **апофизами**.
- **Плоские кости**, ossa plana, состоят из тонкого слоя губчатого вещества, покрытого снаружи компактным. ***Лопатки, кости черепа*** и др.
- **Короткие кости**, ossa brevia, состоят из губчатого вещества, покрытого снаружи тонким слоем компактного вещества. Одной большой костно-мозговой полости эти кости не имеют. Красный костный мозг располагается в мелких губчатых ячейках, разделённых костными балками. Короткие кости ***запястья*** и ***предплюсны*** способствуют большей подвижности кистей и стоп.
- **Смешанные кости**, ossa irregularia, находятся в различных отделах скелета (***позвоночник, череп***). В них сочетаются элементы коротких и плоских костей (основная часть и чешуя ***затылочной кости***, тело ***позвонка*** и его отростки, каменистая часть и чешуя ***височной кости***).
- **Пневматические кости**, или воздухоносные, – кости, которые имеют внутри полость, выстланную слизистой оболочкой и заполненную воздухом, что облегчает вес кости, не уменьшая ее прочности.
- **Сесамовидные кости** – это кости, вставленные в сухожилия мышц и поэтому увеличивающие плечо силы мышц, способствующие усилению их действия.

Поверхность кости может иметь различные углубления (бороздки, ямки и т. д.) и возвышения (углы, края, ребра, гребни, бугорки и т. п.). Неровности служат для соединения костей между собой или для прикрепления мышц и бывают тем сильнее развиты, чем более развита мускулатура. На поверхности находятся так называемые ***«питательные отверстия»*** (Foramina nutritiva), через которые входят внутрь кости нервы и кровеносные сосуды.

Хрящ

— один из видов соединительной ткани, отличается плотным, упругим межклеточным веществом, образующим вокруг **клеток-хондроцитов** и групп их особые оболочки, капсулы. Важнейшее отличие хрящевой ткани от костной (и большинства других типов тканей) — отсутствие внутри хряща нервов и кровеносных сосудов. Если межклеточное вещество однородно, то хрящ называется **стекловидным, или гиалиновым**, если пронизано волокнами — **волокнистым**, если заключает сеть эластических волокон — **сетчатым**. Снаружи хрящ одет особой соединительно-тканной оболочкой — **перихондрием**, или надхрящницей. Хрящ играет роль скелета тела животного или образует упругие части костного скелета (одевает концы костей, образуя суставные поверхности, или соединяет кости в виде прослоек — например. такую роль играют **межпозвоночные диски**).

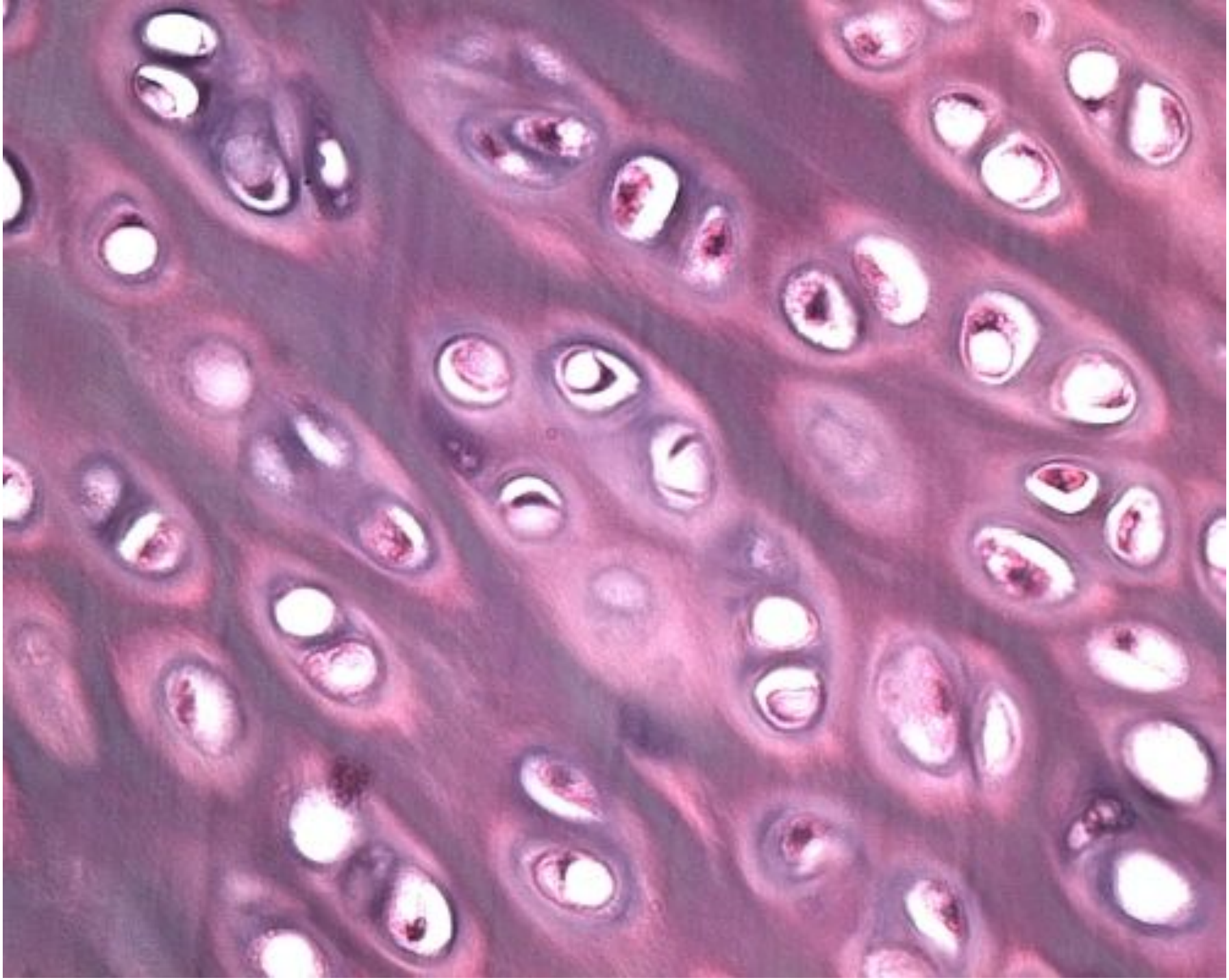

Строение **коленного сустава** (правого)

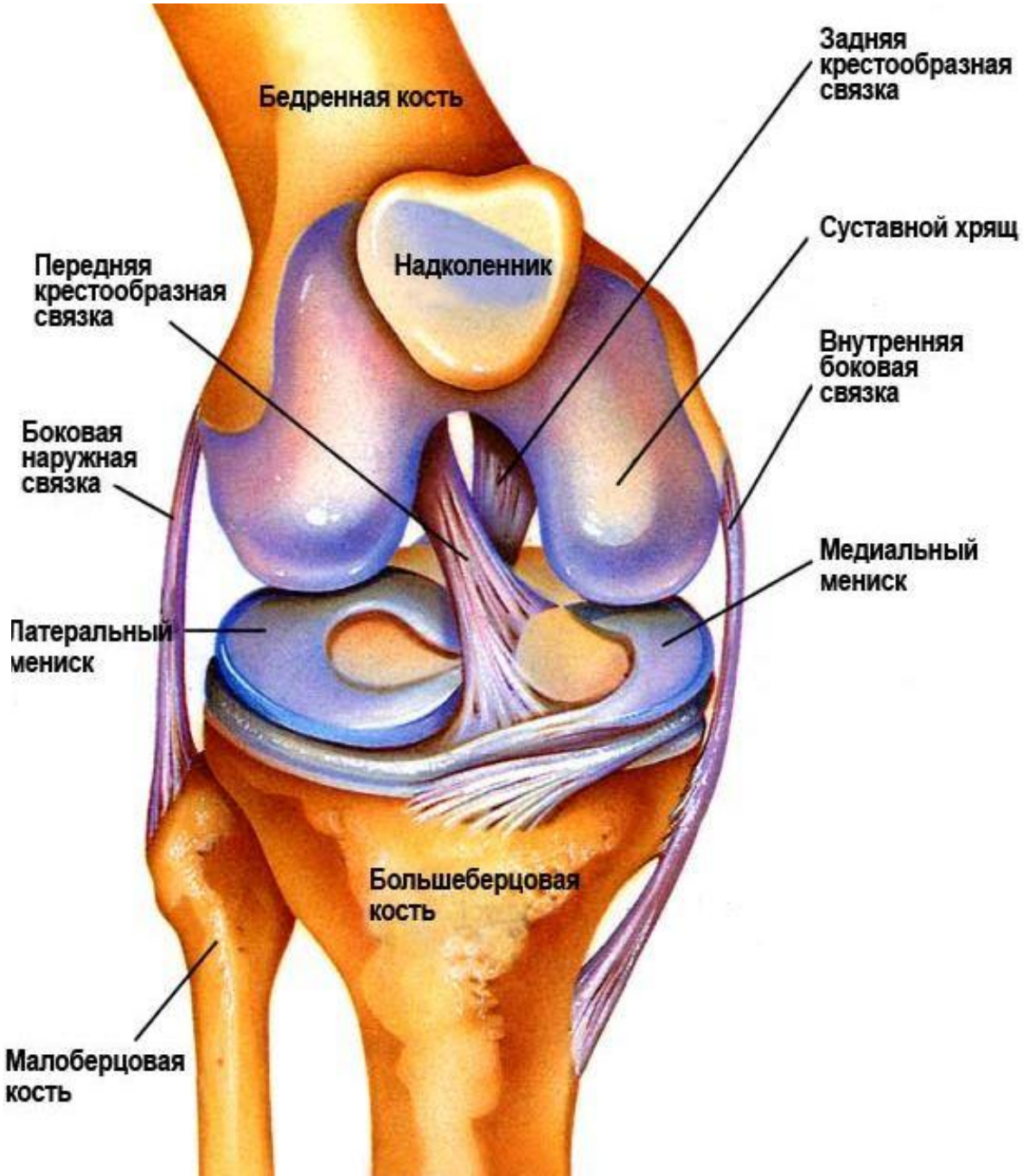

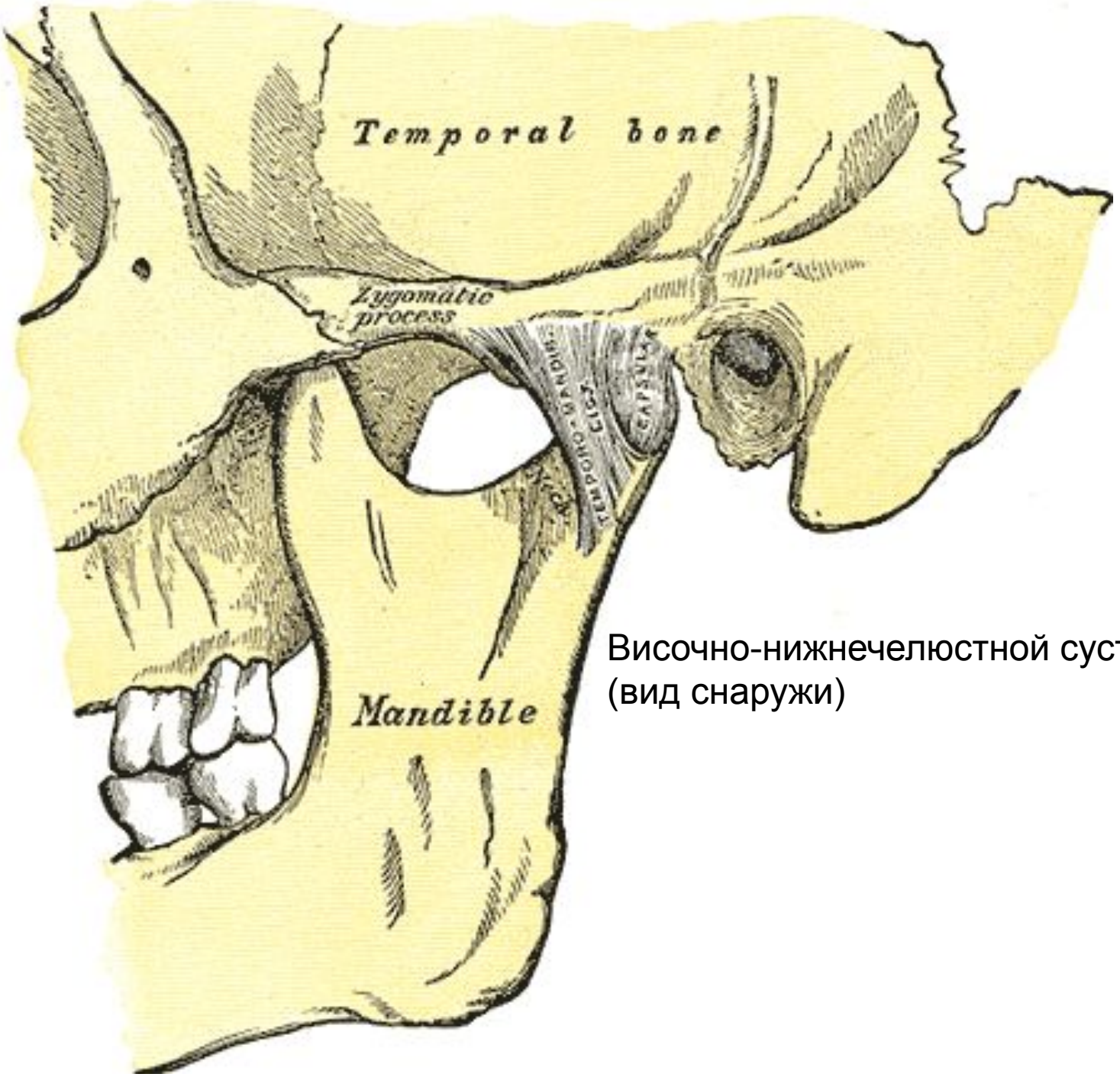

Височно-нижнечелюстной сустав
(вид снаружи)

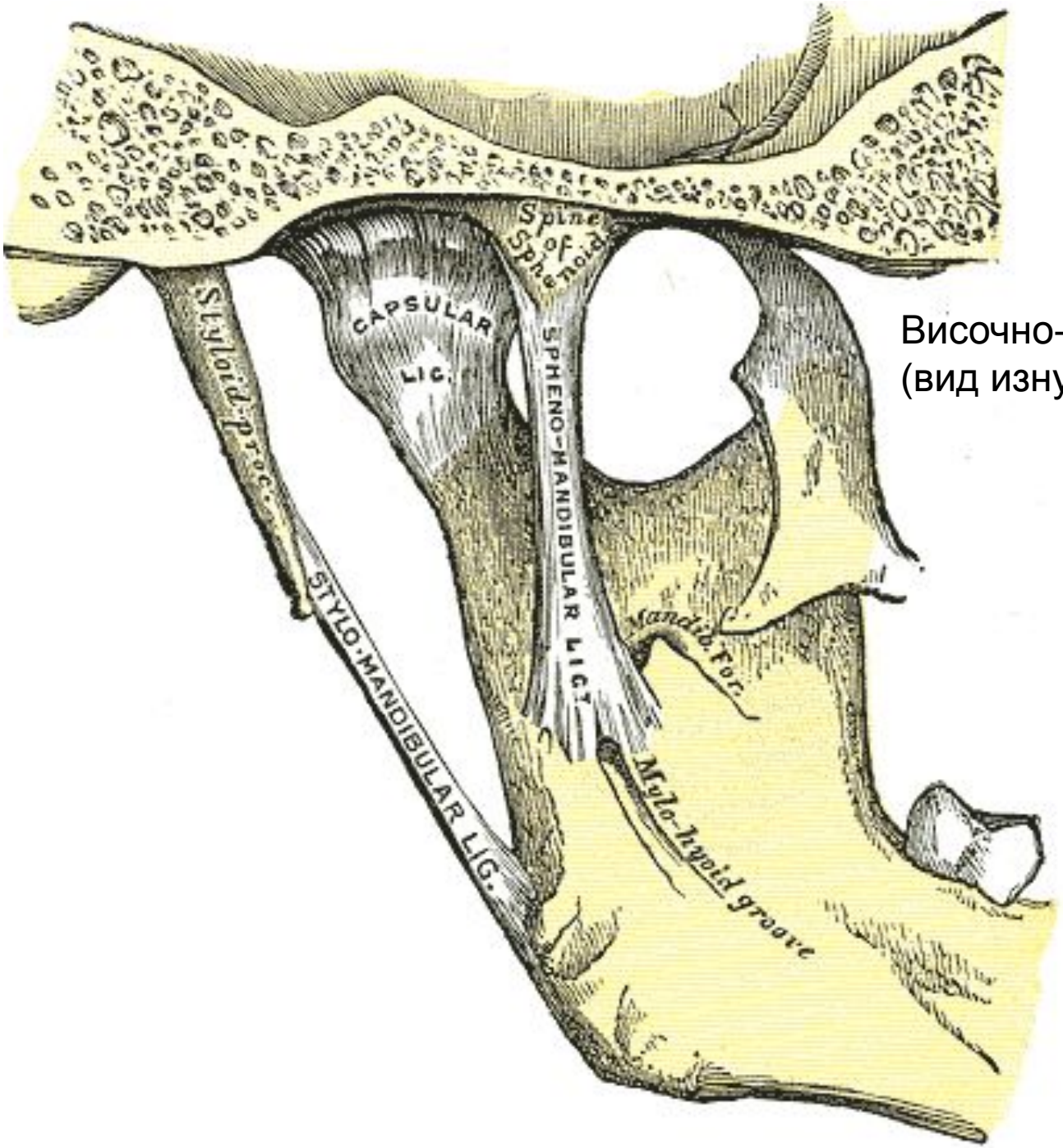

Височно-нижнечелюстной сустав
(вид изнутри)

Виды суставов

По **числу суставных поверхностей**:

- **простой сустав** — имеет две суставные поверхности, например межфаланговый сустав большого пальца;
- **сложный сустав** — имеет более двух суставных поверхностей, например локтевой сустав;
- **комплексный сустав** — содержит внутрисуставной хрящ (мениск либо диск), разделяющий сустав на две камеры, например коленный сустав;
- **комбинированный сустав** — комбинация нескольких изолированных суставов, расположенных отдельно друг от друга, например височно-нижнечелюстной сустав.

По **функции и форме суставных поверхностей**.

1. **Одноосные суставы**:
- **Цилиндрический** (вращательный) сустав, например атланто-осевой срединный;
- **Блоковый** сустав, например межфаланговые суставы пальцев;
- **Винтообразный** сустав, как разновидность блоковидного, например плечелоктевой.

2. **Двухосные суставы**:
- **Эллипсовидный**, например лучезапястный сустав;
- **Мыщелковый**, например коленный сустав;
- **Седловидный**, например запястно-пястный сустав I пальца;

3. **Многоосные суставы**:
- **Шаровидный**, например плечевой сустав;
- **Чашеобразный**, как разновидность шаровидного, например тазобедренный сустав;
- **Плоский**, например межпозвонковые суставы.

Плечевая кость
Суставная капсула
Головка мыщелка плечевой кости
Блок плечевой кости
Лучевая коллатеральная связка
Локтевая коллатеральная связка
Плечелучевой сустав
Плечелоктевой сустав
Суставная окружность
Венечный отросток локтевой кости
Кольцевая связка лучевой кости
Лучелоктевой сустав
Лучевая кость
Локтевая кость

Особенности гладких мышц

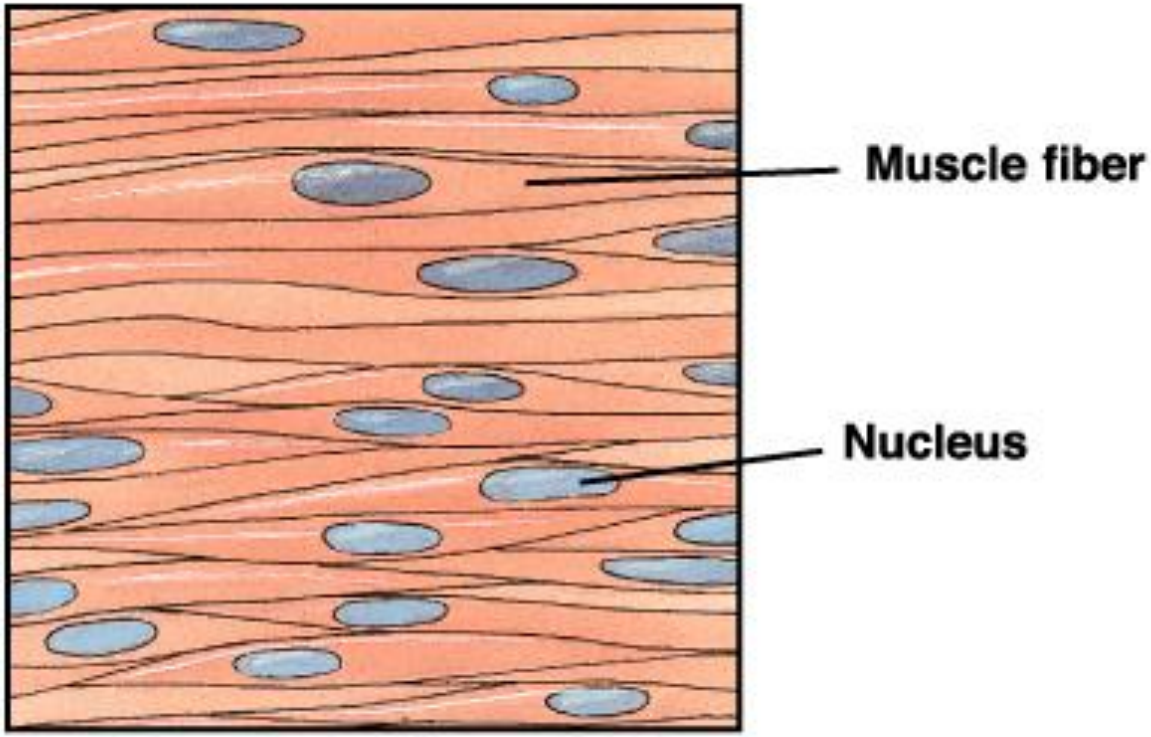

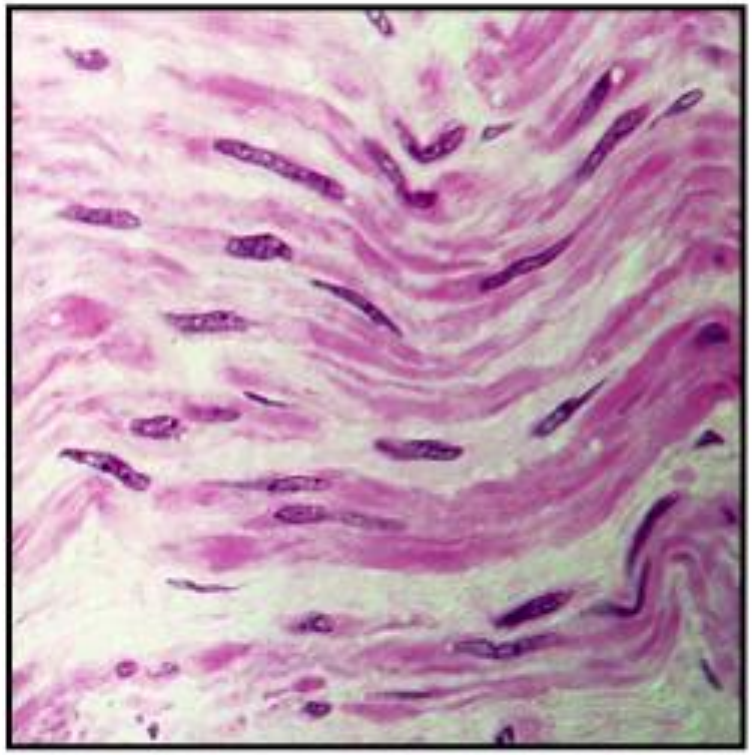

- **Малые размеры клеток: длина 50-400 мкм.**
- **Клетки веретенообразные, одноядерные.**
- **Нет поперечной исчерченности.**
- Клетки объединяются в пучки,от направления которых зависит результат сокращения..

- Десмосомы – между плотными тельцами – передают силу сокращения.
- Щелевые контакты (электрические синапсы, нексусы) – проводят ПД.

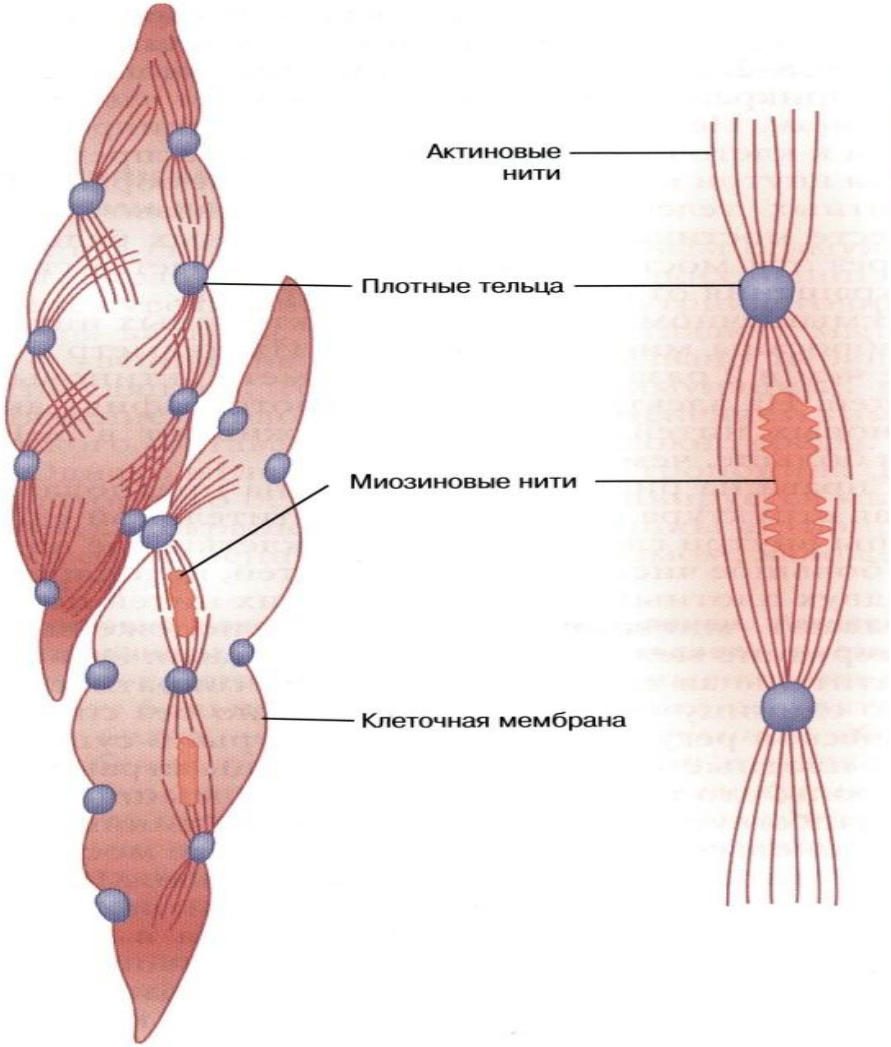

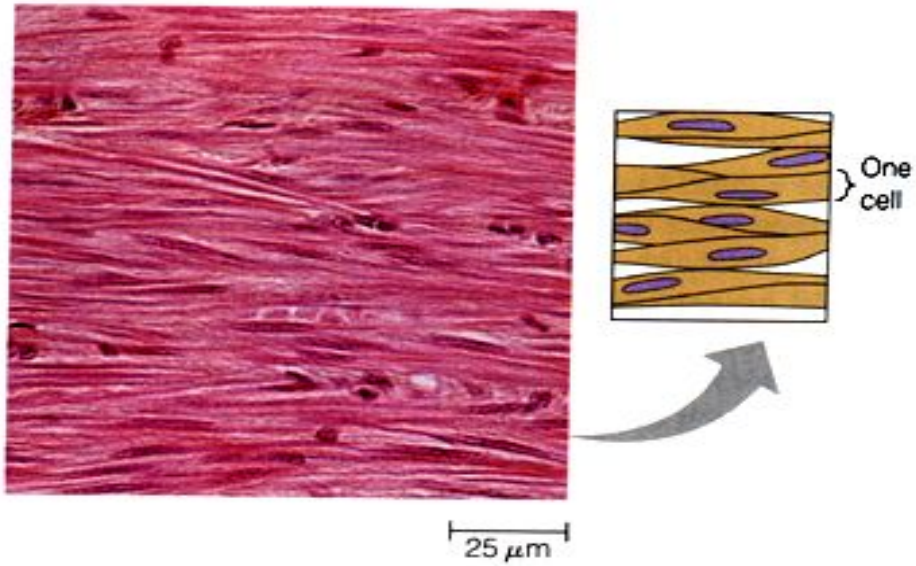

(a) Smooth muscle cells

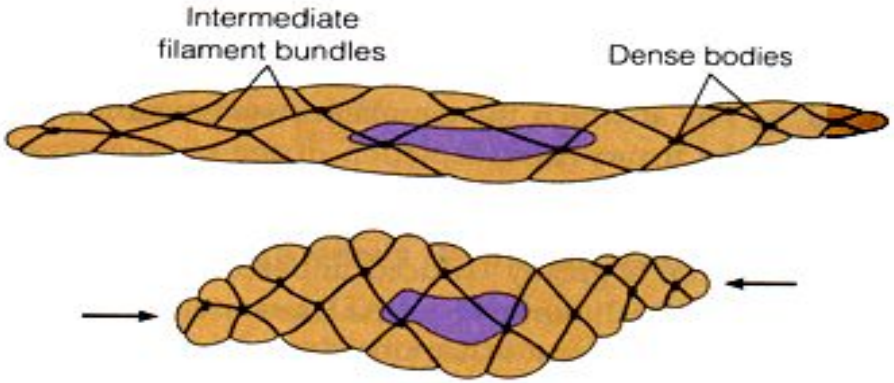

Щелевые контакты между ГМК

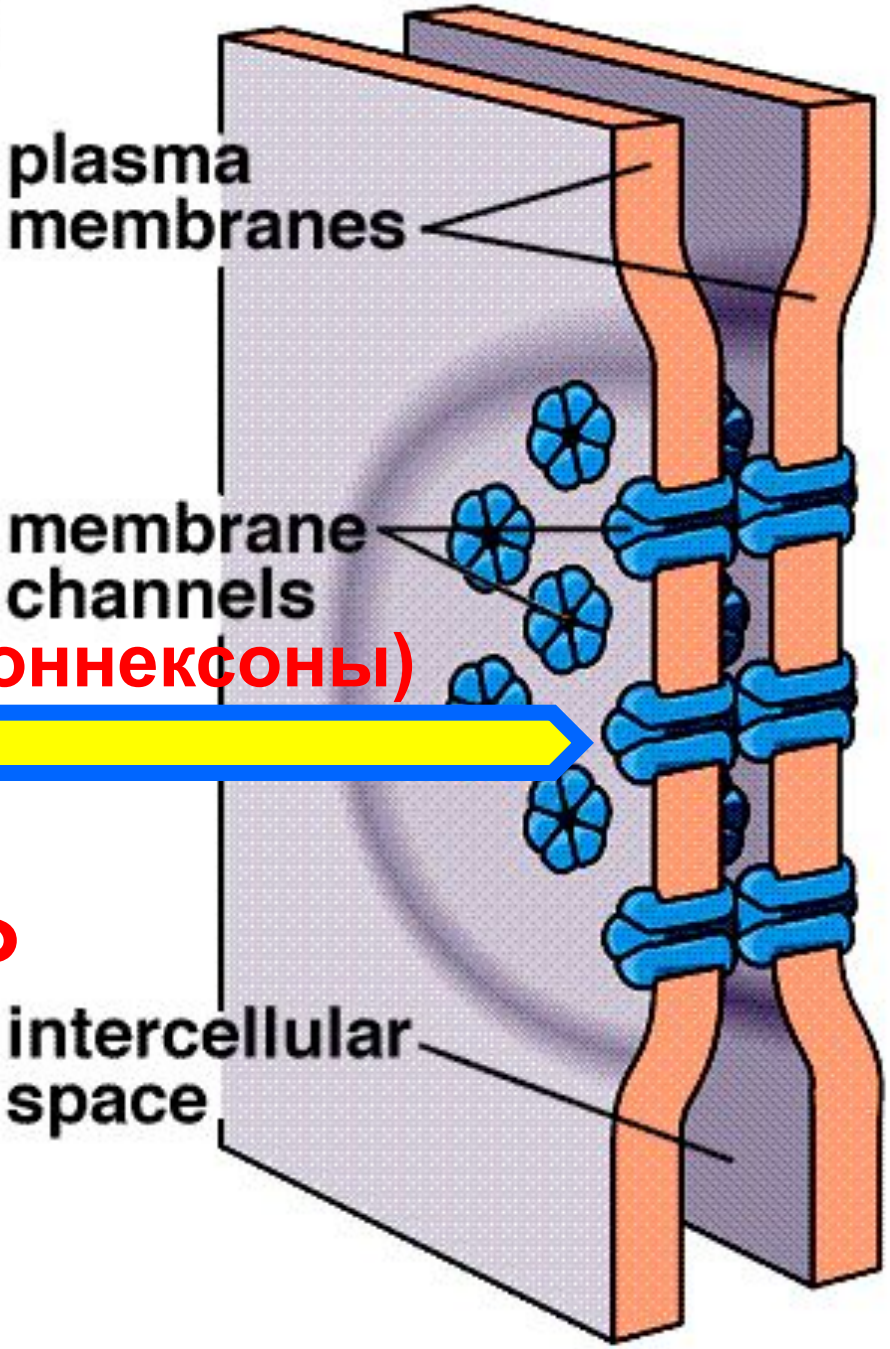

Проводимость

Особенности иннервации ГМК

1. Классических синапсов нет.
2. Имеются варикозные расширения аксонов, через мембрану которых в интерстициальное пространство выходит медиатор
3. Диффузионное расстояние для медиатора в тысячи раз больше по сравнению с синаптической щелью нервно-мышечного синапса.

Варикозы нервного сплетения ВНС.

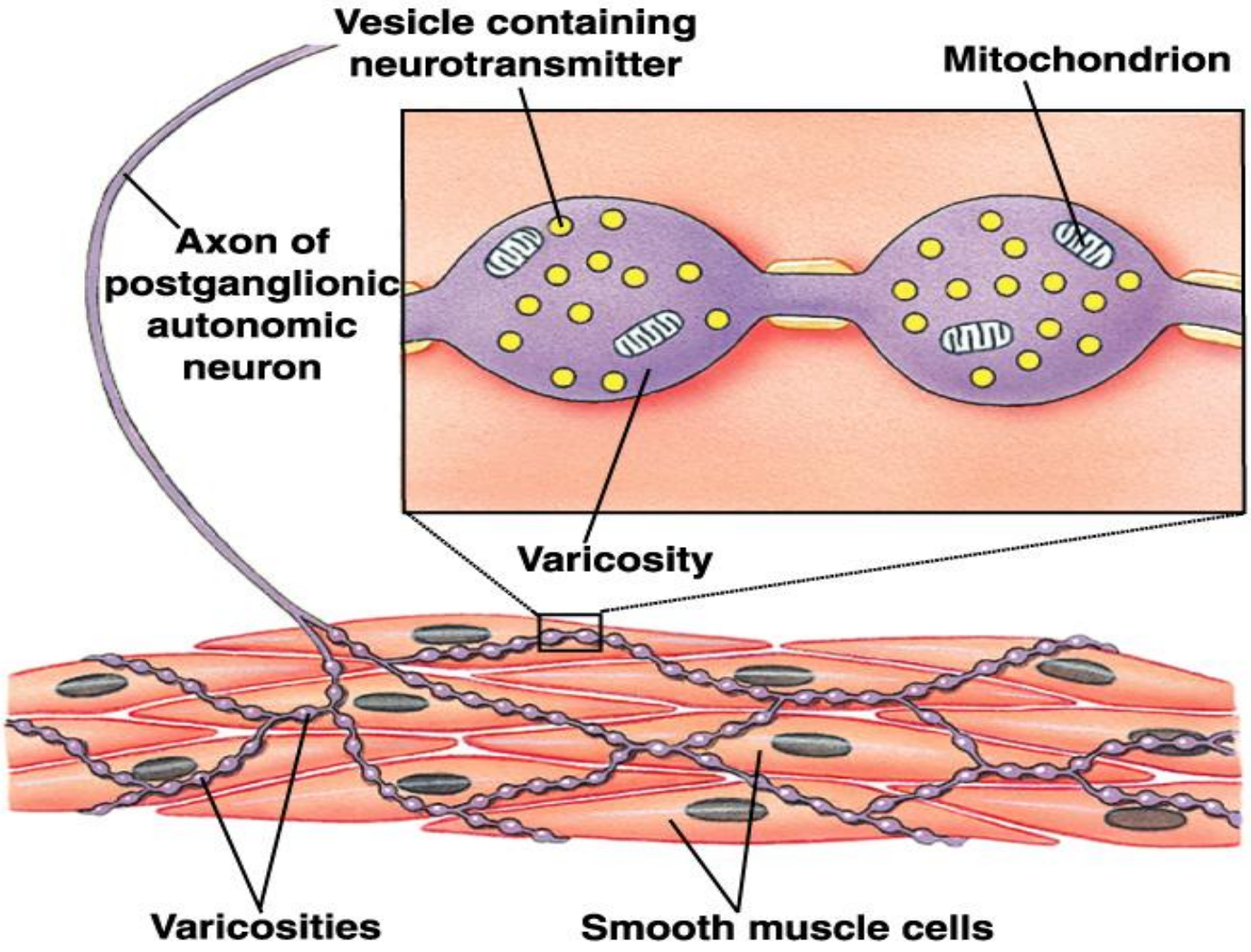

Мультиунитарная гладкая мышца

- Состоит из отделённых друг от друга ГМК.
- Каждая ГМК получает индивидуальную иннервацию.
- Высокая степень контроля сокращений нервной системой.
- Примеры: **цилиарная мышца глаза**, **мышца радужки**.

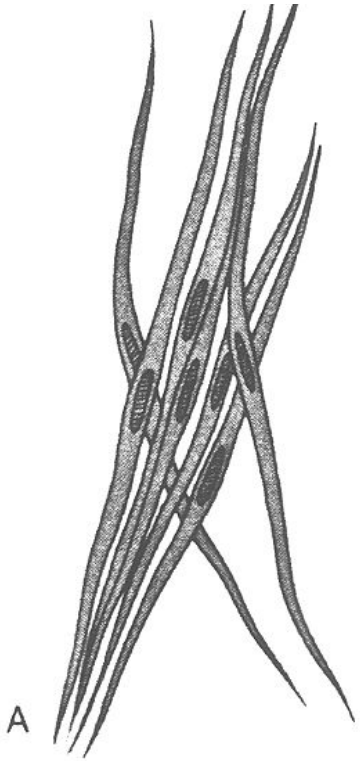

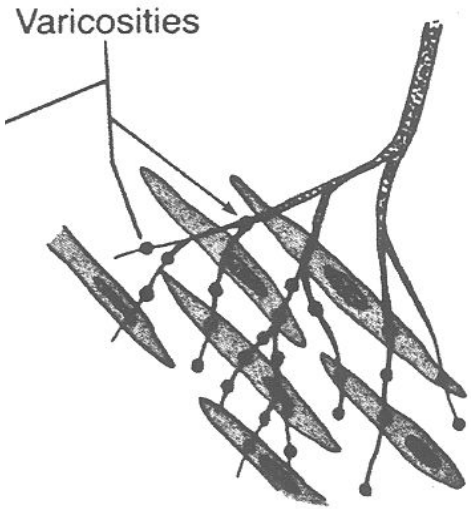

СОКРАЩЕНИЕ ГМК :

-Тонус – асинхронное сокращение

-Фазные сокращения - синхронные

Висцеральная (унитарная) гладкая мышца

- Большой конгломерат ГМК.
- ГМК собраны в пучки и слои.
- ГМК контактируют друг с другом во многих местах.
- Имеются множественные эл. синапсы
- Нервные волокна обычно иннервируют только внешний слой ГМК. Далее возбуждение передаетя по эл. синапсам
- Представляет собой функциональный синцитий!!!

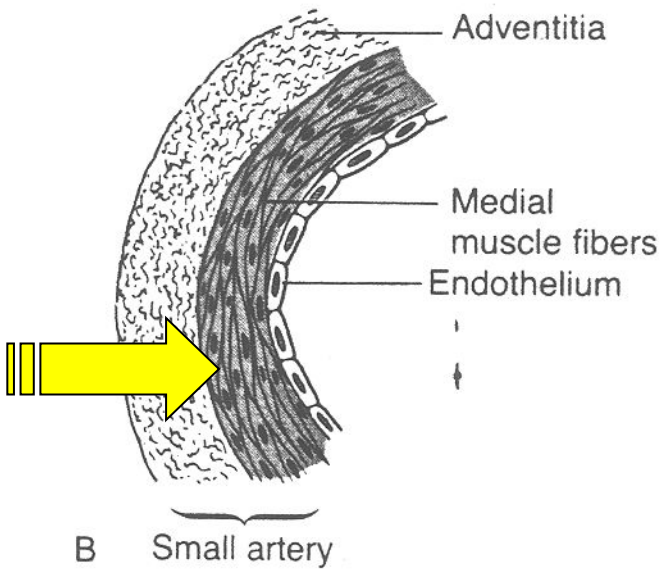

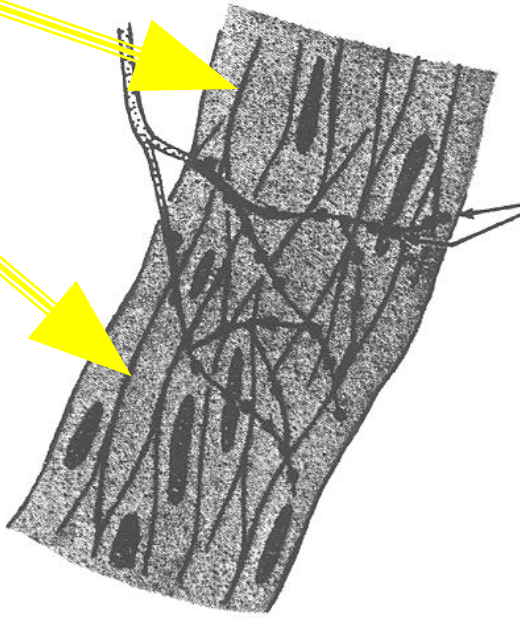

Гладкие мышцы позволяют:

- Создавать и регулировать давление в полости гладкомышечного органа (ЖКТ, сосуды, мочевой пузырь).
- .Продвигать содержимое полости гладкомышечного органа (химус, лимфу и др)

Желудок: тонус, работа сфинктеров, перистальтика

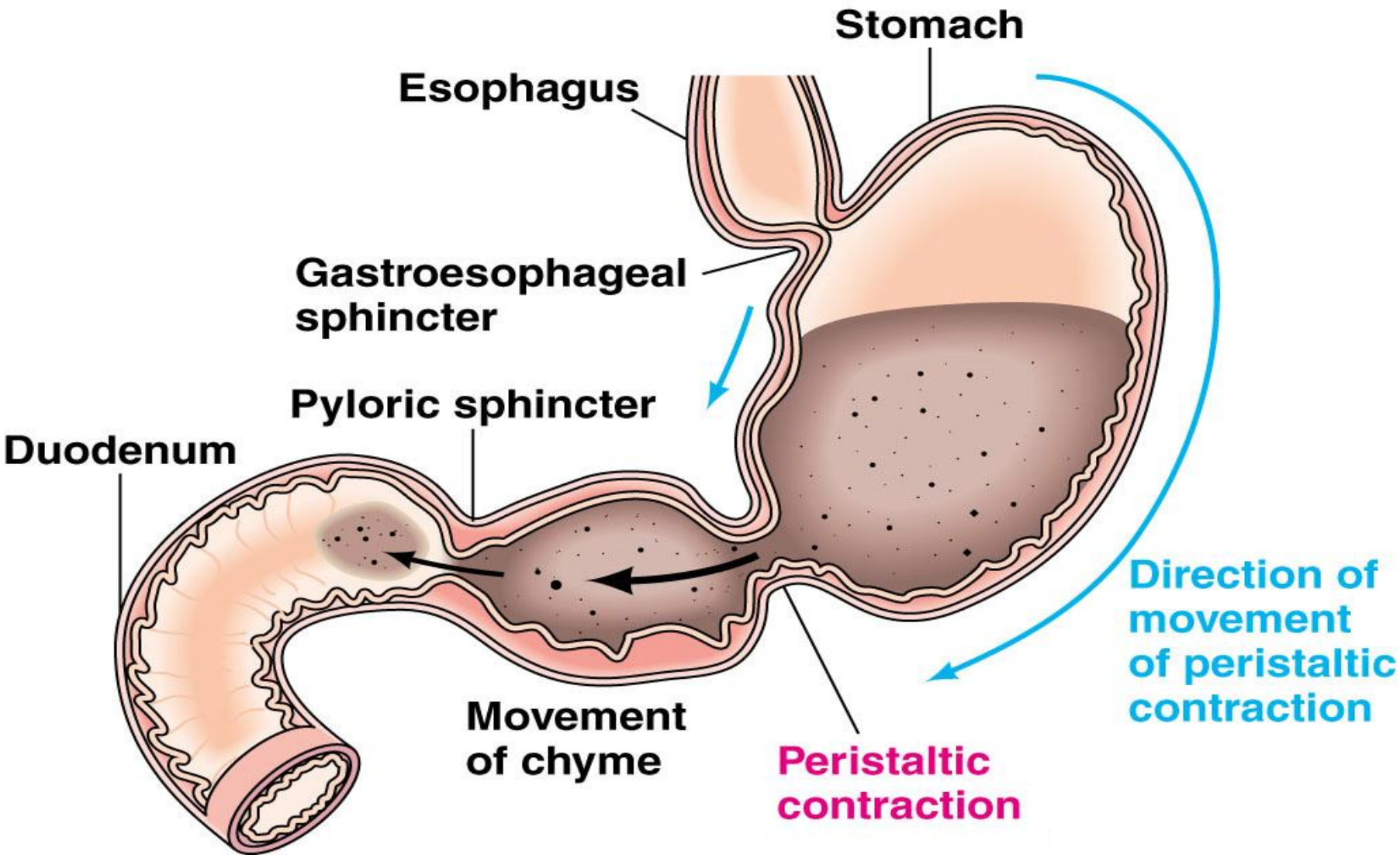

Артерии и вены: тонус гладкомышечного слоя. Регуляция АД

Крупные сосуды содержат три слоя гладкомышечных клеток

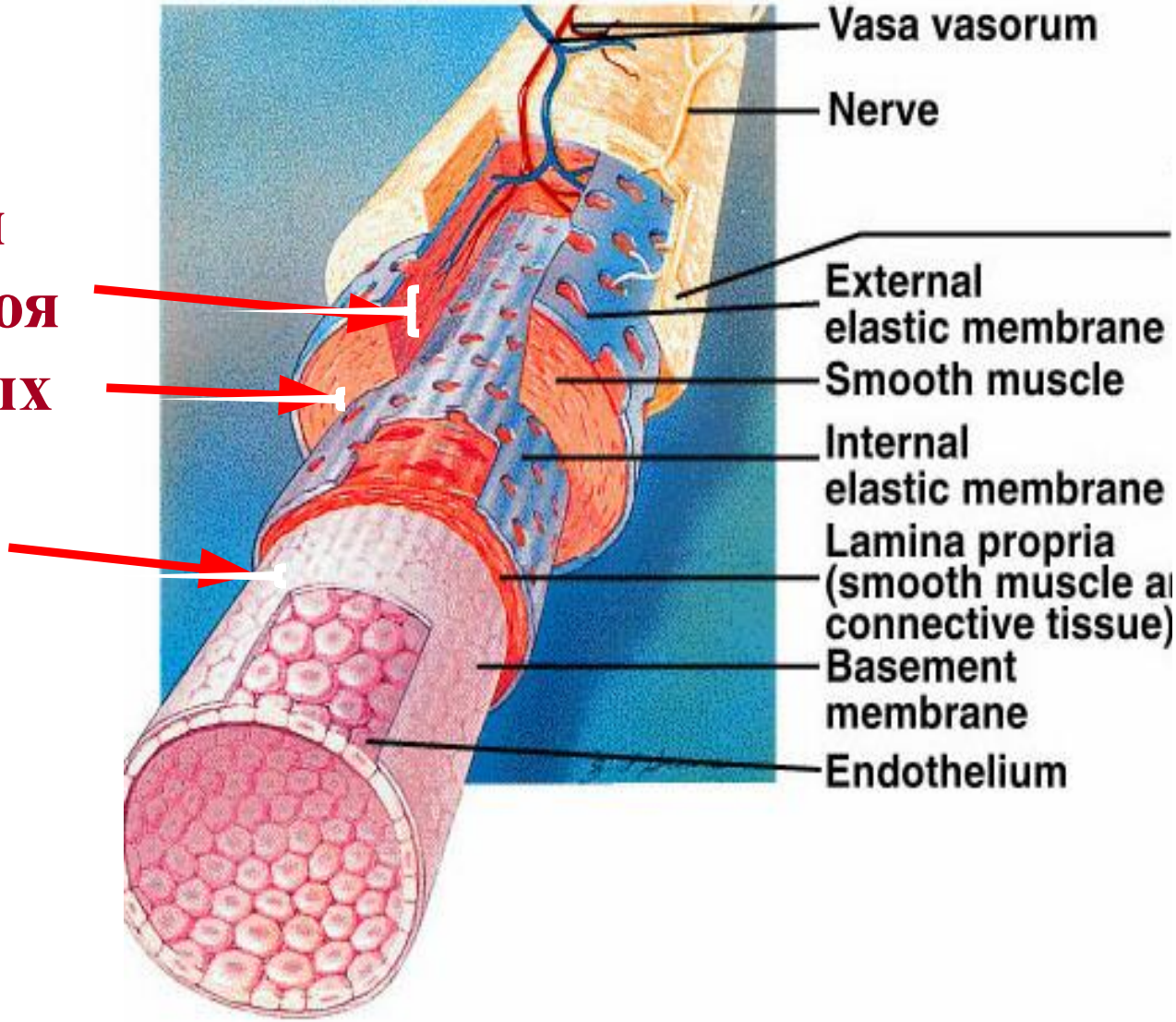

Источники Ca^{2+} для сокращения гладких мышц

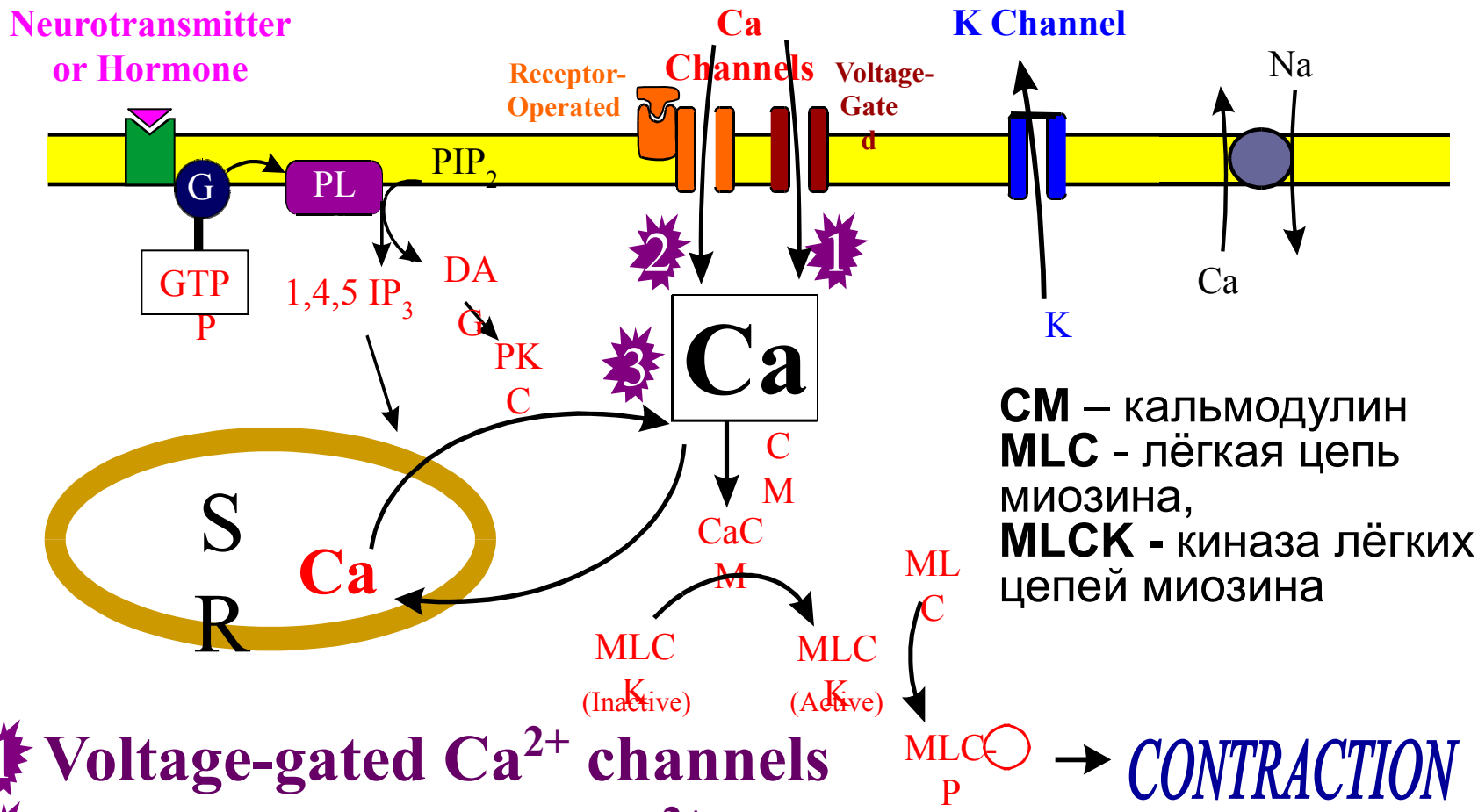

1. Voltage-gated Ca^{2+} channels
2. Receptor-operated Ca^{2+} channels
3. Second messenger-mediated release of SR Ca^{2+}

Молекулярные механизмы сокращения ГМК

- Са**образует комплекс с кальмодулином
- Активация киназы легких цепей миозина
- Фосфорилирование миозина.
- Взаимодействие его с актином, скольжение нитей, сокращение.

Сердце

Укажите на рисунке:
.2-створчатый клапан,
.3-створчатый клапан,
.Полулунные клапаны

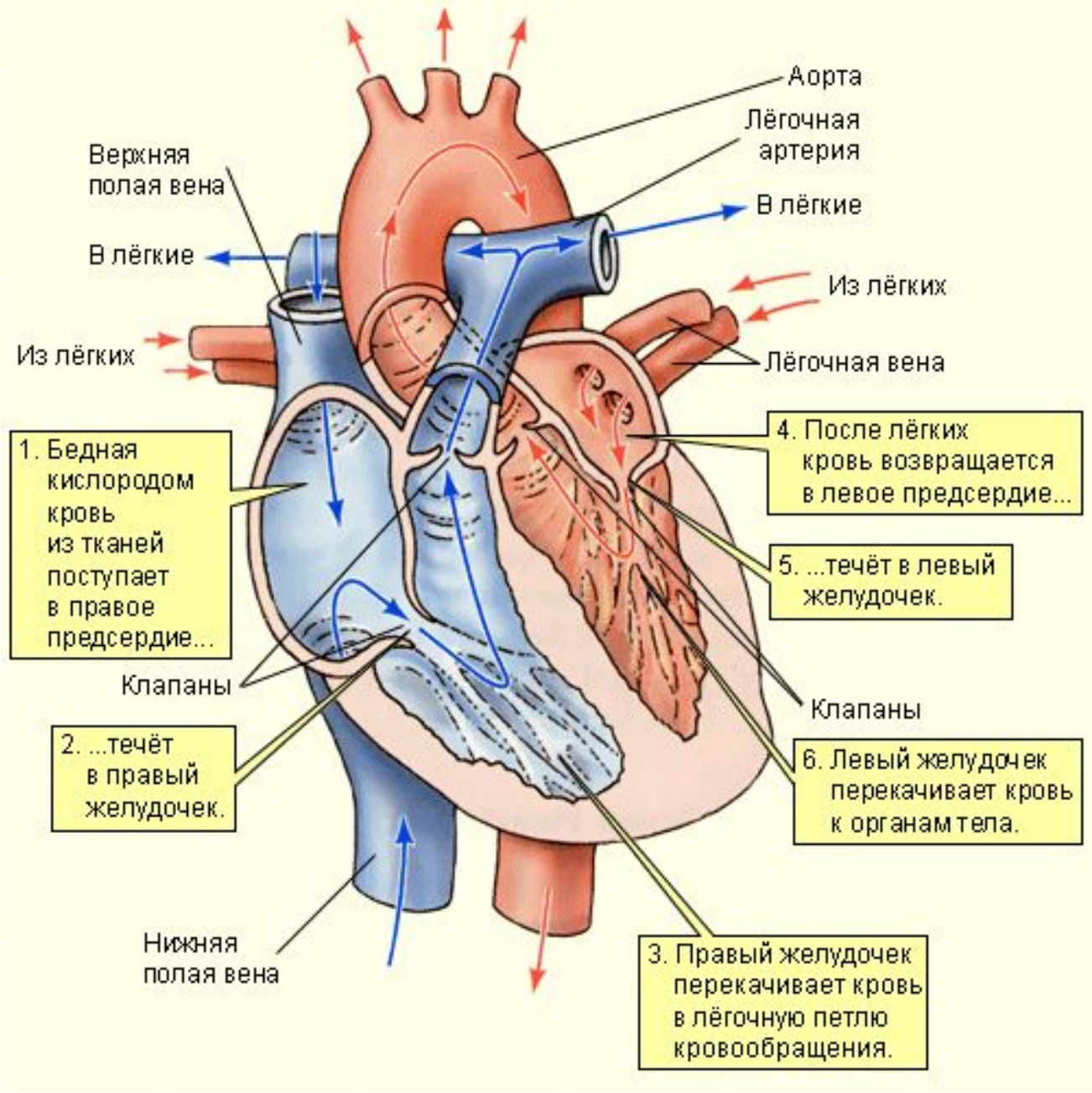

- Видео про мышечную ткань сердца

http://video.yandex.ru/search?filmId=ergXVu2sUXI&where=all&text=%D1%81%D0%B5%D1%80%D0%B4%D0%B5%D1%87%D0%BD%D0%B0%D1%8F%20%D0%BC%D1%8B%D1%88%D0%B5%D1%87%D0%BD%D0%B0%D1%8F%20%D1%82%D0%BA%D0%B0%D0%BD%D1%8C

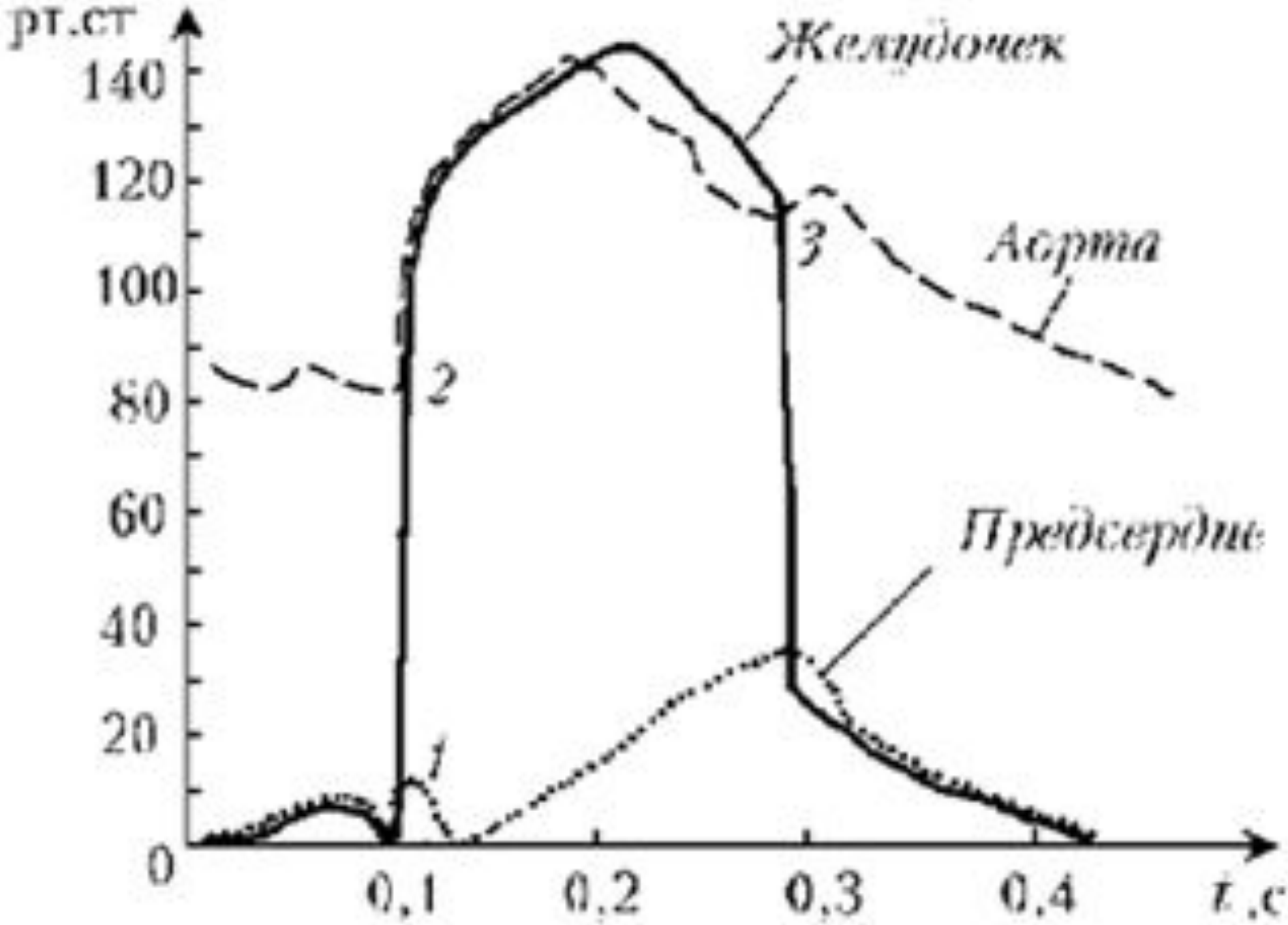
рт.ст
140
120
100
80
60
40
20
0
0,1
0,2
0,3
0,4
t ,c
Желудочек
Аорта
Предсердие
1
2
3

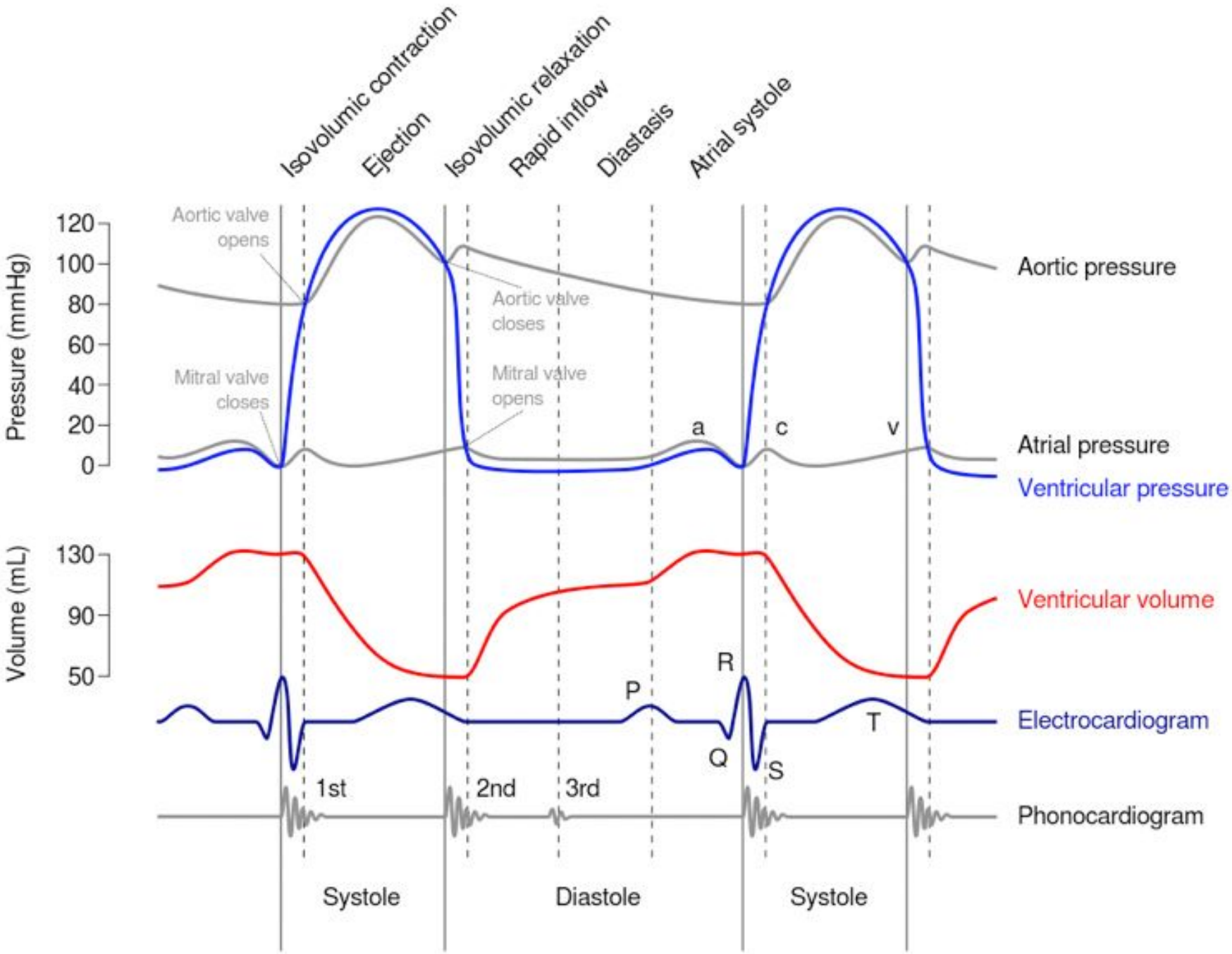
Isovolumic contraction
Ejection
Isovolumic relaxation
Rapid inflow
Diastasis
Atrial systole
Pressure (mmHg)
120
100
80
60
40
20
0
Aortic valve opens
Aortic valve closes
Mitral valve closes
Mitral valve opens
a
c
v
Aortic pressure
Atrial pressure
Ventricular pressure
Volume (mL)
130
90
50
Ventricular volume
R
P
T
Q
S
Electrocardiogram
1st
2nd
3rd
Phonocardiogram
Systole
Diastole
Systole

Проводящая система сердца

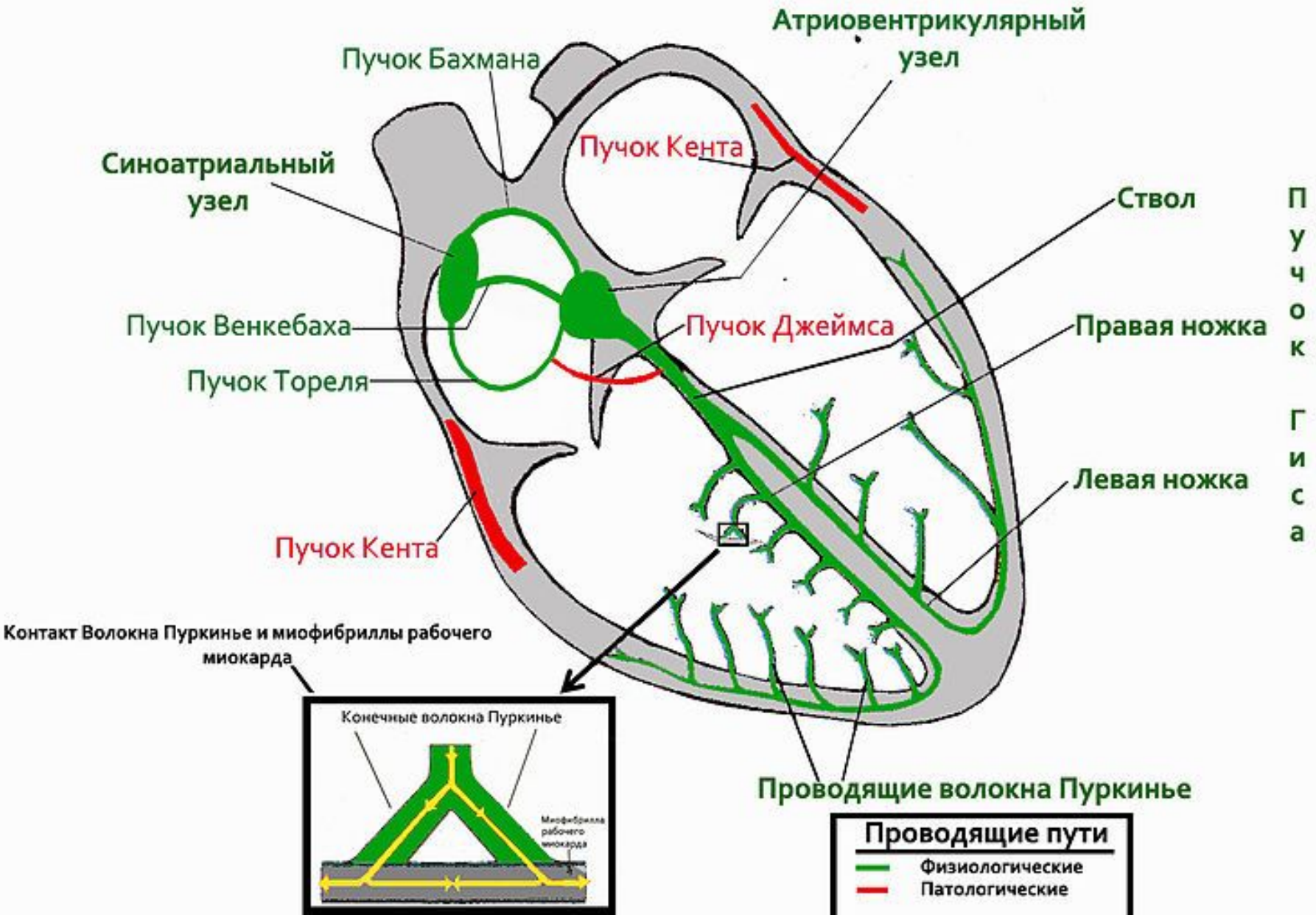

- **Проводящая система сердца** (ПСС) — комплекс анатомических образований сердца (узлов, пучков и волокон), состоящих из **атипичных мышечных волокон** (сердечные проводящие мышечные волокна) и обеспечивающих координированную работу разных отделов сердца (предсердий и желудочков)
- **Атипичные мышечные волокна сердца** — это специализированные проводящие кардиомиоциты, богато иннервированные, с небольшим количеством миофибрилл и обилием саркоплазмы

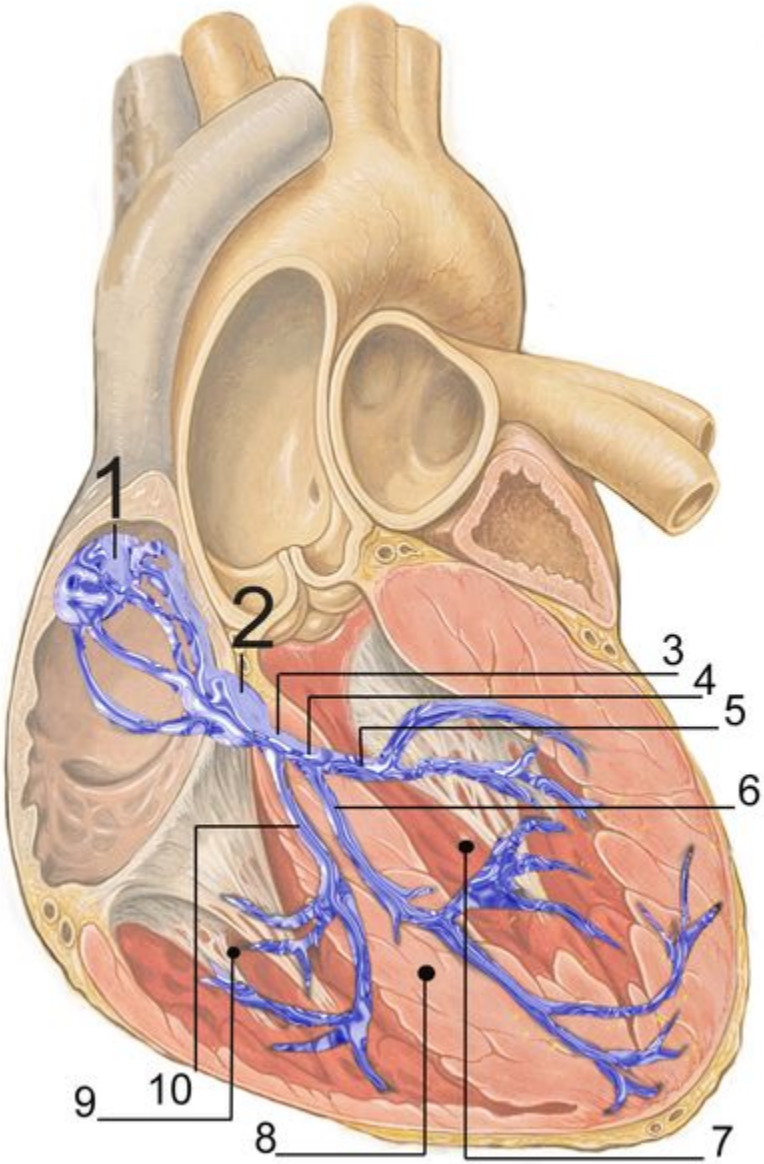

Расположение элементов проводящей системы сердца

1. Синоатриальный узел (пейсмекер)
2. Атриовентрикулярный узел
3. Пучок Гиса
4. Левая ножка пучка Гиса
5. Левая передняя ветвь
6. Левая задняя ветвь
7. Левый желудочек
8. Межжелудочковая перегородка
9. Правый желудочек
10. Правая ножка пучка Гиса

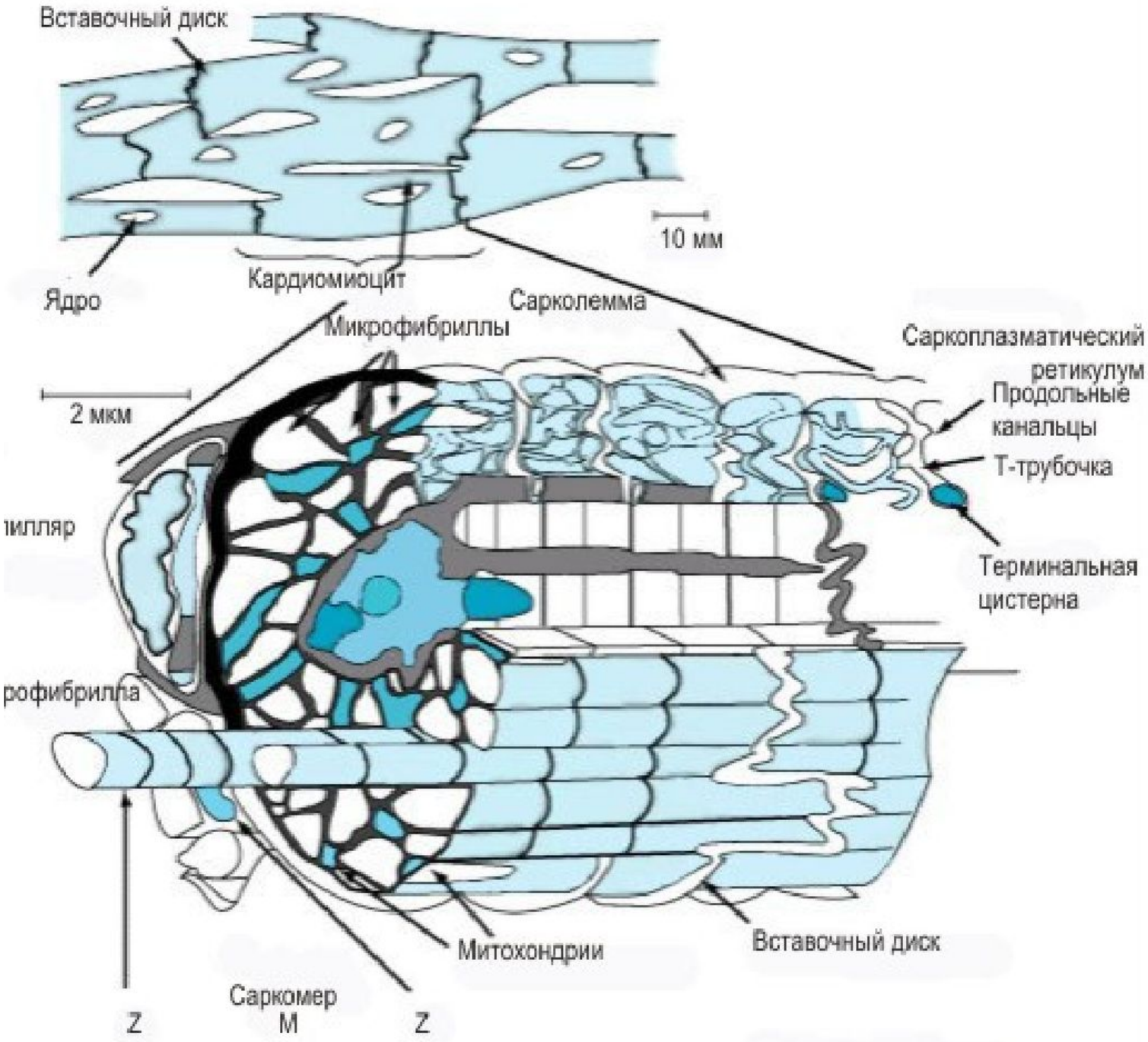
Вставочный диск
10 мм
Ядро
Кардиомиоцит
Сарколемма
Микрофибриллы
Саркоплазматический ретикулум
2 мкм
Продольные канальцы
Т-трубочка
Терминальная цистерна
Митохондрии
Вставочный диск
Саркомер
Z
M
Z

Строение кардиомиоцита

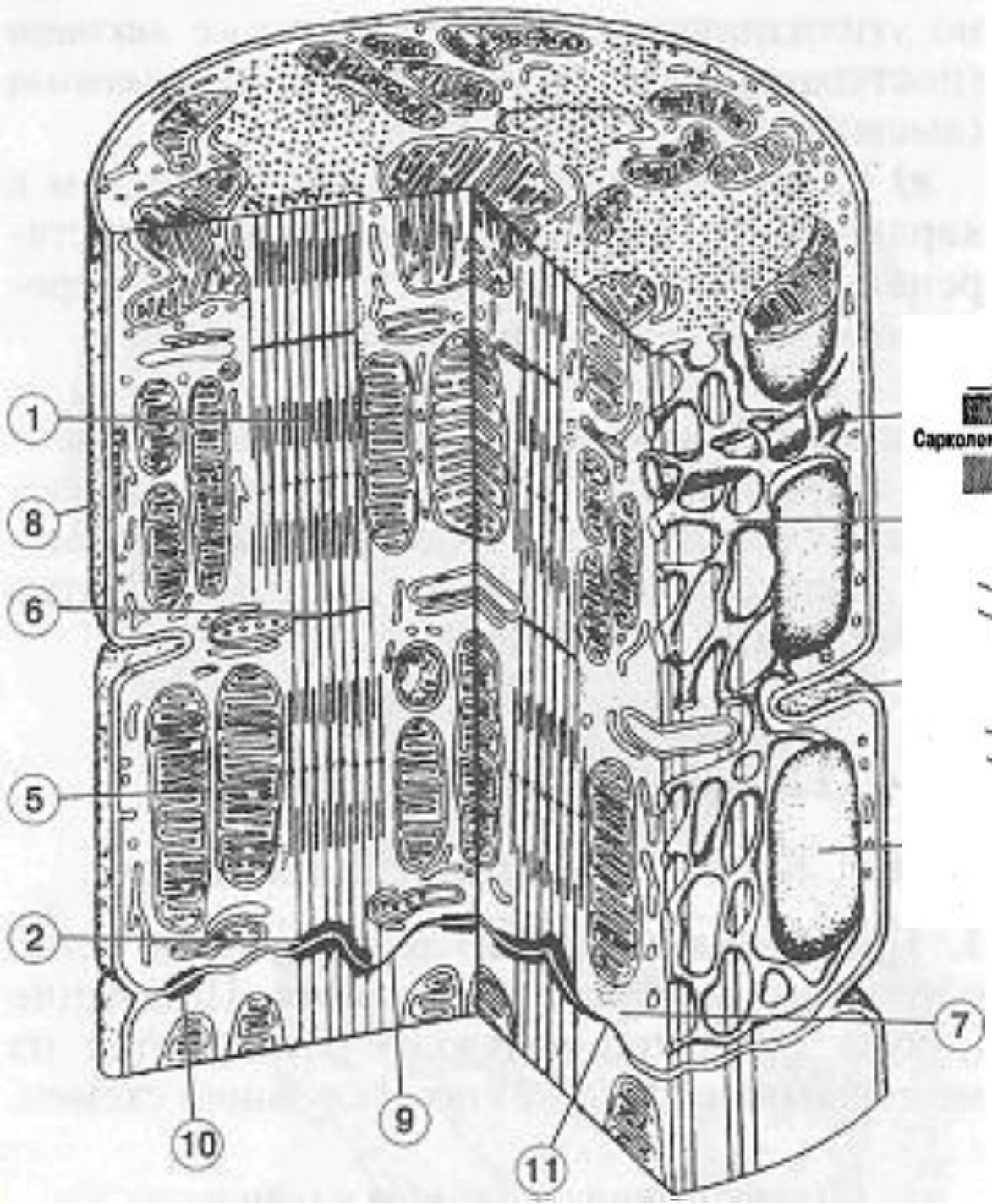

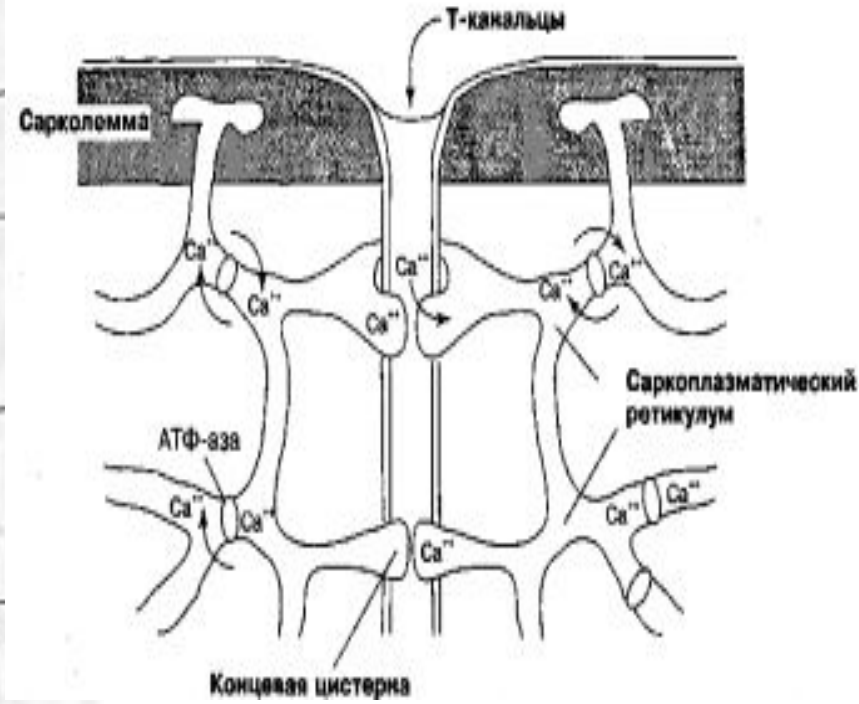

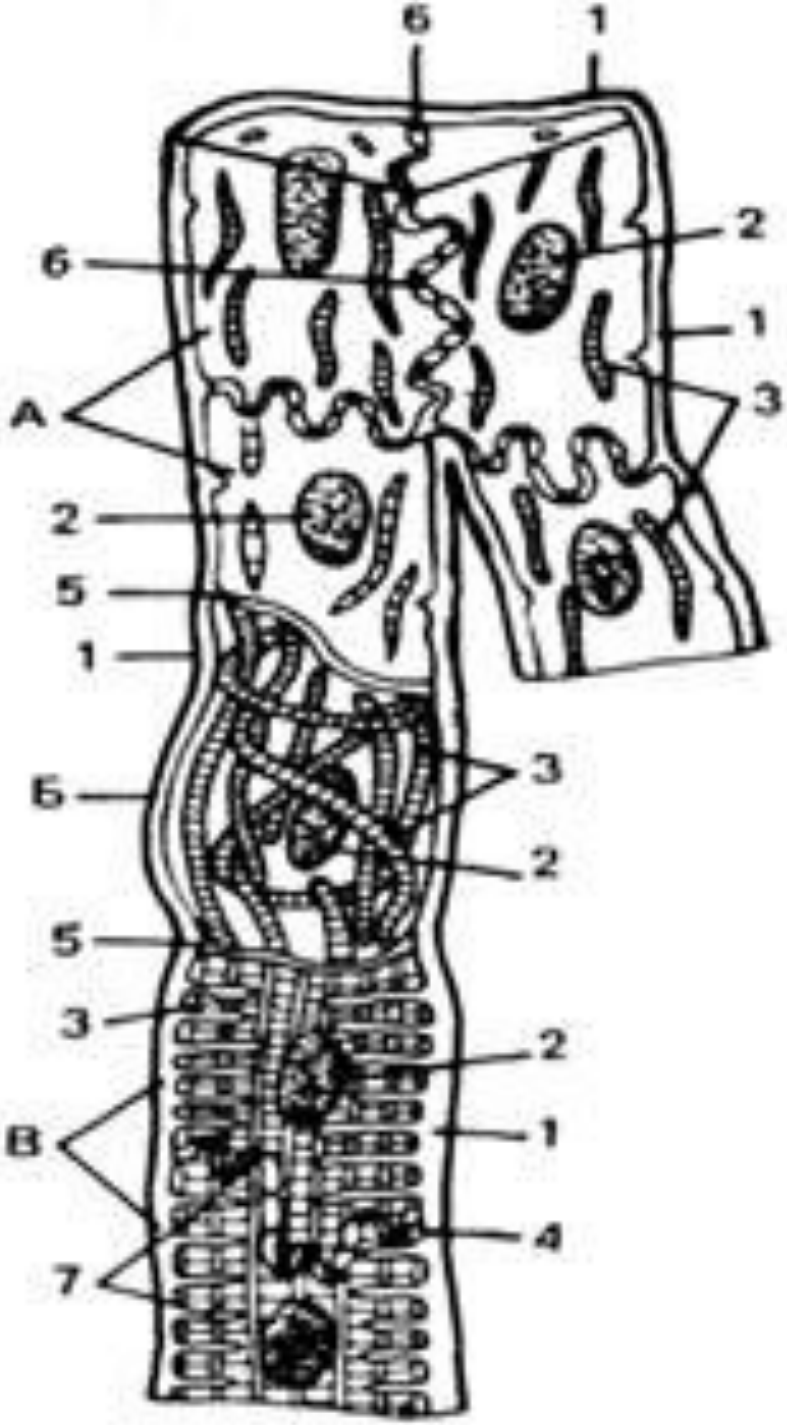

строение трех видов кардиомиоцитов: проводящих (А), промежуточных (Б) и рабочих (В)

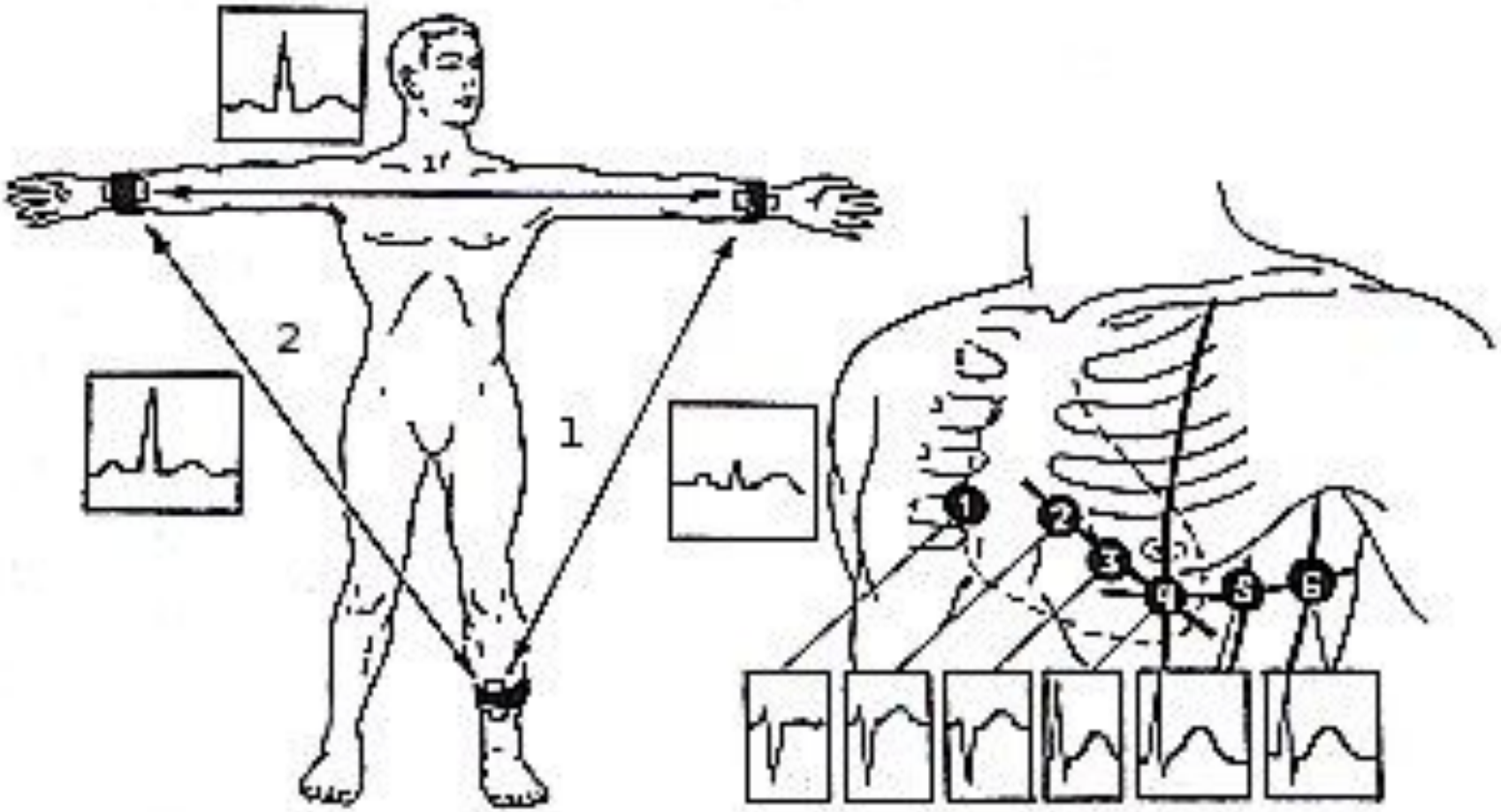
2
1
1
2
3
4
5
6

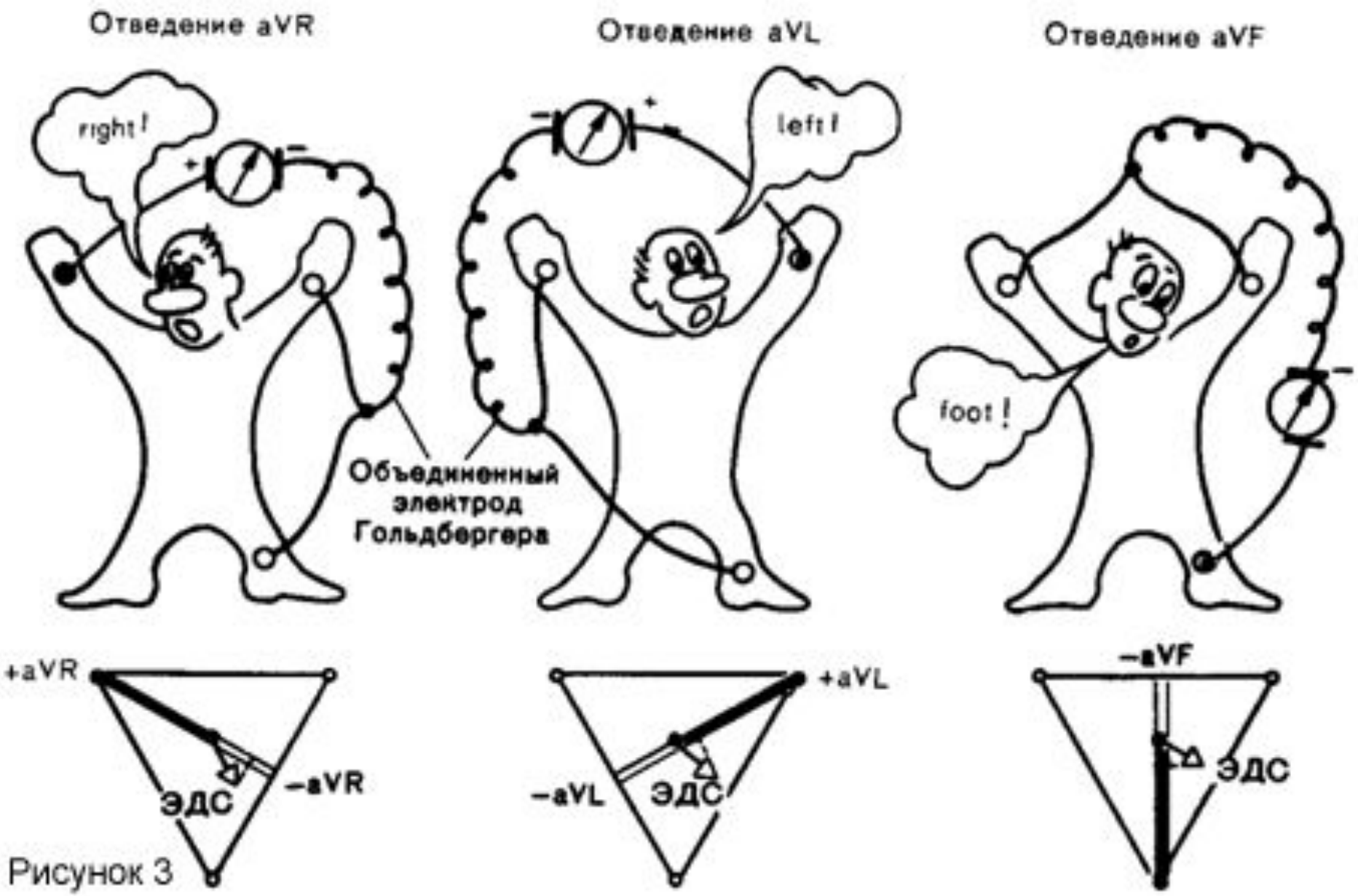
Отведение aVR
Отведение aVL
Отведение aVF
right!
left!
foot!
Объединенный электрод Гольдбергера
+aVR
−aVR
ЭДС
+aVL
−aVL
ЭДС
−aVF
ЭДС

Рисунок 3

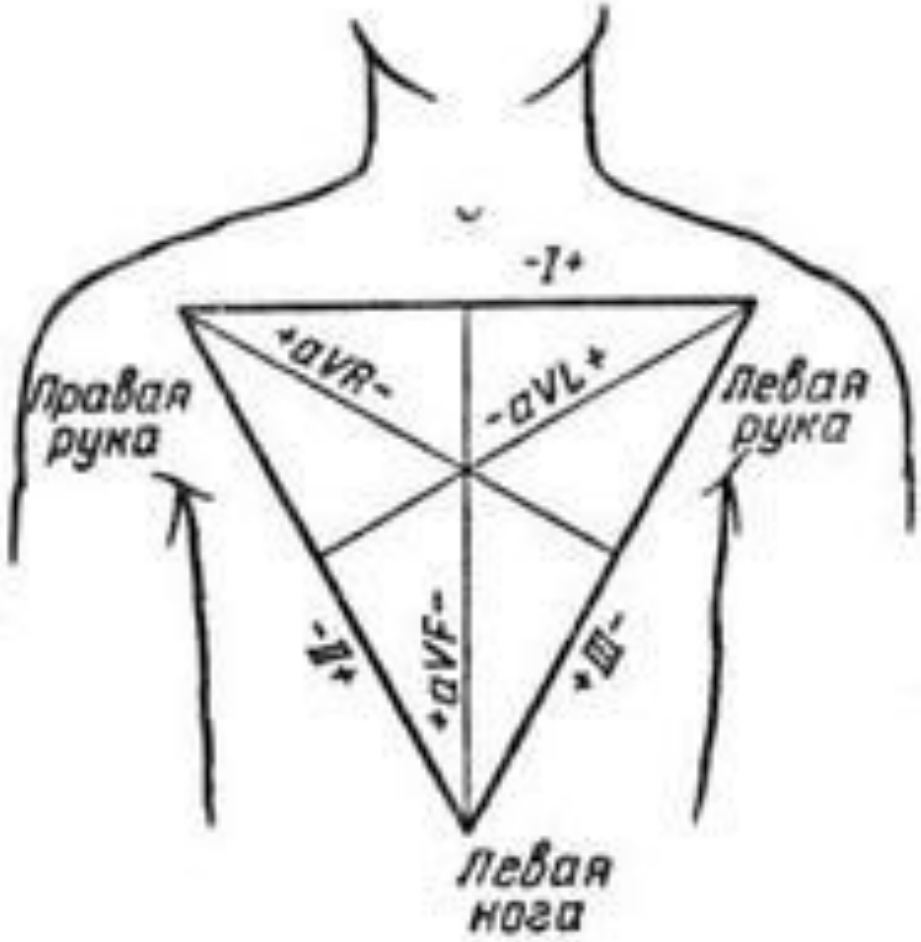
-I+
+aVR-
-aVL+
Правая рука
Левая рука
-II+
+aVF-
+III-
Левая нога

А

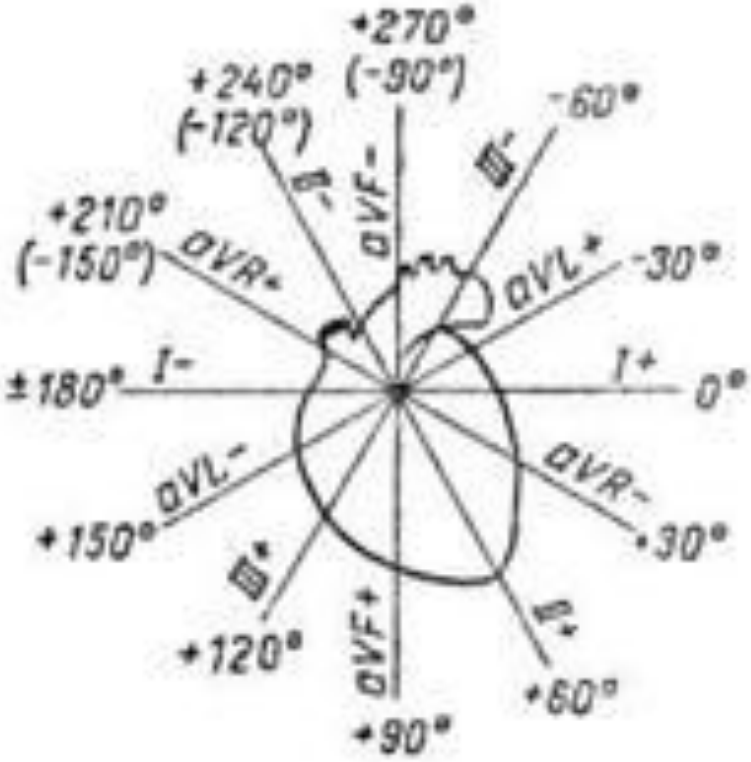
+270°
(-90°)
+240°
(-120°)
-60°
+210°
(-150°)
aVR+
aVL+
-30°
±180°
I-
I+
0°
aVL-
aVR-
+150°
+30°
+120°
+60°
+90°
aVF+
aVF-

Б

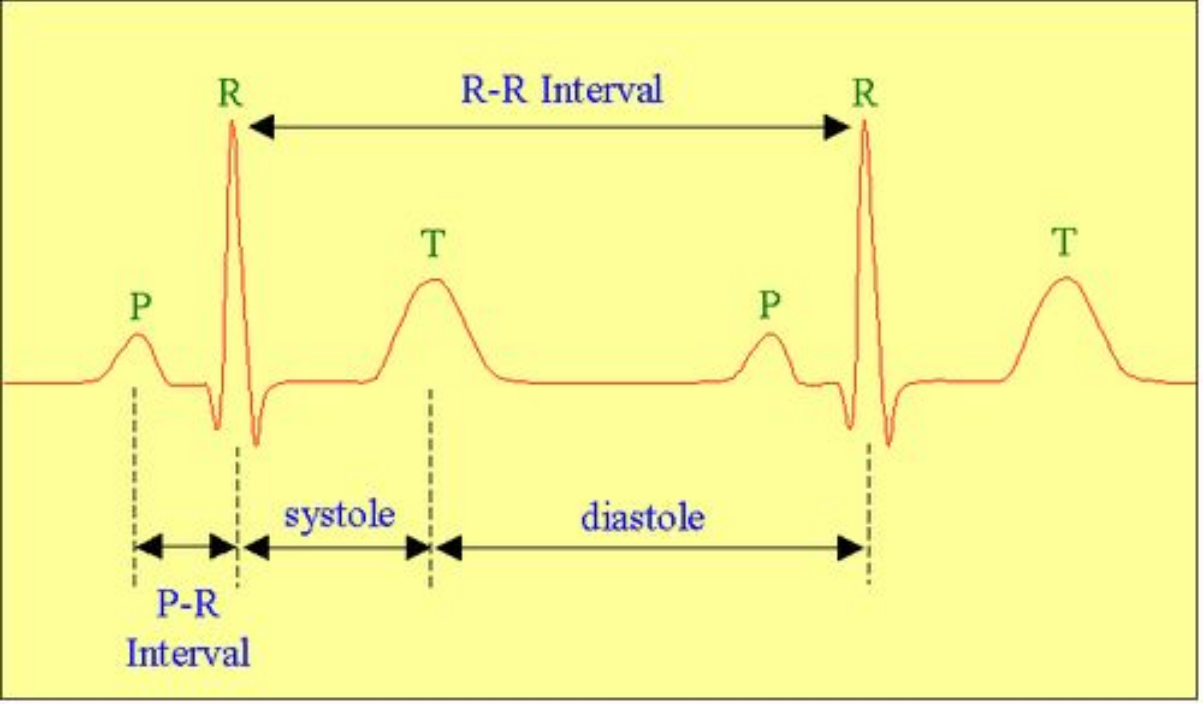

Зубец P. Процесс деполяризации миокарда предсердий. Продолжительность не более 0,1с

Интервал PQ. Распространение ПД по предсердиям к атриовентрикулярному узлу и его разветвлениям. Длительность 0,12-0,2с и зависит от ЧСС.

Зубец Q. Отражает начальный момент возбуждения межжелудочковой перегородки. В норме он может составлять лишь ¼ от зубца R и продолжаться менее 0,3с, в противном случае Q — ярчайший показатель тяжелого некротического изменения в миокарде.

Зубец R. Показывает процесс распространения электрической волны по миокарду желудочков, преимущественно влево. Интервал не должен превышать 0,03с.

Зубец S. Отражает распространение возбуждения в базальных слоях желудочков..

Сегмент ST. Часть изолинии от конца S зубца до начала T. На данном этапе желудочки максимально возбуждены. В норме сегмент ST должен лежать на изолинии или смещаться максимум на 0,5мм. Изменение положения сегмента свидетельствуют об ишемических процессах в миокарде.

Зубец T. Показывает процесс быстрой реполяризации миокарда, от 0,16 до 0,24 с. Информативен в диагностике ишемических нарушений сердечной мышцы.

Стадия	Длитель-ность	ЭКГ-картина	Признак
Ранняя стадия (ишемия)	несколько минут, до получаса		- высокий остроконечный зубец T^K
Стадия I (повреждение)	от несколь-ких часов до 1-3 сут.		- подъем (куполообразный) ST выше изолинии, ST сливается с T^{K+} - зубец R еще высокий - зубец Q еще неглубокий
Стадия II (острая)	1-2-3 недели		- подъем ST выше изолинии с инверсией зубца T (T отриц.) - уменьшение амплитуды зубца R - зубец Q^{pat}(Qr, QS) - инфарктный
Стадия III (подострая)	1-3 месяца		- зубец Q^{pat} (инфарктный) - отрицательный зубец T - сегмент ST приближается к изолинии
Стадия IV (рубцевание)	до несколь-ких лет		- стойкий зубец Q^{pat}(Qr, QS) - "провал" зубца R - зубец T сглажен, постепенно нормализуется; ST на изолинии

ЭКГ признаки инфаркта миокарда

Поперечнополосатая мышечная ткань

Каждое мышечное волокно иннервируется самостоятельно и окружено сетью капилляров. Это морфофункциональная единица скелетной мышцы — **мион**. Между мионами находятся тонкие прослойки рыхлой соединительной ткани — **эндомизий**. Мышечные волокна группируются в пучки, между которыми располагаются более толстые прослойки рыхлой соединительной ткани — **перимизий**. Соединительная ткань, окружающая мышцу в целом - **эпимизий**.

Артерии, вступающие в мышцу, ветвятся в перимизии. Капилляры располагаются в эндомизии. Венулы и вены лежат в перимизии рядом с артериолами и артериями. Здесь же проходят и лимфососуды.

Регенерация – за счёт **миосателлитоцитов**.

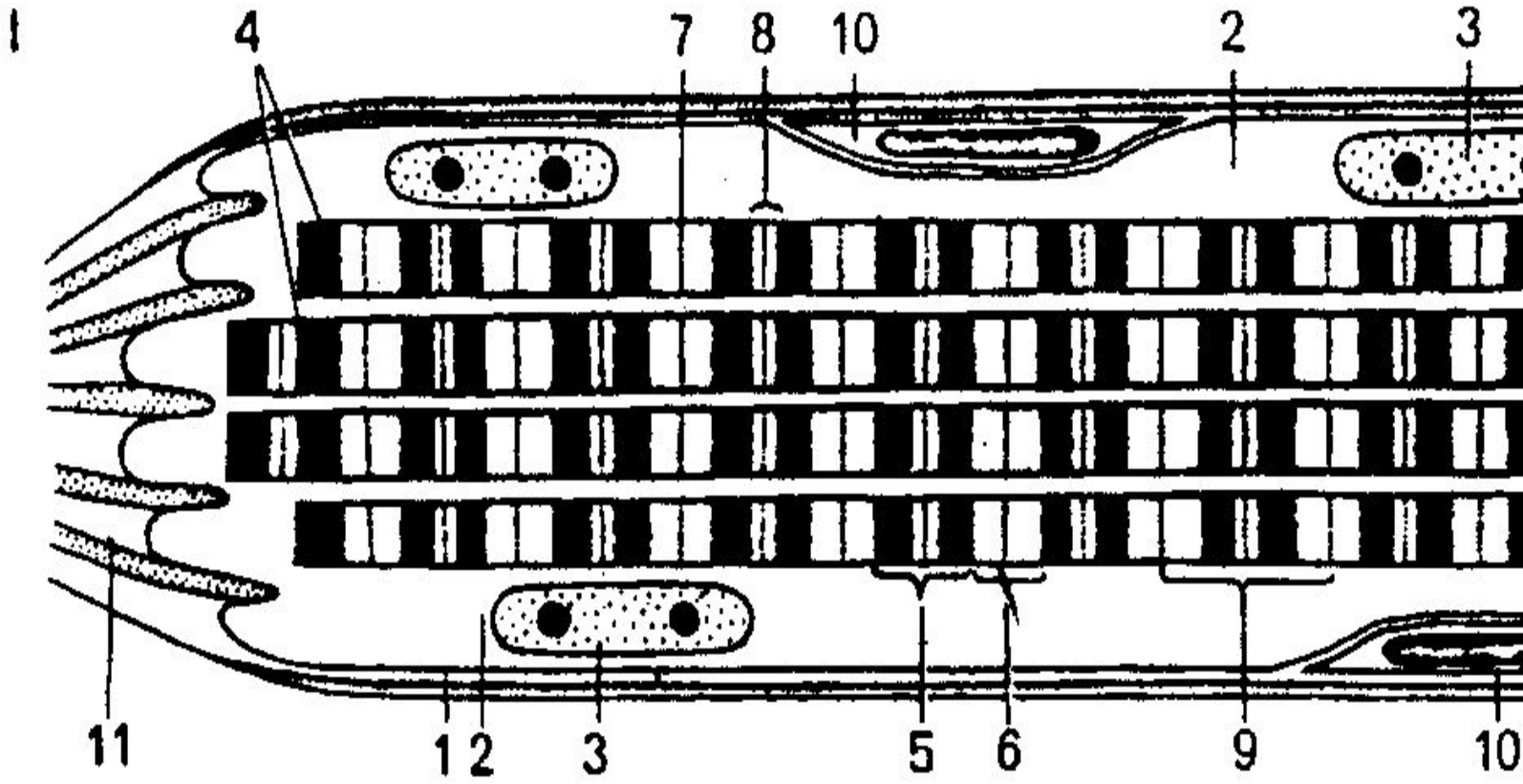

Рис. 1 Поперечнополосатое мышечное волокно (миосимпласт).