Кафедра госпитальной хирургии № 1
СПбГМУ

Врожденные пороки сердца (№ 2)

Первичный ДМПП (в 10%)

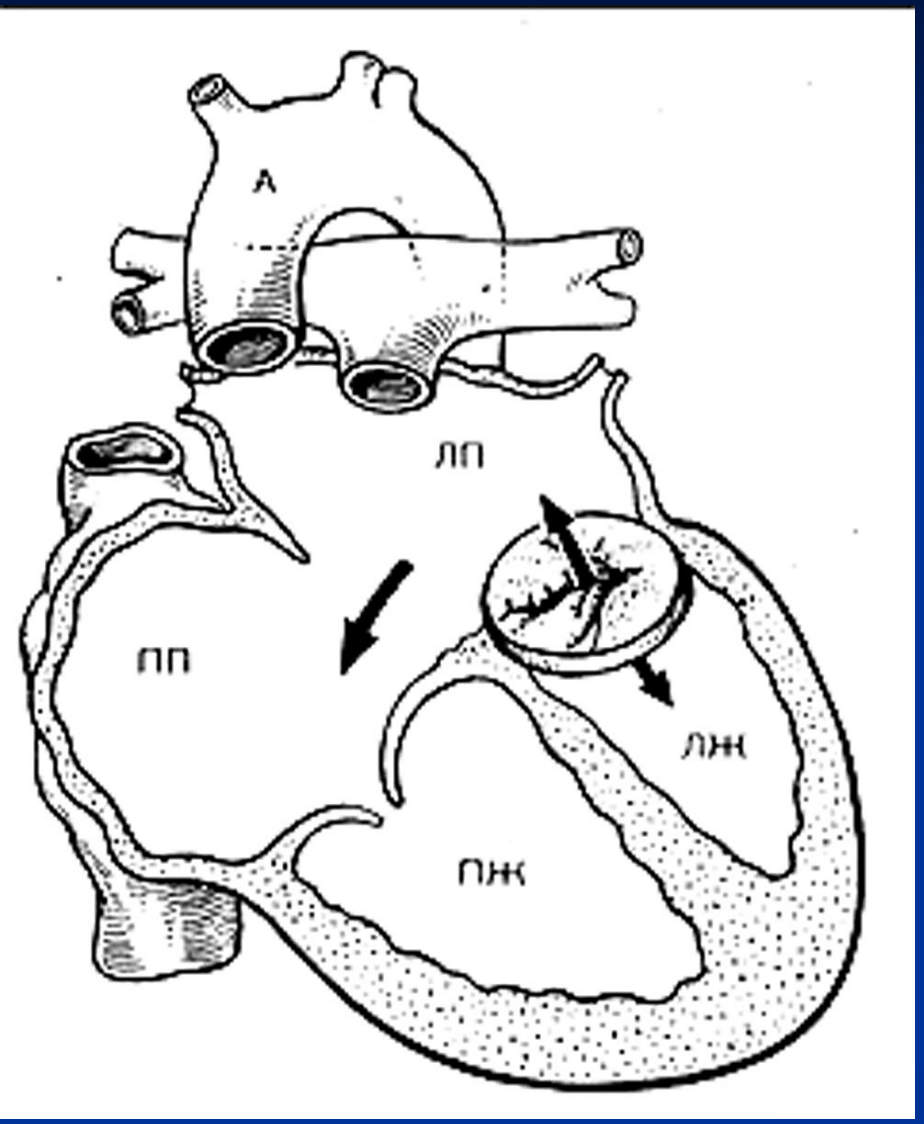

- Возникает вследствие незаращения первичного сообщения между предсердиями и аномалии развития первичной МПП

- Дефект располагается в нижнем отделе МПП непосредственно над атриовентрикулярными отверстиями

- Часто сочетается с расщеплением септальной створки МК или ТК

Вторичный ДМПП (в 90%)

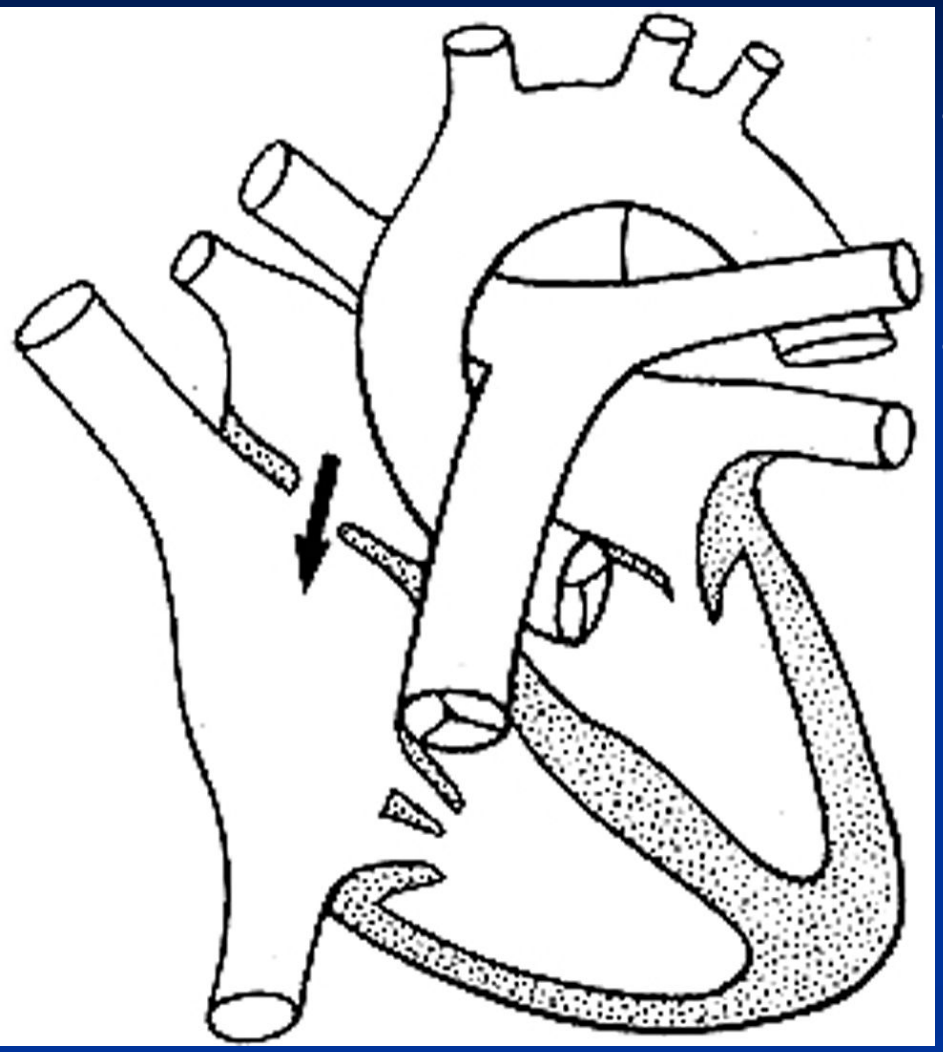

- Возникает вследствие аномалии развития вторичной МПП
- Дефект всегда имеет нижний край МПП, отделяющий его от уровня атриовентрикулярных клапанов

Вторичные ДМПП

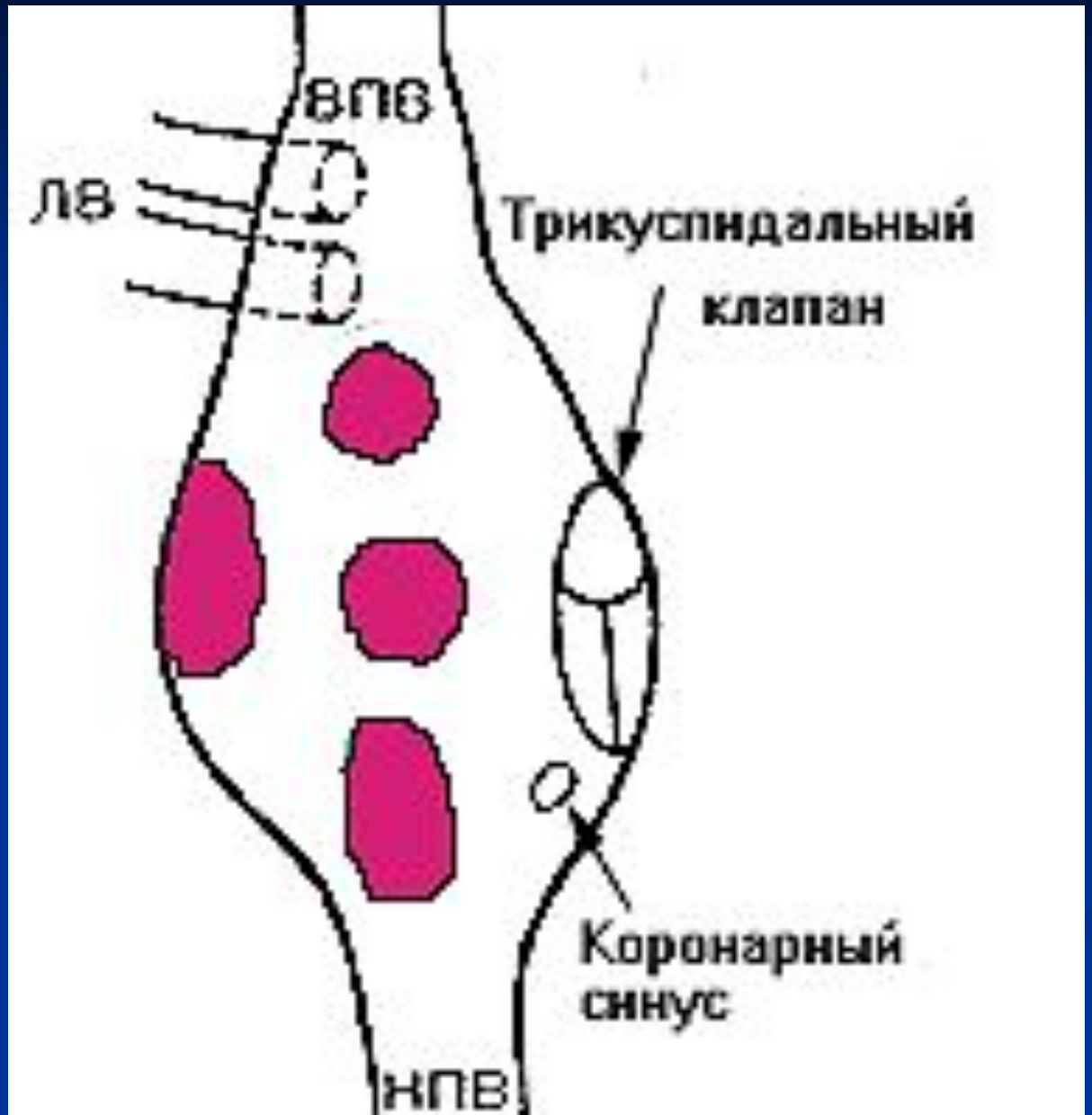

Клиника ДМПП

- Жалобы: на повышенную утомляемость, одышку, сердцебиение при физической нагрузке по сравнению со сверстниками
- В анамнезе почти у 2/3 больных отмечаются повторные бронхиты и пневмонии
- При объективном осмотре отмечается отставание в физическом развитии, бледность кожных покровов, «сердечный горб» у детей старшего возраста
- При пальпации определяется усиленный эпигастральный толчок (при первичном ДМПП также усиленный верхушечный толчок)
- Аускультативно во втором межреберье слева от грудины (в проекции легочной артерии) выслушивается умеренной интенсивности систолический шум, расщепление 2 тона. При первичном ДМПП на верхушке сердца также выслушивается систолический шум митральной недостаточности

ЭХО-КГ, 4-х камерное сечение. Вторичный ДМПП

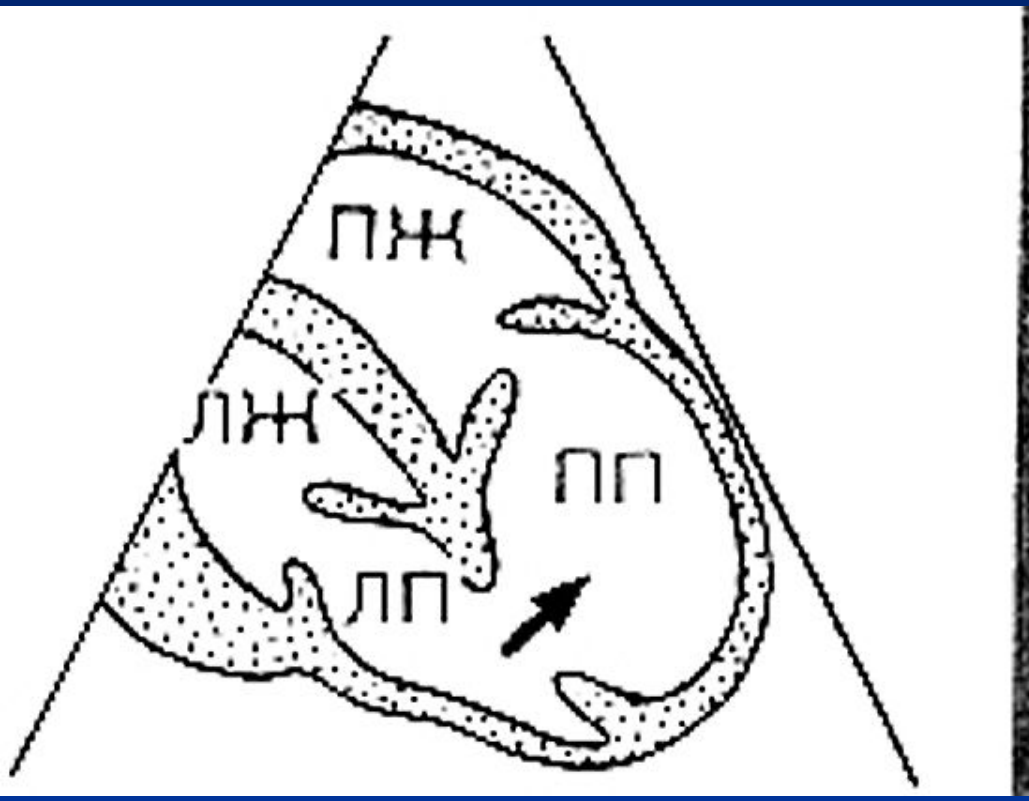

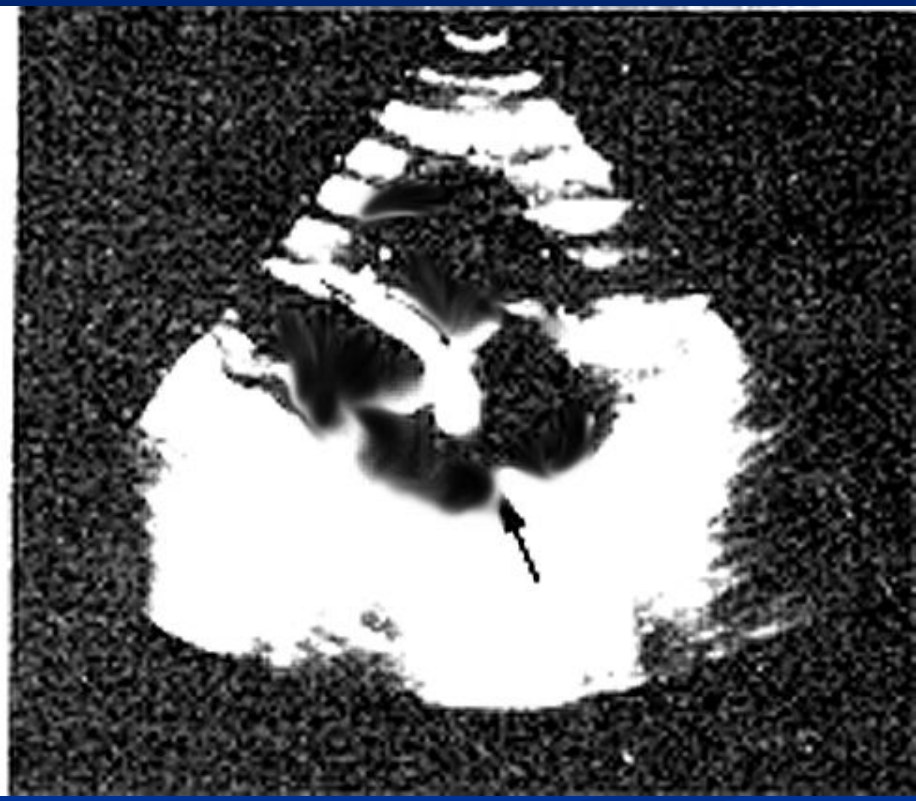

Рентгенограмма сердца больного с ДМПП и ЛГ

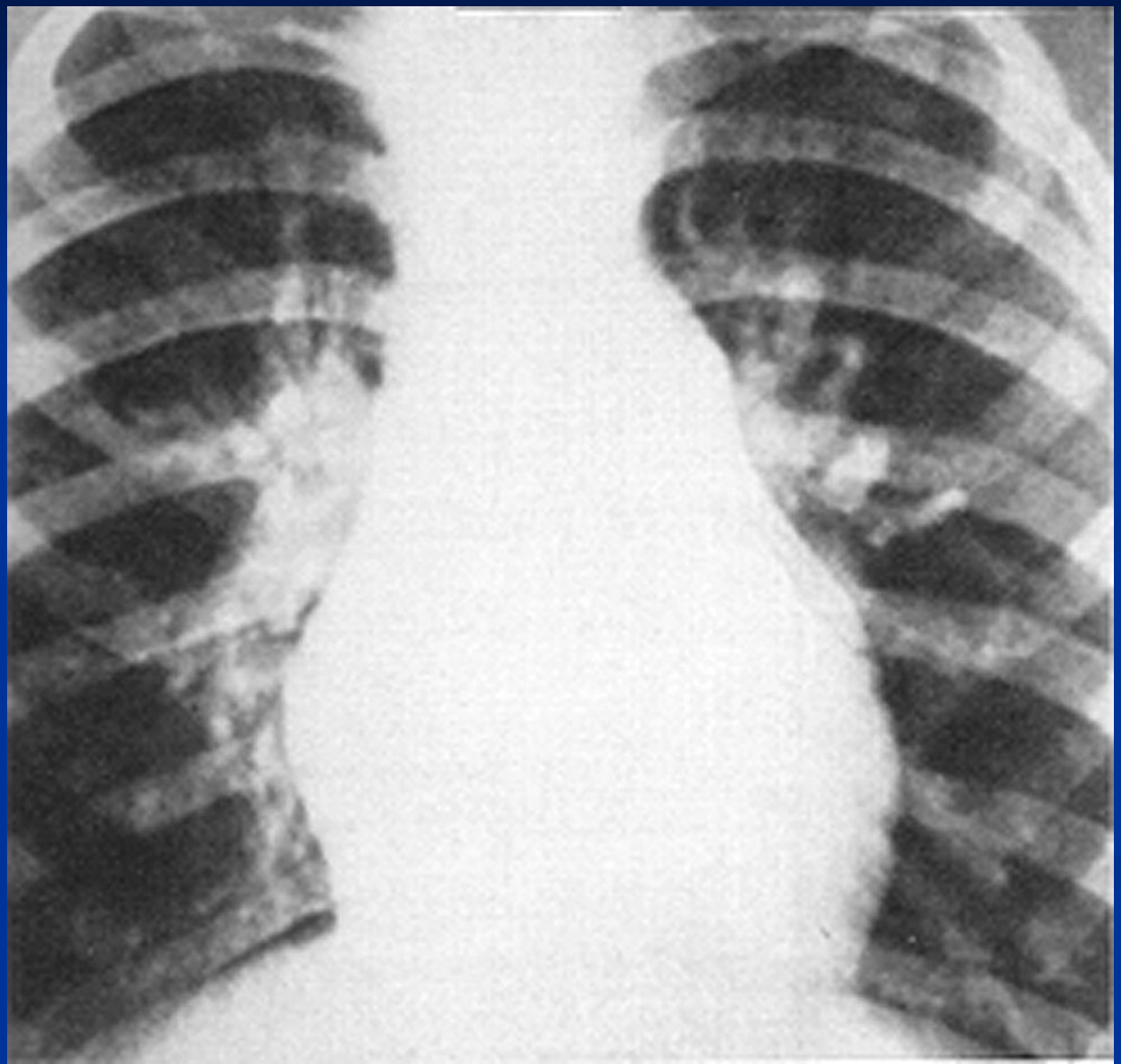

Левосторонняя вентрикулография при первичном ДМПП

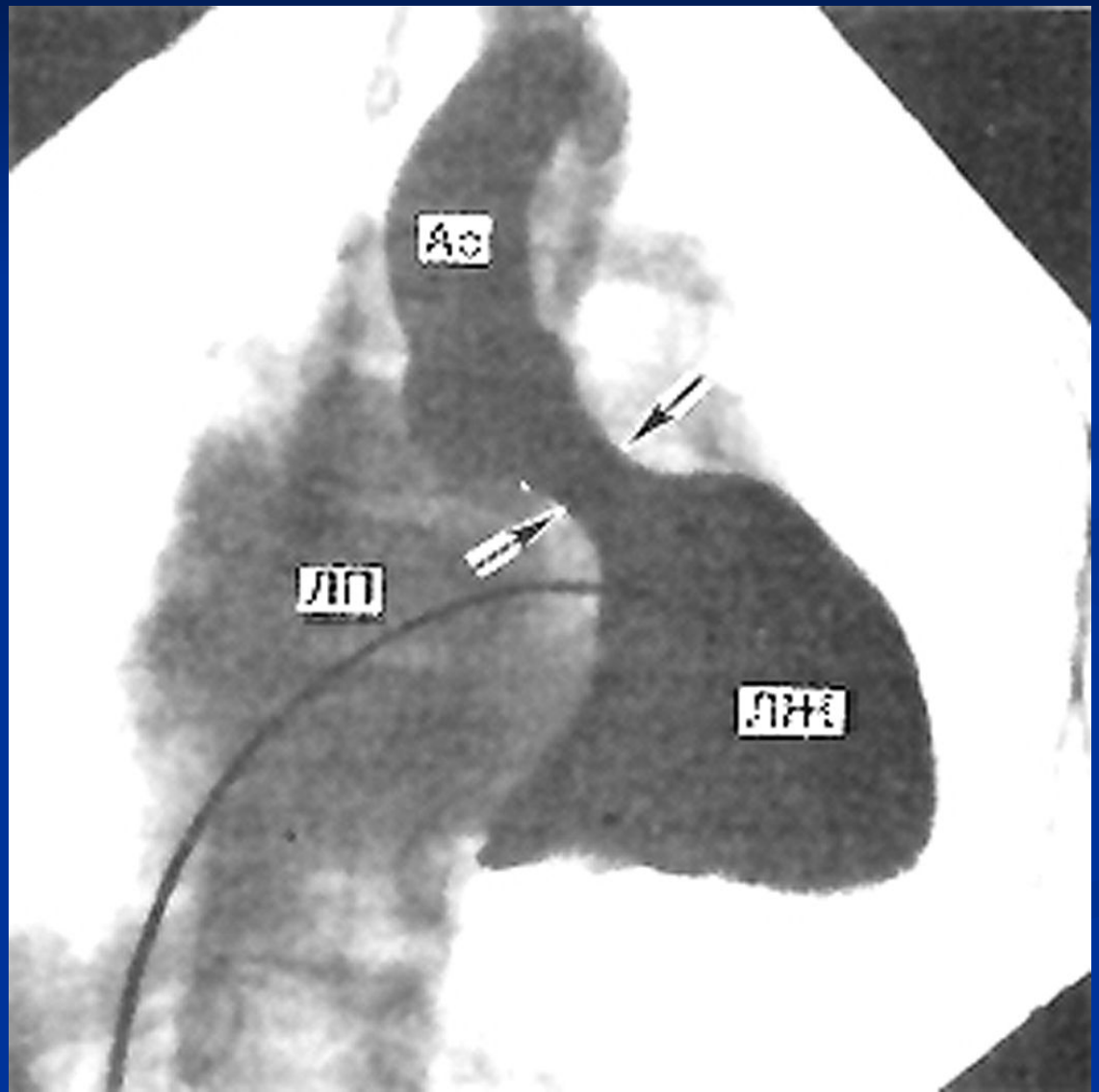

Ушивание (А) и пластика (Б) вторичного ДМПП

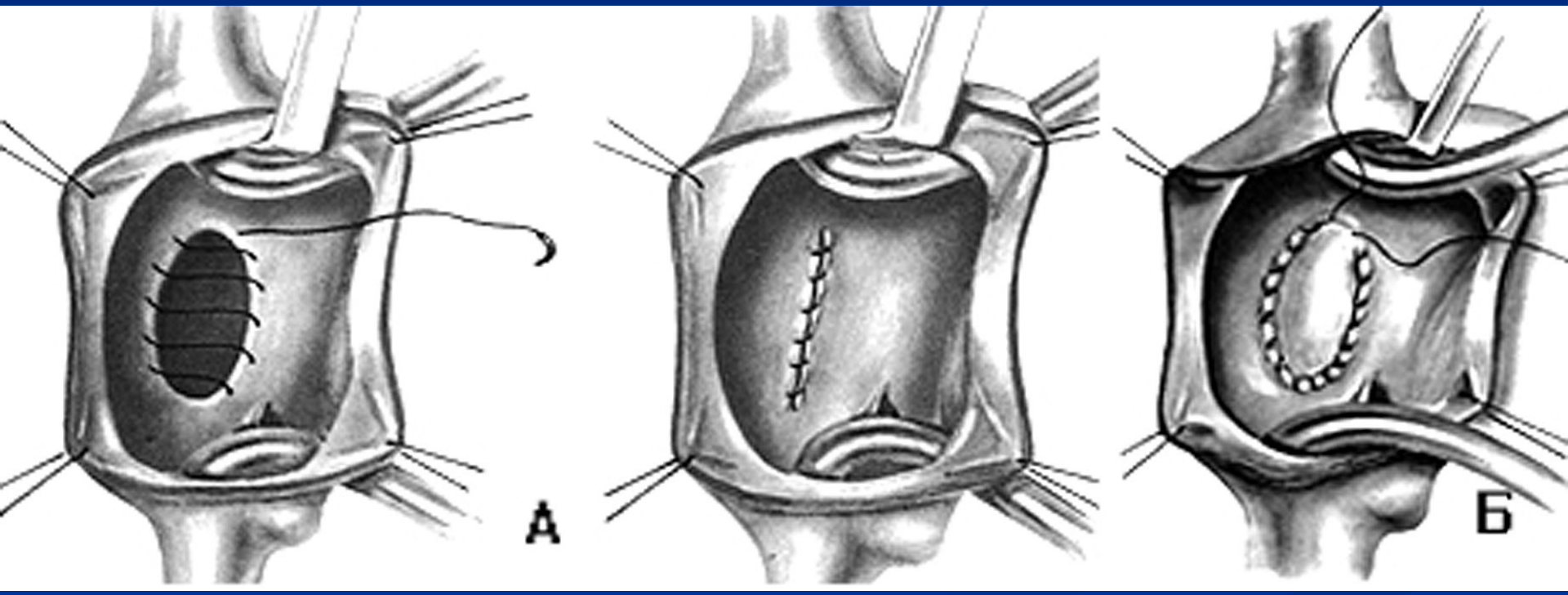

Закрытие заднего ДМПП

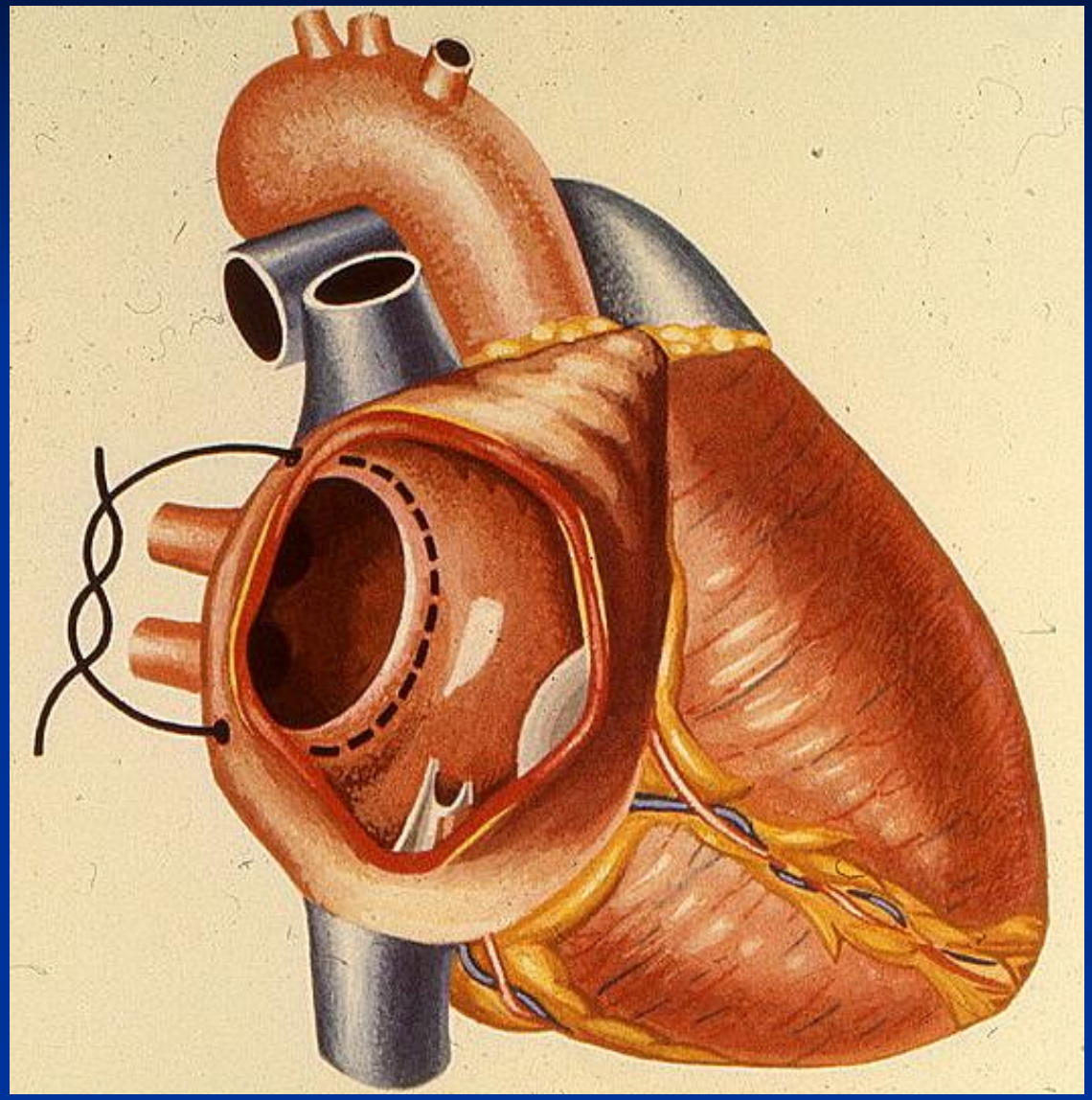

Закрытие центрального ДМПП

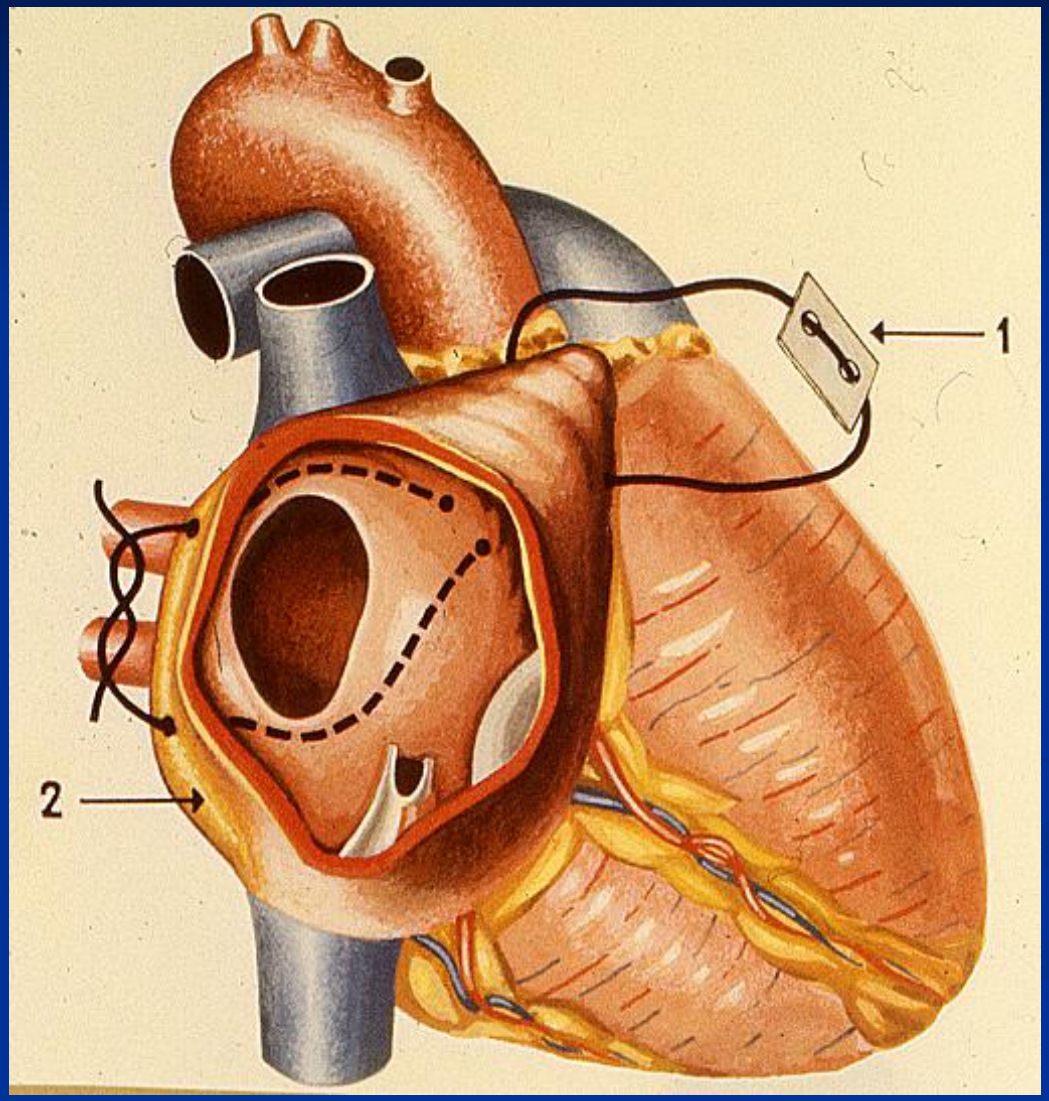

Закрытие ДВС с аномальным дренажом правых легочных вен

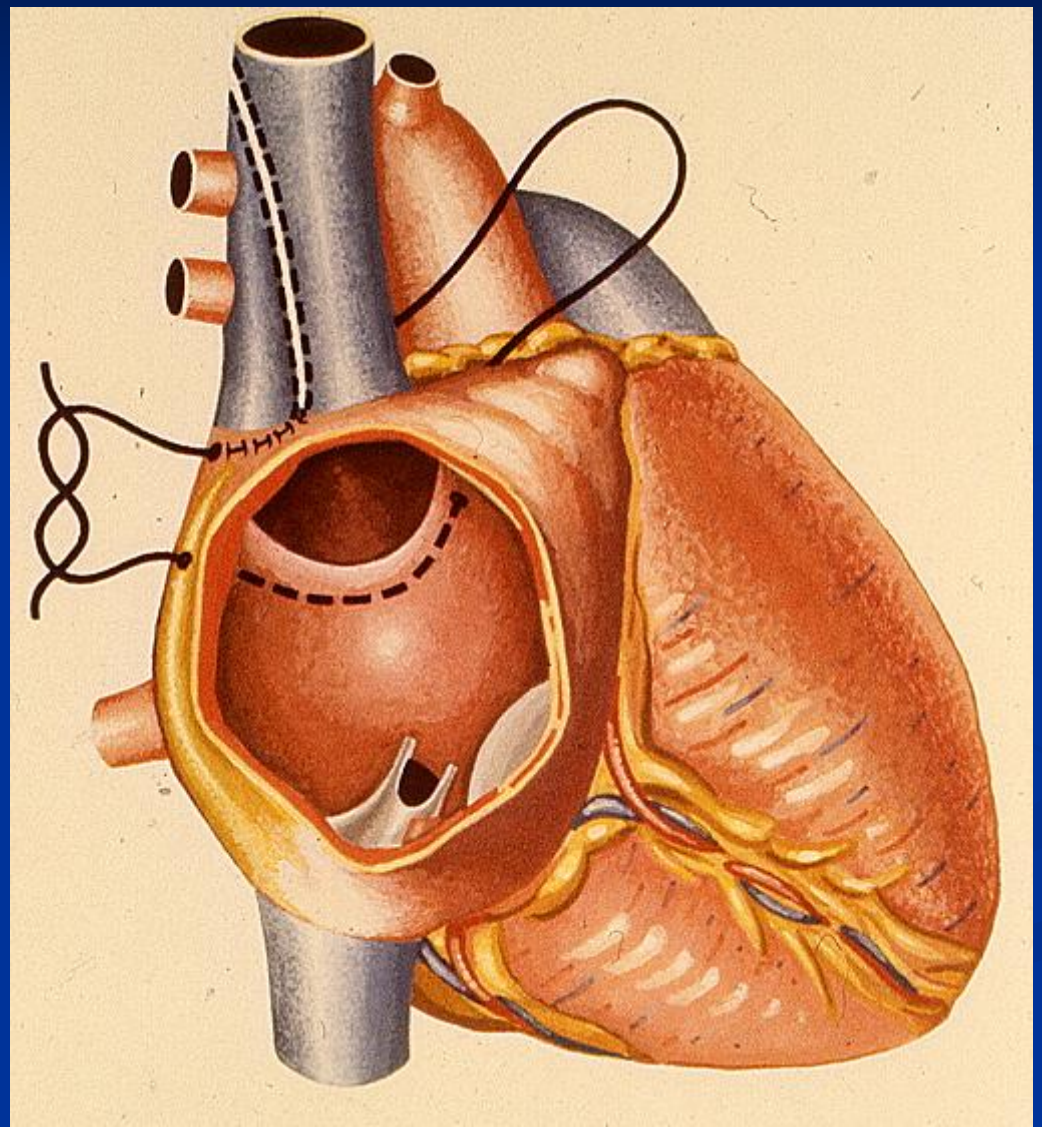

Ушивание расщепленной створки митрального клапана через дефект и пластика первичного ДМПП

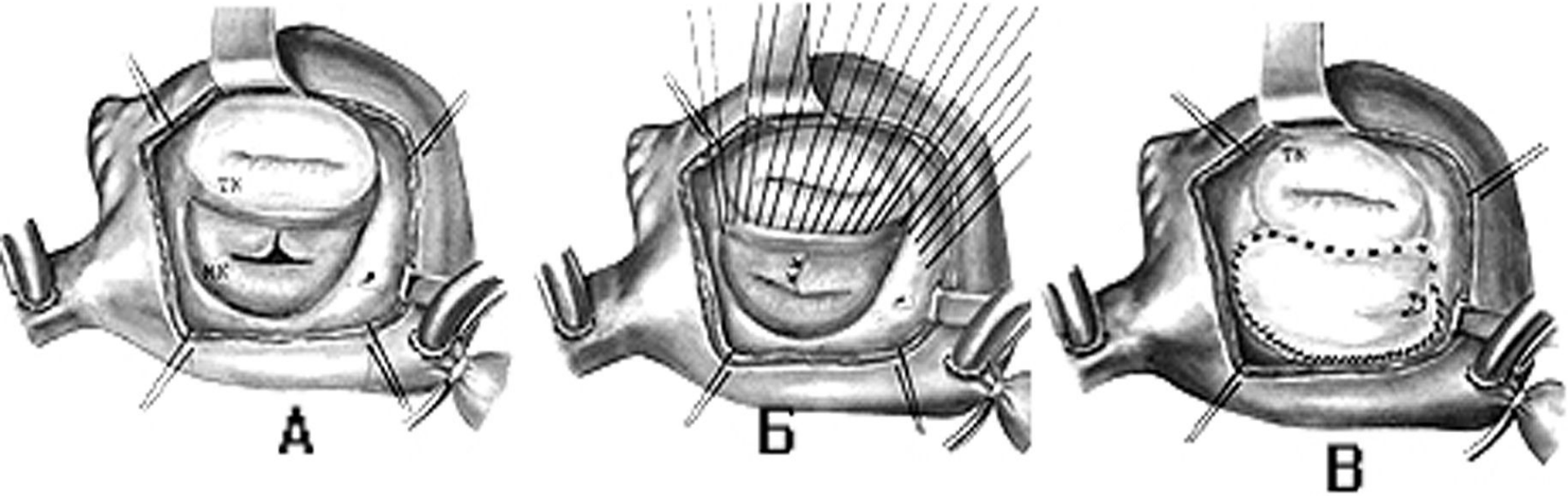

Анатомия межжелудочковой перегородки

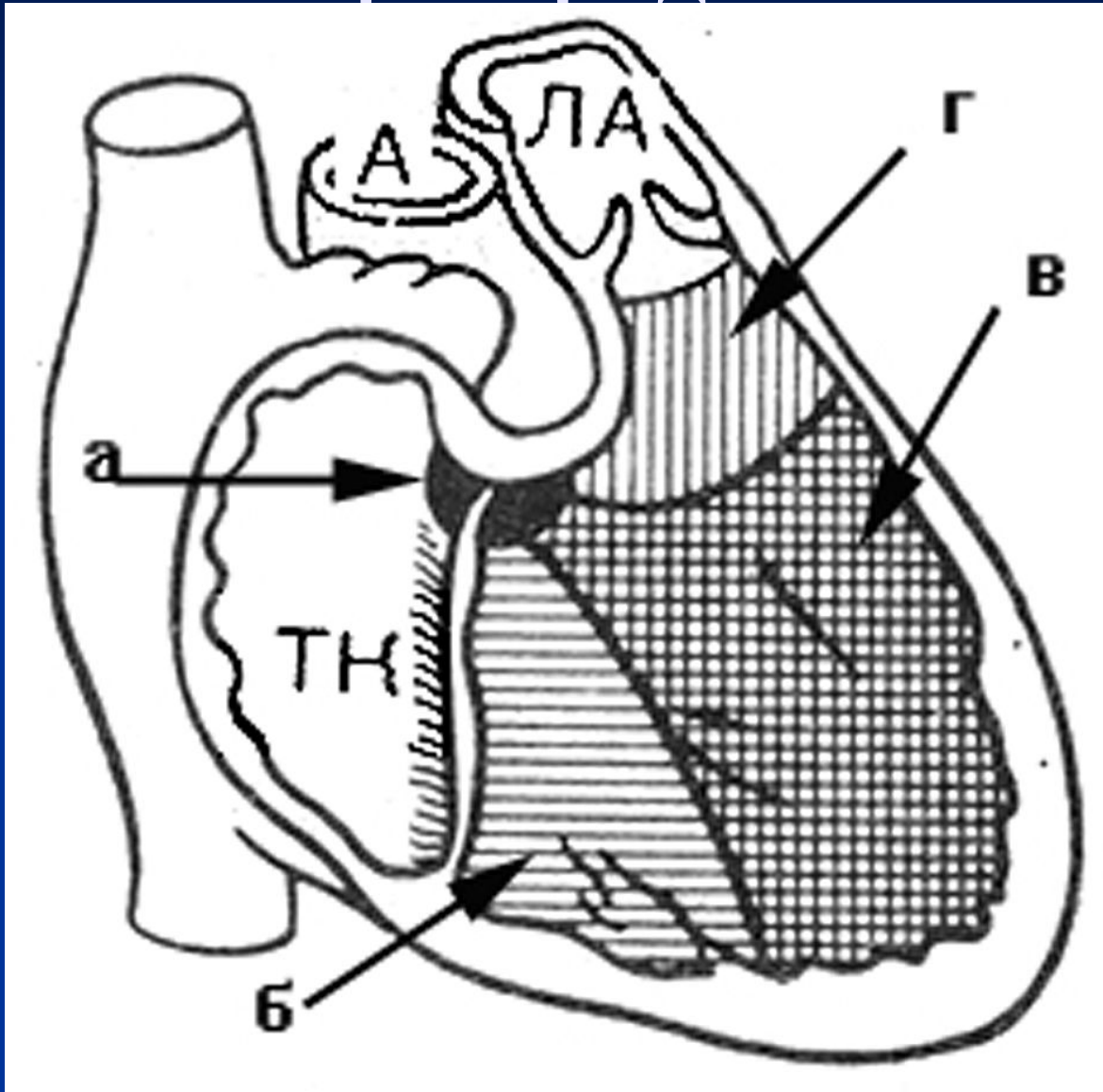

Классификация ДМЖП по локализации (S. Milo и соавт., 1980)

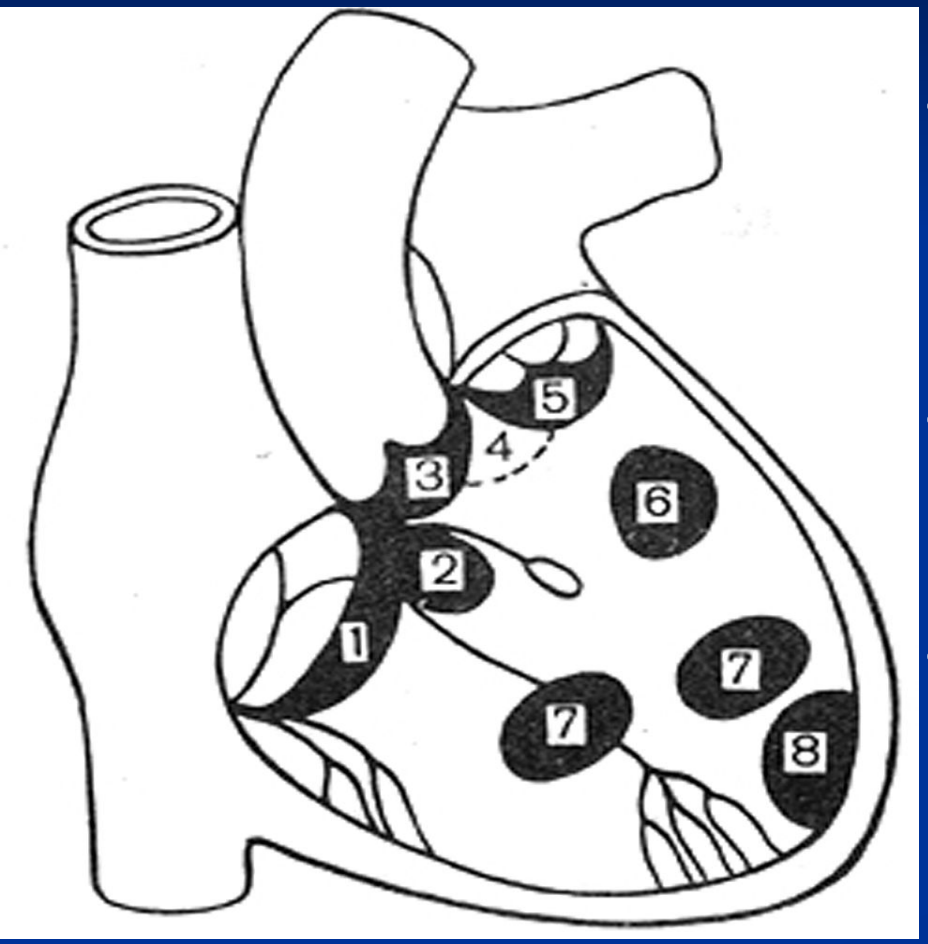

- <u>перимембранозный дефект</u> – приточный, трабекулярный, инфундибулярный
- <u>отточный дефект</u> – субартериальный, мышечный
- <u>мышечный дефект</u> – приточный, трабекулярный

Нарушение гемодинамики при ДМЖП

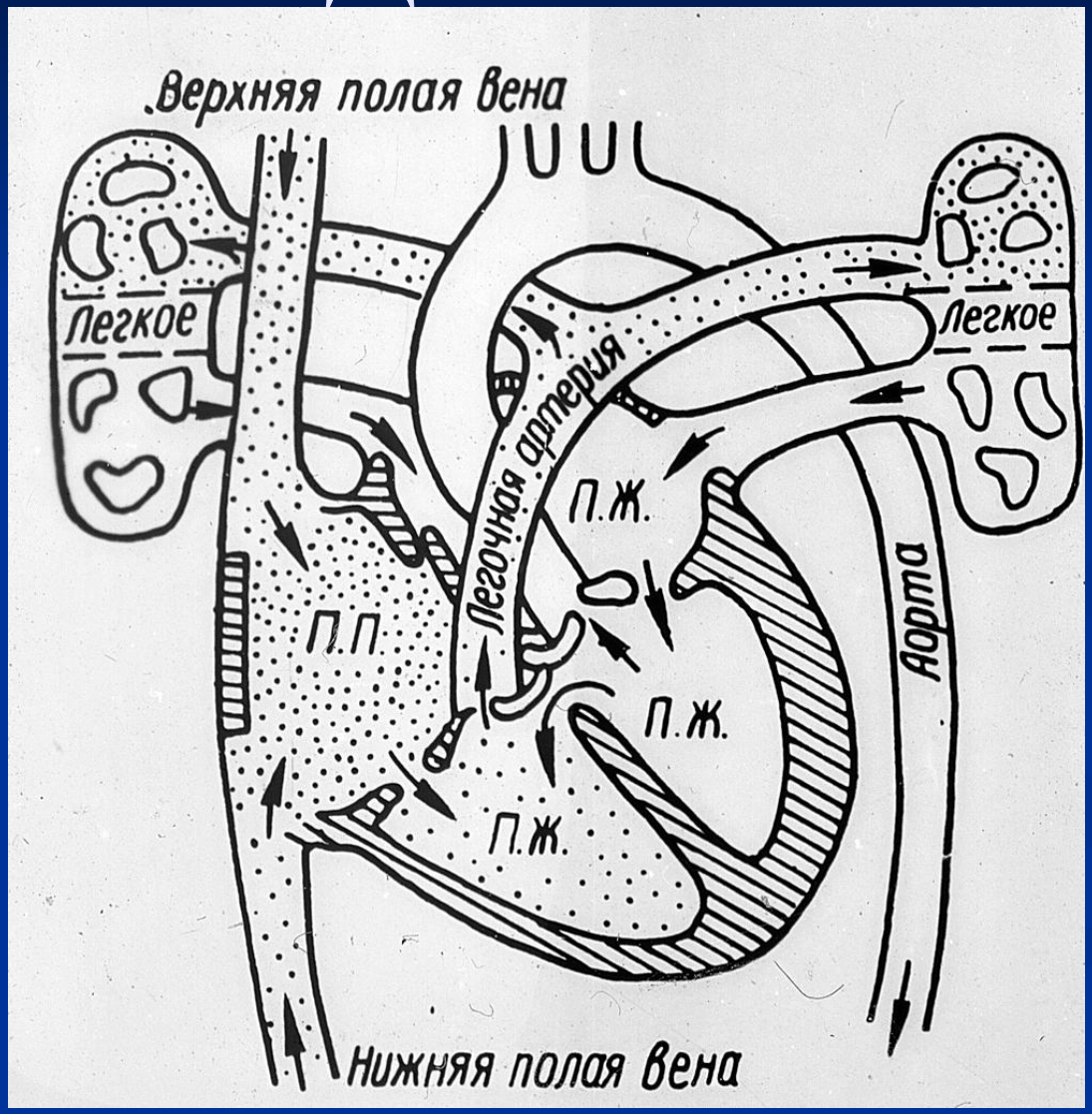

Двухмерной ЭХО-КГ в проекции пяти камер лоцируется ДМЖП

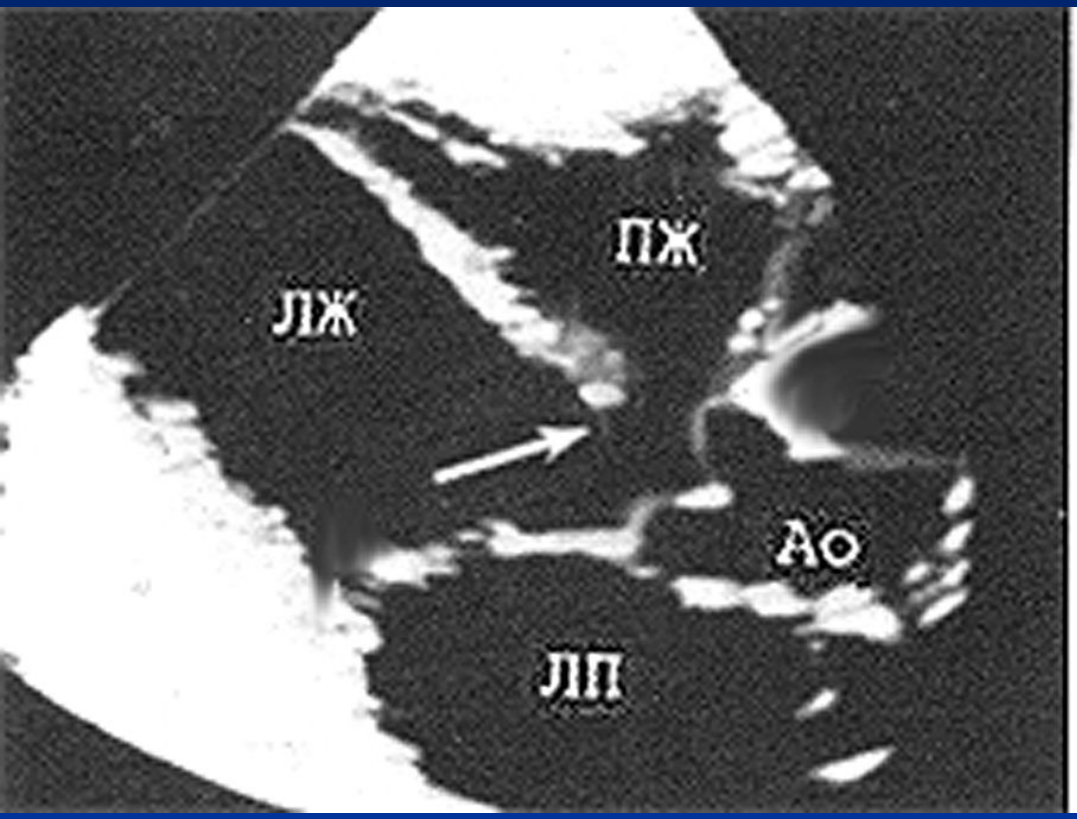

Тетрада Фалло

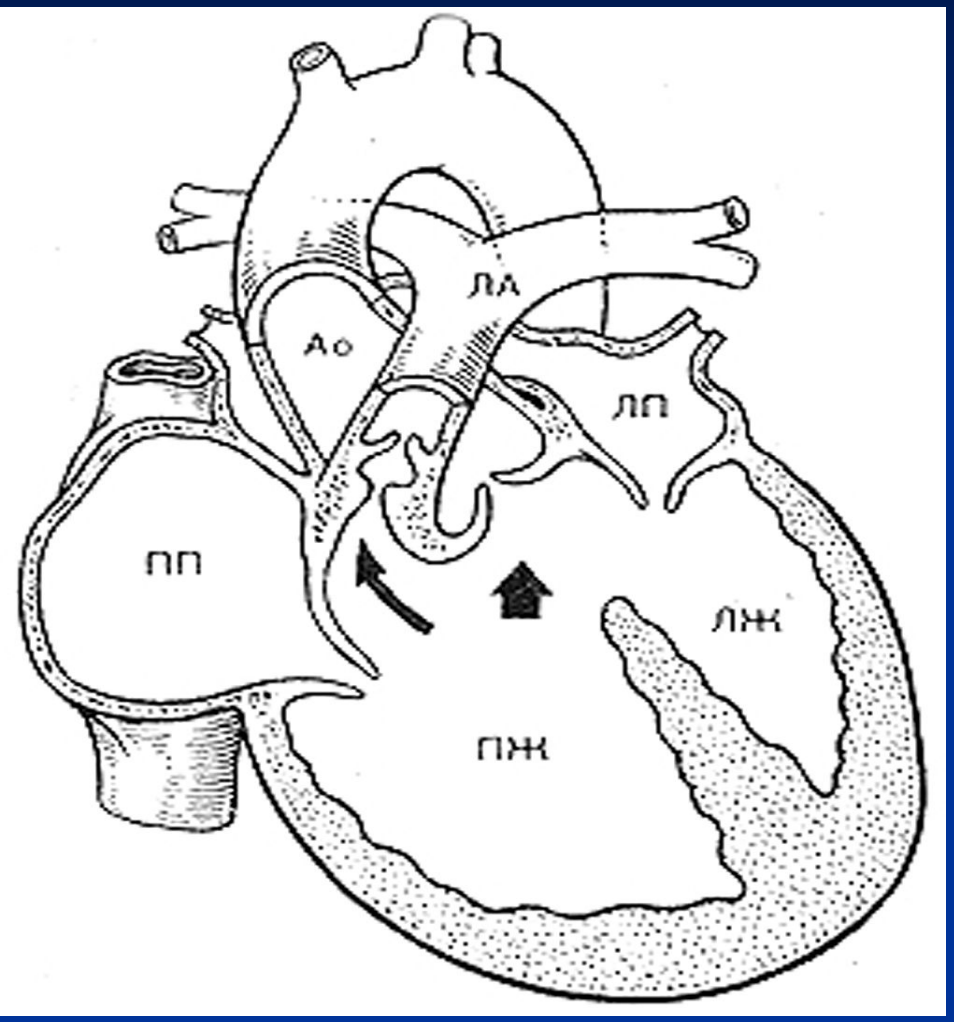

Анатомические компоненты:

- стеноз выходного отдела ПЖ и\или гипоплазия легочной артерии
- большой ДМЖП, равный по диаметру устью корня аорты
- декстрапозиция корня аорты (фактически отходящего от обоих желудочков)
- врожденная гипертрофия ПЖ

Клинические формы тетрады Фалло

Бледная тетрада (10-30%)

Умеренный цианоз, как правило, появляется у этих больных при нагрузке и в возрасте старше 10 лет.

Тетрада с поздним цианозом

(в возрасте 6-10 лет)

Классическая форма тетрады

Цианоз появляется, когда ребенок начинает ходить или бегать.

Тяжелая форма тетрады

с одышечно-цианотическими приступами в возрасте от 6 до 24 месяцев.

Крайне тяжелая форма.

Цианоз, одышка, тахикардия с рождения и быстро нарастают; развиваются гипоксические приступы и правожелудочковая недостаточность

«Присаживание на корточки» больных с тетрадой Фалло

Рентгенограмма сердца больного с тетрадой Фалло

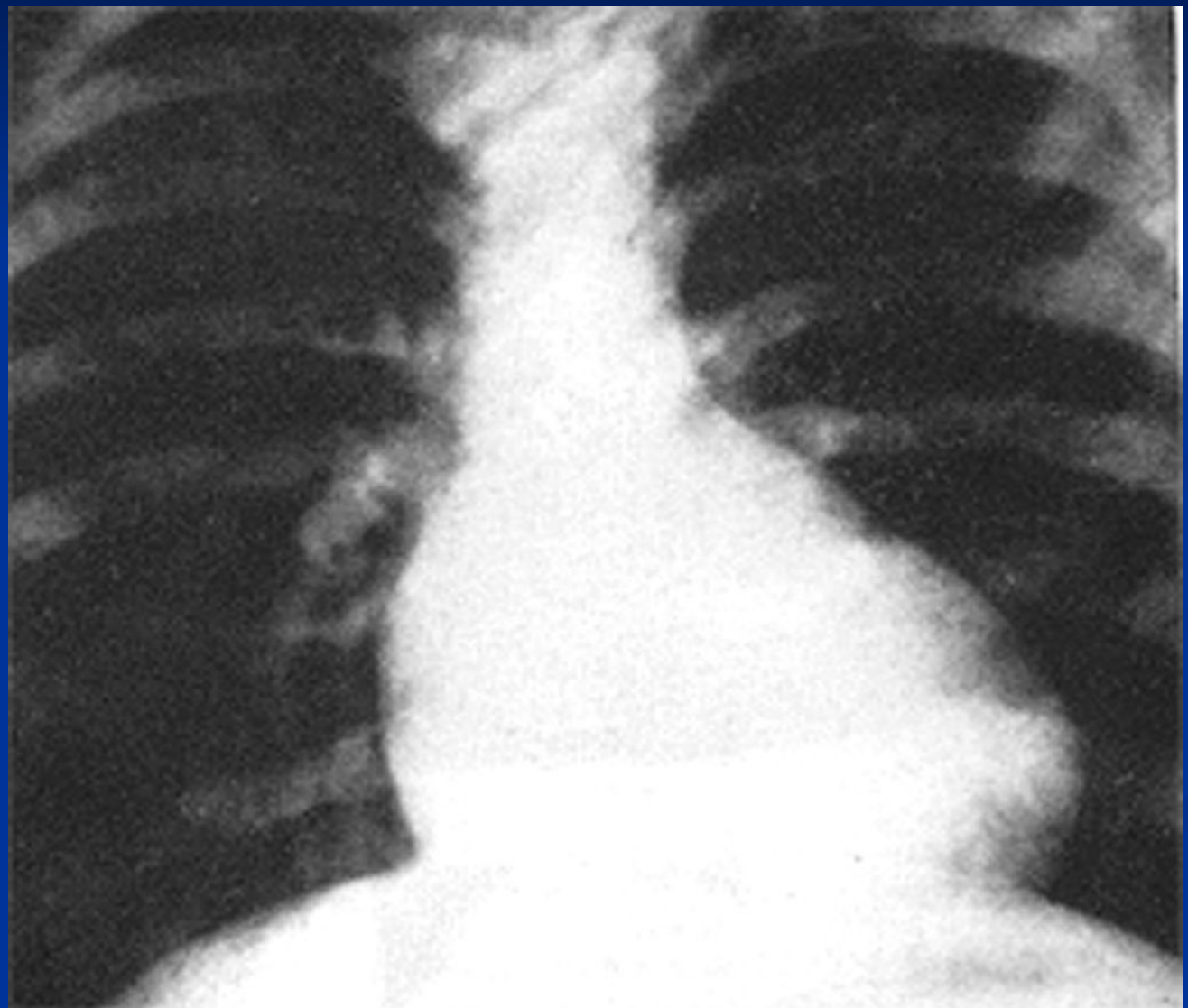

Тетрада Фалло при двухмерном сканировании в проекции пяти камер

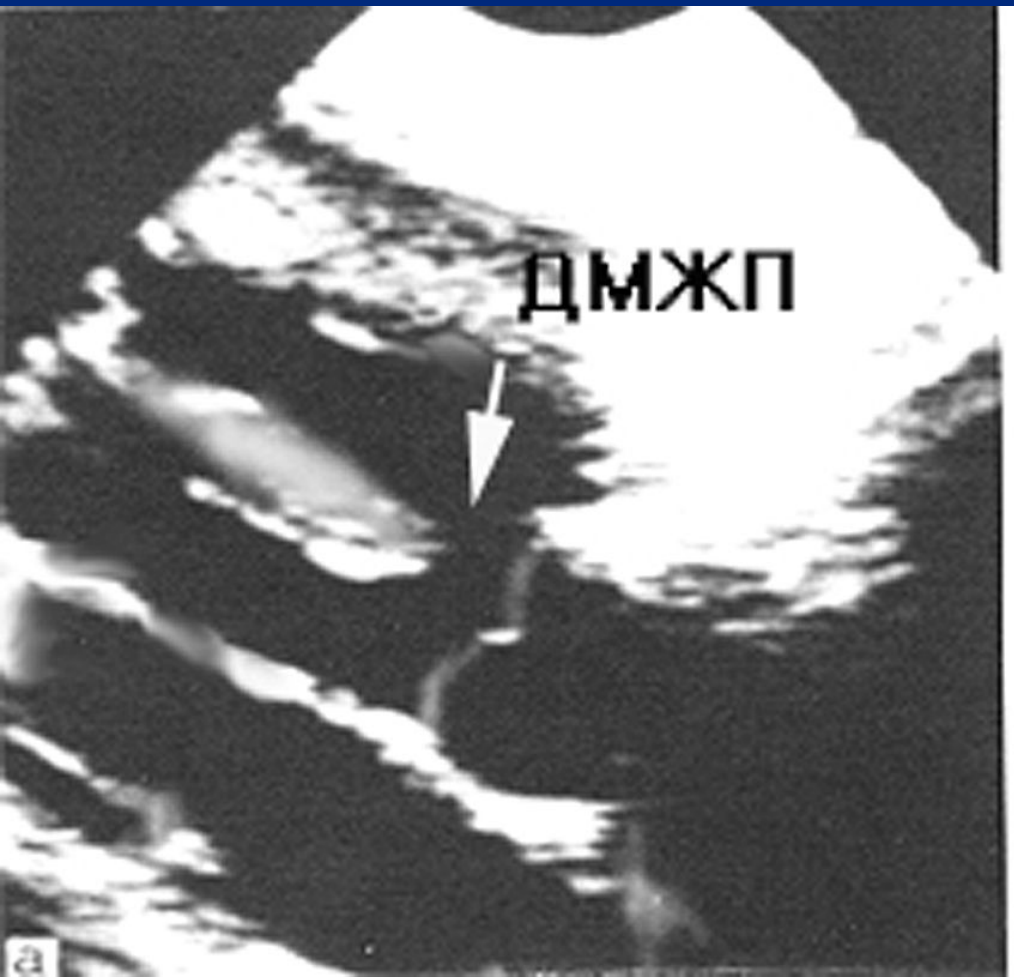

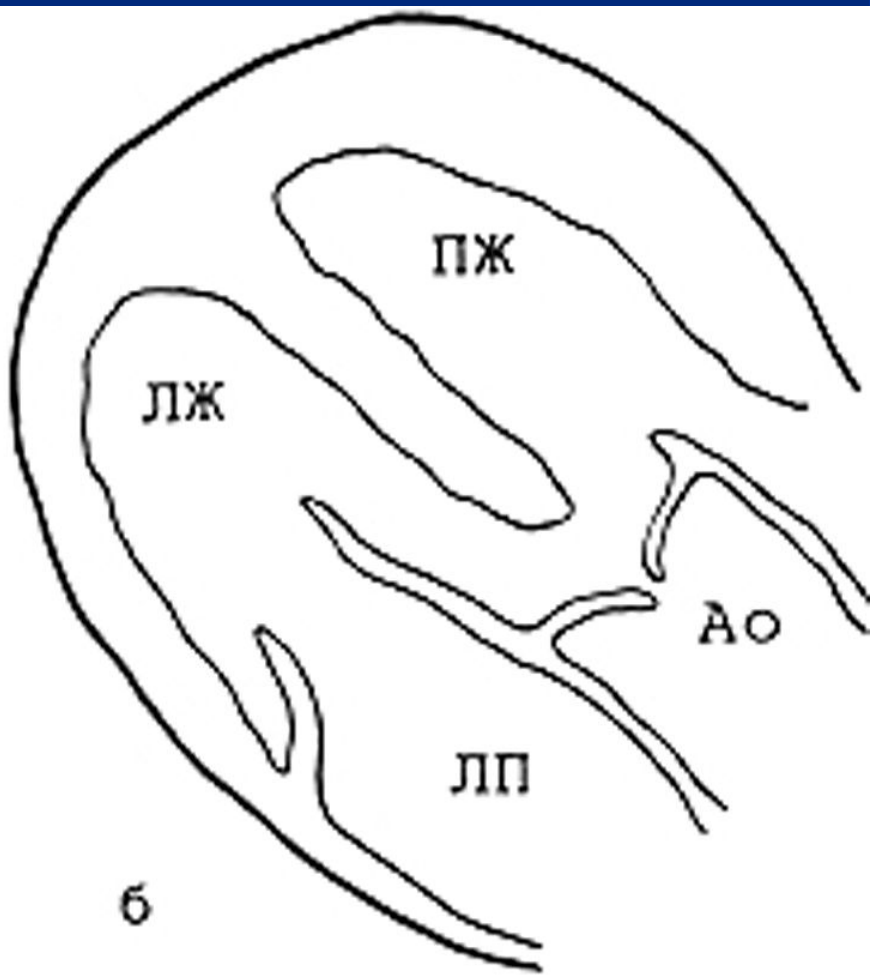

Правосторонняя вентрикулография при тетраде Фалло

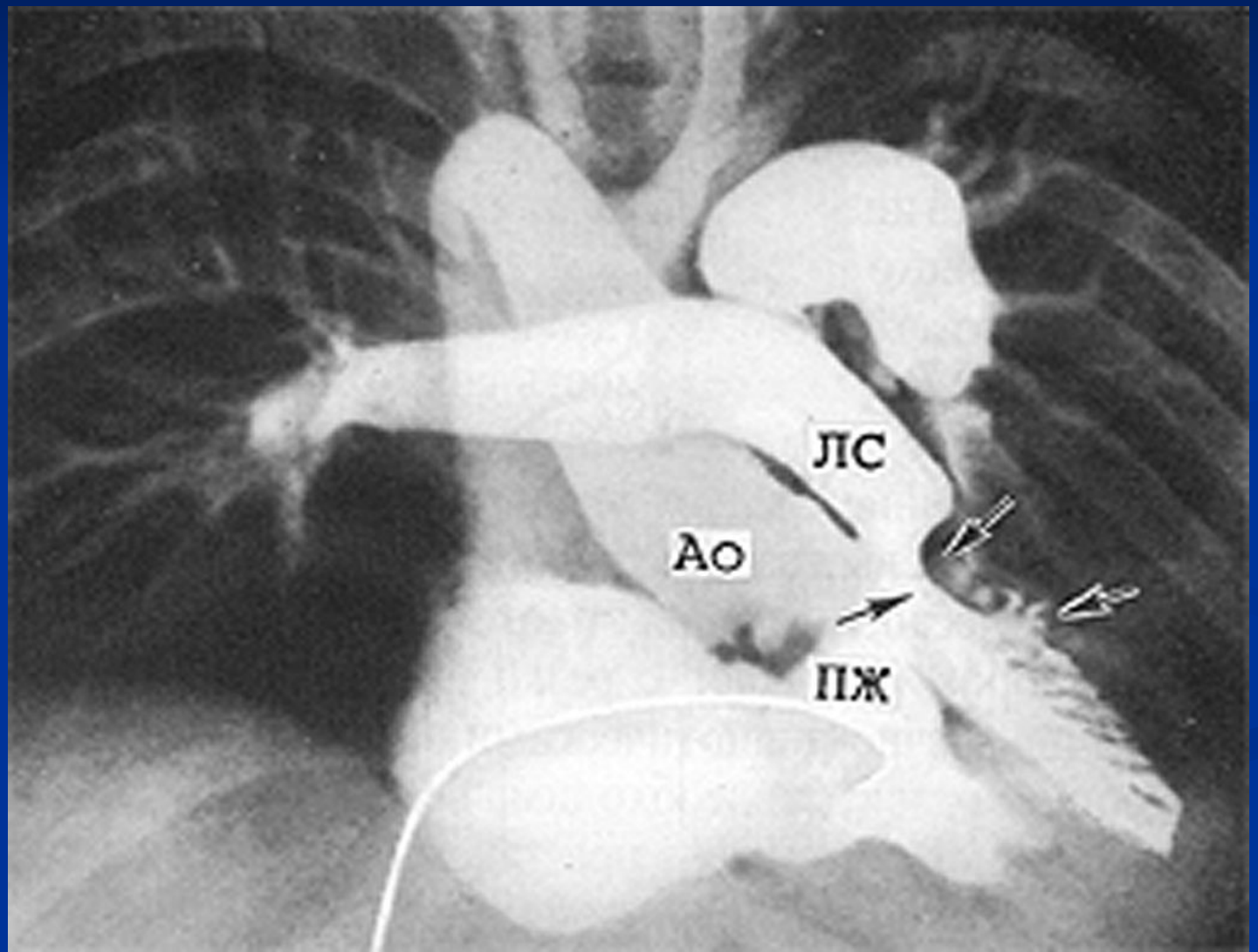

Подключично-легочный анастомоз по Блелок-Тауссиг

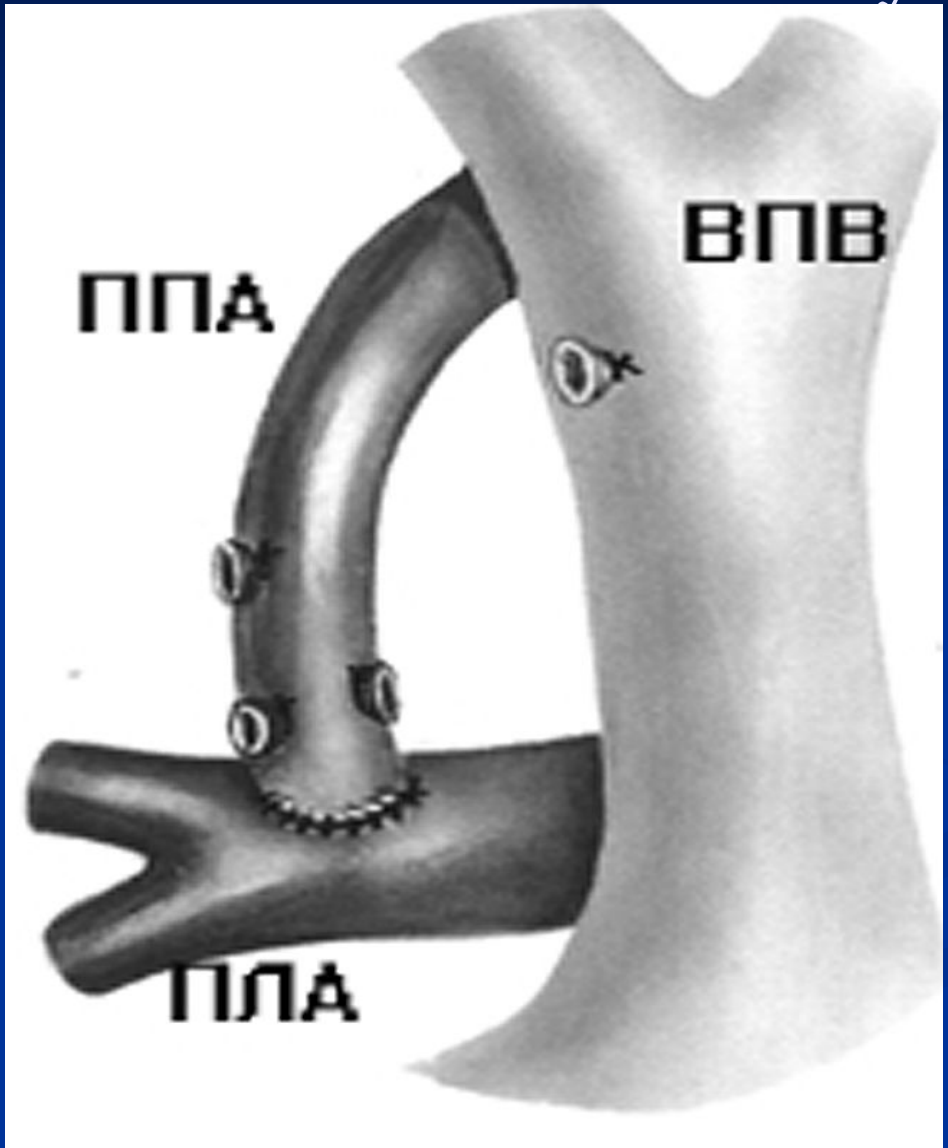

Этапы радикальной операции по поводу тетрады Фалло

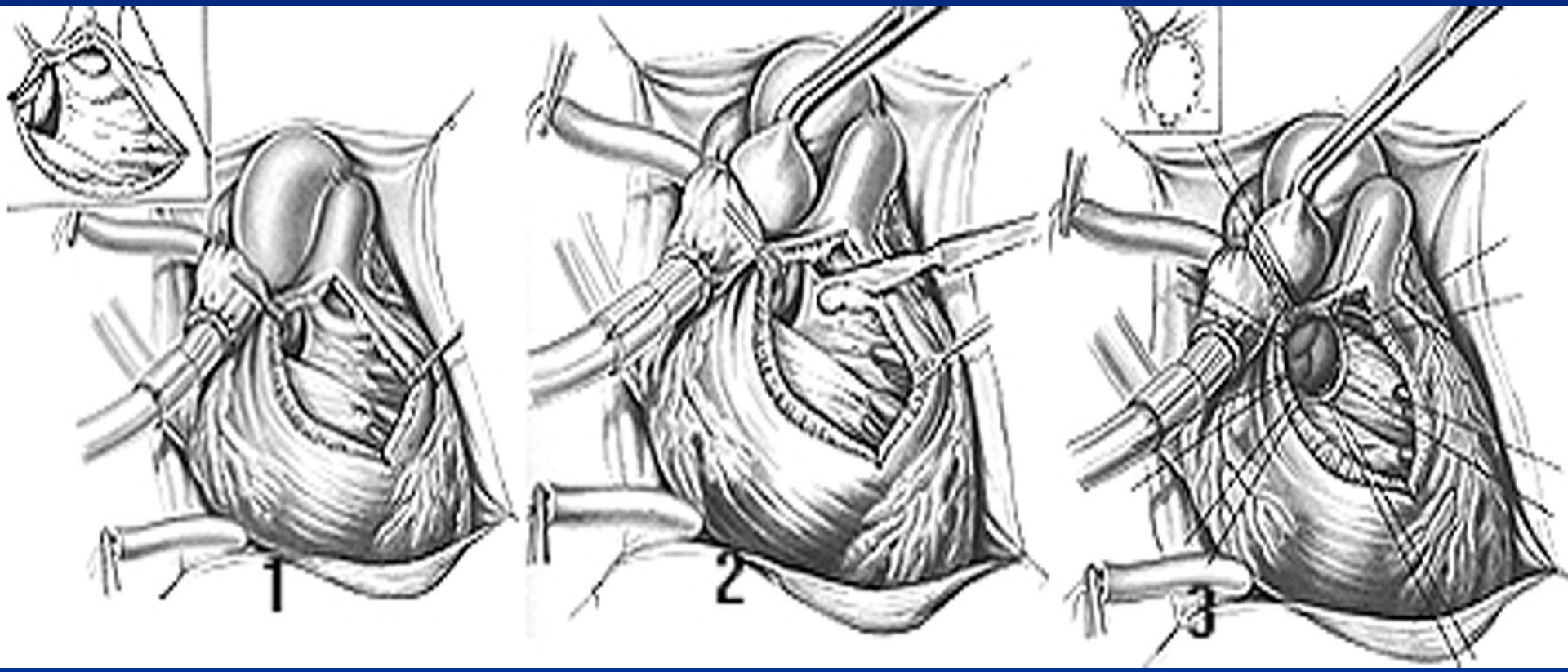
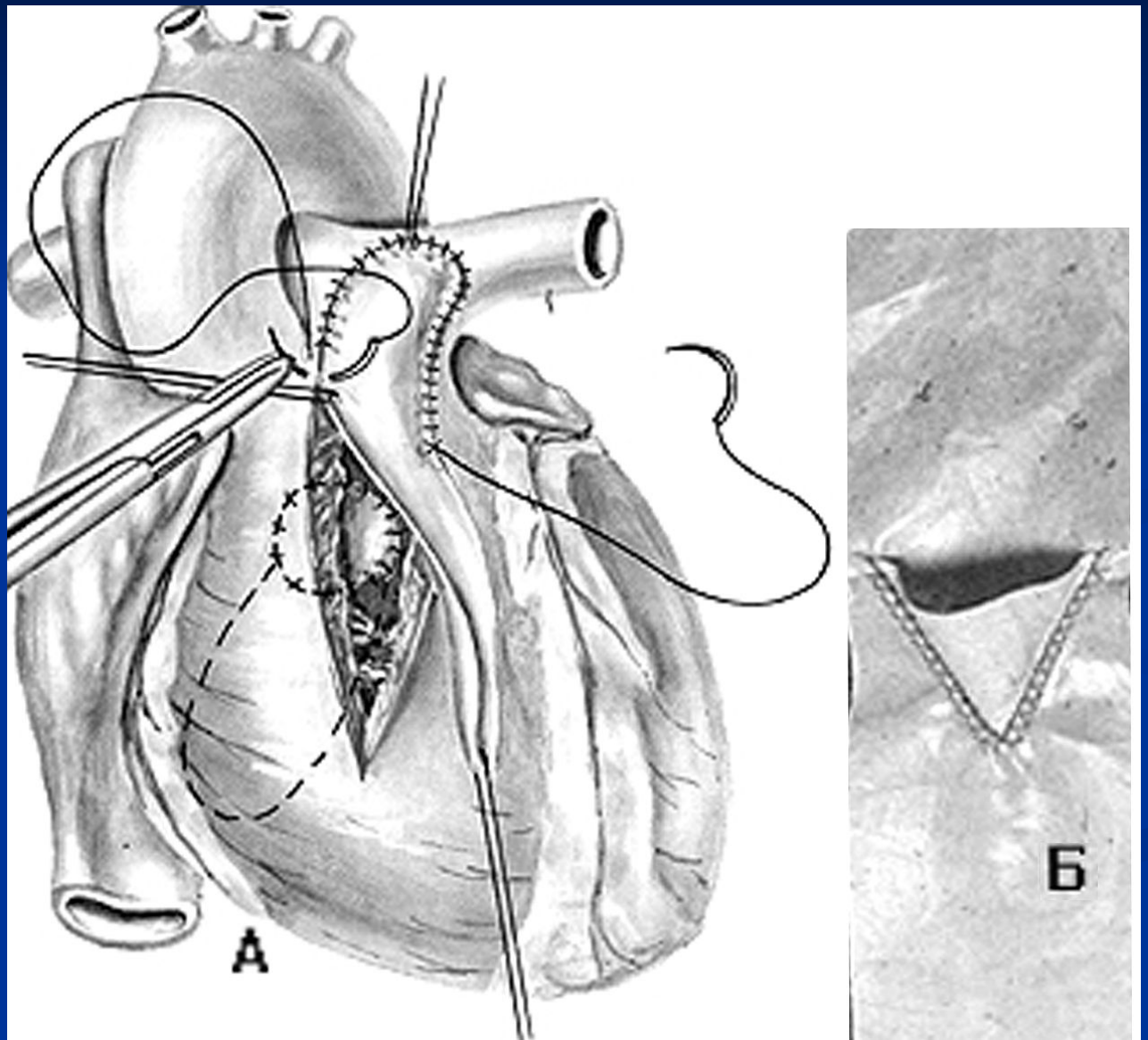
Пластика ВОПЖ и ЛА моностворчатым биопротезом