

**Одонтогенные воспалительные заболевания
челюстно-лицевой области:
периостит, остеомиелит, болезни прорезывания зубов**

Подготовили: студент..
лечебного факультета
3 курса.. группы

.....

...

Классификация, этиология и патогенез ГНОЙНО-ВОСПАЛИТЕЛЬНЫХ ЗАБОЛЕВАНИЙ

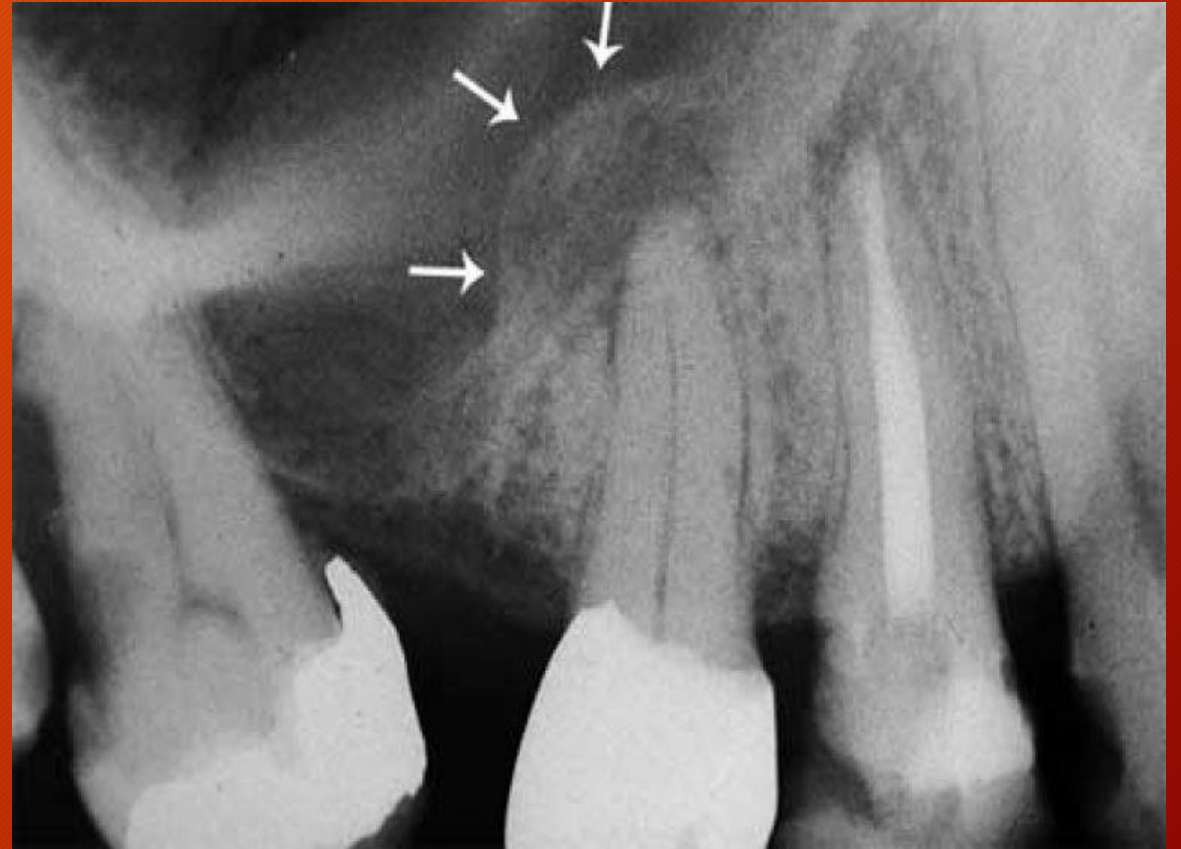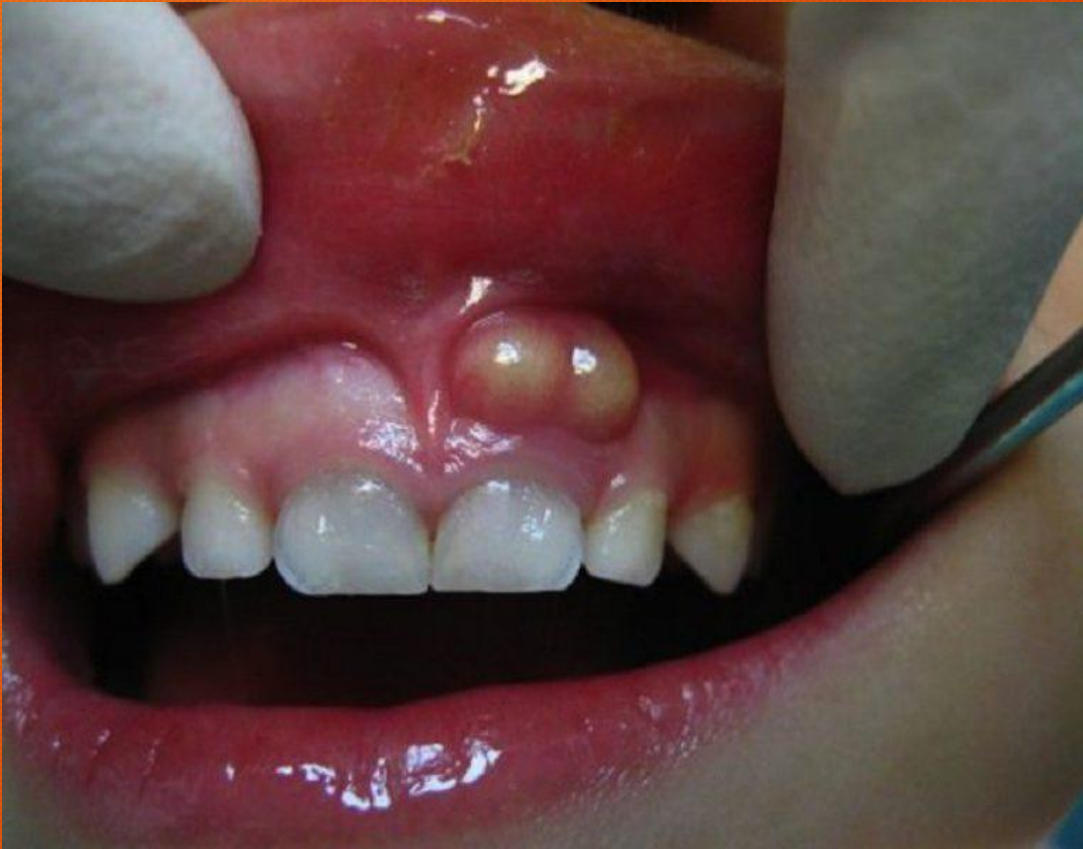- По локализации:

- 1. Периодонтит - зона распространения процесса ограничена тканями периодонта одного зуба.
- 2. Остеомиелит - гнойно-некротический процесс, развивающийся в кости и окружающих ее мягких тканях.
- 3. Периостит - воспаление надкостницы.
- 4. Абсцесс - ограниченное воспаление клетчатки.
- 5. Флегмона - разлитое гнойное воспаление клетчатки.

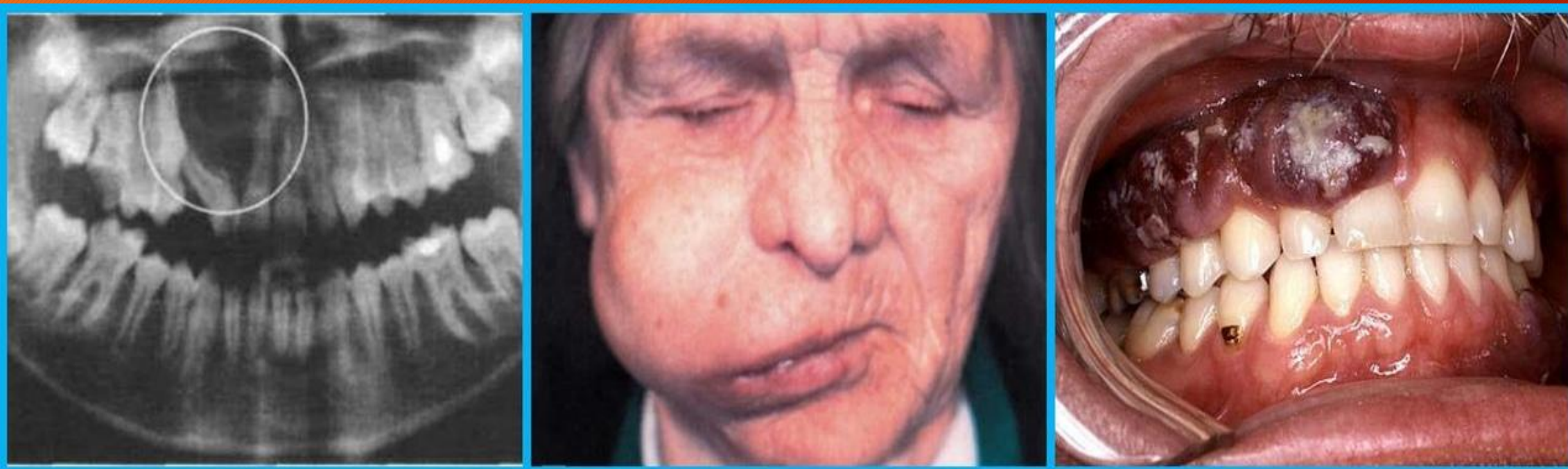- По этиологии:

- 1. Одонтогенные (возникновение связано с патологией зубов: осложнения кариеса, пародонтиты, травмы).
- 2. Неодонтогенные (возникновение связано с проникновением возбудителя через участки поврежденной слизистой оболочки полости рта, кожных покровов головы и шеи. Обычно им предшествуют стоматиты, фурункулы, рожистое воспаление, травмы).

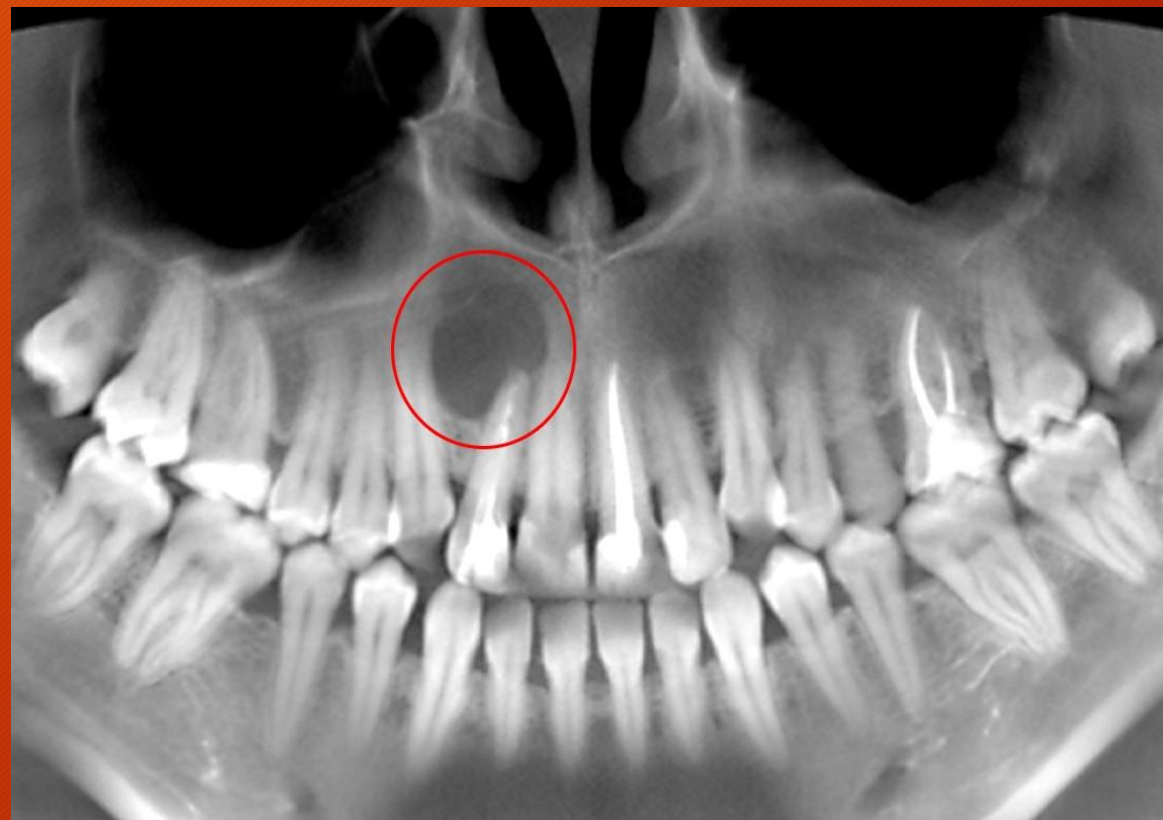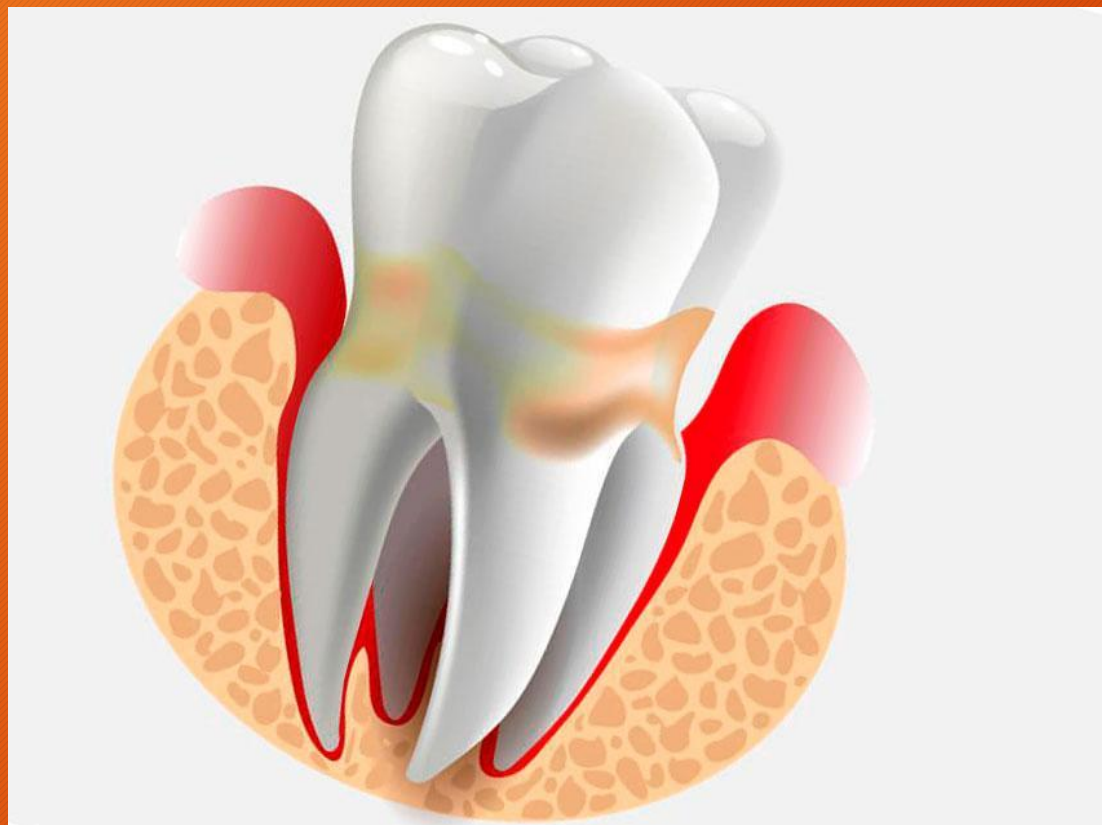Периостит (воспаление надкостницы челюсти)



Остеомиелиты челюстей



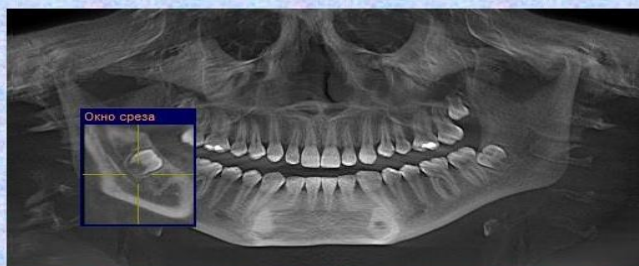
Периодонтит



Болезни прорезывания зубов

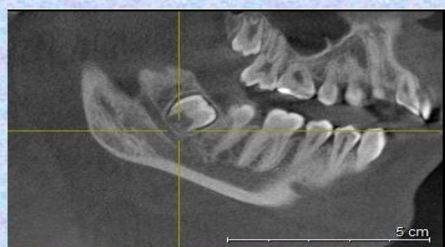
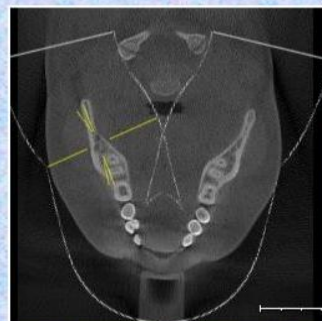
- Ретенция - задержка прорезывания зубов. Чаще встречается ретенция верхних клыков, нижних зубов мудрости, верхних премоляров
- Дистопия - неправильное положение зубов, смещение их в вестибулярном, небном, язычном направлении, поворот вокруг своей оси.
- Инклюзия - невозможность даже частичного прорезывания зубов.
- Адентия - отсутствие зачатков зубов. Может быть полной (отсутствие всех зачатков) и неполной.

Ретенция

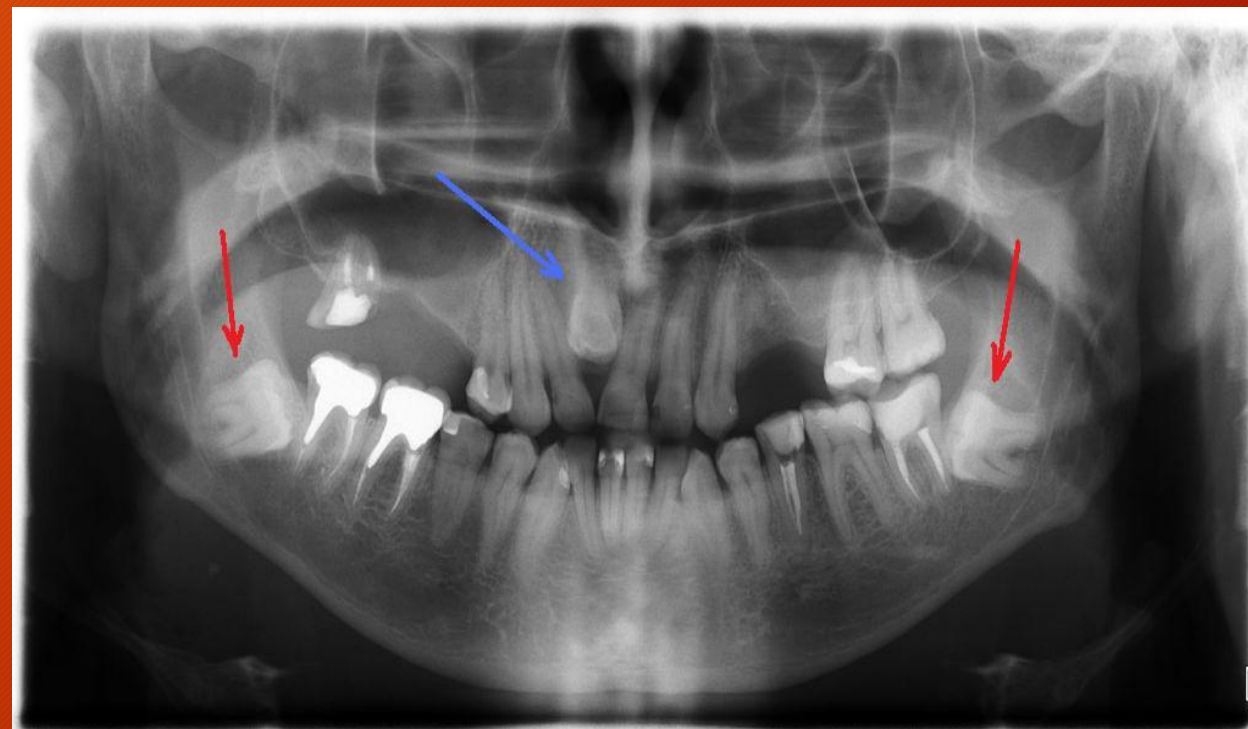

Ретенция зуба

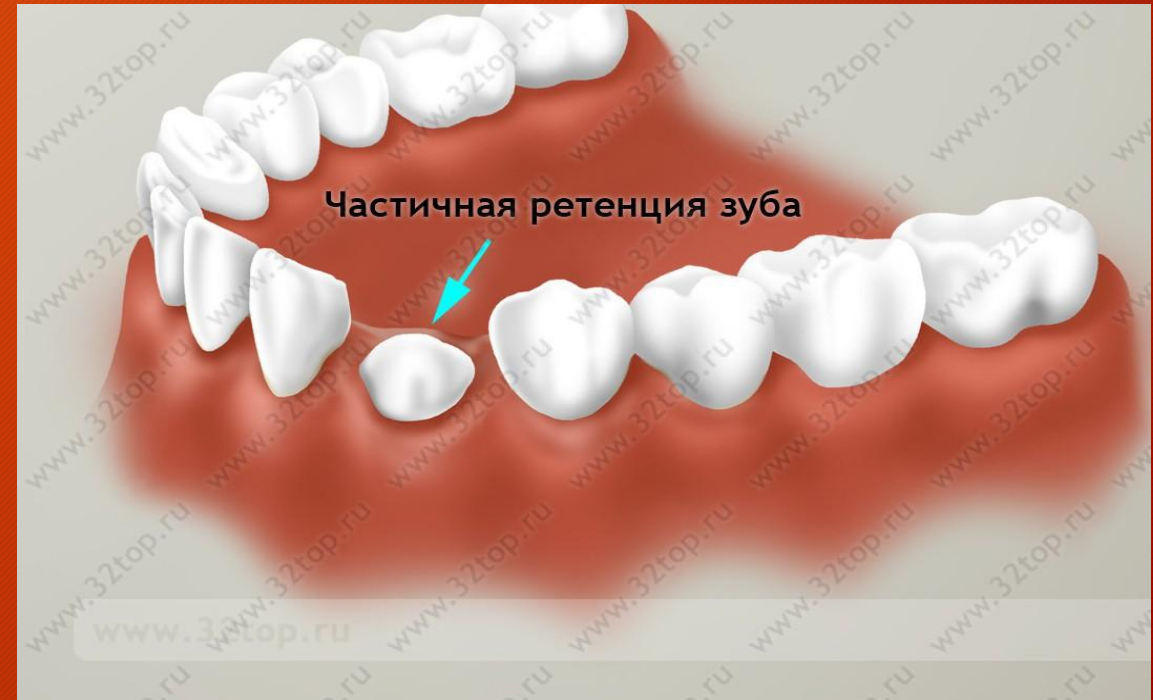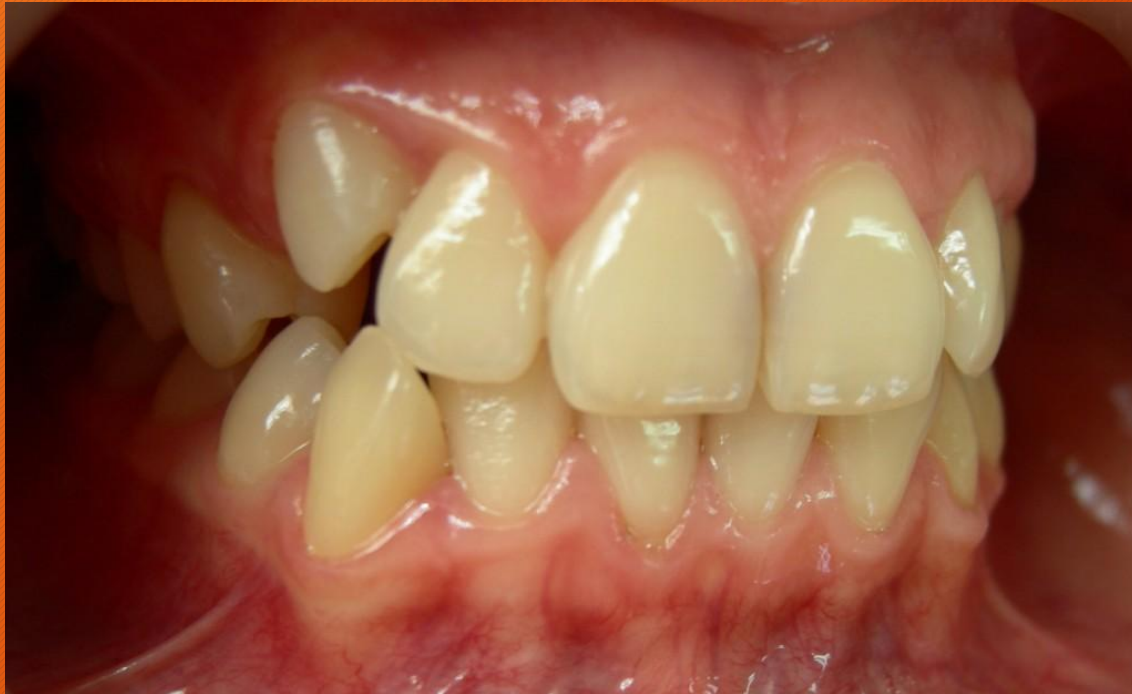Ретенция. Вид сверху



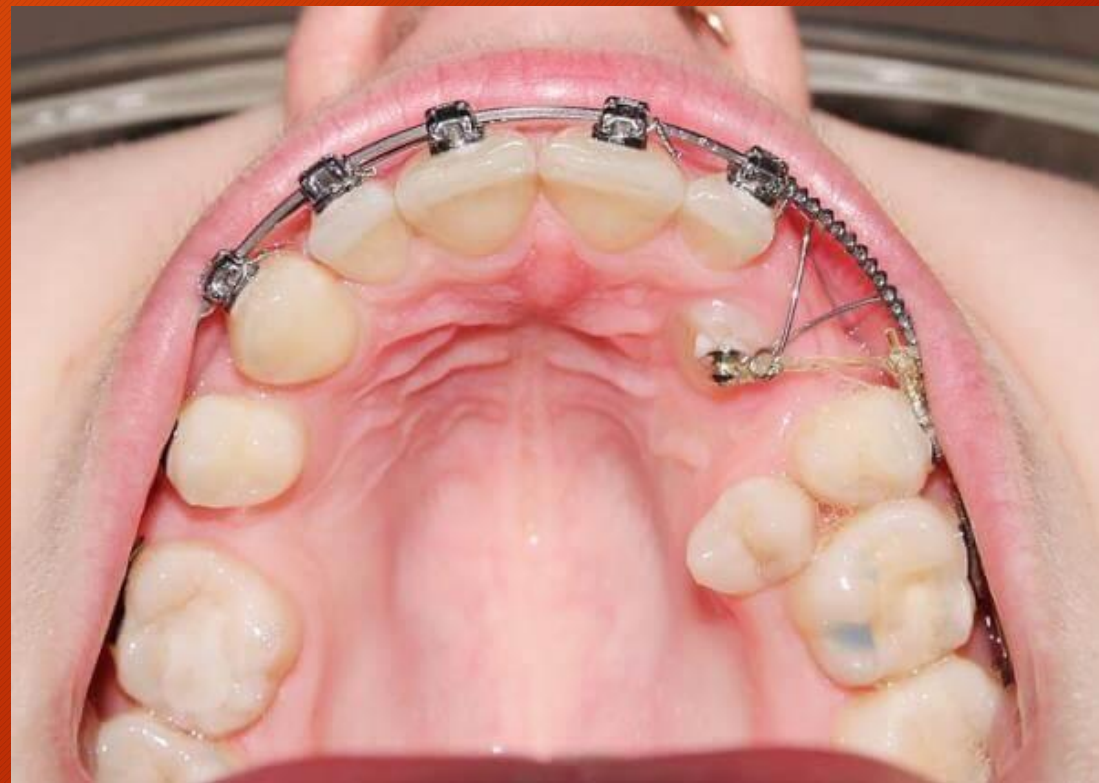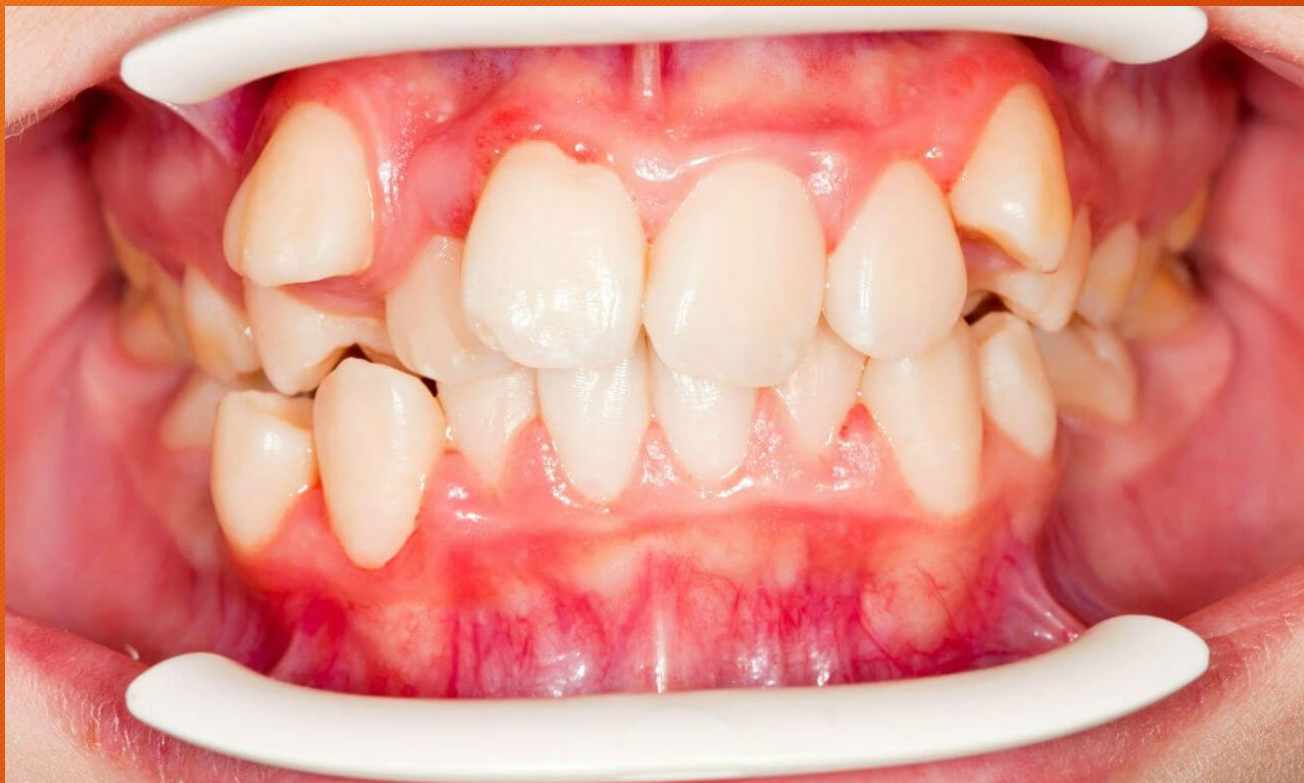Ретенция. Вид сбоку



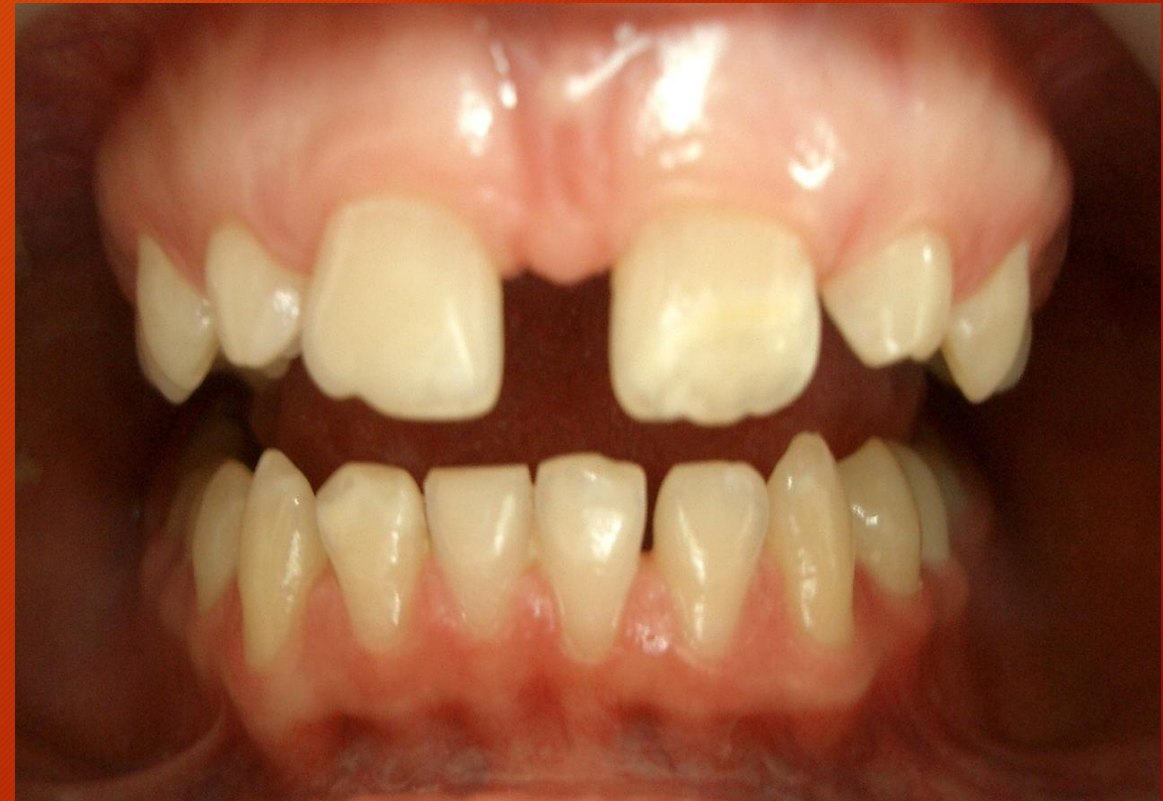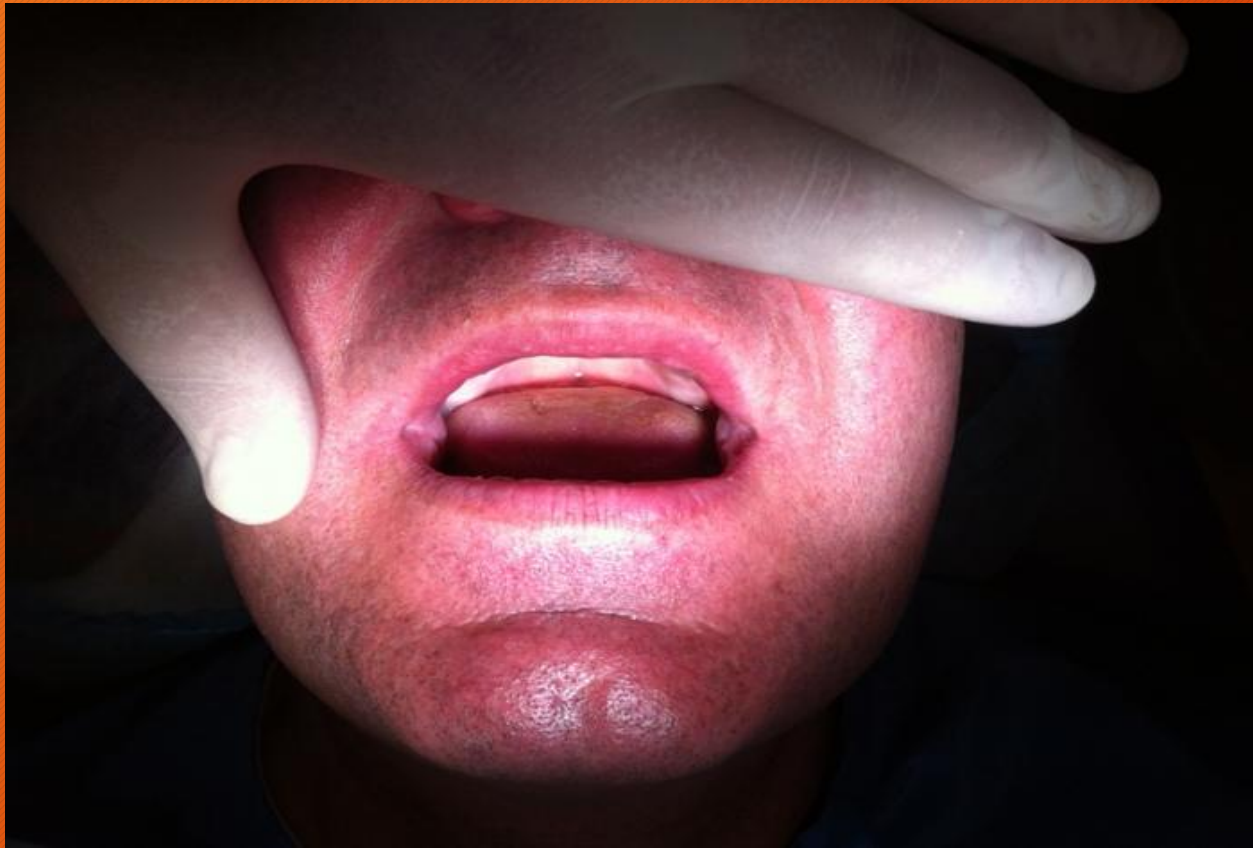Ретенция



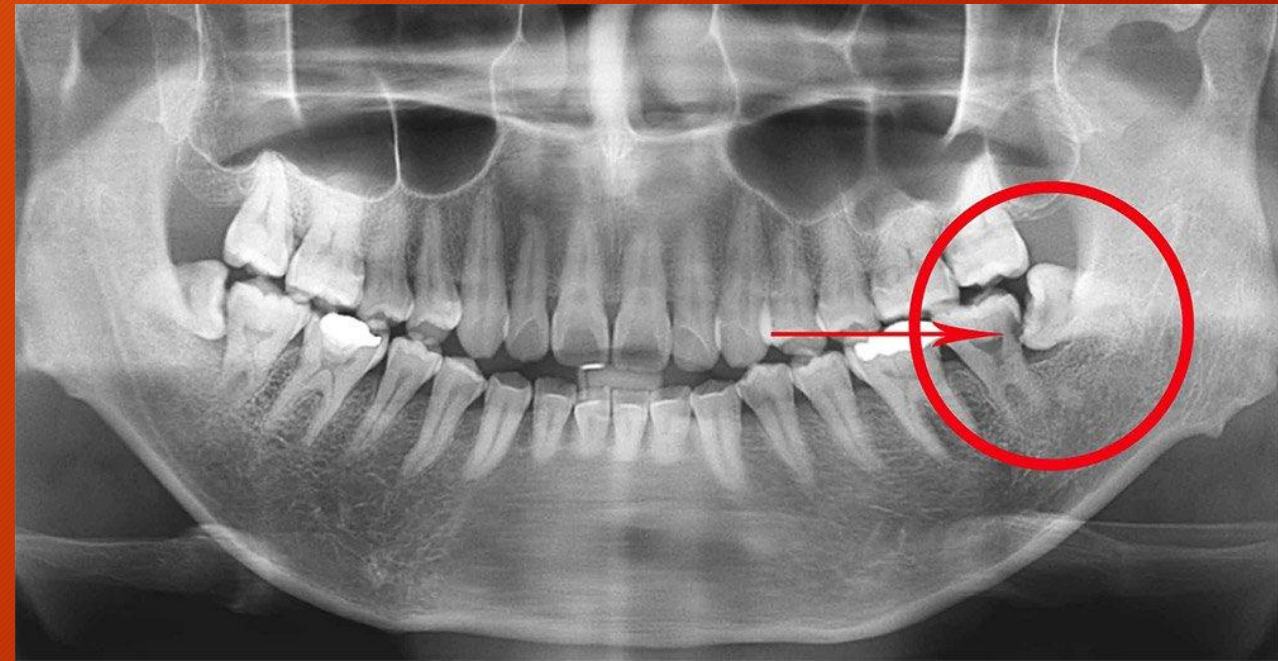
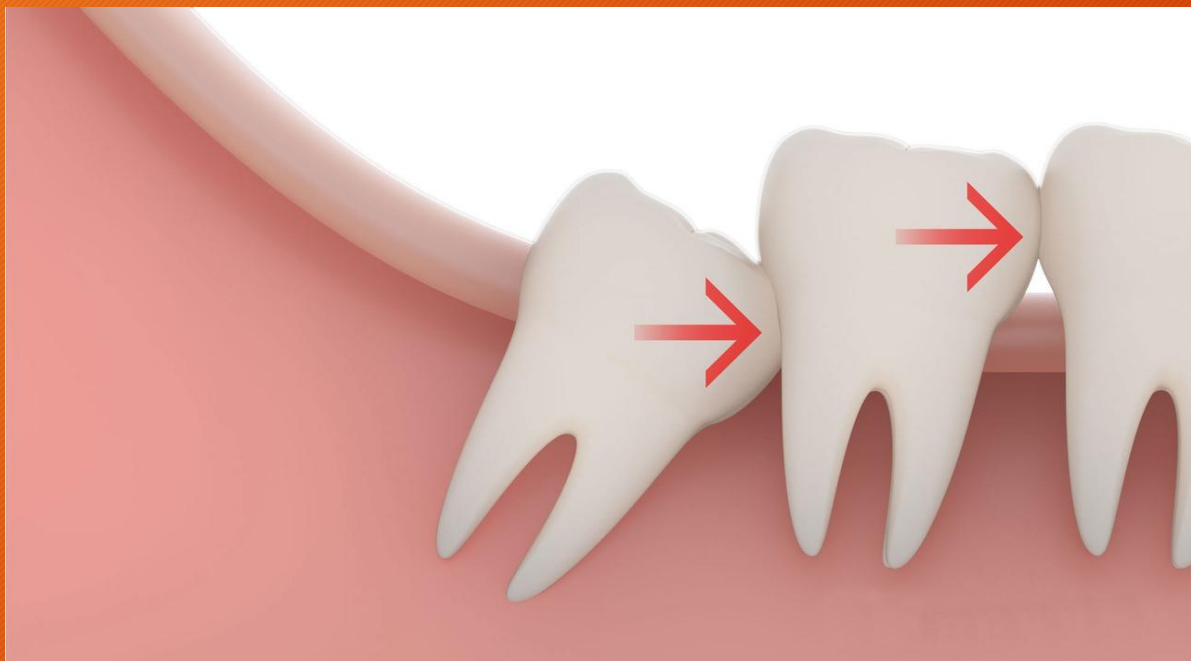
Дистопия



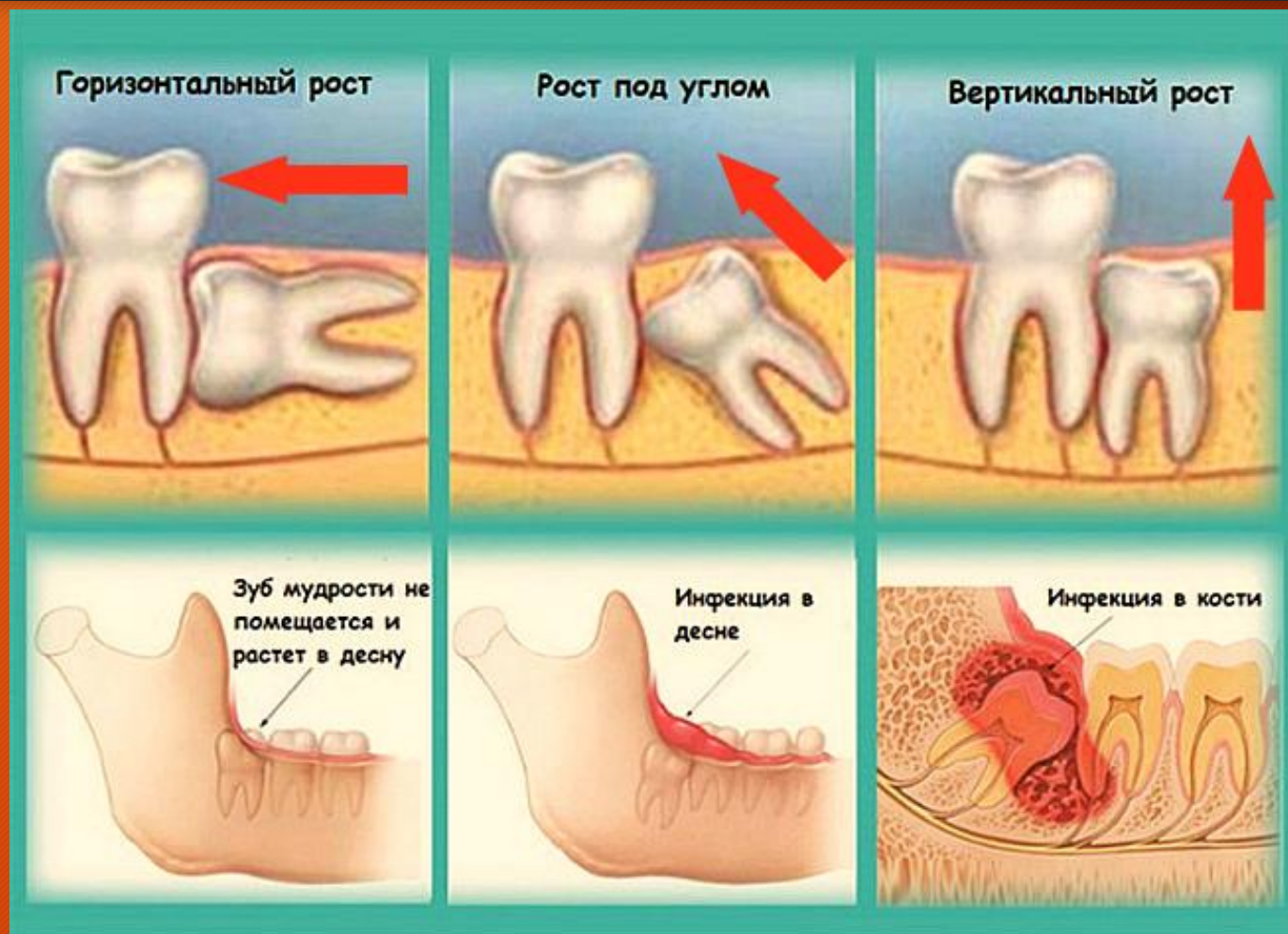
Адетия



Зубы мудрости

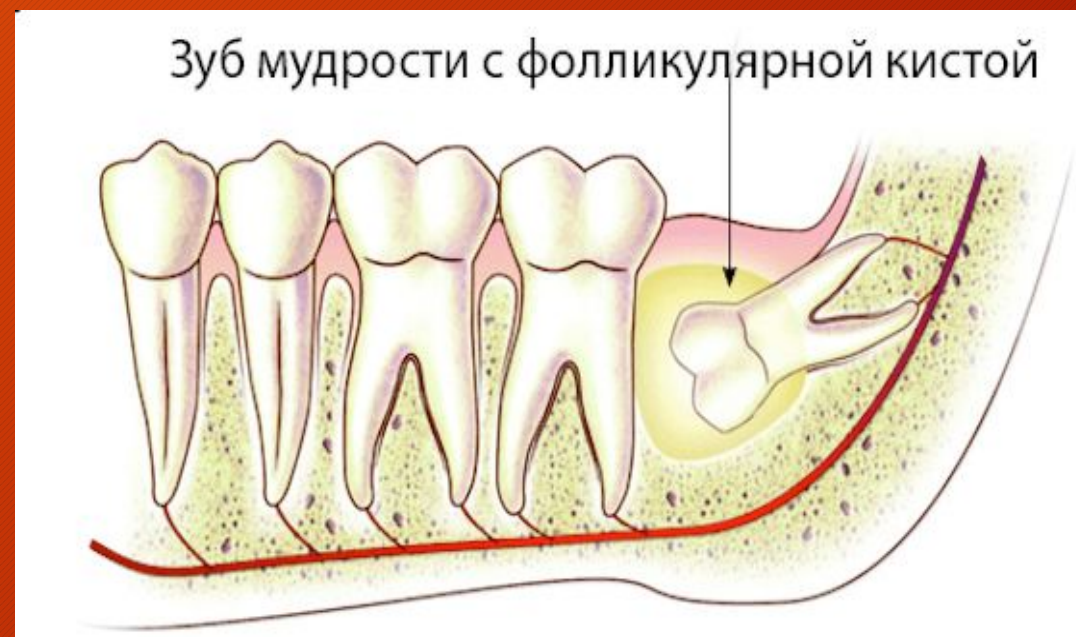
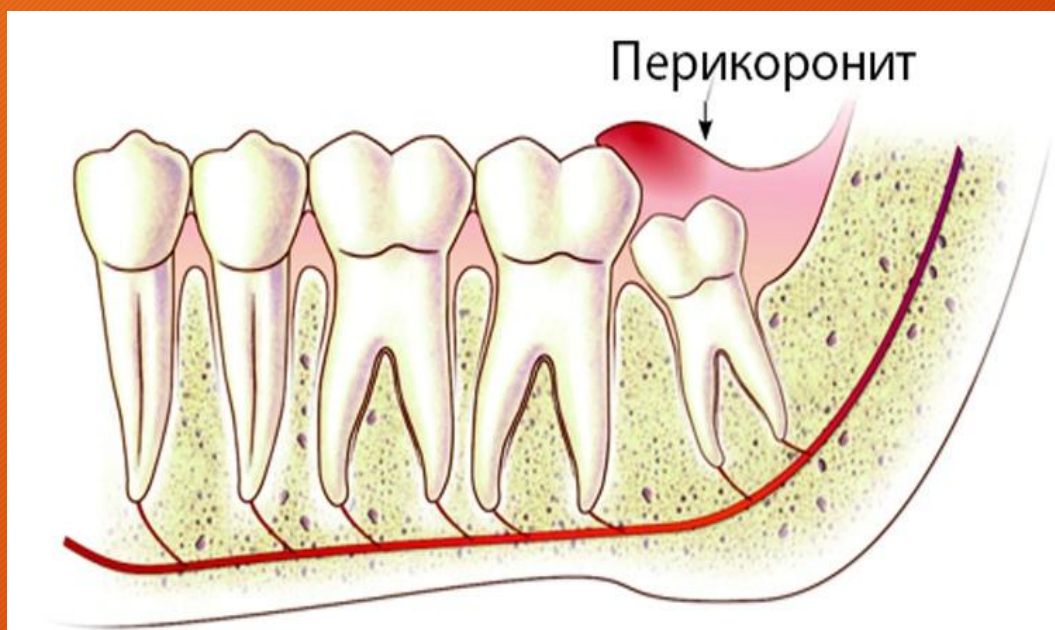


Осложнения при затрудненном прорезывании зуба мудрости



Осложнения при затрудненном прорезывании зуба мудрости

- Острый перикоронорит



Зуб мудрости

