Российский университет Дружбы народов
Медицинский факультет
Кафедра стоматологии детского возраста и ортодонтии

Зав.каф.: д.м.н. проф. Косырева Т.Ф.

КАНДИДОЗ ПОЛОСТИ РТА У ДЕТЕЙ.

ГРУППА: МС-504

ВЫПОНИЛИ: ЛУБИНЕЦ А.

МИРОНОВ А.

ОБЩАЯ ИНФОРМАЦИЯ

Кандидоз — одна из разновидностей грибковой инфекции, вызывается микроскопическими дрожжеподобными грибами рода Candida (Candida albicans). Всех представителей данного рода относят к условно-патогенным.

Микроорганизмы рода Кандида входят в состав нормальной микрофлоры рта, влагалища и толстой кишки большинства здоровых людей. Заболевание обусловлено не просто наличием грибов рода Candida, а их размножением в большом количестве, или попаданием более патогенных штаммов гриб возникает при снижении общего



ИСТОРИЧЕСКАЯ СПРАВКА

Как нозологическая форма заболевание впервые описано в 1839 году Лангенбеком (Langenbeck B.). Начало планомерного исследования кандидоза относится к середине прошлого столетия, когда грибы рода Candida были охарактеризованы Робином (Robin, 1853). Через 86 лет Третий международный конгресс микробиологов (1939) официально закрепил обозначение дрожжеподобных грибов под названием Candida. К тому времени кандидоз изучен достаточно полно. Достигнуты успехи в области строения, антигенной природы и свойств возбудителя; получили освещение вопросы патоморфологии и патогенеза; установлено многообразие клинических проявлений заболевания; в клиническую практику внедрены эффективные препараты для лечения кандидоза.

Грибы рода Candida – это одноклеточные микроорганизмы округлой или овальной формы . Диаметр клетки от 2 до 5 мкм, а длина может быть до 12-16 мкм.

Форма размножения – почкование. Почки возникают на одном или двух концах клетки, но мицелия грибы не имеют. Образовываются цепочки псевдомицелия , в отличии от истинного мицелия, который имеет общую оболочку и множество перегородок. По характеру дыхания грибы рода Candida аэробы.

ПРИЧИНЫ КАНДИДОЗА ПОЛОСТИ РТА

-осложненное течение родов (раннее отхождение околоплодных вод);

-инфекция, занесенная во время родов;

-позднее первичное прикладывание детей к груди матери (на 2-5 день жизни);

-ранний перевод на искусственное вскармливание с использованием смесей с повышенным содержанием сахара;

-общая слабость иммунитета;

-недоедание;

-нарушения функций желудочно-кишечного тракта;

-диарея;

-прием антибиотиков глюкокортикоидных, гормонов, цитостатиков;

-длительное воздействие неблагоприятных физических факторов (например, теплая влажная среда).

Быстрая колонизация полости рта новорожденных и грудных детей грибами рода Candida обусловлена:

- высокой адгезивной способностью грибов Candida;
- недостаточностью развития иммунной системы ребенка (низкий уровень секреторного иммуноглобулина А, недостаточность фунгистатистической активности лизоцима, сывороточной фунгистазы крови и т.д.)
- отсутствием конкурентной микрофлоры (не стабилизирован микробный пейзаж полости рта детей);
- низким уровнем защитных свойств слизистой оболочки полости рта (отсутствие муцина и мальтозы);
- гипосаливацией и физиологическим ацидозом полости рта;
- высоким содержанием в слизистой полости рта детей раннего возраста гликогена;
- морфофункциональной незрелостью слизистой оболочки полости рта новорожденных и детей грудного

В ГРУППУ РИСКА ПО РАЗВИТИЮ КАНДИДОЗА ВХОДЯТ:

1. недоношенные дети;
2. новорожденные, рожденные от матерей с кандидозом;
3. часто болеющие дети с хроническими очагами в носо- и ротоглотке;
4. дети с оппортунистическими и внутриутробными вирусными и бактериальными инфекциями, протекающими на фоне вторичного иммунодефицита (герпетическая, цитомегаловирусная и др);
5. онкогематологические больные;
6. ВИЧ-инфицированные дети (риск развития кандидозного сепсиса);

Выделяют следующие основные клинические формы кандидоза слизистой оболочки полости рта:

1. Дрожжевой стоматит детей (молочница).

· Гиперпластический

· Атрофический.

2. Дрожжевой стоматит и глоссит.

3. Дрожжевой хейлит.

4. Дрожжевая эрозия углов рта.

По клиническому течению различают:

1. Острый кандидоз:

· Псевдомембранозный (молочница);

· Атрофический.

2. Хронический кандидоз:

· Гиперпластический;

· Атрофический.

КЛИНИЧЕСКИЕ ФОРМЫ КАНДИДОЗА СЛИЗИСТОЙ ОБОЛОЧКИ ПОЛОСТИ РТА:

По степени поражения:

· Поверхностный

· Глубокий

По распространенности:

· Генерализованный

· Очаговый.

Острый псевдомембранозный кандидоз (молочница).

Клинические признаки молочницы проявляются на 5 - 14-й день после рожд
Развитию молочницы предшествуют сух
слизистой оболочки, которая затем стано
ярко-красной, отечной, блестящей.

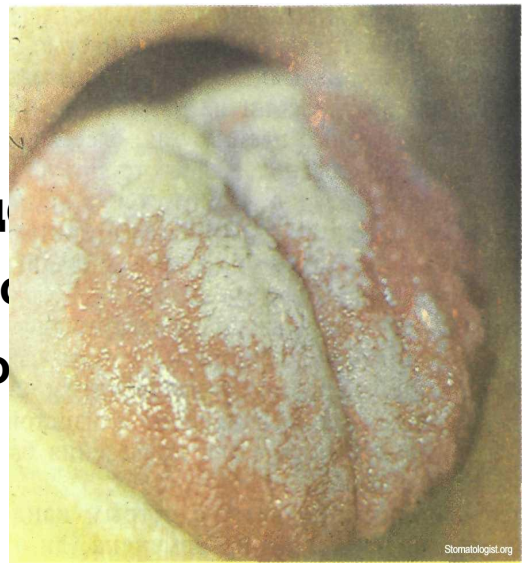

ЛЕГКАЯ ФОРМА

При легкой форме образование точечного или точечно-островкового характера, белого цвета, напоминает свернувшееся молоко, располагается на ограниченных участках слизистой оболочки полости рта, чаще на языке или щеках.

СРЕДНЕТЯЖЕЛАЯ ФОРМА

При среднетяжелой форме грибы проникают в поверхностные, а затем и глубокие слои эпителия, что обуславливает затрудненное снятие налета, на месте которого образуется эрозированная, иногда кровоточащая поверхность слизистой оболочки. Регионарные лимфатические узлы могут быть несколько увеличены и болезненны.

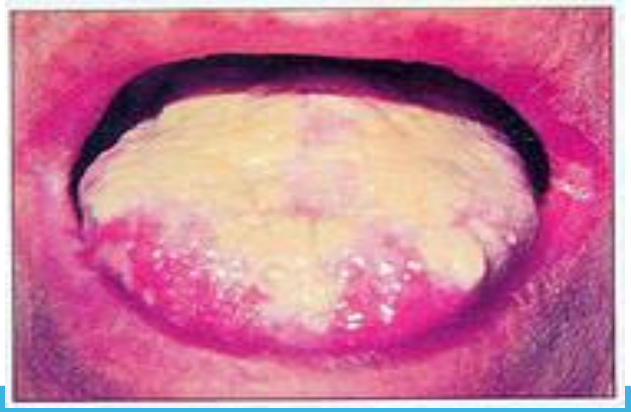

Тяжелая форма

При тяжелой форме ,при соскабливании удается снять лишь небольшое количество налета. При этом сохраняется часть пленки беловатого цвета прочно спаянной со слизистой оболочкой полости рта. Подлежащие ткани инфильтрированы. Выявляется лимфаденит подчелюстных лимфатических узлов. Нарушается общее состояние, ребенок отказывается от приема пищи, повышается температура тела, появляется сухость слизистой оболочки полости рта, слюна становится вязкой. Грибы могут распространяться из полости рта на пищеварительный тракт и дыхательные пути. У маленьких детей нередки кандидозные поражения кожи в области гениталий, шейных и межпальцевых складок, что важно учитывать как источник повторного инфицирования полости рта. Тяжелая форма кандидоза слизистой оболочки полости рта часто сочетается с поражением ногтей, кожи и внутренних органов

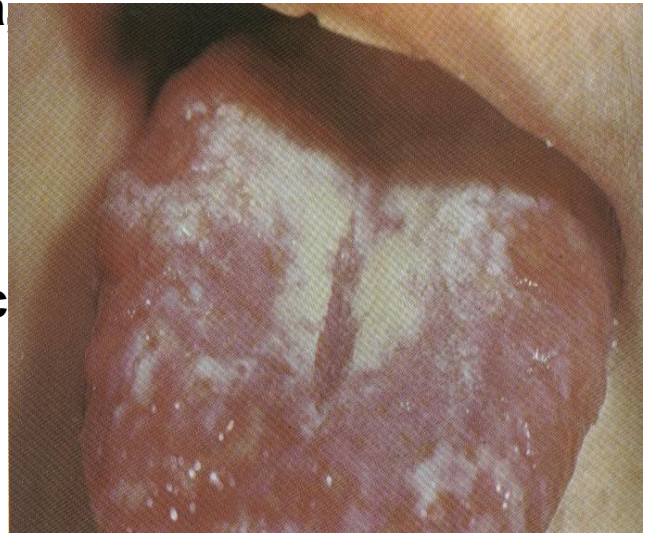

ХРОНИЧЕСКИЙ ПСЕВДОМЕМБРАНОЗНЫЙ КАНДИДОЗ

Хронический псевдомембранозный кандидоз - редкая форма грибковых поражений. Встречается у больных ВИЧ-инфекцией и при других формах иммунодефицита. Характерно длительное персистирующее течение, устойчивость к лечению, частое вовлечение в процесс всех отделов слизистой оболочки полости рта, пленки отделяются с трудом, после сня жается эрозивная кровоточащая поверхность.

Острый атрофический кандидоз (кандидозный глоссит, антибиотиковый кандидоз)

Может возникнуть сразу, на фоне нормального состояния слизистой оболочки полости рта или быть осложнением молочницы.

Клиническая картина: слизистая оболочка рта сухая, гиперемирован возможна атрофия сосочков языка (язык - малиново-красного цвета, блестящий, слизистая оболочка языка гладкая, лишенная сосочков, гиперемированная, истонченная).

ОСТРЫЙ АТРОФИЧЕСКИЙ КАНДИДОЗ (КАНДИДОЗНЫЙ ГЛОССИТ, АНТИБИОТИКОВЫЙ КАНДИДОЗ)

При наличии складок на спинке языка процесс захватывает дно и боковые поверхности складок. Заболевание сопровождается чувством сухости, увеличения язы жжения, иногда довольно сильной болезненностью.

Характерный налет либо отсутствует, либо сохраняется только в глубоких складках, снимается с трудом. Общее состояние больного не страдает.

ДИАГНОСТИКА КАНДИДОЗА У ДЕТЕЙ

1) микроскопическое исследование патологического материала;

2) количественное определение степени обсемененности пораженных тканей грибами;

3) идентификацию полученных культур;

4) внутрикожную аллергическую пробу с антигеном Candida;

5) серологические реакции;

6) гистологические исследования;

7) биологические исследования (эксперимент на животных).

ДИАГНОСТИКА

8. Посев с учетом засеянности (в норме 150 - 1000 колоний в 1мл смыва, при кандидозе - 3600 - 13000 колоний в 1 мл смыва)

Дифференциальный диагноз

Лейкоплакией (плоской и веррукозной формы), для которой характерными признаками являются помутнение эпителия с четкими границами, пятна белого и беловато-серого цвета, не соскабливаются. Верукозная лейкоплакия развивается на фоне имеющейся плоской, элемент поражения — бляшка, выступающая над окружающей слизистой оболочкой

Дифференциальный диагноз

С красным плоским лишаем (типичной формой), для которого характерными признаками являются папулы беловато-серого цвета, которые при поскабливании не снимаются. Слившиеся папулы образуют специфический ажурный рисунок

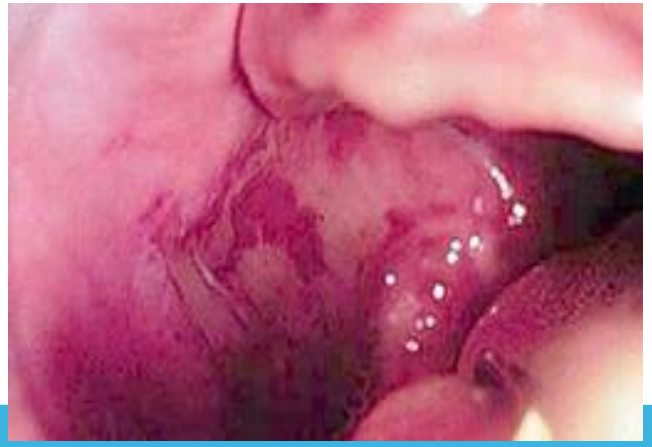

Диффиренциальный диагноз

Острый герпетический стоматит:

Наблюдаются симптомы общей интоксикации и региональный лимфаденит. Катаральный период характеризуется максимальной выраженностью симптомов общей интоксикации в сочетании с выраженными местными изменениями непосредственно в полости рта.

При тяжелой форме патологии температура может достигать 39—40°С, ринит, конъюнктивит, катаральные явления со стороны слизистой оболочки полости рта.

Резко выражен регионарный лимфаденит: увеличены подчелюстные и шейные лимфатические узлы.

Возможно вторичное присоединение кандидаинфекции.

Диффиренциальный диагноз

Актиническим хейлитом, для которого характерными признаками являются отек, гиперемия, эрозии, трещины, чешуйки и корочки, шелушение в ответ на воздействие солнечной радиации;

ДИФФИРЕНЦИАЛЬНЫЙ ДИАГНОЗ

Хроническим рецидивирующим афтозным стоматитом следует дифференцировать острый псевдомембранозный кандидоз (молочницу). Для первого характерными клиническими признаками являются афты, одиночные, округлой формы, покрытые фиброзным налетом, с трудом снимающимся при поскабливании и обнажающим эрозивную кровоточащую поверхность.

ДИФФИРЕНЦИАЛЬНЫЙ ДИАГНОЗ

Сифилитической папулой, для которой характерны одиночные папулы на коже и слизистых, наличие уплотнения в основании папулы, в обильном отделяемом эрозии обнаруживается бледная трепонема. Положительная реакция Вассермана;

ЛЕЧЕНИЕ КАНДИДОЗА ПОЛОСТИ РТА

Комплексное:

Этиотропное – создание условий, которые задерживают рост грибов: гигиена полости рта, ощелачивание, антисептические полоскания

Патогенетическое – лечение сопутствующих заболеваний, санация полости рта, гипосенсибилизирующая терапия, иммуностимулирующая терапия, витаминотерапия

Симптоматическое – обезболивание, кератолитические и кератопластические средства

Сложность лечения в связи с тем, что:

Кандидоз –это вторичное проявление имунодефицита (требует имунокорекции)

Грибы рода Candida изменяют свойства: для них характерно появление антилизоцимного фактора и развитие перекрестной резистентности к препаратам;

Грибы рода Candida в большинстве случаев (87,2%) выделяются в ассоциациях с патогенными видами:

стафилококков (63,6%),

стрептококков (36,3%),

клебсиелой (17,0%),

синегнойной палочкой (4,5%),

протеем (4,5%).

что усложняет лечение и нуждается в совместном применении препаратов с антибактериальными и фунгицидными свойствами.

Лечение

Необходимы полоскания или промывания полости рта (после каждого приёма пищи) антисептическими растворами и создание щелочной среды в полости рта:

1) 2% натрия тетрабората или гидрокарбоната

(полная чайная ложка (5 грамм) на два стакана воды.),

2) Йодинола (исходный раствор или в разведении 1 : 2-1 : 5),

3) «Повидон-йод» (0,85%),

4)Мирамистин(1%),

Показаны антимикотики внутрь:

1) Дифлюкан (по 50 мг/сут, 1-2 нед.),

2) Пероральные формы нистатина

(«Микостатин», «Фунгицидин» и др.),

(взвесь по 500 ООО ЕД в грудном молоке,

4-7 р/сути по 100000 – 150000 ЕД внутрь,

более старшим из расчёта 50000 ЕД на 1 кг массы тела в сутки)

аппликации, орошения суспензией «Пимафуцин» - по

0,5-1 мл, 4-6 р/сут с возможно длительным удержанием во рту,

3)таблетки «Имудон» (действуют антисептически,

нормализуют микрофлору, повышают местный

иммунитет; их держат во рту до рассасывания, после

чего рот в течение 1 ч не следует полоскать; 4-8 таб./сут

курс - 6-20 дней).

Во избежание привыкания грибов препараты рекомендуют часто менять (наружные средства до 2-3 раз в течение дня).

Назначают :

1) Витамины В2, РР, С (внутрь),

а также F, Е, А (внутрь и местно). После регресса

клинических проявлений и исчезновения грибов

лечение продолжают в течение 5-7 дней, после

чего полость рта полощут и смазывают антимикотиками 1-2 р/нед. (2-3 мес.).

2) Пища больных кандидозами должна быть разнообразной, полноценной, богатой витаминами, белками, с уменьшенным содержанием углеводов.

Не следует ограничивать потребление молочно-кислых, ацидофильных продуктов, хлебных изделий.

ПРОГНОЗ.

Благоприятный. При соблюдении лечения.

РЕЦЕПТЫ

Rp.: Anaesthesini-2.0g

Ol. Persicorum-20.0ml

M.D.S. Для обезболивания СОПР

Rp.: Sol. Retinoli acetates olosae 10%-10.0 ml

D.S. Для аппликаций на СОПР 2-3 раза в день на 20 минут

Rp.: Ung. Solcoseryli-20,0 g

D.S. Для аппликаций на пораженные участки слизистой оболочки полости рта и губ.

Rp.: Ung. Clotrimazoli 1%-20.0 g

D.S. Для аппликаций на слизистую оболочку полости рта и губ 3-4 раза в день по 20 минут в течение 10 дней

Rp.: Levorini obductae – 500000 ЕД

D.t.d. N°40 in tab.

D.S. По 1-2 драже под язык до полного рассасывания каждые 3 часа ребенку 10 лет. Курс лечения -10 дней.

Rp.: Sol. Chlorgexidini 0,06%-200.0 ml

D.S. Для полоскания полости рта 3-4 раза в день

Rp.: Tantum verde – 100 ml

D.S. Для полоскания полости рта (1 столовая ложка)

СПИСОК ЛИТЕРАТУРЫ.

1. Буслаева Г.Н., Самсыгина Г.А., Корнюшин М.А. Кандидоз новорожденных и детей раннего возраста./Журнал Педиатрия им. Г.М. Сперанского. Приложение. 1996.
2. Виноградова Т.Ф., Максимова О.П., Мельниченко Э.М. Заболевания пародонта и слизистой оболочки полости рта у детей. М.: Медицина, 1983.
3. Курякина Н.В. Терапевтическая стоматология детского возраста. М.: МЕДИЦИНСКАЯ КНИГА, 2004.
4. Мороз Е.Я. Кандидозы у детей. Издательство «Медицина» Ленинградское отделение, 1971.

СПАСИБО ЗА ВНИМАНИЕ