Спирометрия в практической пульмонологии

Визель А.А., Невзорова В.А.

Лёгкие и грудная клетка

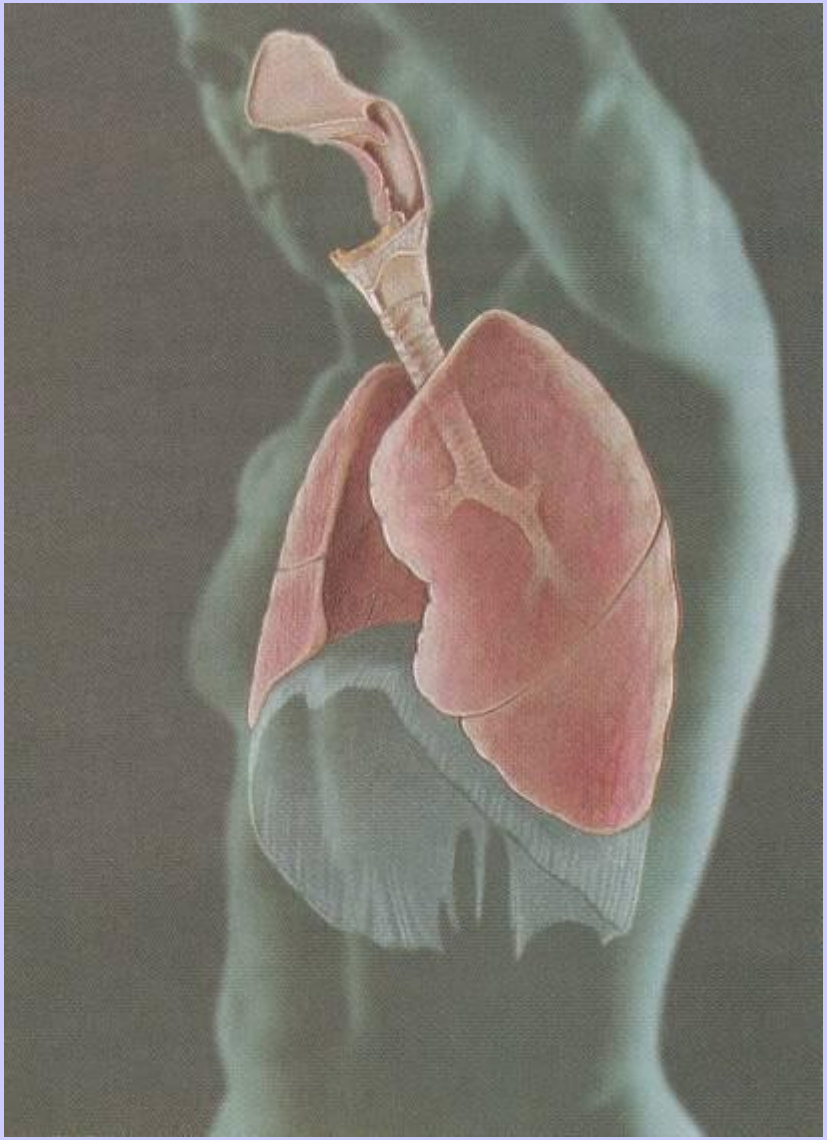

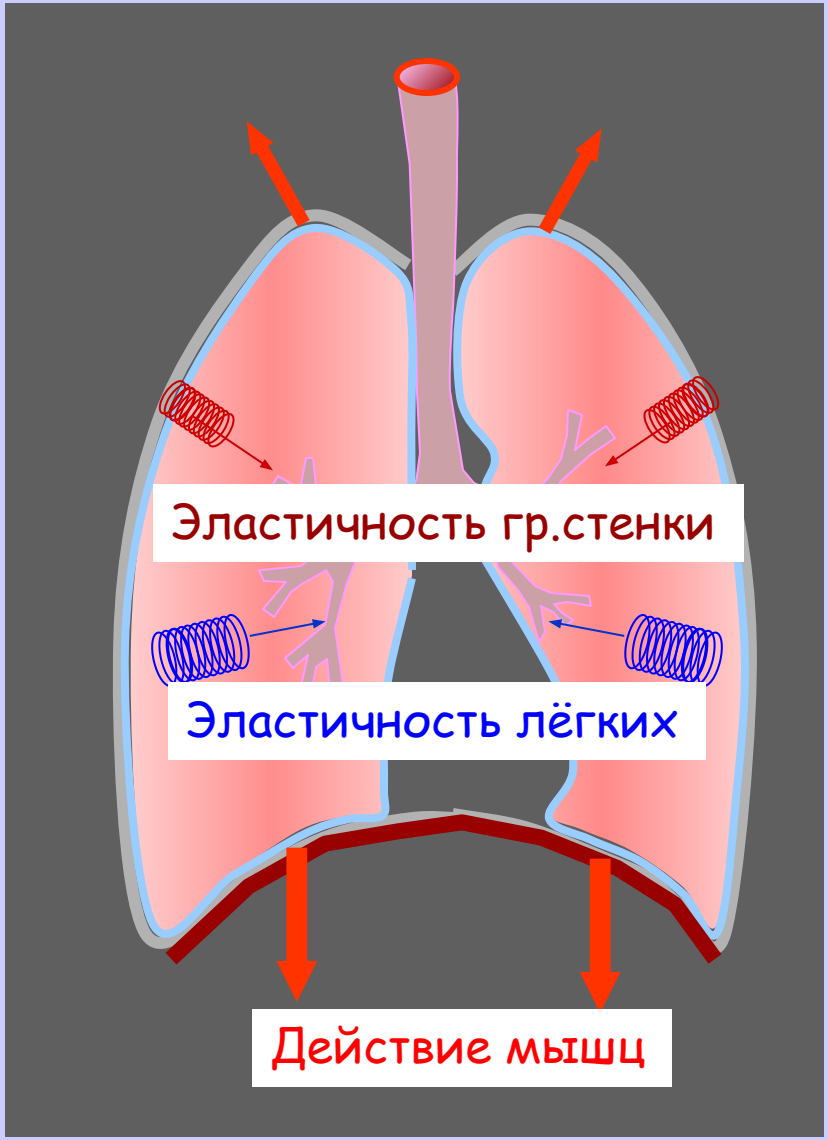

Спадение левого лёгкого, пневмоторакс

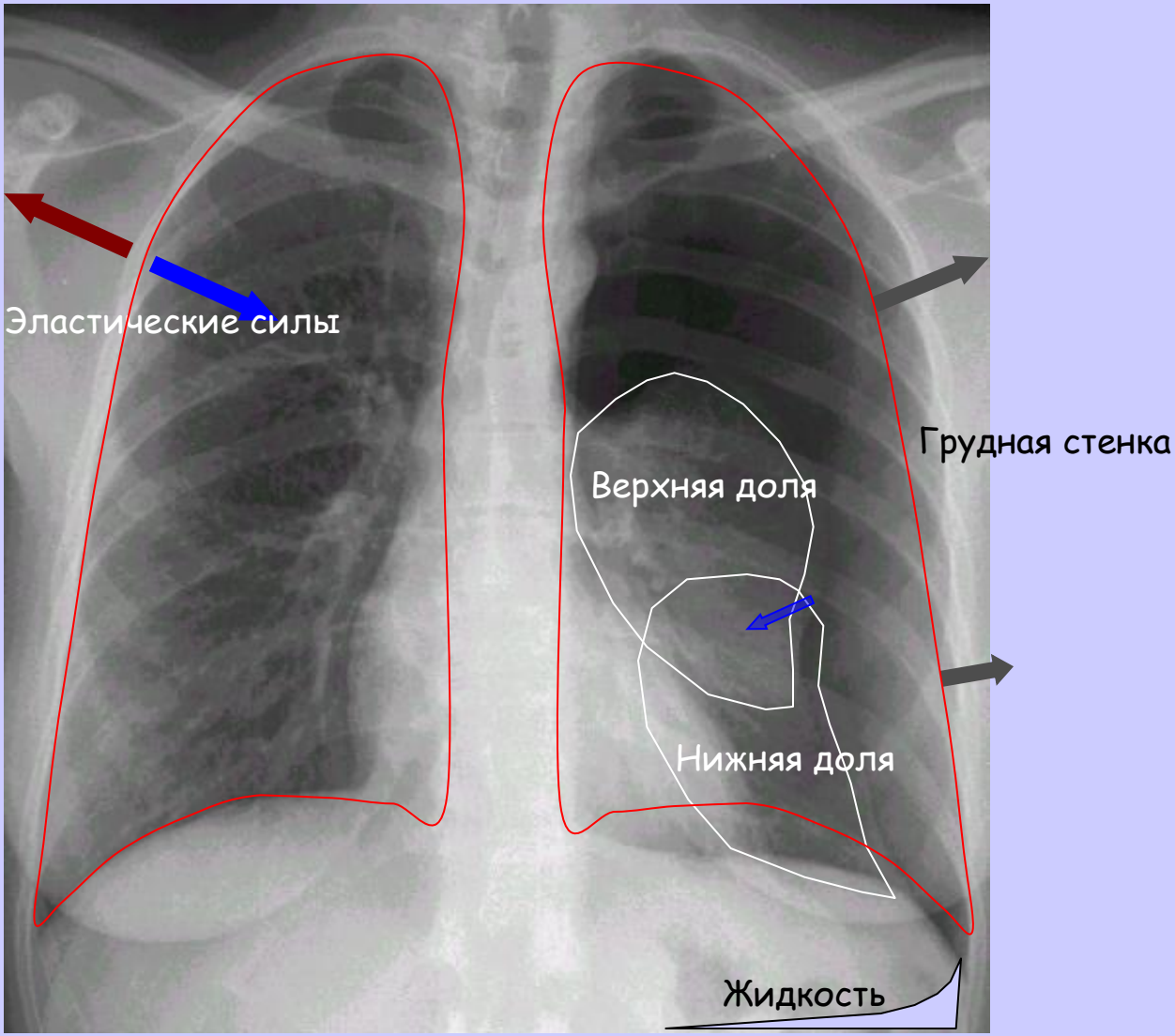

Дыхательная мускулатура

Инспираторные мышцы

Мышцы шеи

Наружные межрёберные

Диафрагма

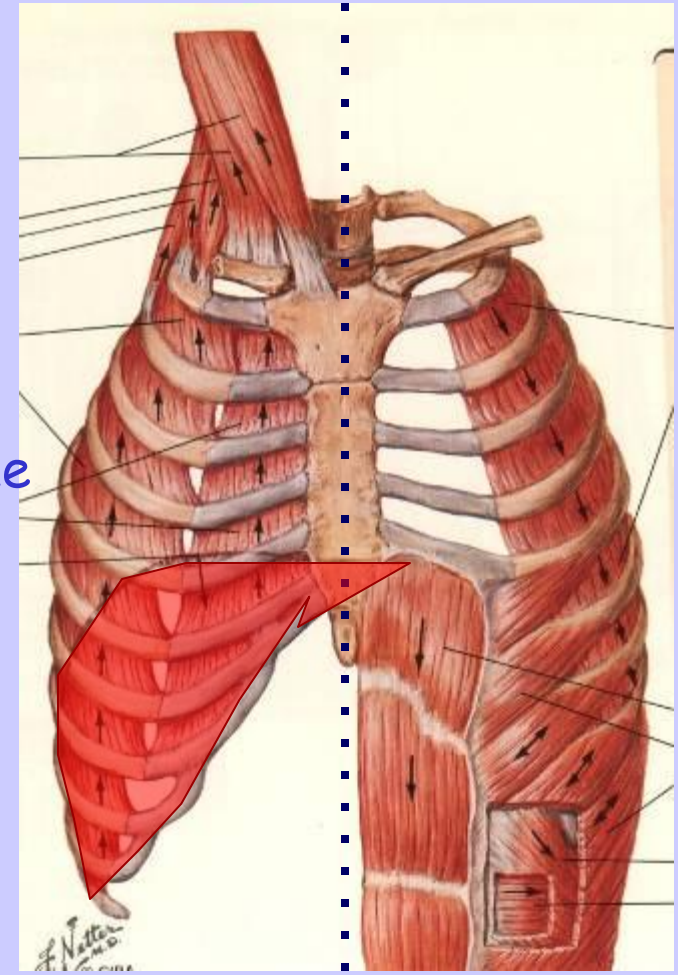

Экспираторные мышцы

Внутренние межрёберные

Мышцы живота

Спирометр с колоколом без регистрации кривой

Спирометрия, основанная на измерении объёма



Старый, не используемый прибор закрытого типа

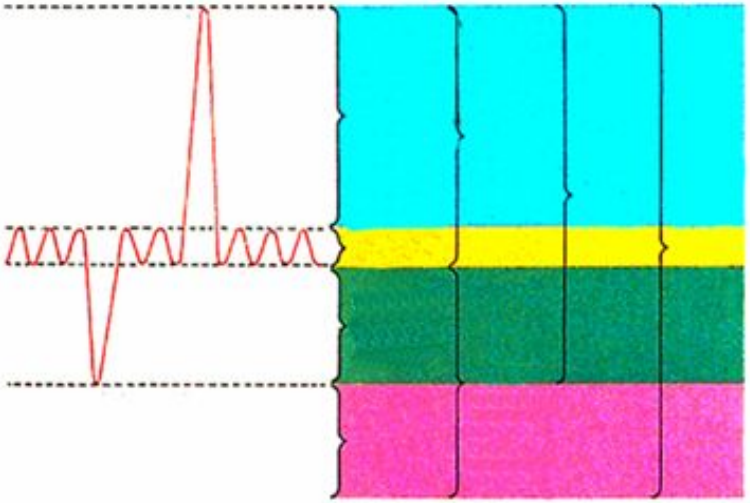

Спирометр, измеряющий объем

Спирометр измеряющий поток

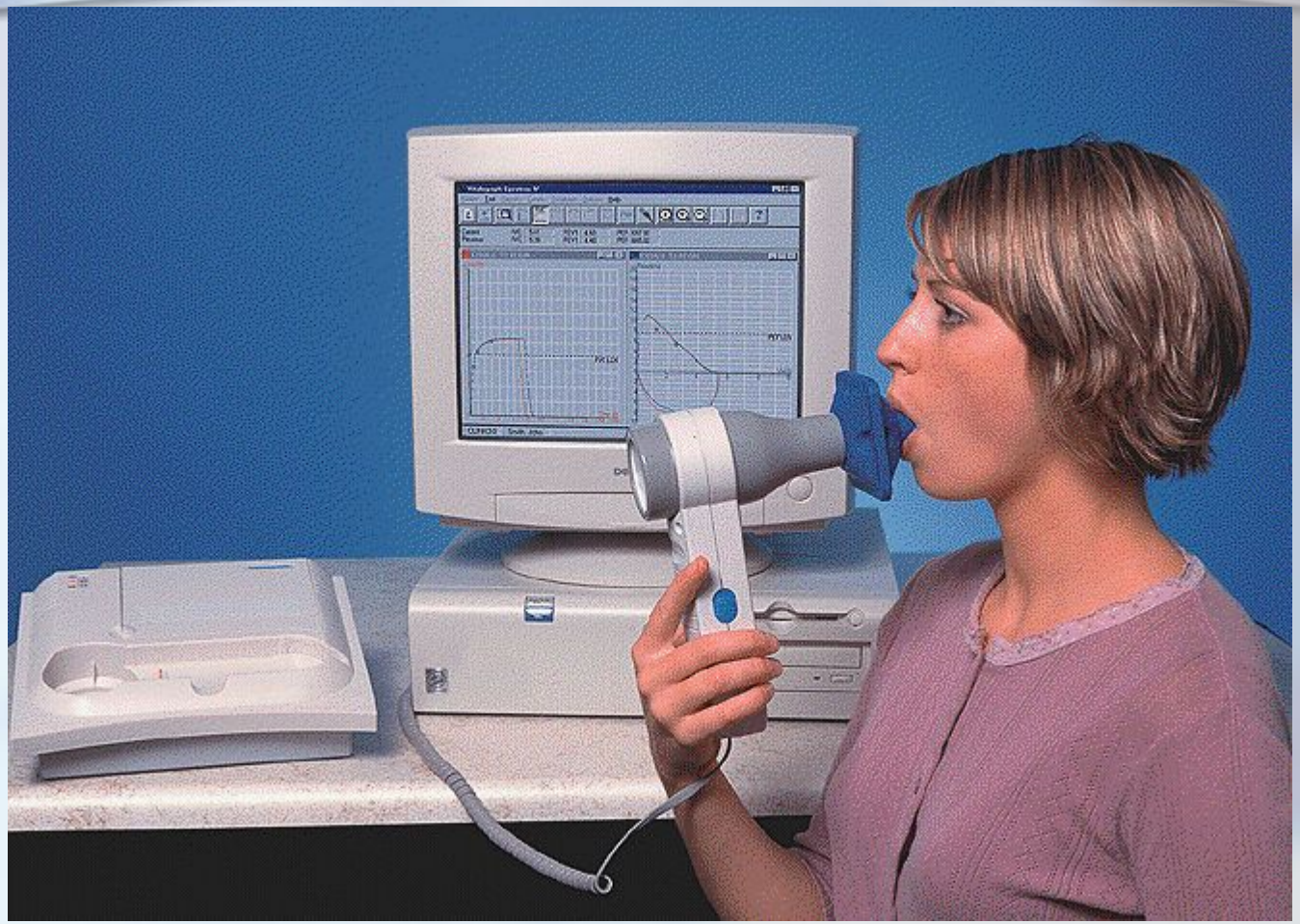

Настольный электронный спирометр

РАБОТА С КОМПЬЮТЕРОМ

Работа в режиме реального времени

Сравниваем с должными

Влияют:

- ✔ Возраст
- ✔ Рост
- ✔ Пол
- ✔ Этнос

Критерии нормальной спирометрии

- $ОФВ_1$: % от должных $\geq$ 80%
- ФЖЕЛ: % от должных $\geq$ 80%
- $ОФВ1_1$/ФЖЕЛ: > 0.7

(с 2011 сравниваем с должными)

Форма кривой – визуальная интерпретация исследования

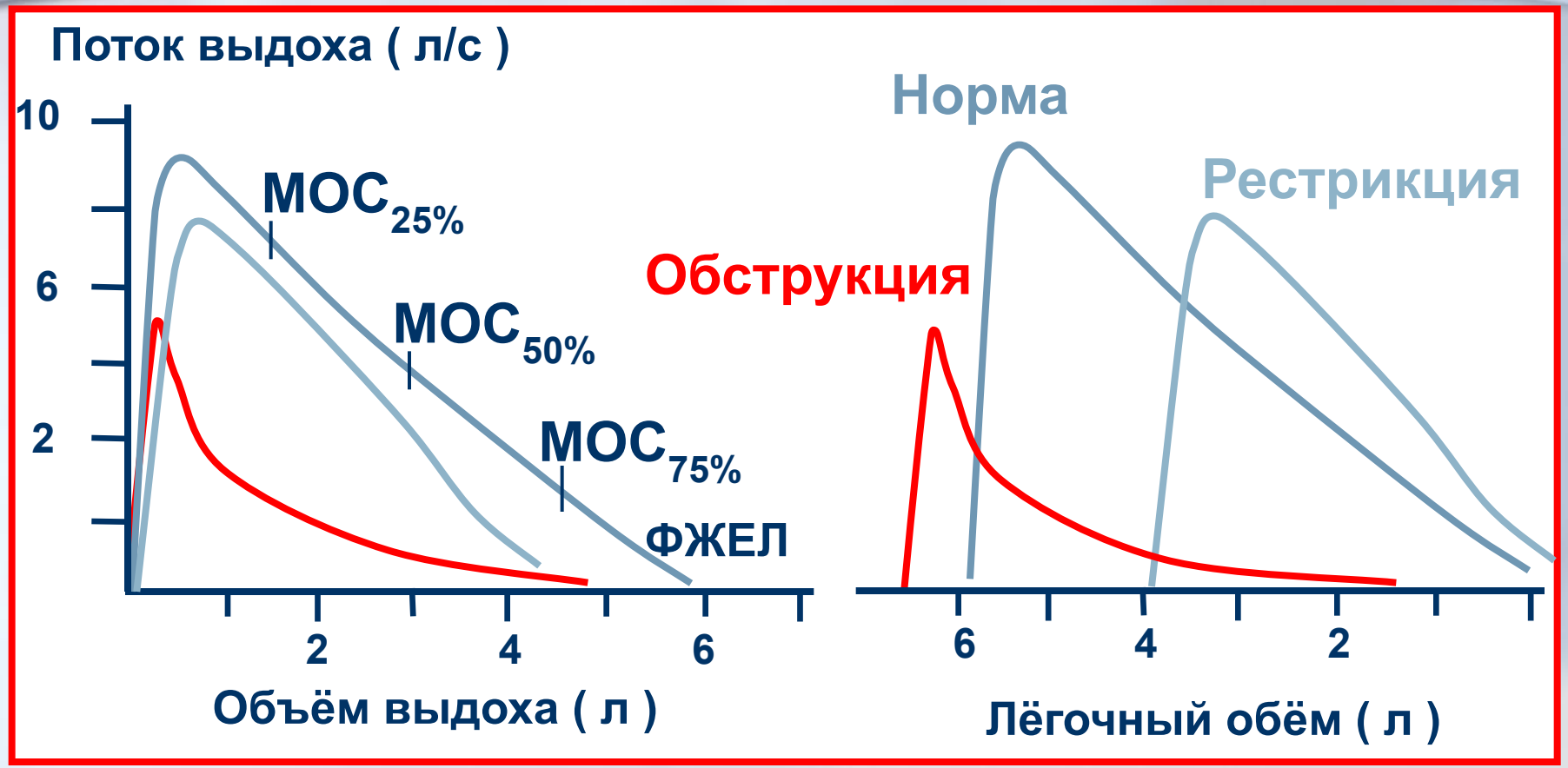

Максимальный глубокий вдох

sternocleidomastoideus
scalenis

Механика спирометрии

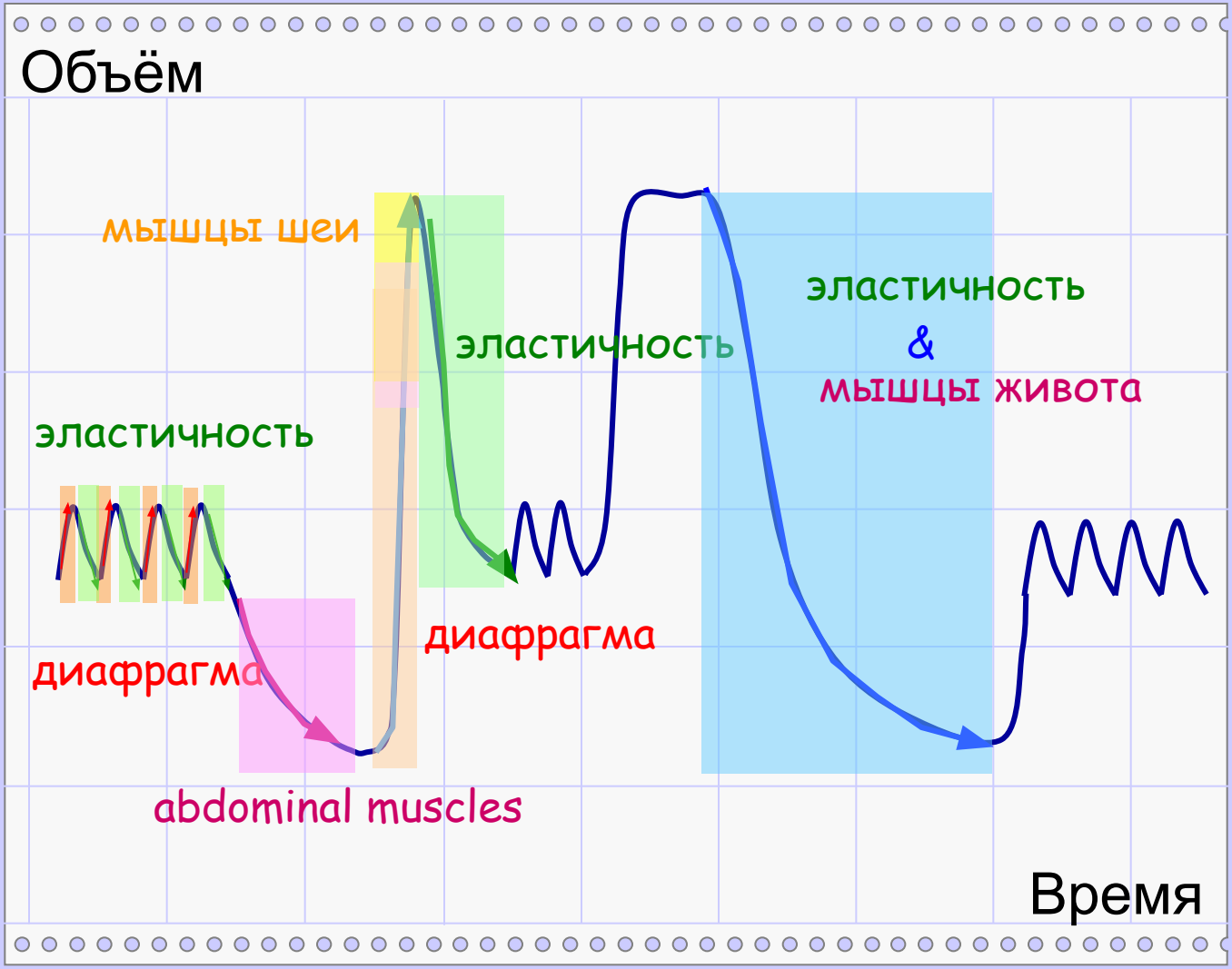

Экспираторный коллапс дыхательных путей

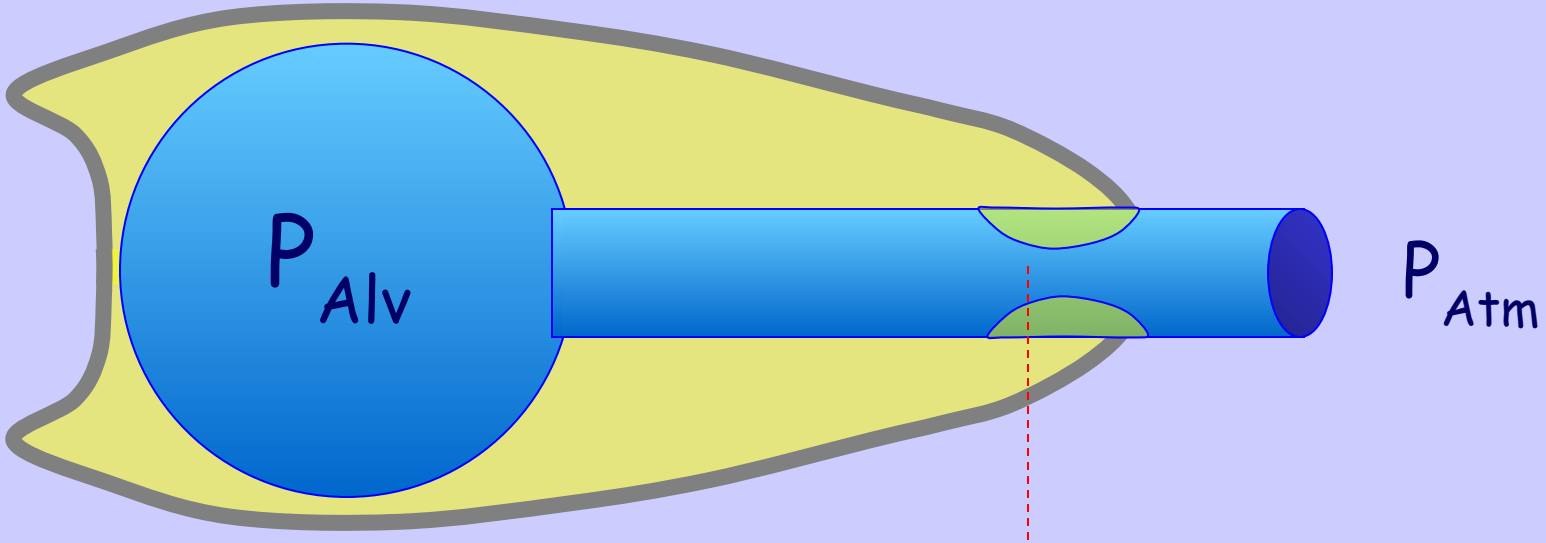

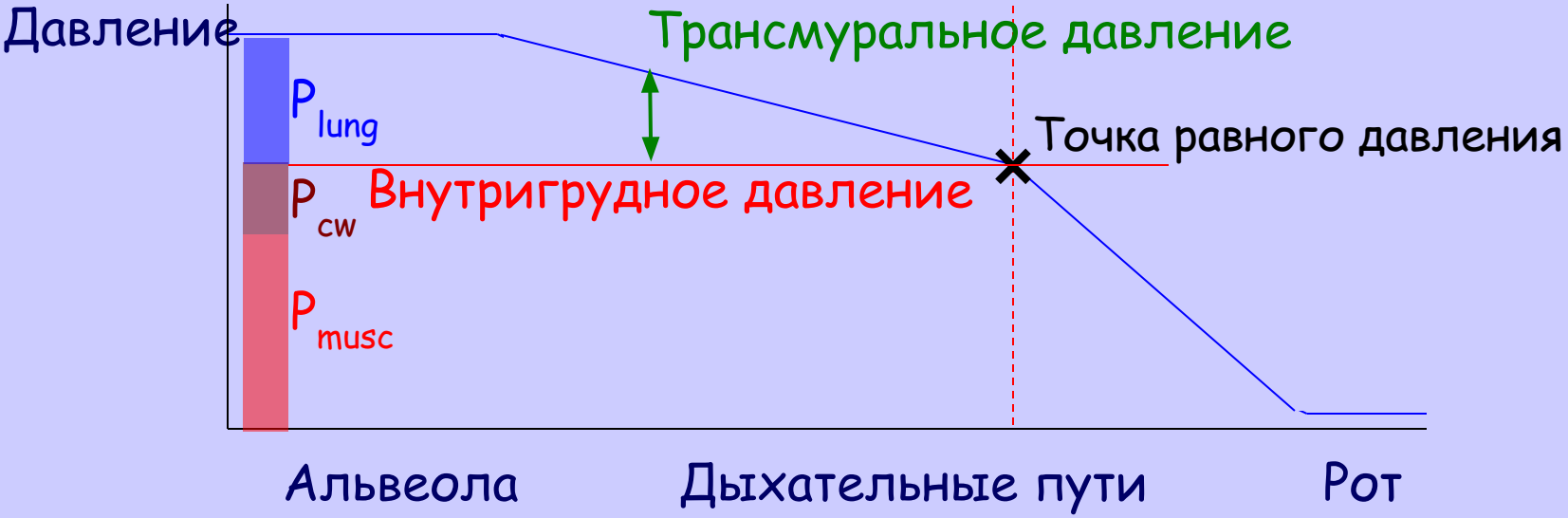

Механика дыхательный путей при эмфиземе

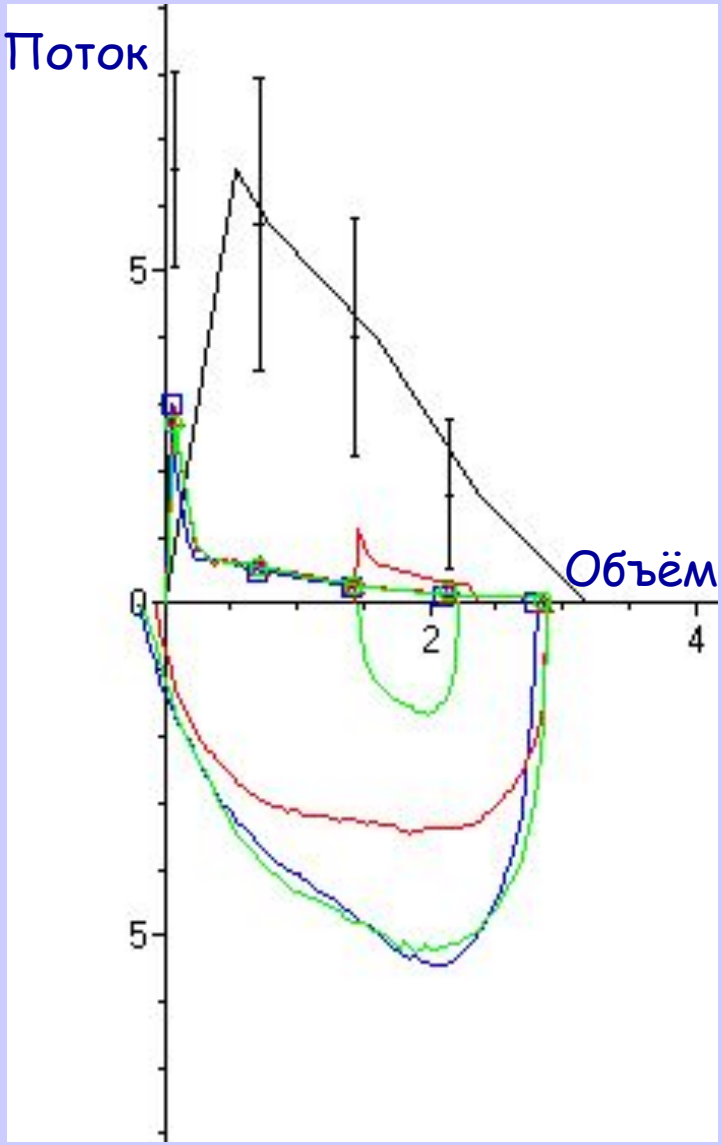

Кривая поток-объём при эмфиземе

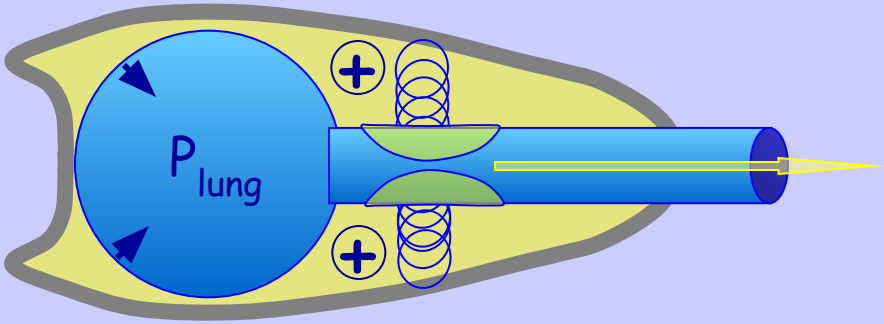

Выдох

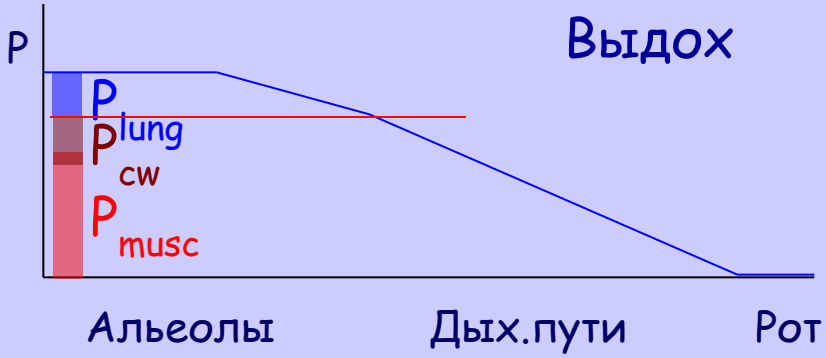

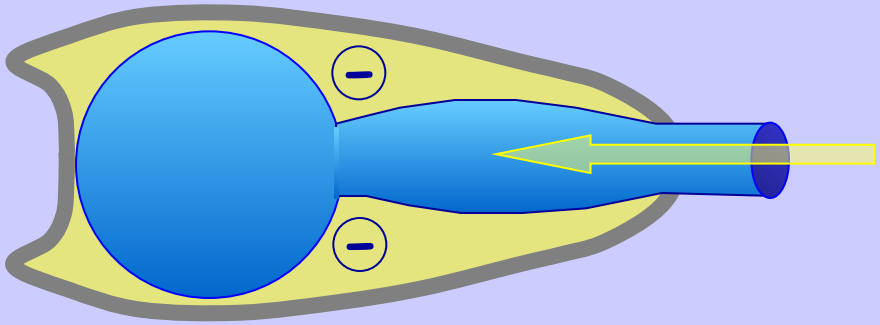

Вдох

Спирометрия

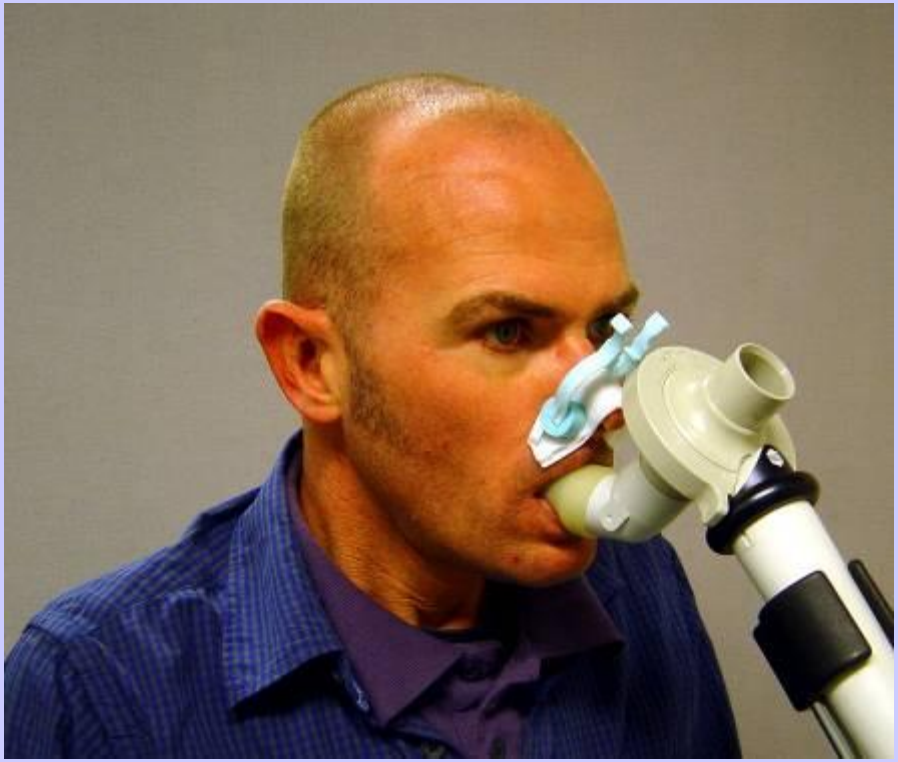

Максимальный вдох

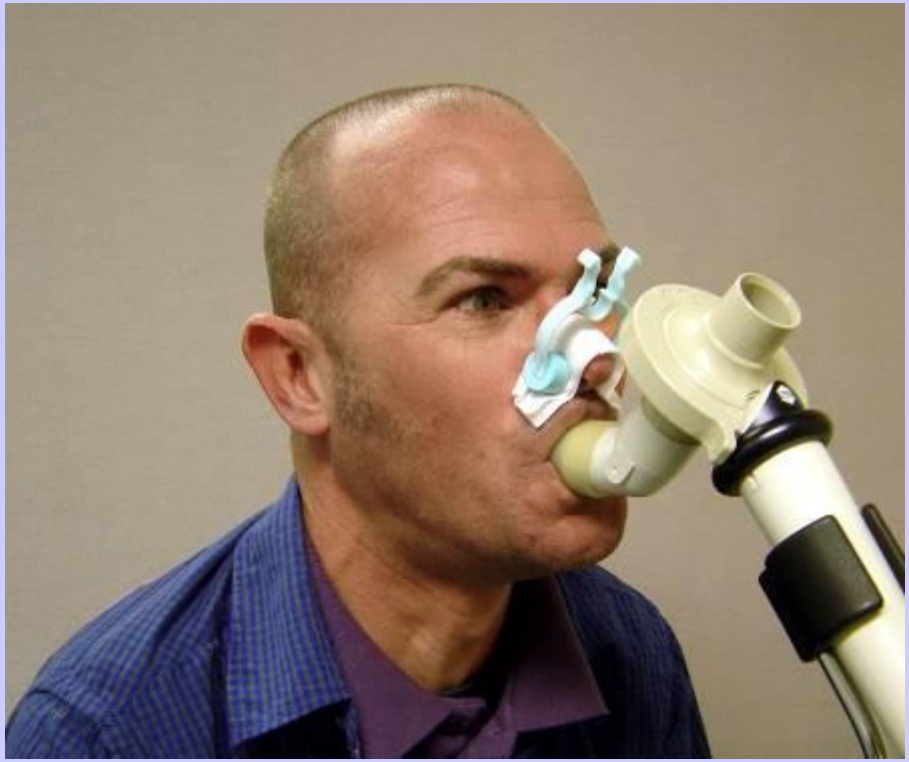

Максимальный выдох

Максимальное движение грудной стенки

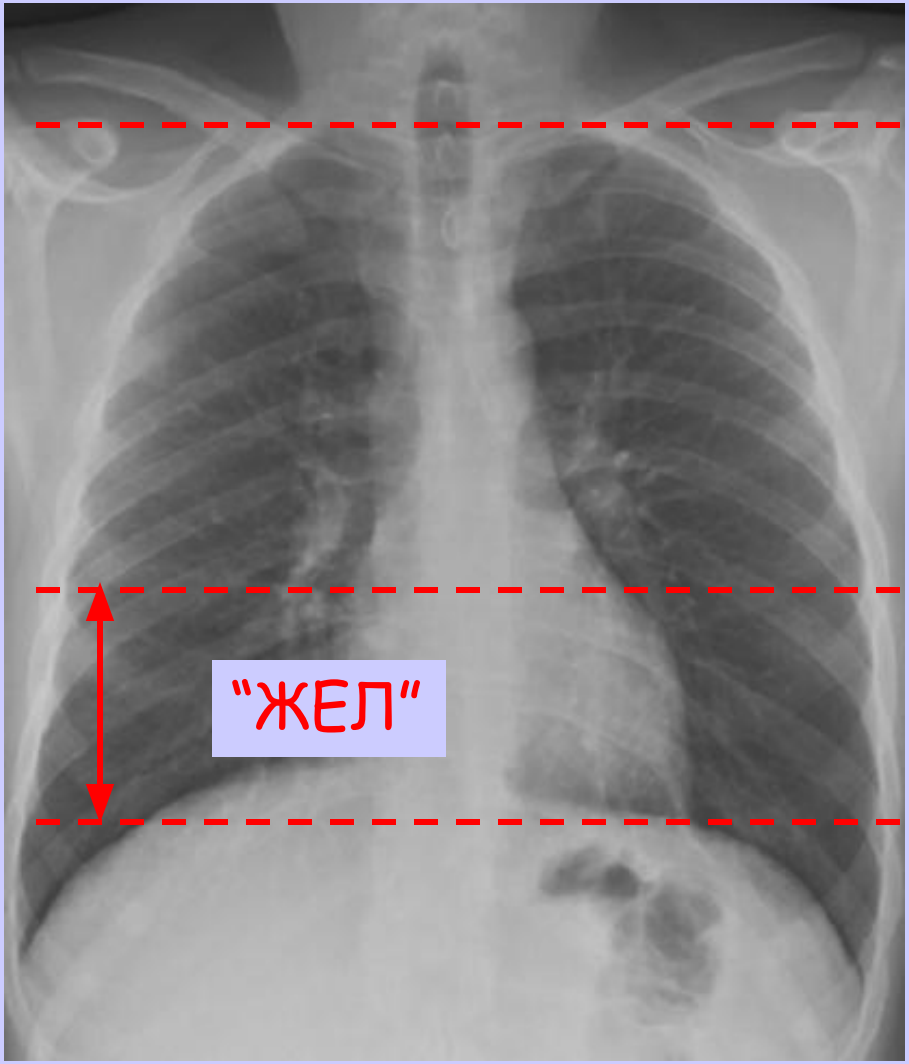

Максимальный вдох
уровень ОЕЛ

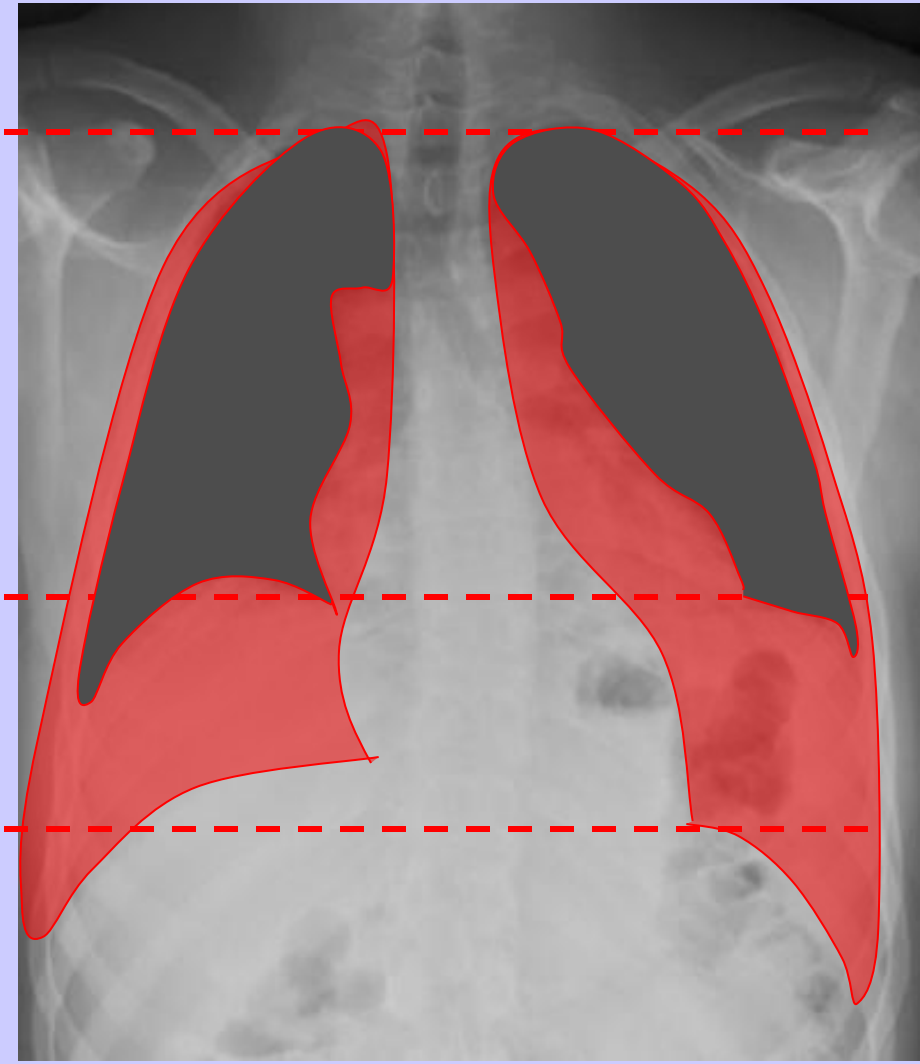

Максимальный выдох
уровень ОО

limits of the vital capacity

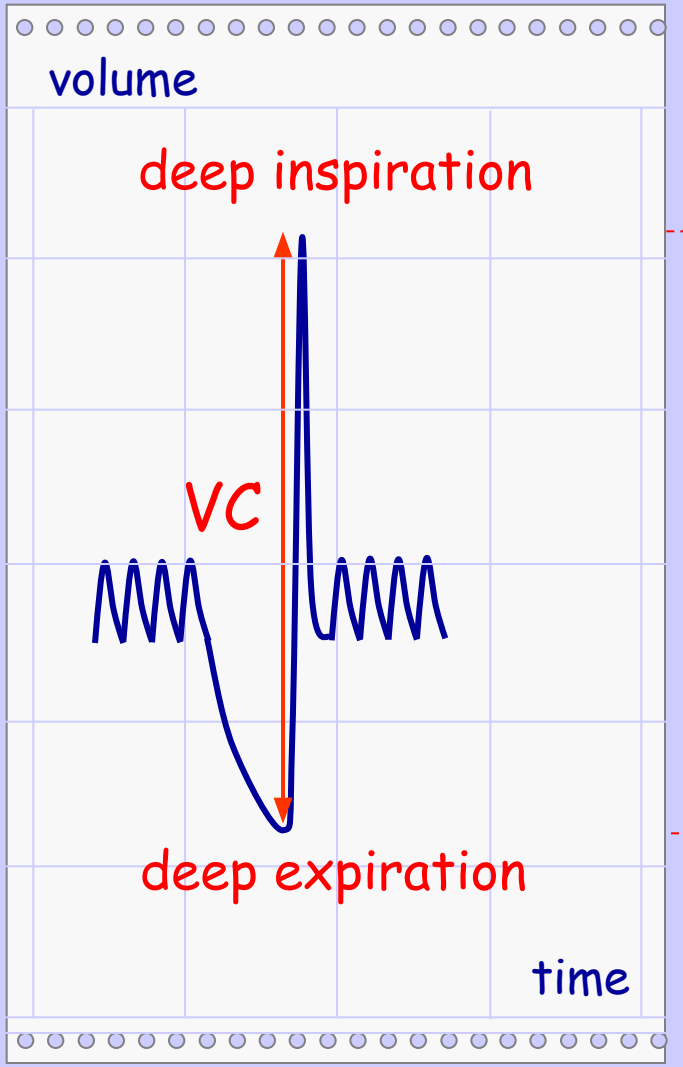

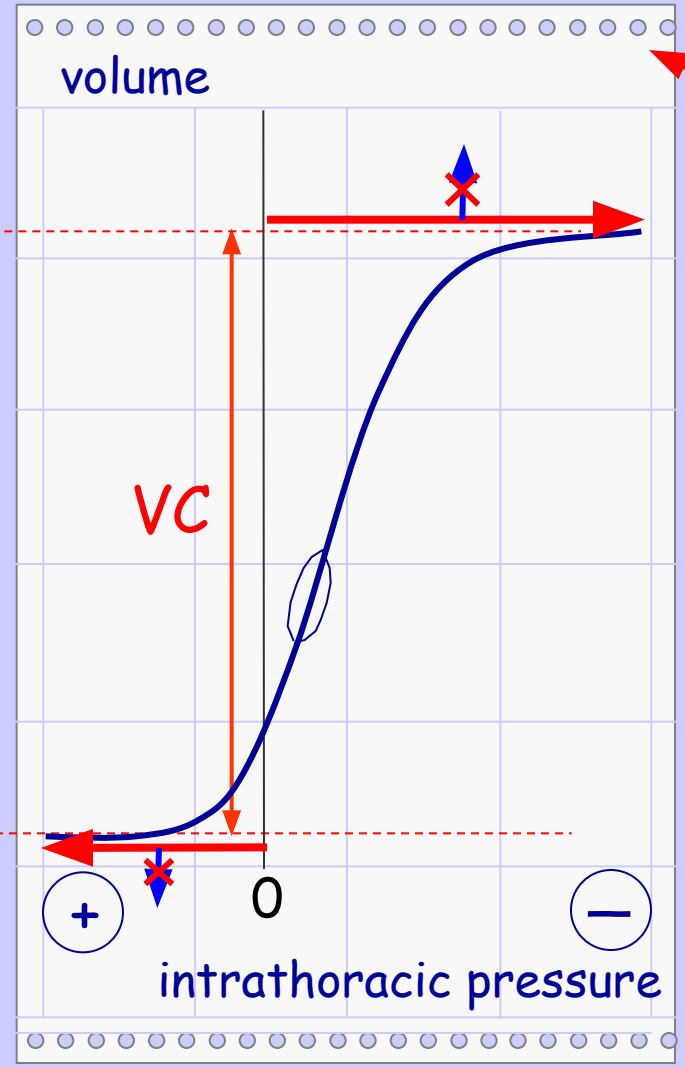

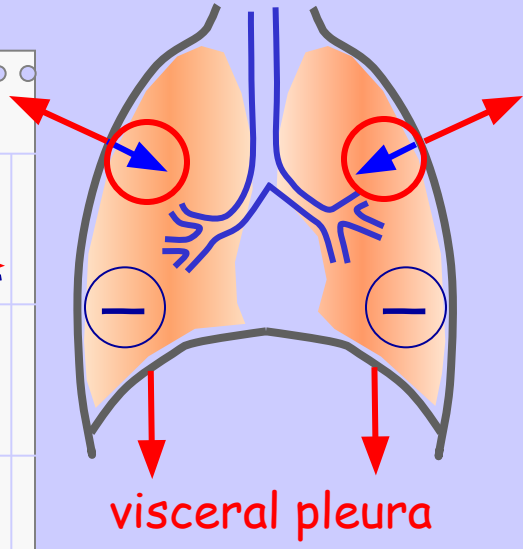

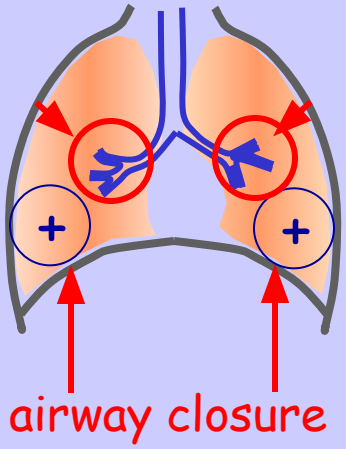

Низкая ЖЕЛ, соотношение ОЕЛ и ОО

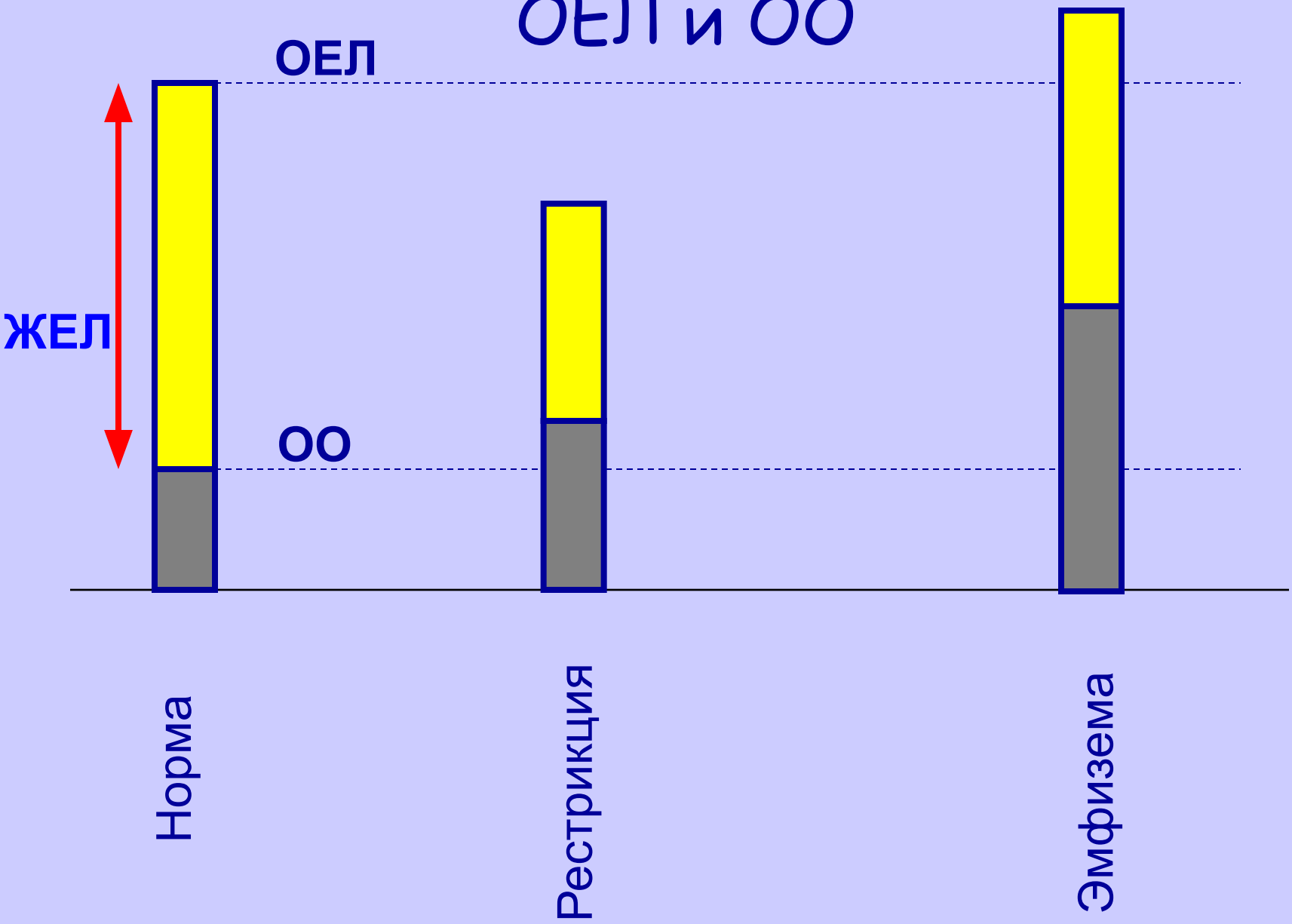

ПРОБЛЕМЫ

Примеры неприемлемых кривых

Неадекватное усилие выдоха

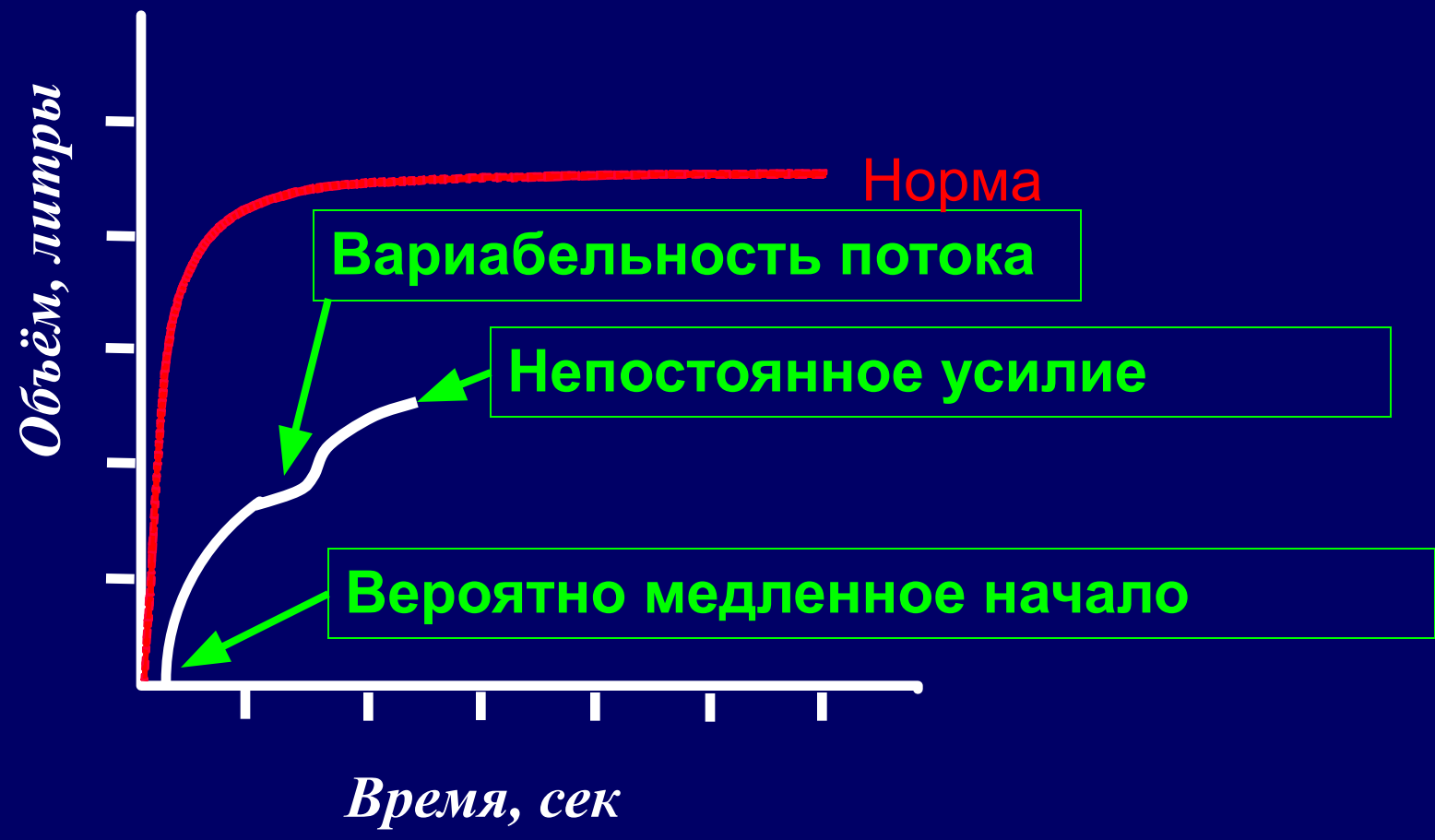

Преждевременное завершение выдоха

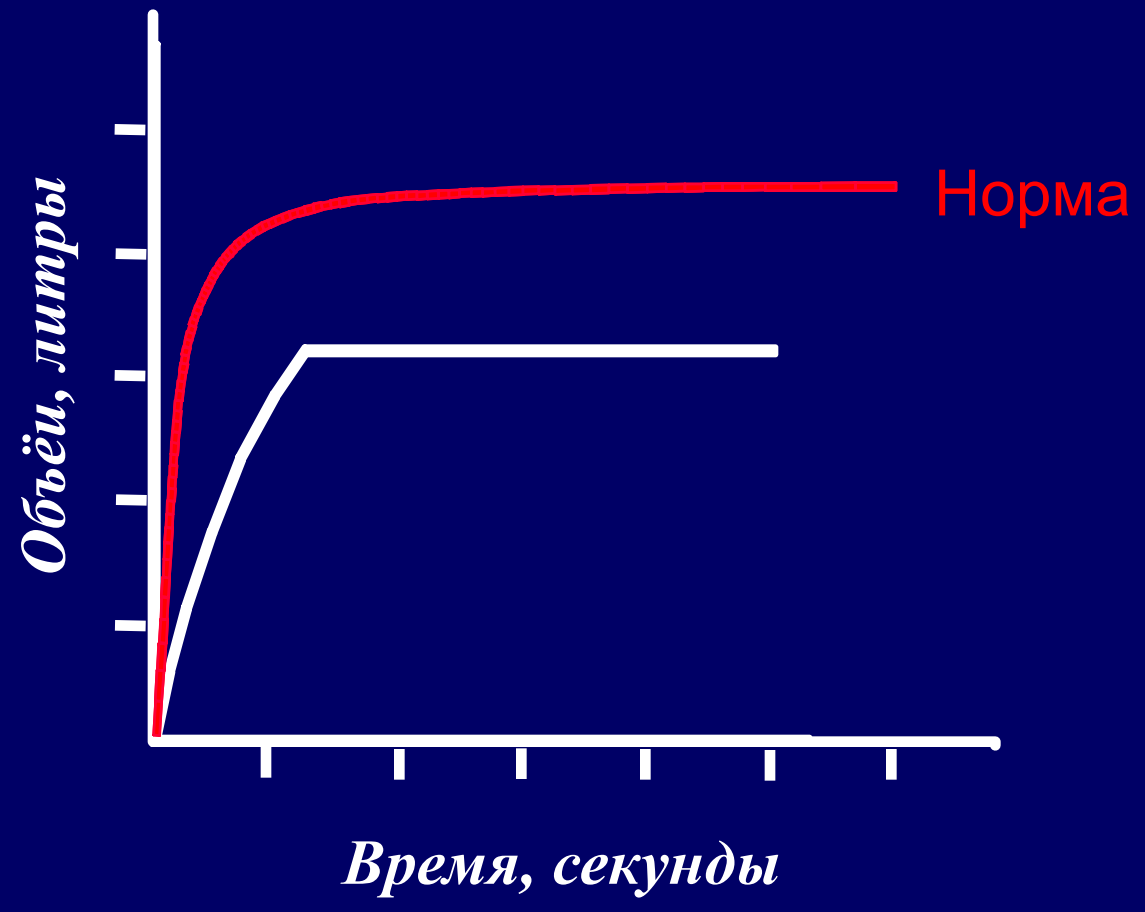

Позднее начало выдоха

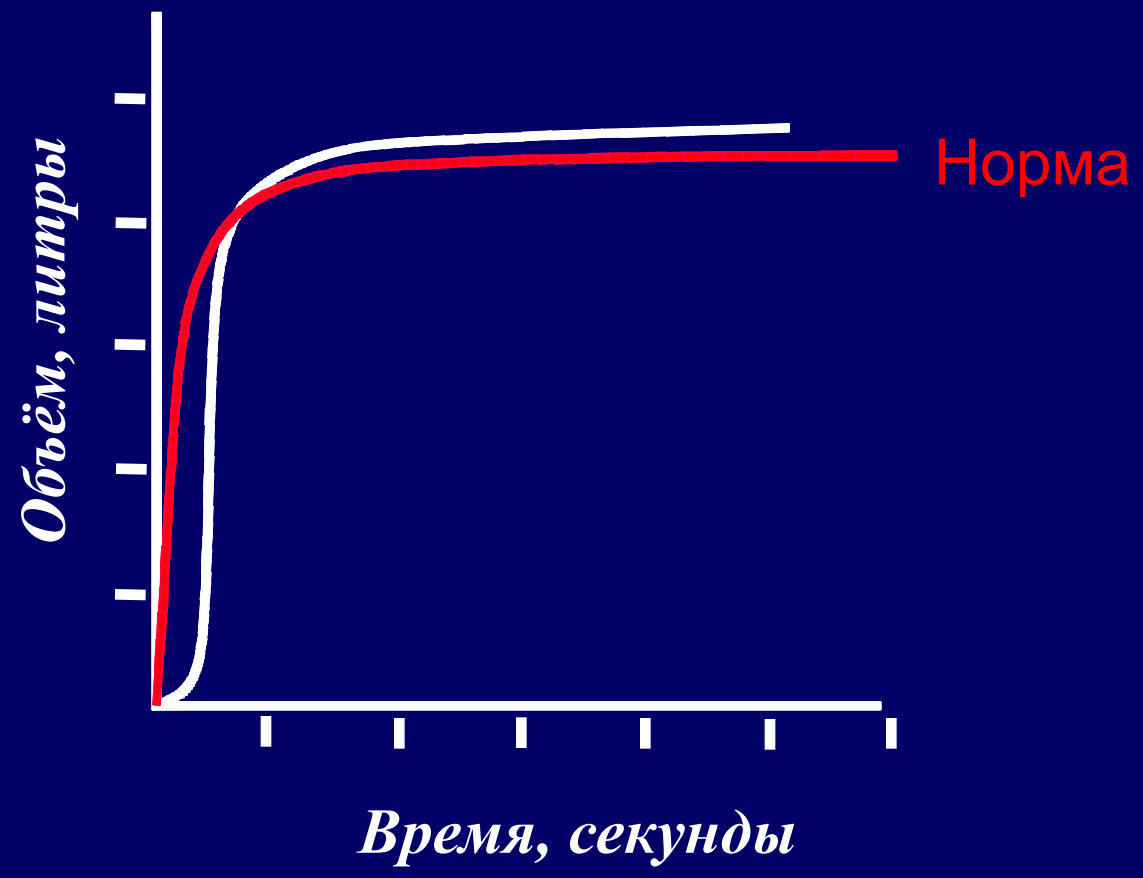

Кашель на выдохе

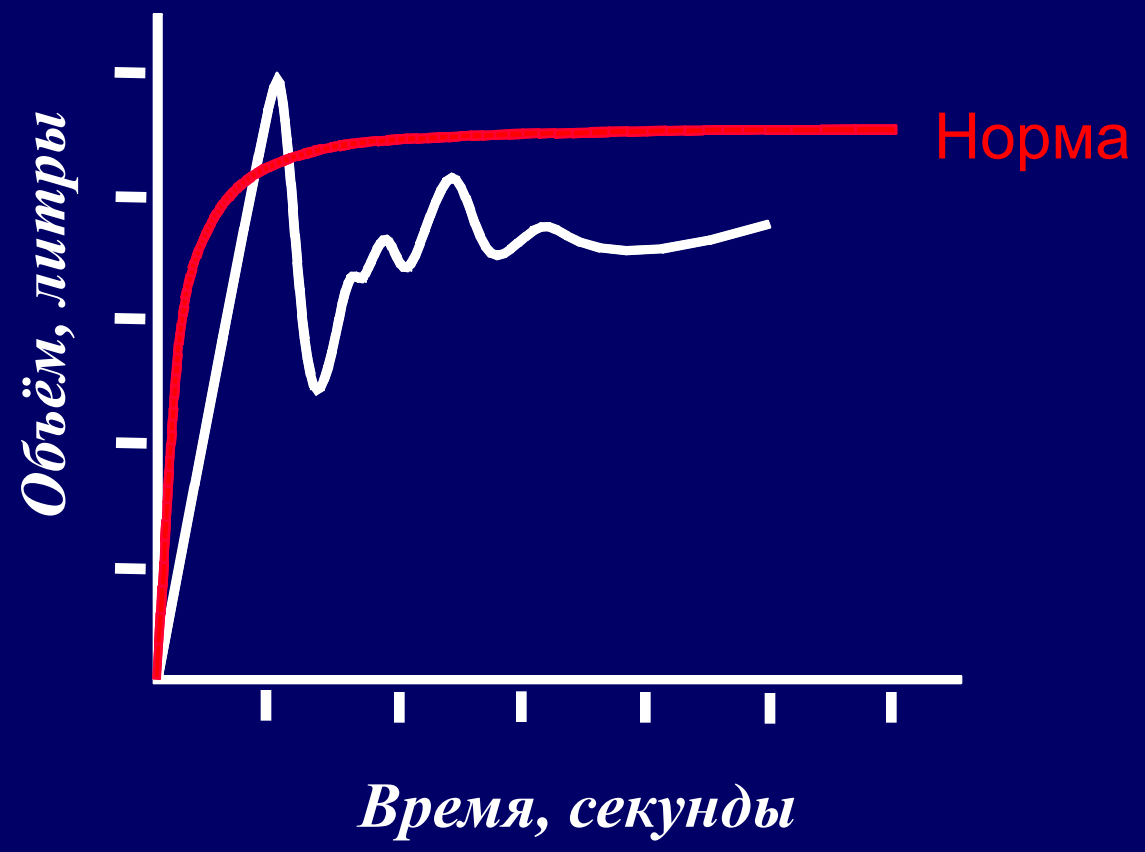

Повторный выдох

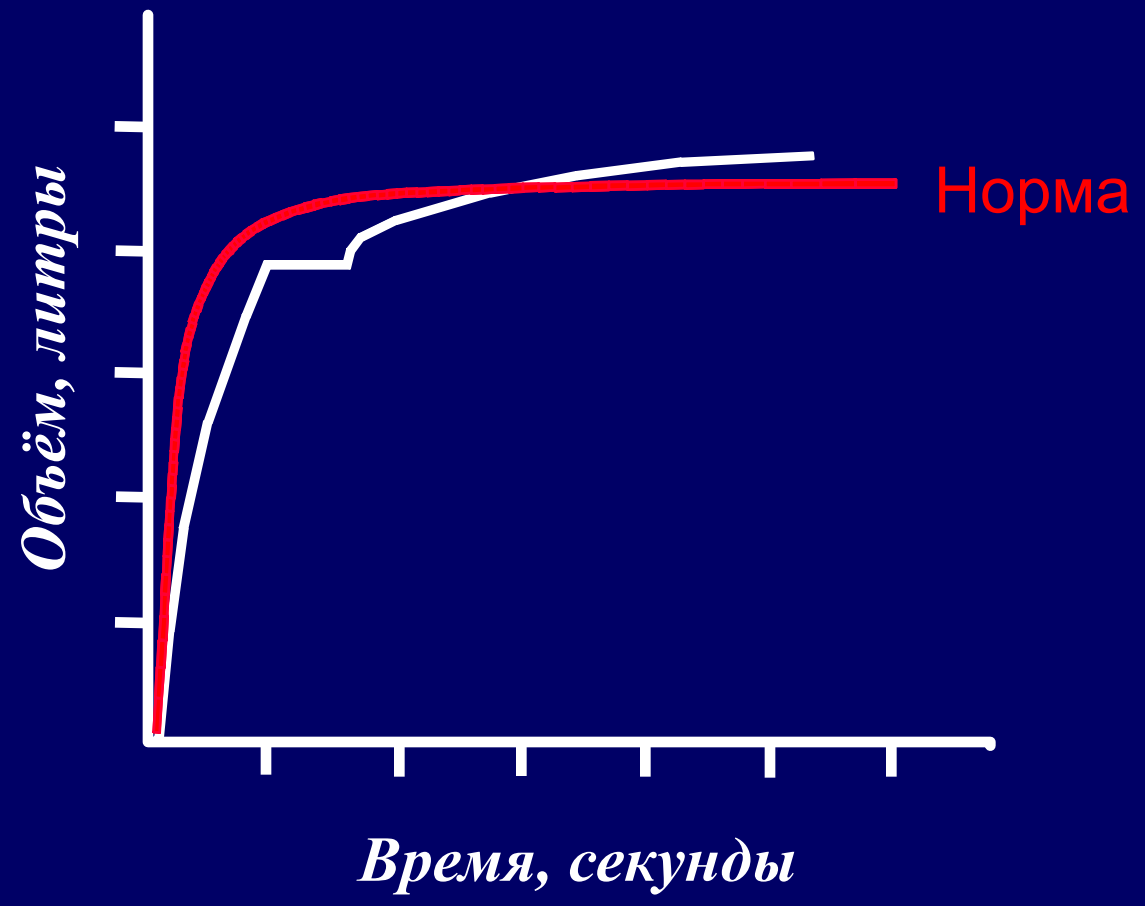

Ошибки интерпретации: шкалы скоростей

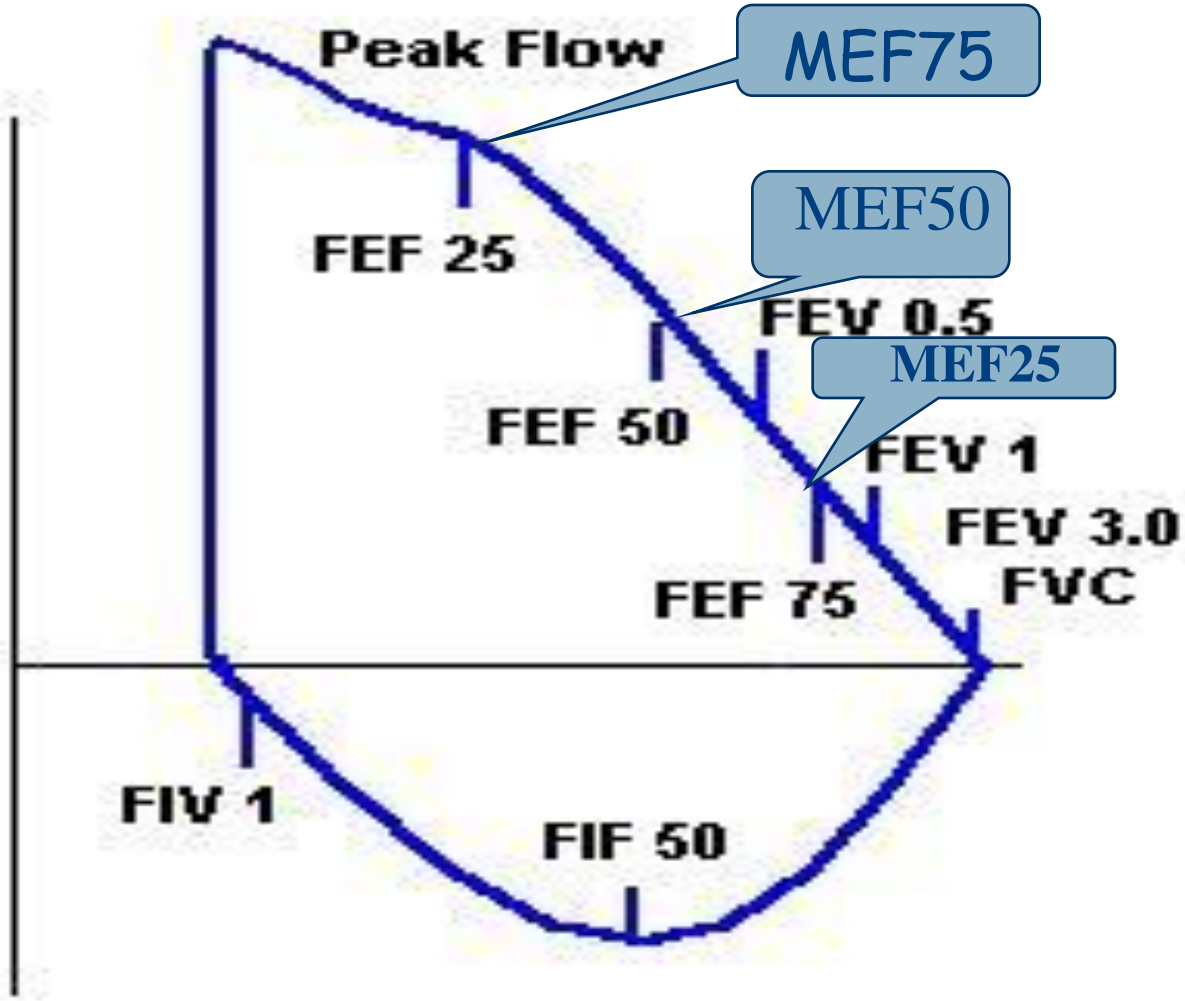

Слайд Айсанова З.Р.

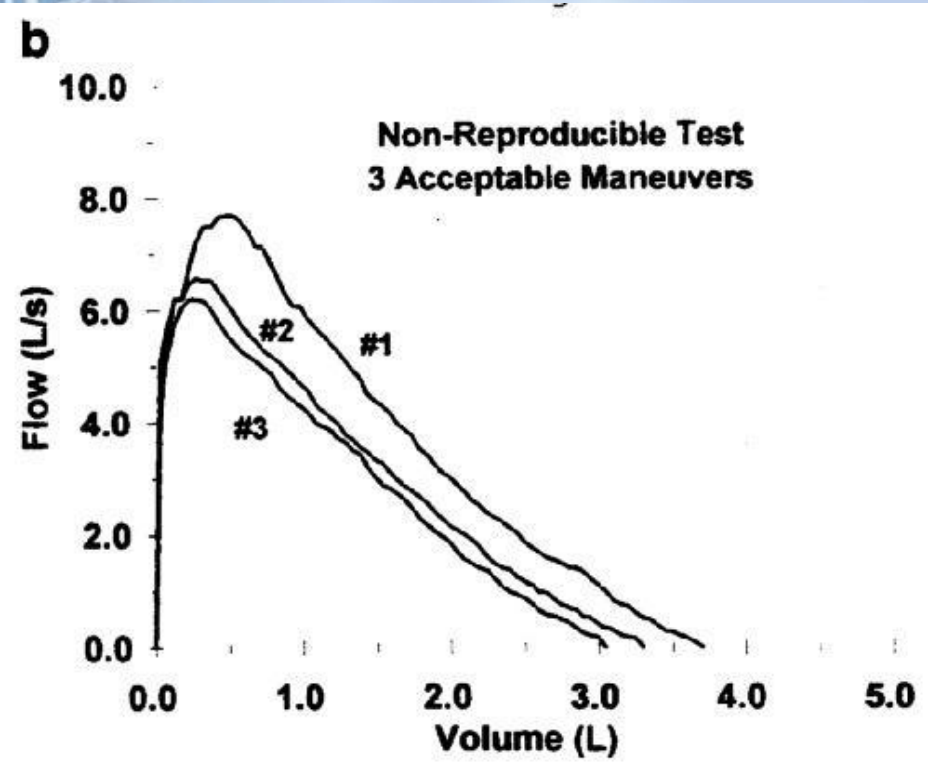

Figure A7b. Nonreproducible test with three acceptable flow–volume curves.

Непригодный для интерпретации тест

Пригодный для интерпретации тест

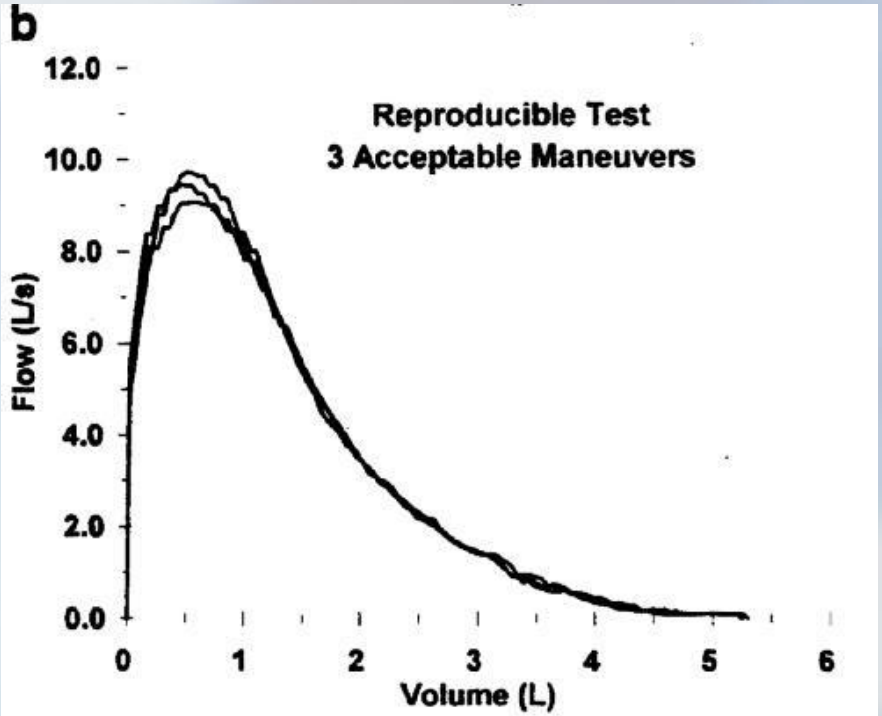

Figure A8b. Reproducible test with three acceptable flow–volume curves.

Слайд Айсанова З.Р.

Примеры нормальной кривой поток-объём

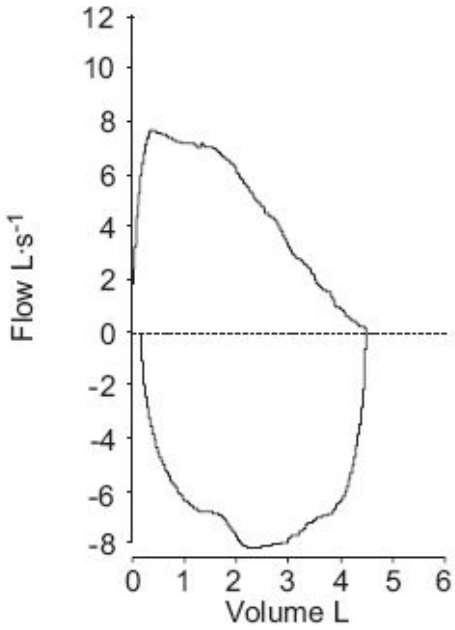

FIGURE 4. Flow–volume loop of a normal subject.

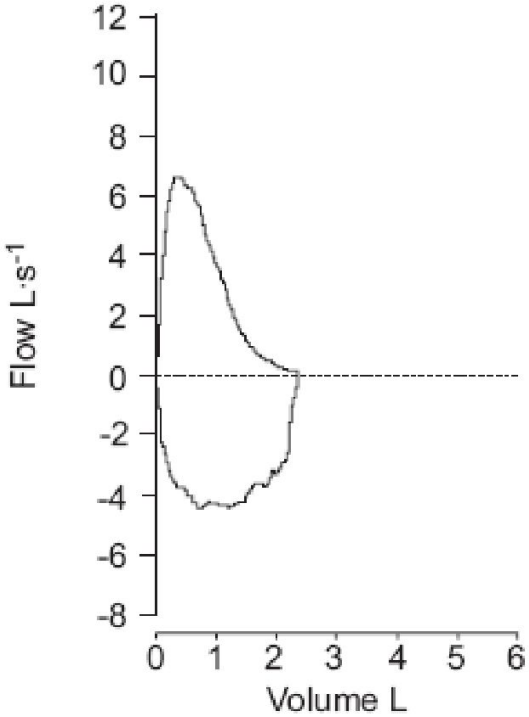

FIGURE 5. Flow–volume loop of a normal subject with end expiratory curvilinearity, which can be seen with ageing.

Молодой/зрелый

Пожилой

Что такое обструкция?

Обструкция дороги

Примеры кривой поток-объём

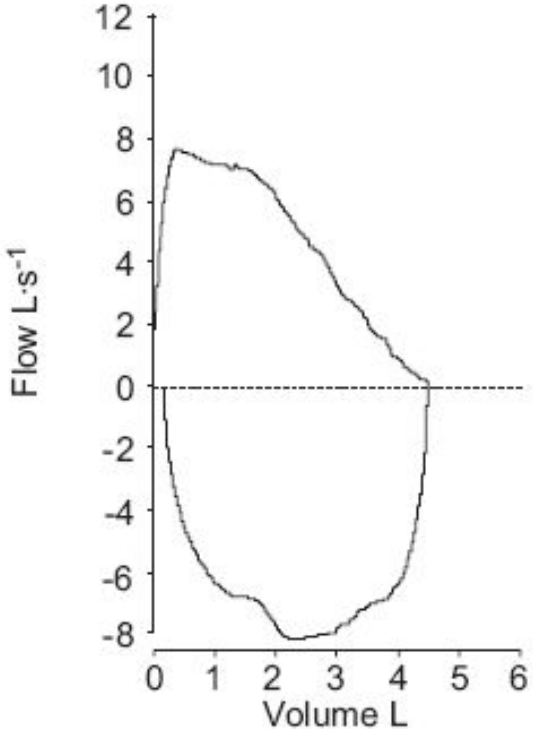

FIGURE 4. Flow–volume loop of a normal subject.

Норма

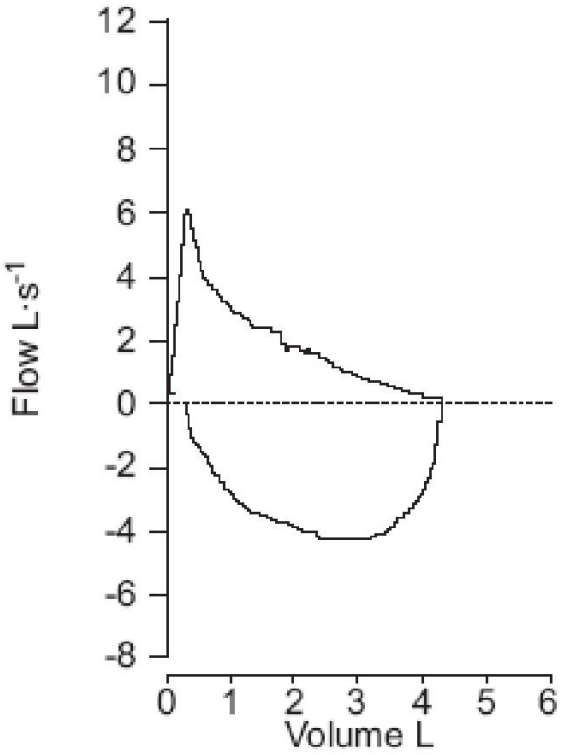

FIGURE 6. Moderate airflow limitation in a subject with asthma.

Лёгкая обструкция

Примеры кривой поток-объём

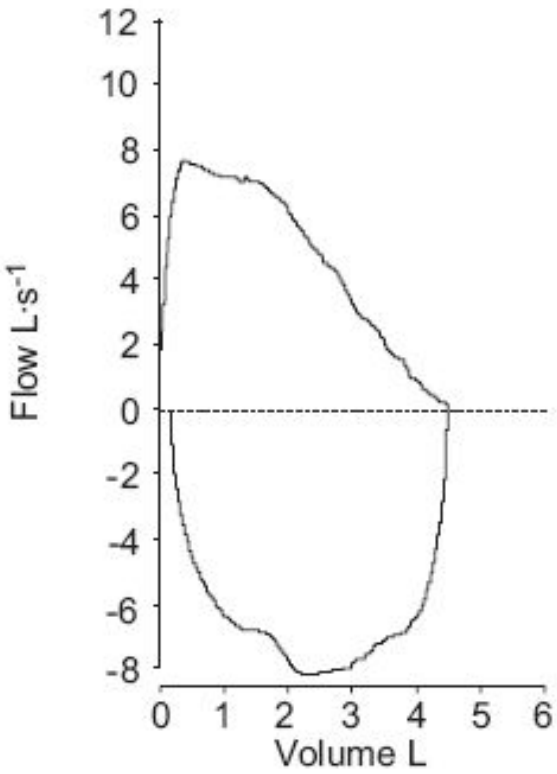

FIGURE 4. Flow–volume loop of a normal subject.

Норма

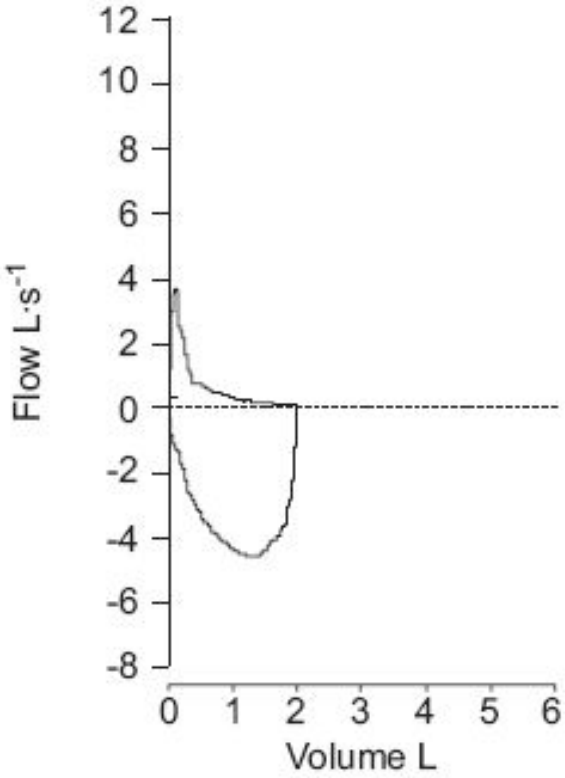

FIGURE 7. Severe airflow limitation in a subject with chronic obstructive pulmonary disease.

Тяжёлая обструкция дыхательных путей

Примеры кривой поток-объём

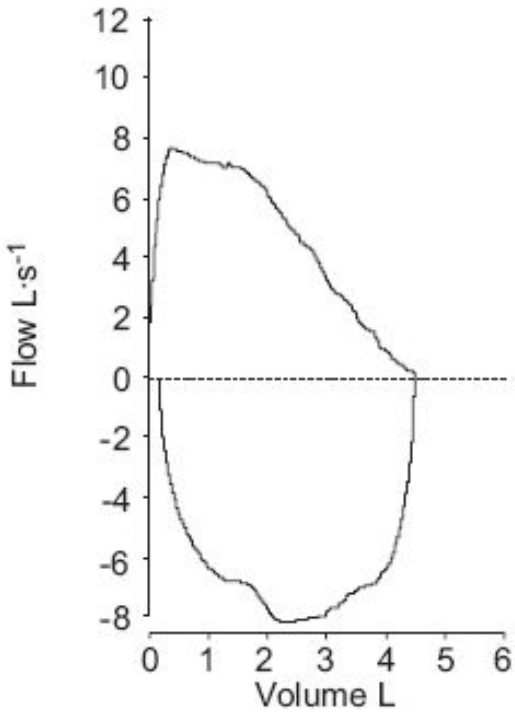

FIGURE 4. Flow–volume loop of a normal subject.

Норма

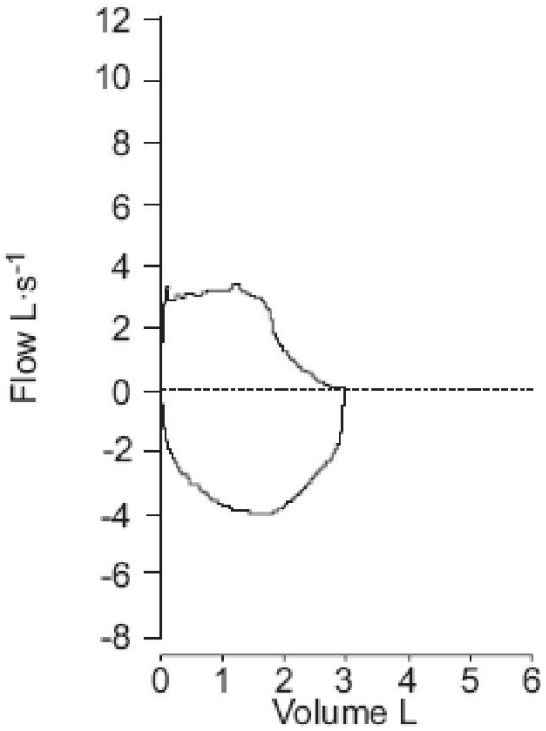

FIGURE 8. Variable intra-thoracic upper airway obstruction.

Вариабельная внутриторакальная обструкция верхних дыхательных путей

Примеры кривой поток-объём

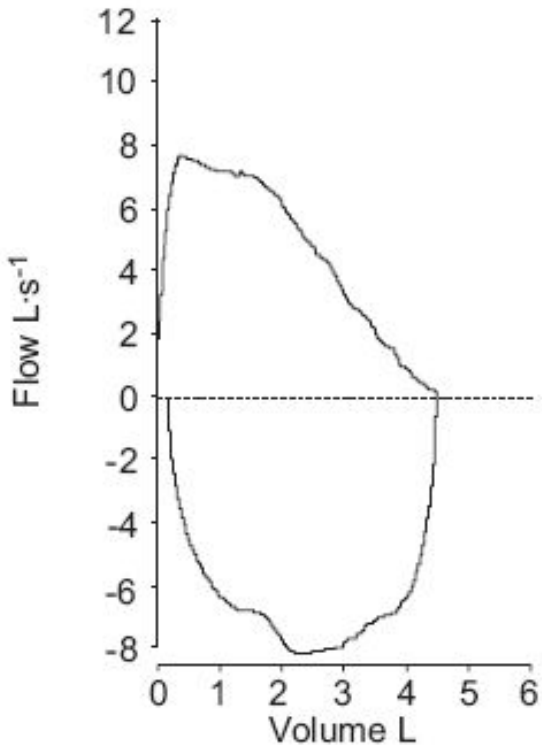

FIGURE 4. Flow–volume loop of a normal subject.

Норма

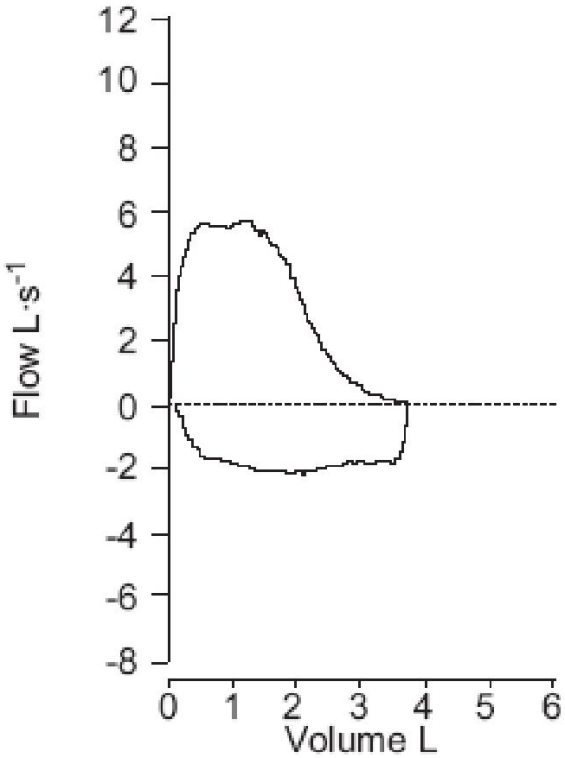

FIGURE 9. Variable extra-thoracic upper airway obstruction.

Вариабельная внеторакальная обструкция верхних дыхательных путей

Примеры кривой поток-объём

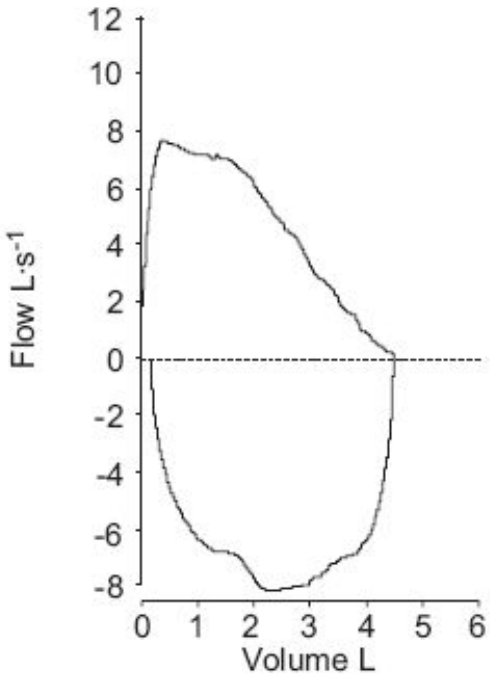

FIGURE 4. Flow–volume loop of a normal subject.

Норма

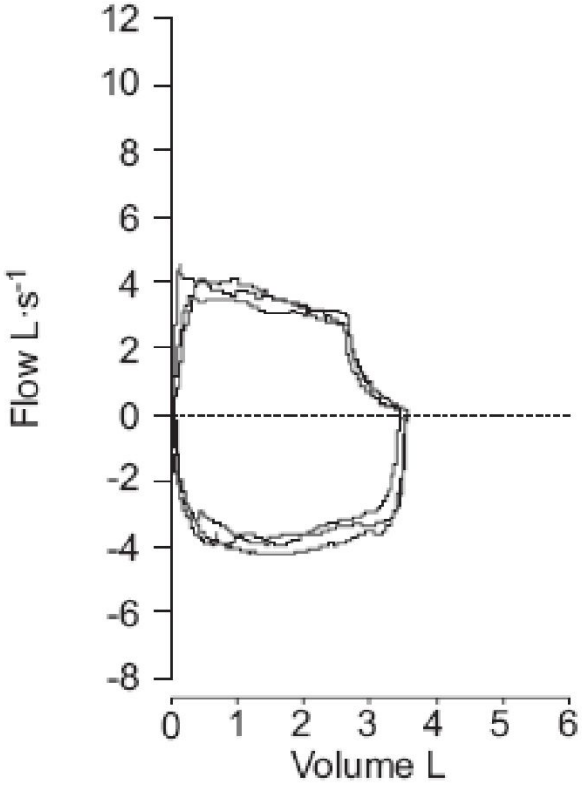

FIGURE 10. Fixed upper airway obstruction shown by three manoeuvres.

Фиксированная обструкция верхних дыхательных путей

Рестриктивные нарушения

Рестриктивные нарушения характеризуются снижением ОЕЛ ниже должных значений при нормальном соотношении ОФВ1/ЖЕЛ. Снижение ЖЕЛ позволяет предположить рестрикцию, если отношение ОФВ1/ЖЕЛ увеличено (85–90%), а форма кривой поток-объем выпуклая. Определение рестрикции по спирограмме не является точным.

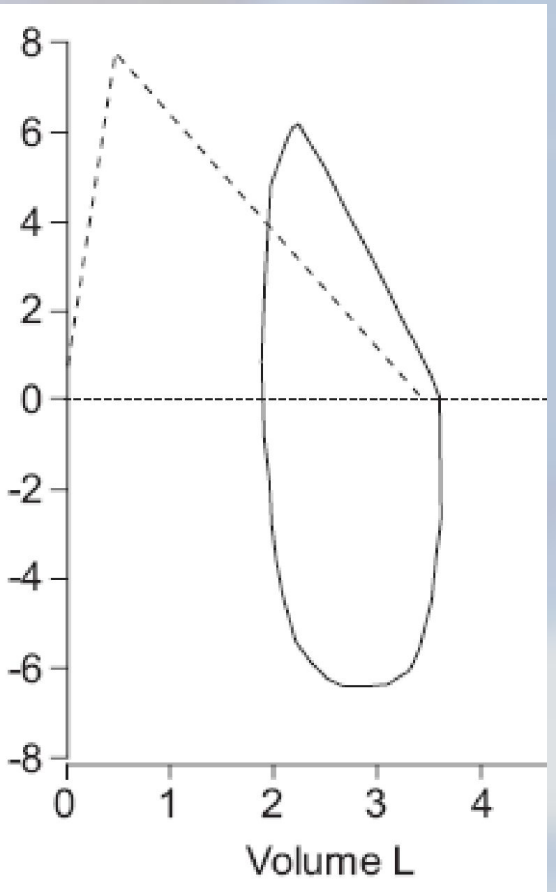

Ограничительные нарушения: рестрикция

- плевральный выпот
- пневмоторакс
- плевральные спайки
- фиброз лёгких
- застойные явления
- патология, деформация грудной клетки
- патология диафрагмы
- ожирение

Критерии рестрикции

- $ОФВ_{1:}$ % от должных < 80%
- ФЖЕЛ: % от должных < 80%
- $ОФВ_1$/ФЖЕЛ: > 0.7

БЕЗ ИЗМЕРЕНИЯ ОЕЛ ЗАКЛЮЧЕНИЕ НЕ ТОЧНОЕ

Спирограмма при рестрикции

$ОФВ_1$ = 1.9L

ФЖЕЛ = 2.0L

$ОФВ_1$/ФЖЕЛ = 0.95

Заболевания, сопровождающиеся рестриктивными нарушениями

Лёгочные

- Фиброз лёгких
- Пневмокониоз
- Отёк лёгких
- Опухоли лёгочной паренхимы
- После лоб- или пульмонэктомии

Внелёгочные

- Деформации грудной клетки
- Ожирение
- Беременность
- Нервно-мышечные расстройства
- Фиброторакс

Бронхообструктивный синдром (БОС)

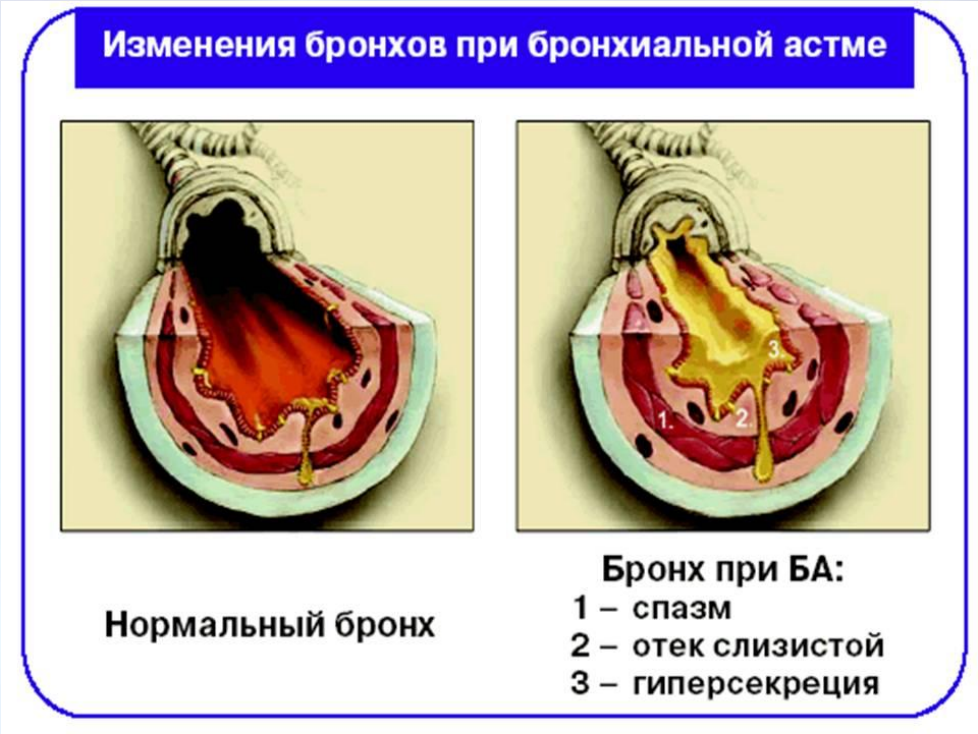

- спазм
- отек
- гиперсекреция
- сдавление
- обтурация

Пример нормальной спирограммы

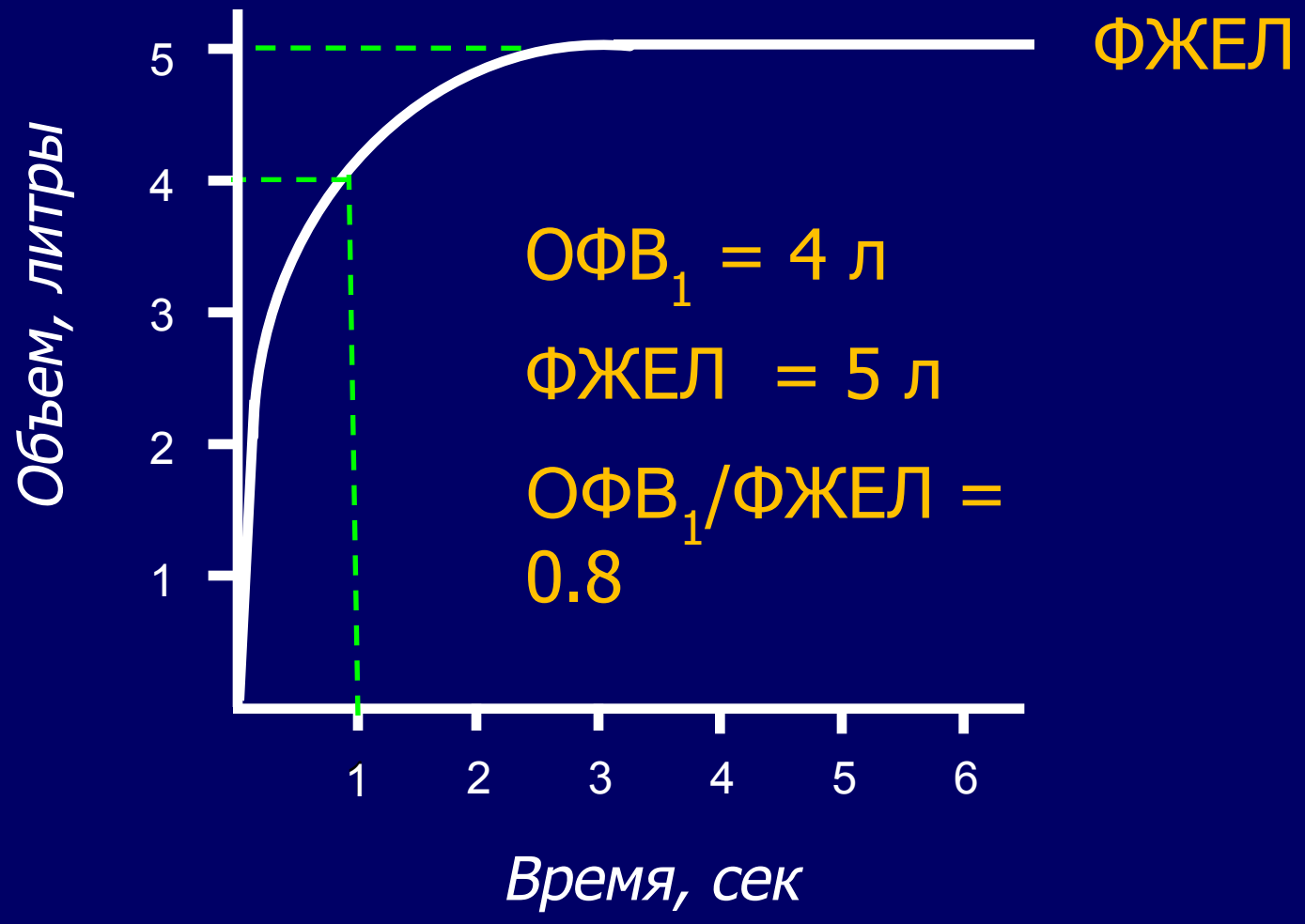

Формы кривой объём/время

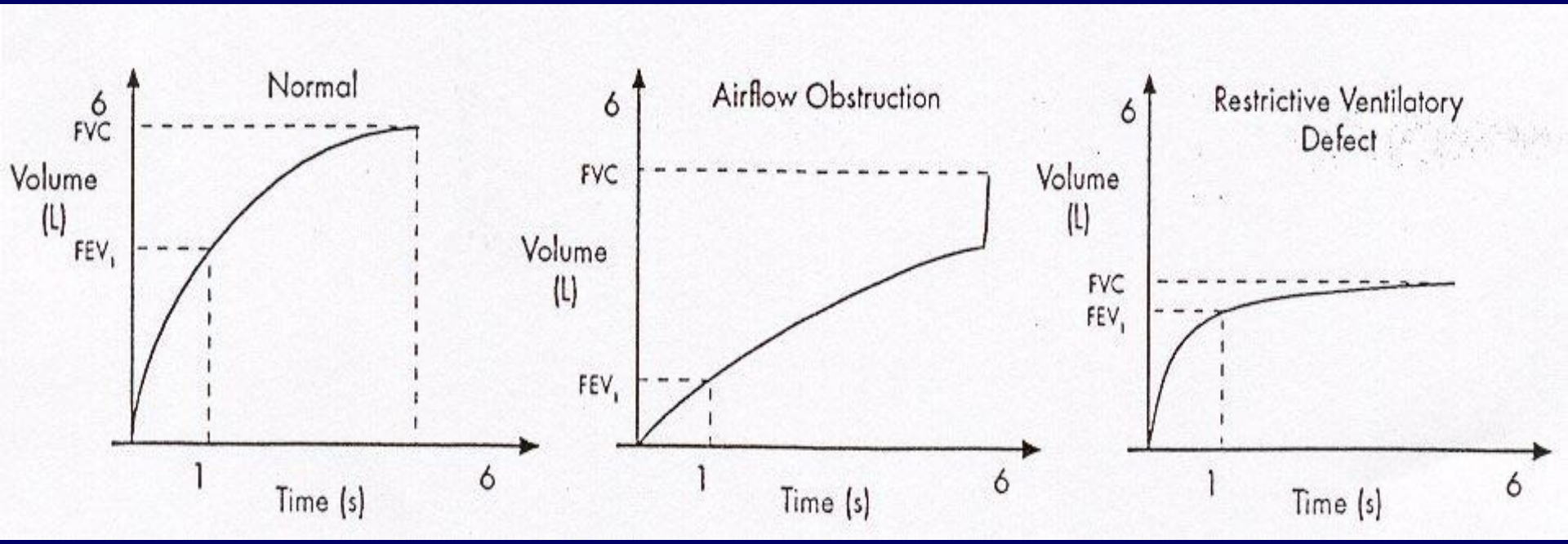

Норма

Обструкция

Рестрикция

Поупражняемся в оценке кривых по их форме

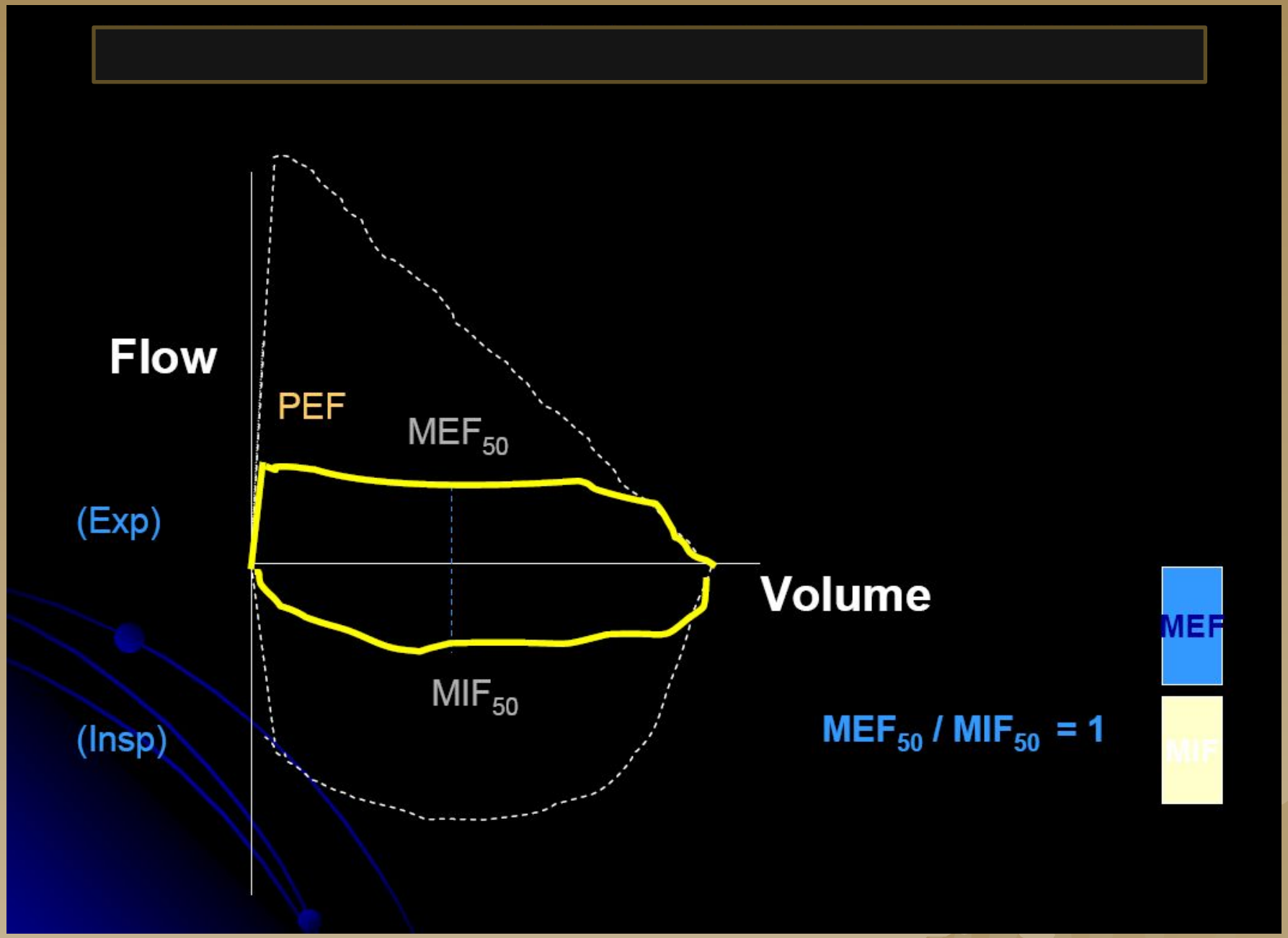
Flow
PEF
MEF50
(Exp)
Volume
MIF50
(Insp)
MEF50 / MIF50 = 1
MEF
MIF

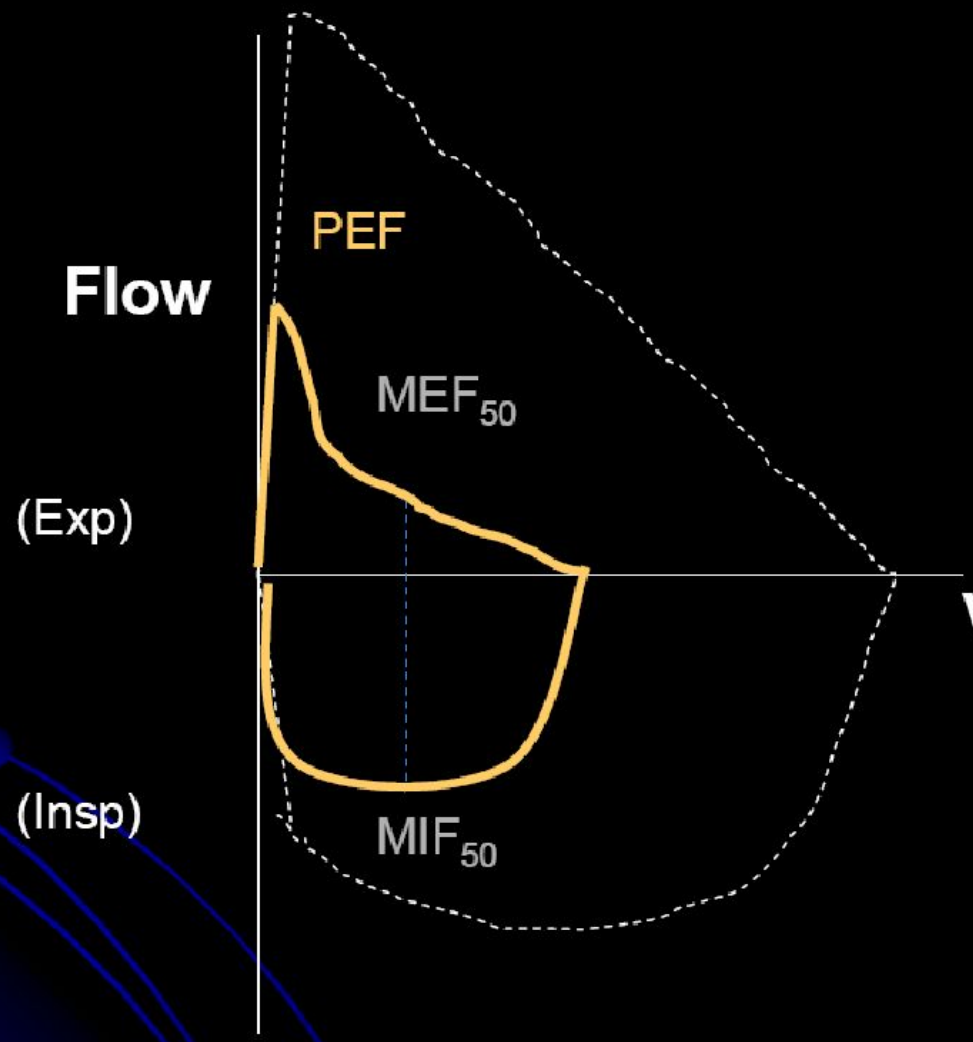

$MEF_{50} / MIF_{50} < 1$

MEF

MIF

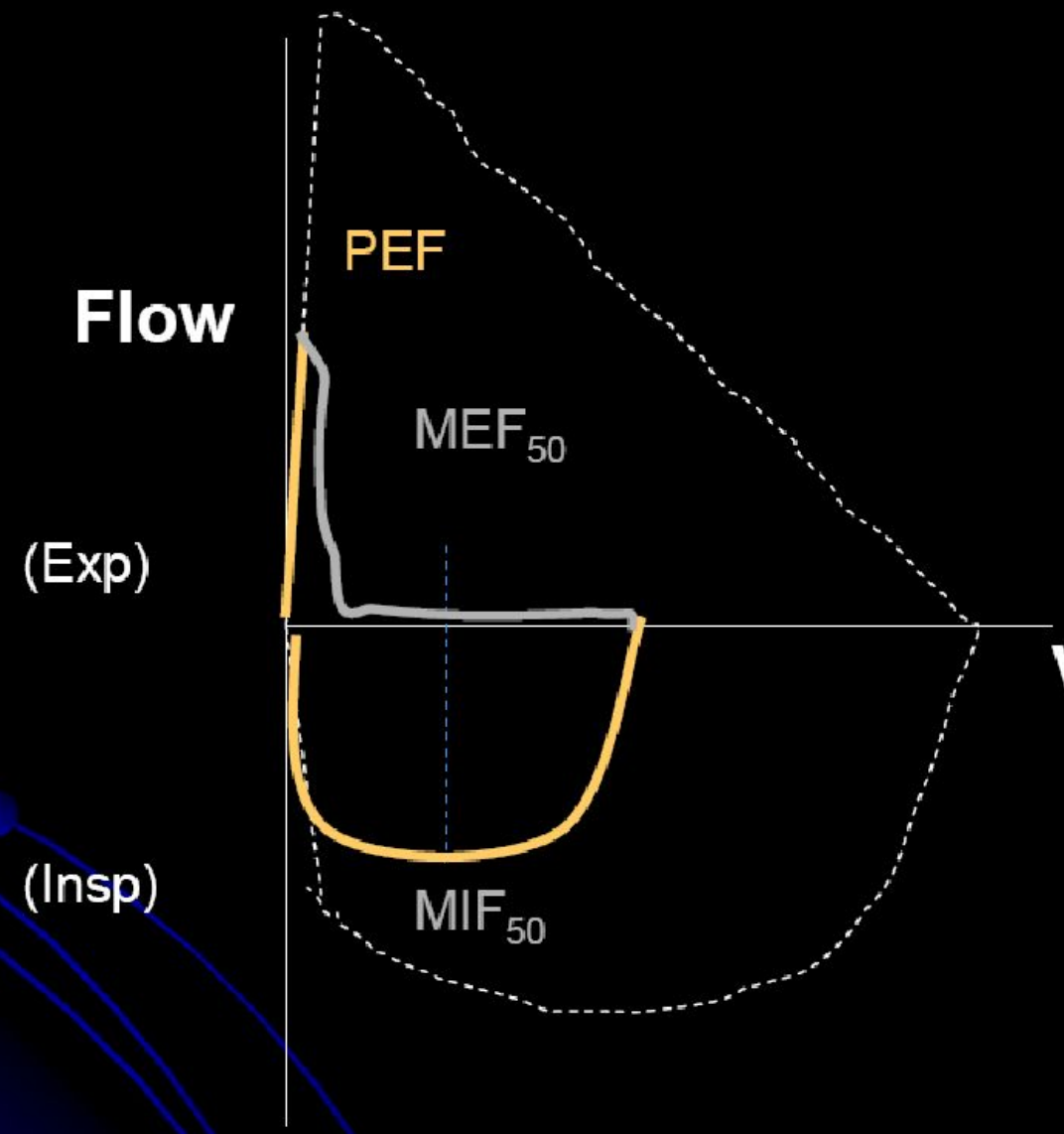

$MEF_{50} / MIF_{50} < 1$

MEF

MIF

Проба с бронхолитиком

- Рекомендуются:
  - ✓ 400 мкг β_2-агониста короткого действия , *или*
  - ✓ 80-160 мкг холинолитика, *или*
  - ✓ их комбинация

- $ОФВ_1$ повторно оценивают:
  - ✓ через 10-15 минут после β_2-агониста короткого действия
  - ✓ через 30-45 минут после холинолитика, *или* комбинации

Обратимость после бронхолитика

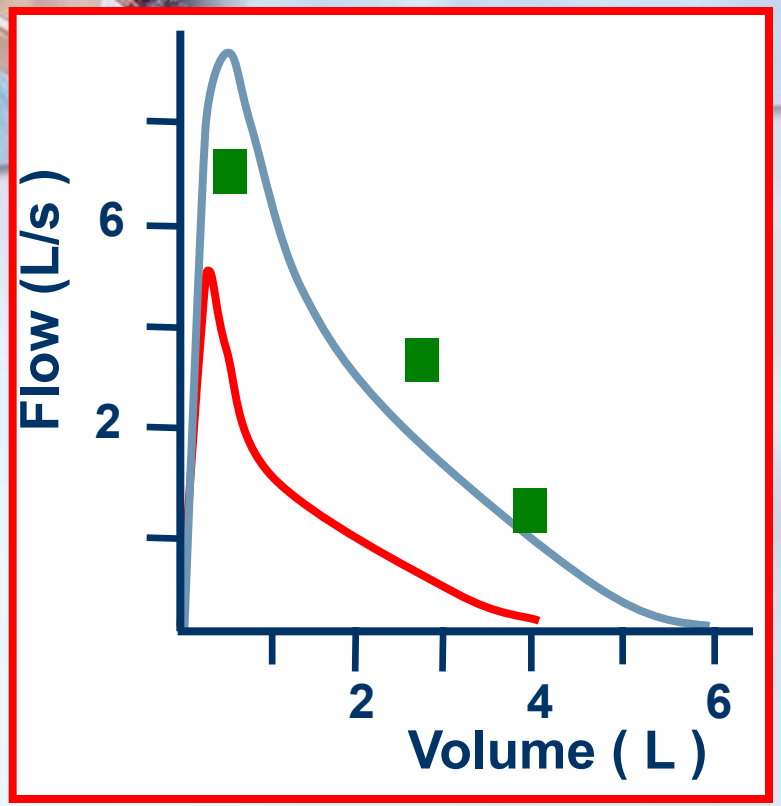

	PRE	POST	%
FEV_1	2.61	3.95	+51
FVC	5.25	6.08	+16
PEF	6.49	9.64	+49

КРИТЕРИИ ОБРАТИМОСТИ

Увеличение ОФВ1 на 15%
и более чем на 200 мл.

У пациентов с ХОБЛ формотерол начинает действовать также быстро как и сальбутамол!

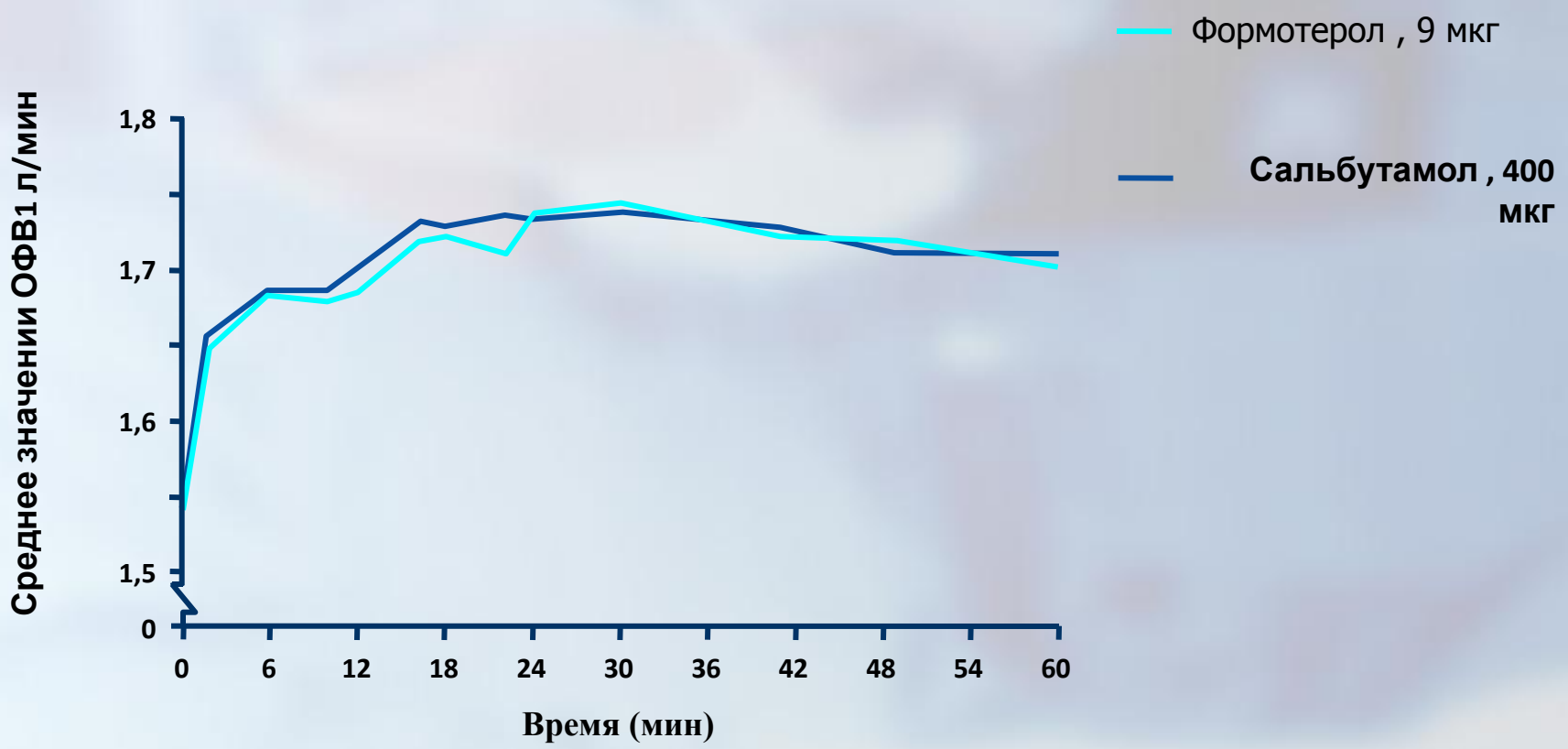

Cazzola et al. Pulm Pharmacol Ther 2001;14:367-81.

Измерение SpO2 и 6MWT

Наиболее частое функциональное нарушение у пациентов с заболеваниями легких – нарушение газоанализа.

На ранних стадиях SpO2 имеет нормальное значение в покое, но при возрастающей нагрузке может проявится десатурация.

Кроме пройденного расстояния, степень кислородной десатурации является прогностически важной величиной, оцениваемой при 6MWT.

БОС: бронхоспазм

БРОНХОЛИТИКИ

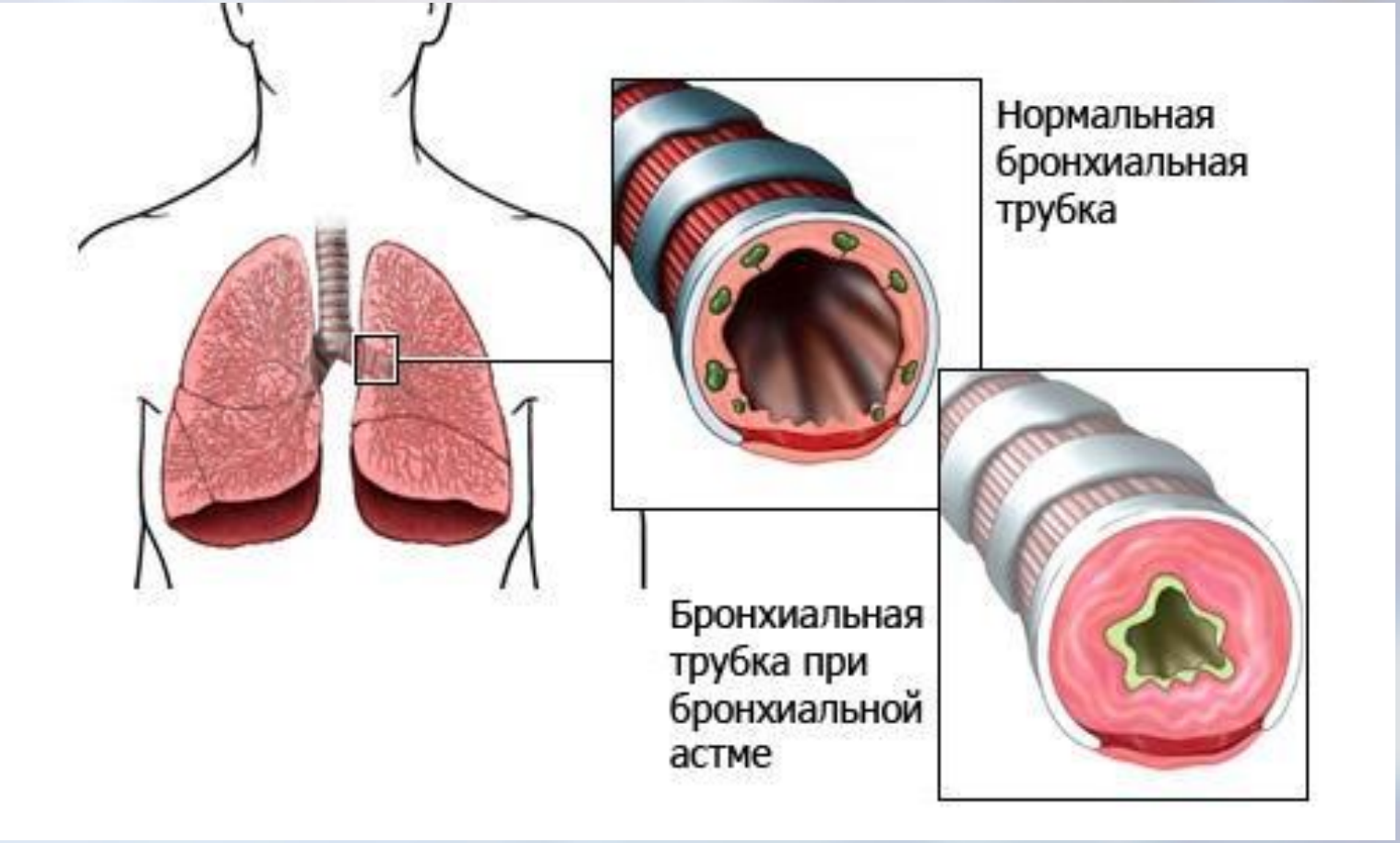

http://www.themedicalphone.com/454.html

БОС: отек и воспаление

ПРОТИВОВОСПАЛИТЕЛЬНЫЕ

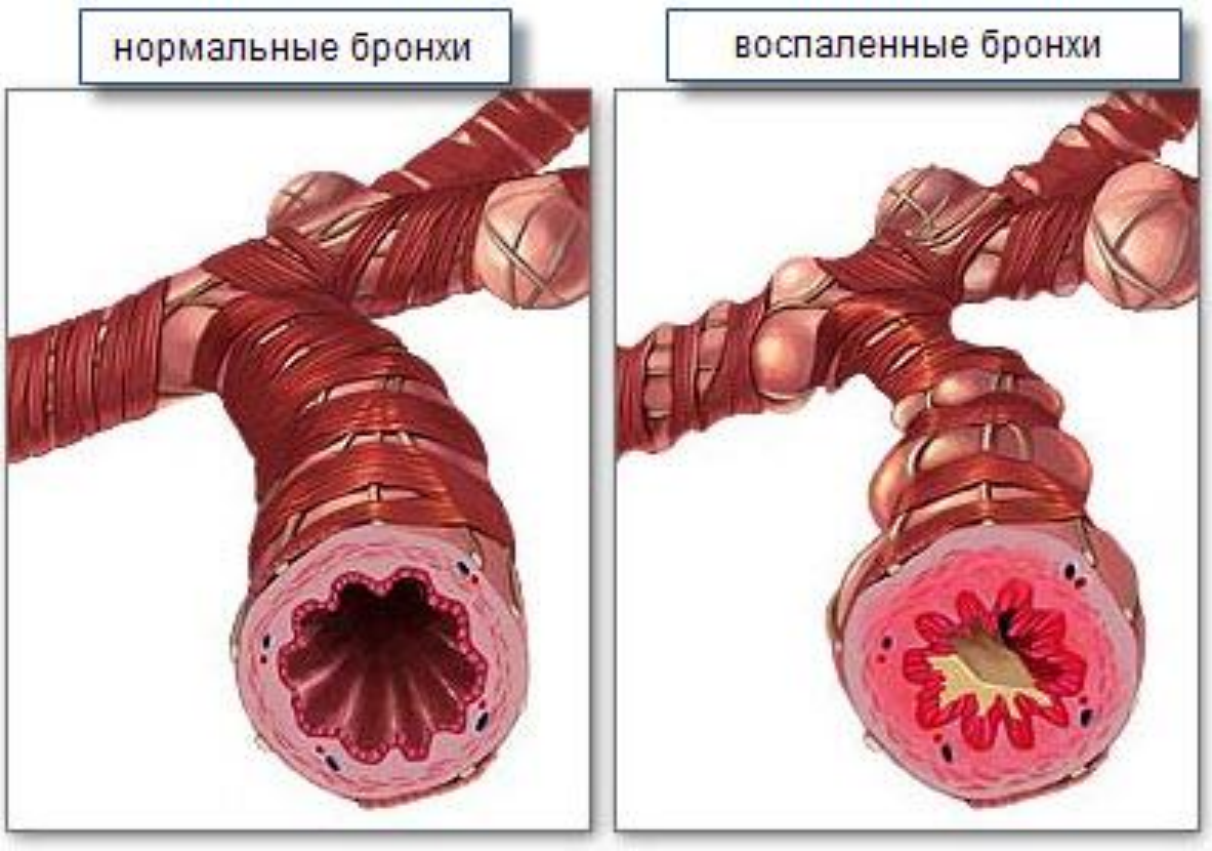

Диагноз ХОБЛ

- хронический кашель
- мокрота
- одышка
- хрипы

- курение
- профессиональные вредности
- загрязнение воздуха

Ro-грамма, мокрота на МБТ

Спирометрия

Диагноз ХОБЛ должен быть заподозрен у всех пациентов с наличием кашля, продукции мокроты, одышки и/или воздействием факторов риска в анамнезе

Утро – наиболее тяжелое время дня для пациентов, особенно с тяжелой ХОБЛ.

ИМЕННО ОБСТРУКЦИЯ ДЕЛАЕТ УТРО ТЯЖЁЛЫМ

Partridge MR, et al. Curr Med Res Opin 2009; 25(8):2043-2048

Большинство пациентов принимают препарат слишком поздно для облегчения утренних симптомов.

ПРЕПАРАТ НА ТУМБОЧКЕ У КРОВАТИ

Только треть пациентов принимают препарат, не вставая с постели или сразу после подъема!

Все пациенты на терапии ХОБЛ (%)
(n = 544)

Partridge MR, et al. Curr Med Res Opin 2009; 25(8):2043-2048

Быстрота действия: почему это так важно?

У многих пациентов симптомы ХОБЛ наиболее ярко проявляются утром, после пробуждения

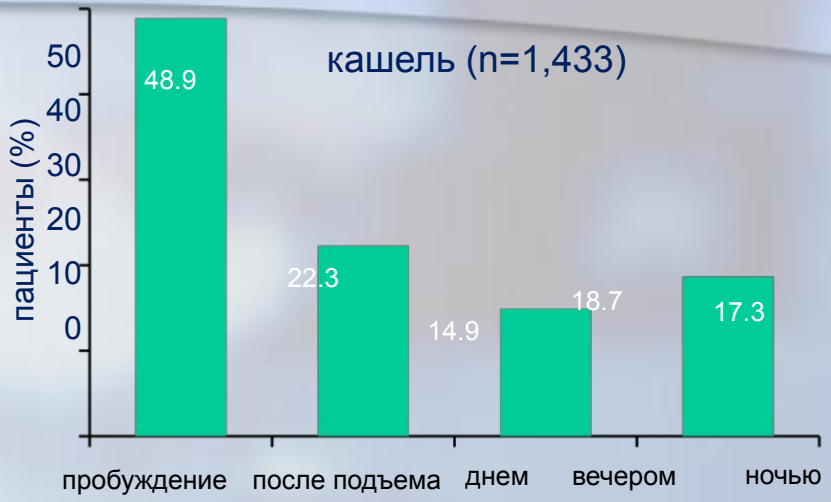

Kessler. ERJ 2011;37:264

Гликопирроний
24х часовой профиль ОФВ$_1$ (День 1)

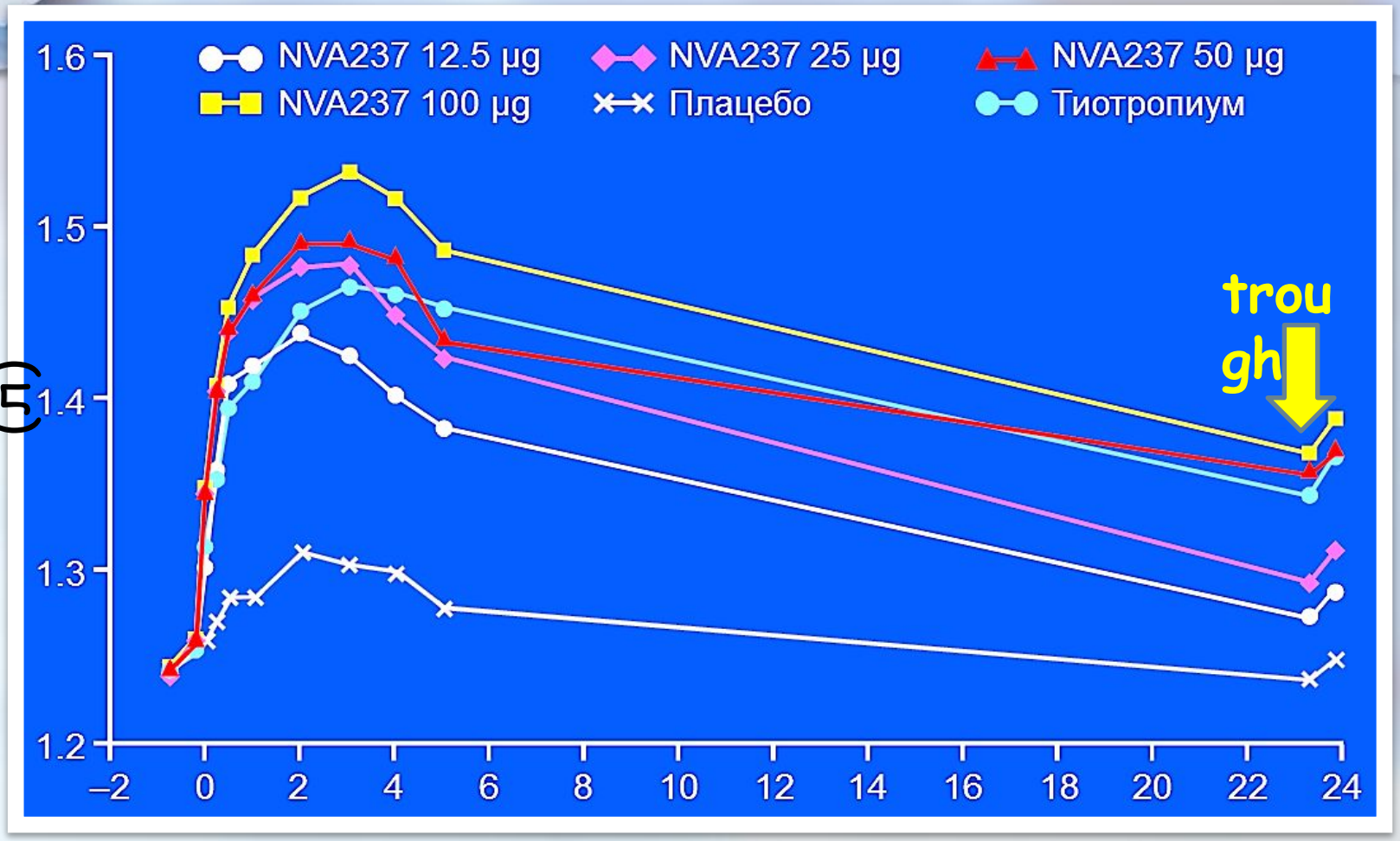

Все группы терапии p<0.05 против плацебо на всех временных точках (за исключением 23:45 группы NVA237-12.5 µg)

NVA237 - гликопирроний

Verkindre C et al. Sustained 24-h efficacy of NVA237, a once-daily long-acting muscarinic antagonist, in COPD patients Respiratory Medicine (2010) 104, 1482-1489

БОС: закупорка слизью

МУКОЛИТИКИ, ФИЗИОТЕРАПИЯ

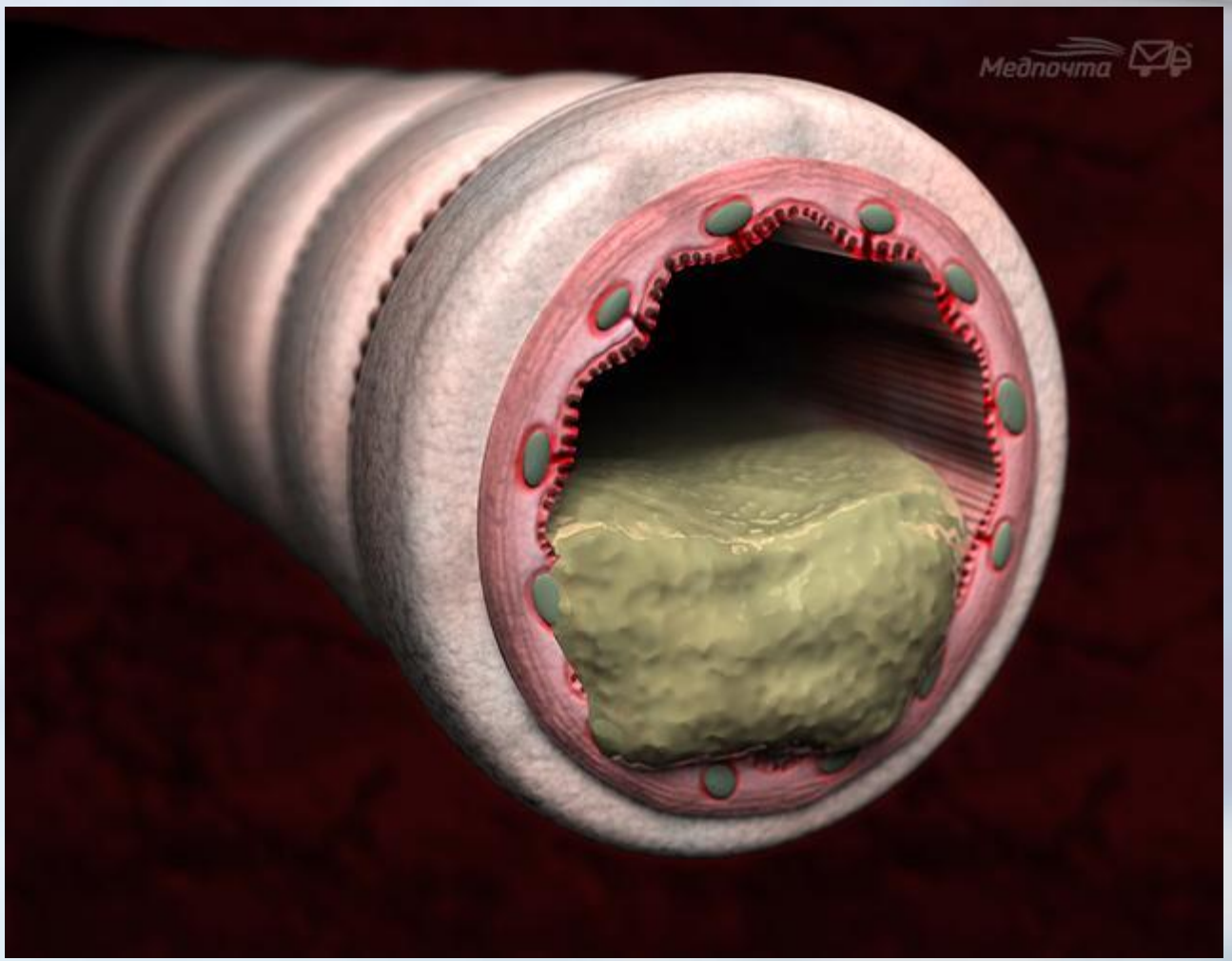

БОС: гипердиагностика – слабость мускулатуры, старость, системные заболевания

ЛЕЧЕНИЕ ВНЕЛЁГОЧНОЙ ПАТОЛОГИИ

Заболевания, приводящие к слабости дыхательной мускулатуры

- **ХОБЛ**
- **Интерстициальные заболевания**
- **Хроническая сердечная недостаточность**
- **Хроническая почечная недостаточность**
- **Острые вирусные респираторные инфекции**
- **Кифосколиоз**
- **Синдром ожирения-гиповентиляции (Пиквика)**
- **Кахексия**
- **Сахарный диабет**
- **Стероидная миопатия**
- **Системные заболевания соединительной ткани (дерматомиозит, полимиозиты, СКВ, системная склеродермия и пр.)**

Патология дыхательной мускулатуры

- **Слабость инспираторных мышц:**
  - **Аспирация**
  - **Микроателектазы**
  - **Снижение дыхательных объемов**
  - **Гиперкапническая дыхательная недостаточность**
- **Слабость экспираторных мышц:**
  - **Неэффективность кашля**
  - **Нарушение выделения секрета**
  - **Риск появление ателектазов**
  - **Пневмонии**

БЛАГОДАРЮ
ЗА
ВНИМАНИЕ