Топография органов шеи

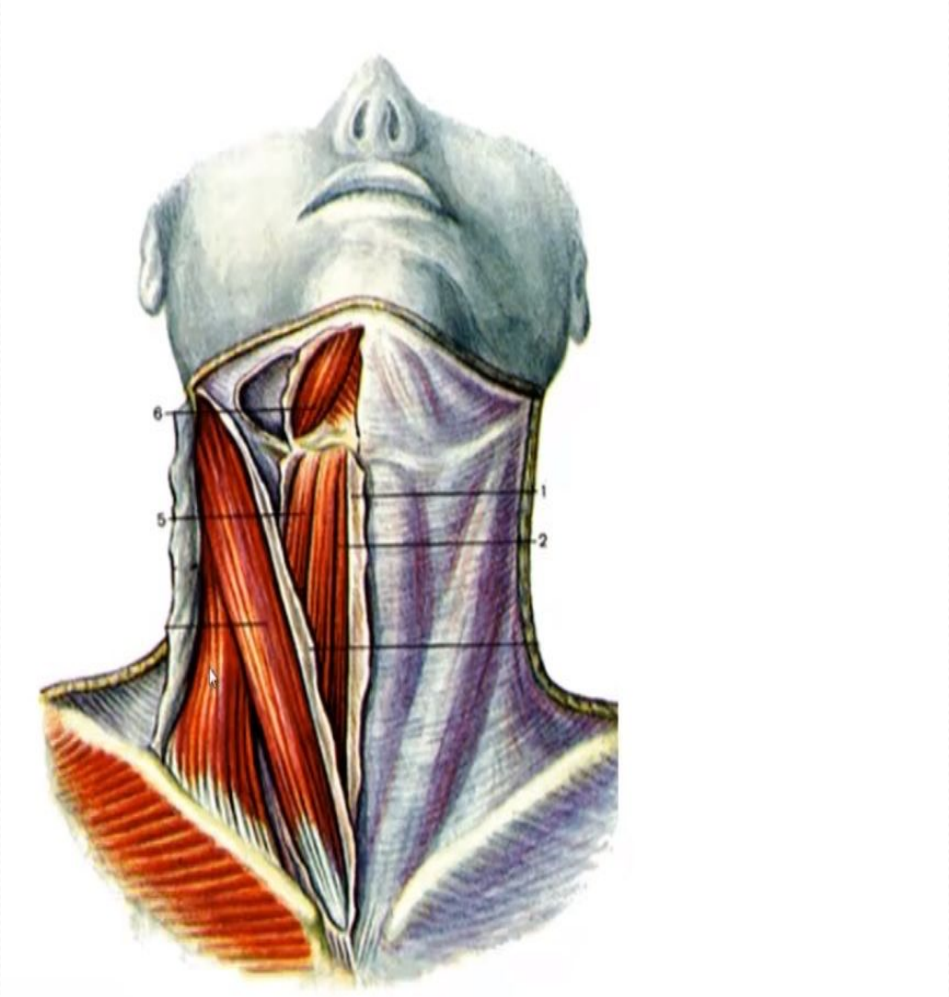

- ***Выполнила: Гаджиева Мафизат***
- ***2 курс, 2 группа***

К топографии органов шеи относят: гортань, глотку, трахею, пищевод, паращитовидные и щитовидные железы.

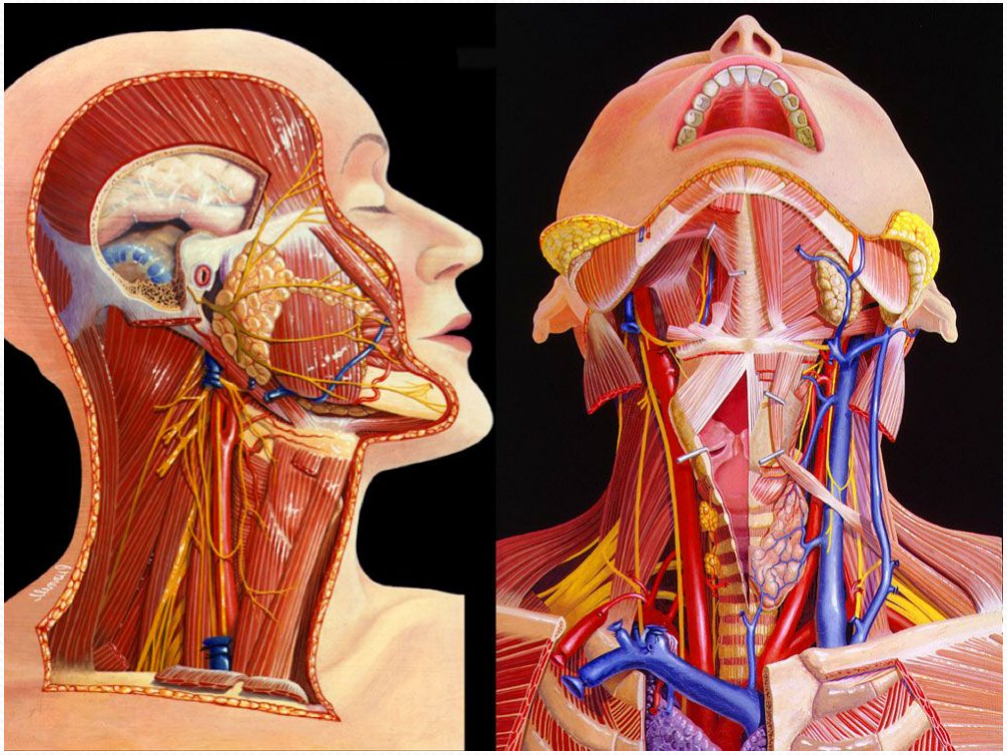

ГОРТАНЬ

Скелет гортани (larynx) образуют девять хрящей (3 парных и 3 непарных). Основанием скелета является перстневидный хрящ, располагающийся на уровне VI шейного позвонка. Над передней частью перстневидного хряща располагается щитовидный. Перстневидный и щитовидный хрящ соединяют mm.cricothyreoidei и lig.cricothyreoidei.

Скелетотопия гортани

Гортань занимает положение от верхнего края V до нижнего края VI шейных позвонков.

Спереди гортань прикрыта предгортанными мышцами; с боков располагаются боковые доли щитовидной железы. Позади гортани находится глотка, причем слизистая оболочка передней стенки глотки покрывает заднюю стенку гортани. Верхними своими отделами (именно надгортанным хрящом) гортань достигает корня языка, внизу переходит в трахею

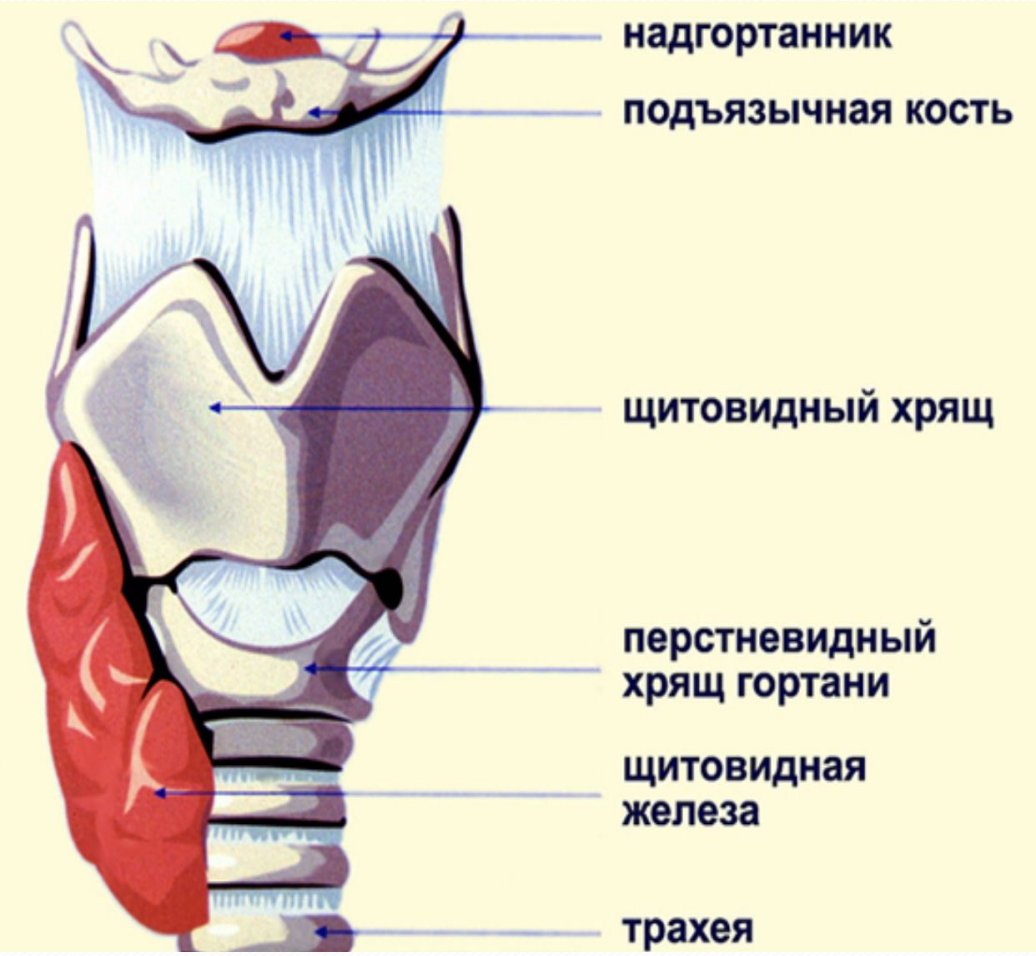

В полости гортани различают 3 отдела:

- 1- верхний, простирающийся от надгортанника до ложных голосовых связок.
- 2 – средний, соответствующий положению ложных и истинных голосовых связок.
- 3-нижний, называемый подсвязочным пространством.

Источник кровоснабжения гортани- ветви верхних и нижних щитовидных артерий.

Иннервация осуществляется ветвями симпатического и блуждающего нервов. Ветвями блуждающего нерва является верхний и нижний гортанные нервы, причём, нижний является конечной ветвью возрастного нерва. Верхний гортанный нерв является чувствительным нервом гортани и иннервирует слизистую оболочку верхнего и среднего отделов гортани и перстнещитовидную мышцу; все остальные мышцы иннервируют нижний гортанный нерв

ТРАХЕЯ

В трахее (trachea) различают два отдела: шейный и грудной. В пределах шейной части насчитывается 6-8 хрящевых колец. Вследствие вертикальной смещаемости, когда голова откинута кзади, число хрящей, расположенных над грудиной, будет больше, чем при наклоне головы вперёд.

Начало трахеи соотвествует уровню межпозвоночного диска VI-VII шейных позвонков или верхнего края VII шейного позвонка.

Конец шейной части трахеи спереди соответствует уровню яремной вырезки грудины, сзади уровню нижнего края II грудного позвонка или верхнего края III грудного позвонка. Начальный отдел трахеи прикрыт спереди перешейком щитовидной железы, а с боков- ее долями.

Трахея

Это трубка, длиной 10-15 см. Состоит из хрящевых полуколец.

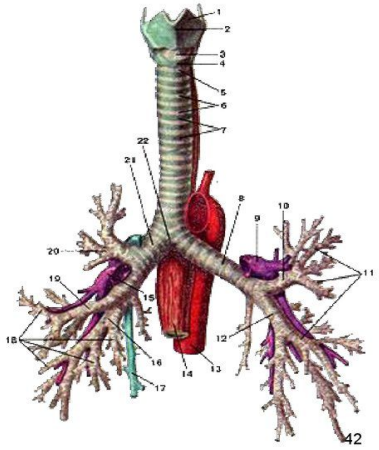

Кровоснабжение шейной части трахеи осуществляется преимущественно нижними щитовидными артериями
Иннервация- возвратными нервами

ГЛОТКА

Глотка (pharynx) имеет протяжение от основания черепа до VI шейного позвонка, на уровне которого переходит в пищевод.

Различают три отдела глотки:

1-носоглотка- верхний отдел- от свода до уровня твёрдого неба.

2-ротовая часть глотки- средний отдел-книзу от предыдущего до уровня тела подъязычной кости.

3-гортанная часть глотки- нижний отдел– до перехода в пищевод.

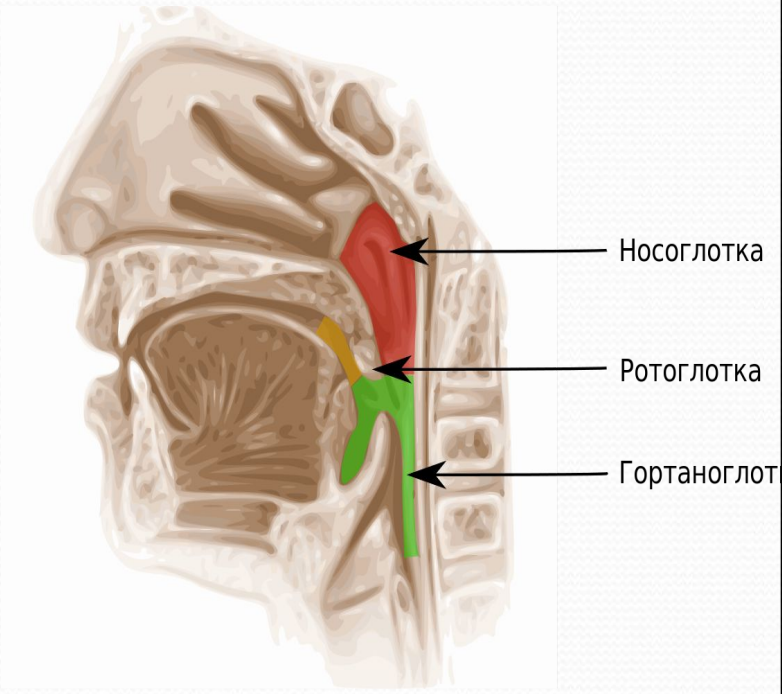

- Частью в стенках носоглотки и ротовой части глотки, частью в смежных органах заключены скопления лимфоидной ткани, в совокупности составляют глоточные кольца Вальдейера. Сюда входят, помимо многочисленных одиночных фолликулов:
- 1- нёбные миндалины, заключенные между небными дужками и примыкающие к верхним сжимателям глотки;
- 2-глоточная миндалина, располагающаяся в подслизистом слое задней стенки глотки в ее верхнем отделе;

- 3-трубные миндалины, находящиеся на боковых стенках носоглотки, вблизи отверстий слуховых труб
- 4-язычная миндалина – в корне языка

В кровотечении глотки учавствуют aa.pharyngea ascendens, palatina ascenden palatina descendens, thyreoideae superior e inferior. *Иннервация* глотки осуществляется преимущественно блуждающими, языкоглоточным и шейным симпатическим нервами, образующими глоточное сплетение. Лимфа от глотки оттекает главным образом в глубокие шейные лимфатические узлы (по ходу v.jugularis interna).

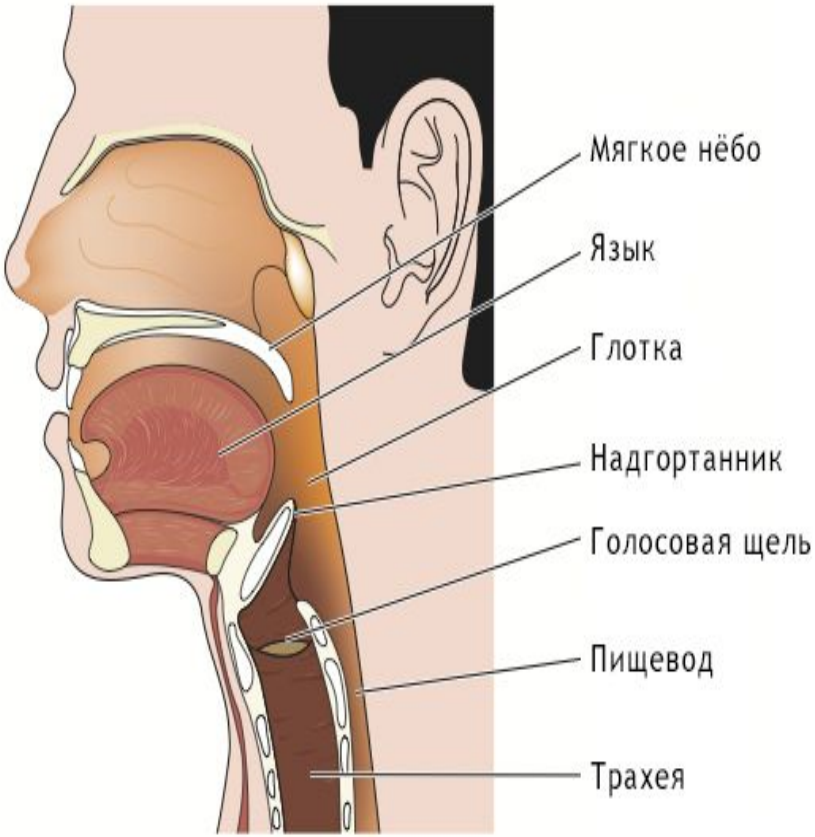

ПИЩЕВОД

в пищеводе различают шейную, грудную и брюшную части.

1 — верхнее сужение;
2 — среднее сужение;
3 — нижнее сужение;
4 — диафрагма;
5 — грудная часть пищевода;
6 — брюшная часть пищевода;
8 — шейная часть пищевода;
9 — глотка.

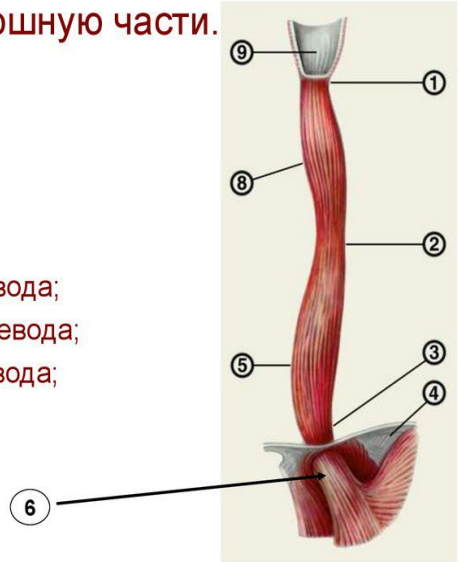

Различают три отдела пищевода(oesophagus): шейный, грудной и брюшной. Общая длинна пищевода равна в среднем 25 смс. В самом начале пищевода имеется сужение; второе суженное место находится на уровне бифуркации трахеи; третье – при переходите через диафрагму

Начало пищевода находится на уровне перстневидного хряща, что соответствует нижнему краю тела VI шейного позвонка. Начало пищевода расположено позади перстневидного хряща, с которым он довольно тесно связан. Еще в пределах шеи пищевод уклоняется влево от срединной линии, образуя с трахеей желобок, в котором находятся левый возвратный нерв и лимфатические узелки; справа одноименный нерв лежит позади трахеи, примыкая к боковой поверхности пищевода

Кровоснабжение шейной части пищевода осуществляется ветвями нижних щитовидных артерий, иннервация- ветвями обоих возрастных нервов. Лимфатические сосуды пищевода оканчиваются в глубоких шейных лимфатических узлах

Щитовидная железа

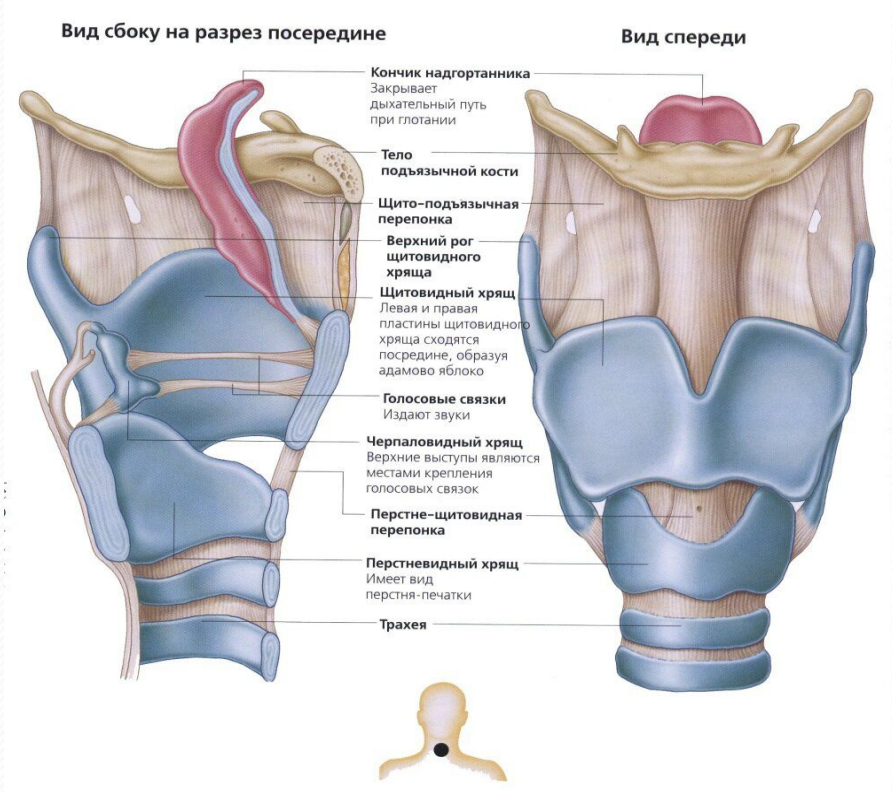

- Кровоснабжение: верхняя и нижняя щитовидные артерии.
- Иннервация: из симпатического ствола и обоих гортанных нервов

Щитовидная железа (glandula thyreoidea) состоит из двух боковых долей и перешейка. В каждой доле железы различают верхний и нижний полюс.

Щитовидная железа имеет собственную капсулу в виде тонкой фиброзной пластики и фасциальное влагалище, образованное висцеральным листком четвёртой фасции. Между капсулой железы и ее влагалищем имеется рыхлая клетчатка, в которой лежат артерии, вены, нервы, паращитовидные железы.

Симптомия:

Перешеек щитовидной железы лежит спереди от трахеи на уровне 1-го до 3-го или от 2-го до 4-го ее хряща, а нередко и покрывает и часть перстневидного хряща.

Паращитовидные железы

- Они имеют тесное отношение к щитовидной железе. Обычно в количестве четырёх чаще всего располагаются вне собственной капсулы щитовидной железы.(между капсулой и фасциальным влагалищем), на задней поверхности ее боковых долей, по 2 с каждой стороны

- Кровоснабжение шеи происходит из бассейна наружной сонной артерии, а венозный отток из яремной вены. Лимфоток –из поверхностных и глубоких лимфоузлов.

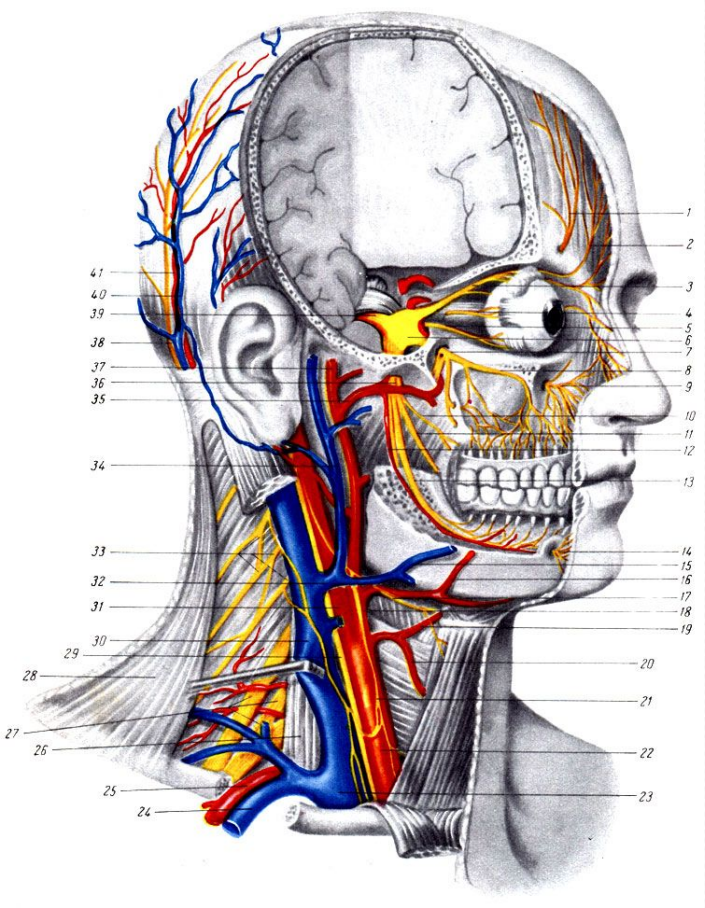
1
2
3
4
5
6
7
8
9
10
11
12
13
14
15
16
17
18
19
20
21
22
23
24
25
26
27
28
29
30
31
32
33
34
35
36
37
38
39
40
41

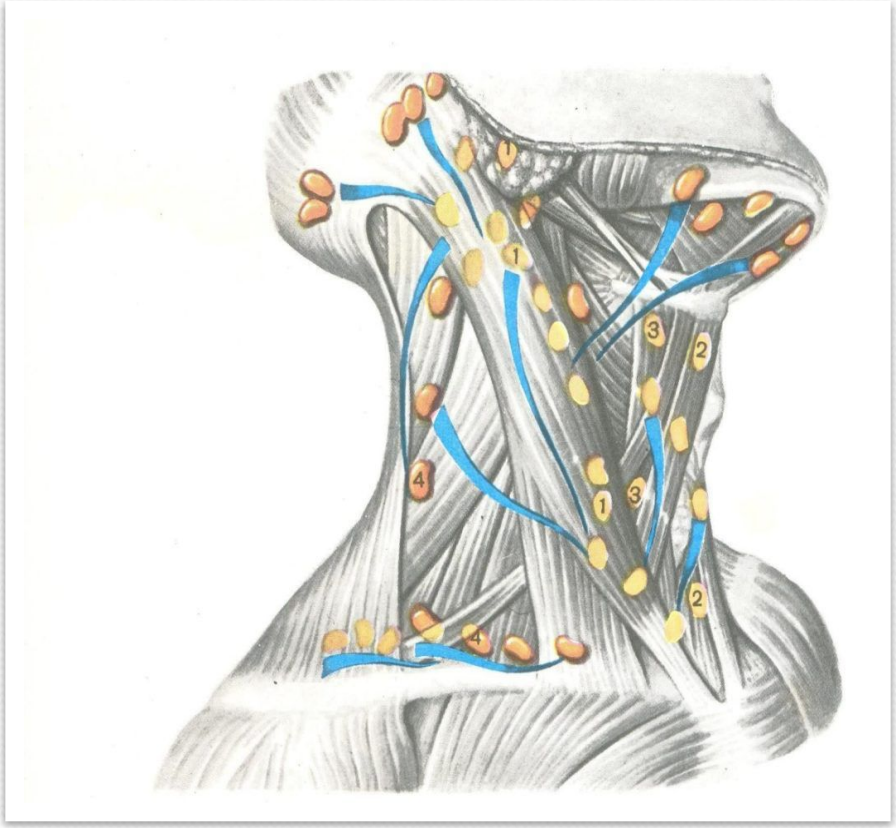
1
2
3
4

Спасибо за
внимание