ОСНОВЫ ЭЛЕКТРОКАРДИОГРАФИИ

Электрокардиография (ЭКГ)

метод графической регистрации электрических процессов, протекающих в сердце при его возбуждении.

Электрокардиография – метод исследования биоэлектрической активности сердца

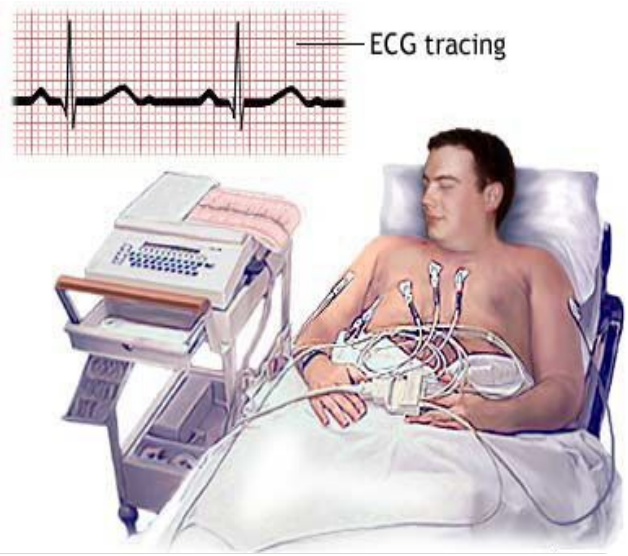

Определение

- **Электрокардиография** – регистрация разности потенциалов между двумя точками в электрическом поле сердца.

- **Электрокардиограмма -** графическая запись проекции электродвижущей силы сердца (ЭДС) на оси отведений.

Возможности ЭКГ

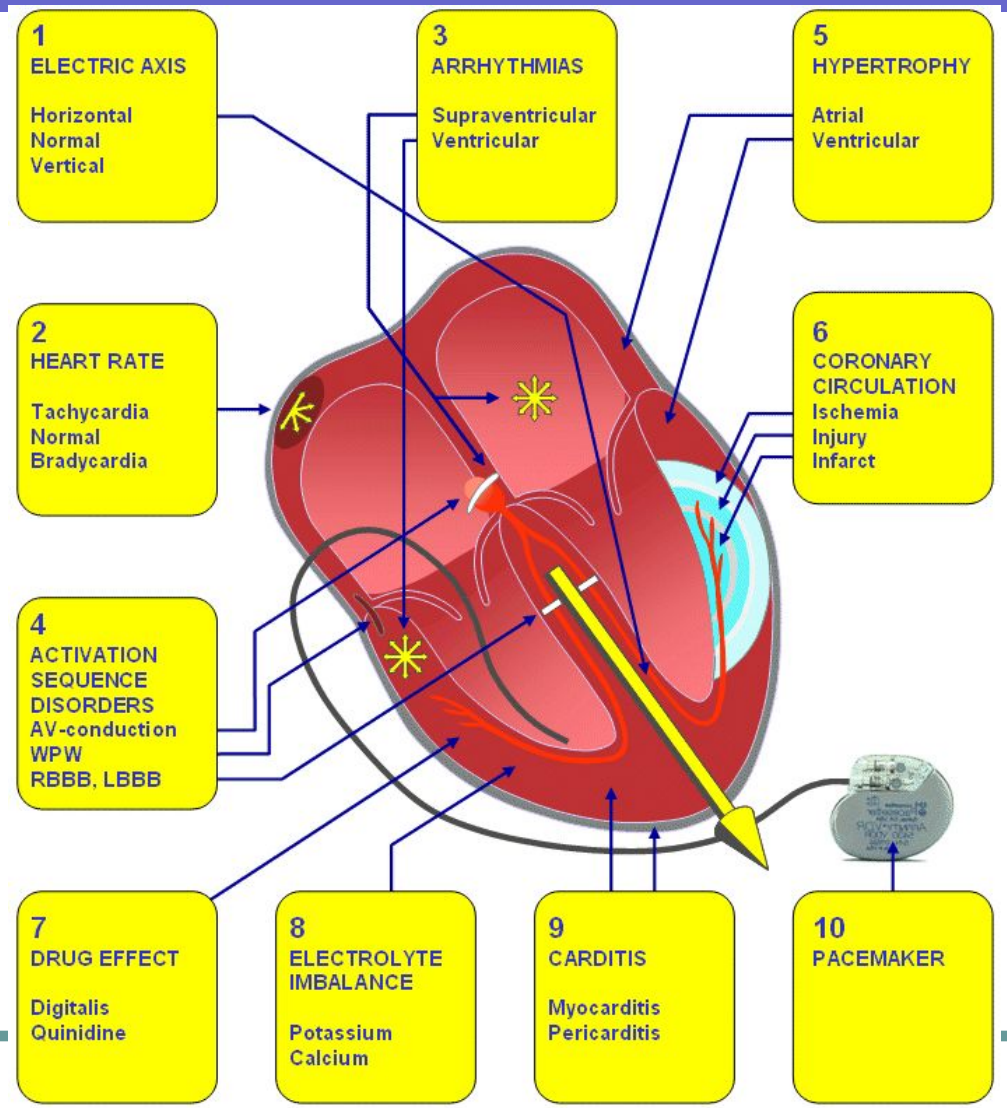

ЭКГ является незаменимым методом в диагностике нарушений ритма и проводимости сердца, ишемической болезни сердца, гипертрофии миокарда и других заболеваний сердца.

История возникновения метода

1858 год – немецкие ученые Р. Келликер и И.Мюллер обнаружили наличие электрических явлений в сердечной мышце.

1873 год- сконструирован первый электрометр, позволивший регистрировать электрические потенциалы с поверхности тела.

История возникновения метода

Август Уоллер **-** английский физиолог. В 1887 году обнаружил, что измерение биопотенциалов сердца возможно с помощью электродов, наложенных на поверхность тела.



Уильям Эйнтховен **-** голландский физиолог.
В 1893г. предложил термин *электрокардиограмма.*
В 1903 сконструировал первый электрокардиограф.
Разработал большую часть современной ЭКГ-номенклатуры .
Разработал основы векторного анализа ЭКГ

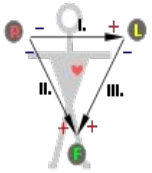

1913 год – В.Эйнтховен предложил технику регистрации ЭКГ, располагая электроды на конечностях, ввел понятие «отведение ЭКГ».

1924 год – В. Эйнтховену присуждена Нобелевская премия по медицине за внедрение в практическое здравоохранение метода ЭКГ диагностики.

1936 год – Вильсоном были предложены грудные отведения.

1942 год- Гольдбергер – введены однополюсные усиленные отведения от конечностей.

Модели электрокардиографов



Photograph of a Complete Electrocardiograph, Showing the Manner in which the Electrodes are Attached to the Patient, In this Case the Hands and One Foot Being Immersed in Jars of Salt Solution

Первый ЭКГ аппарат имел вес 270 кг и в его обслуживании были задействованы 5 человек.

В настоящее время применяются портативные ЭКГ аппараты, которые работают от аккумулятора.

С помощью современных ЭКГ аппаратов можно передавать ЭКГ из отдаленных районов в ведущие клиники страны.

Основы ЭКГ:

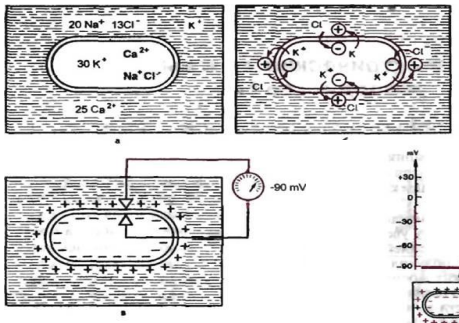

Мембранная теория

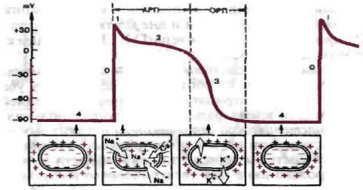

Рис. 1.2. Трансмембранный потенциал действия (ТМПД). Объяснение в тексте.
АРП и ОРП — абсолютный и относительный рефрактерный периоды.

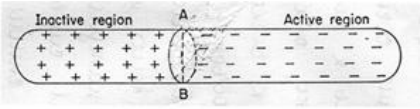

Дипольная теория

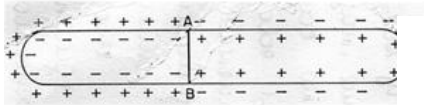

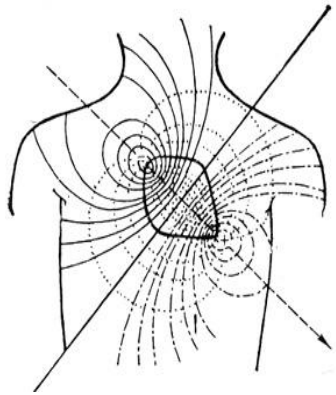

Векторная теория

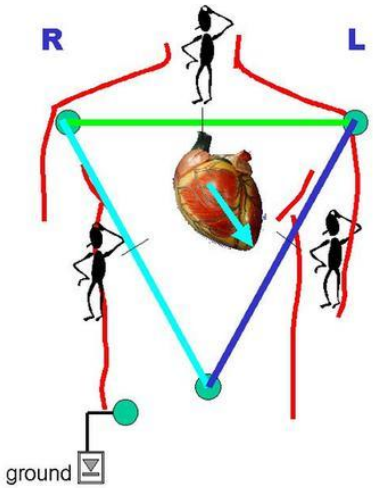

Мембранная теория ЭКГ

В основе возникновения электрических явлений в сердце лежит проникновение ионов Na^+, K^+, Cl^-, Ca^{++} через мембрану мышечной клетки.

В невозбужденном состоянии в силу концентрационного градиента ионы К+ стремятся выйти из клетки, а ионы Cl- проникнуть в клетку.

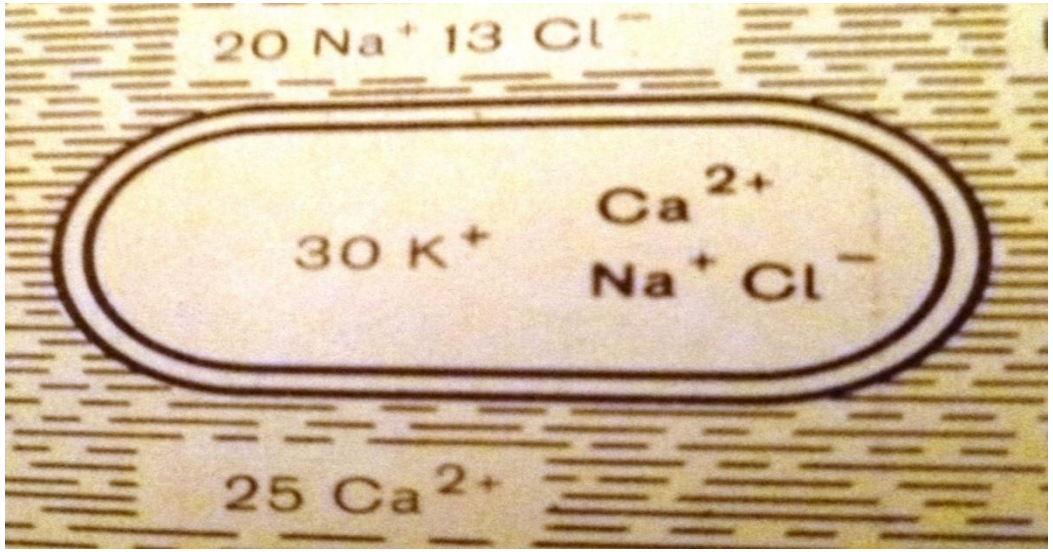

На поверхности клеточной мембраны возникает разность потенциала и электрический ток.

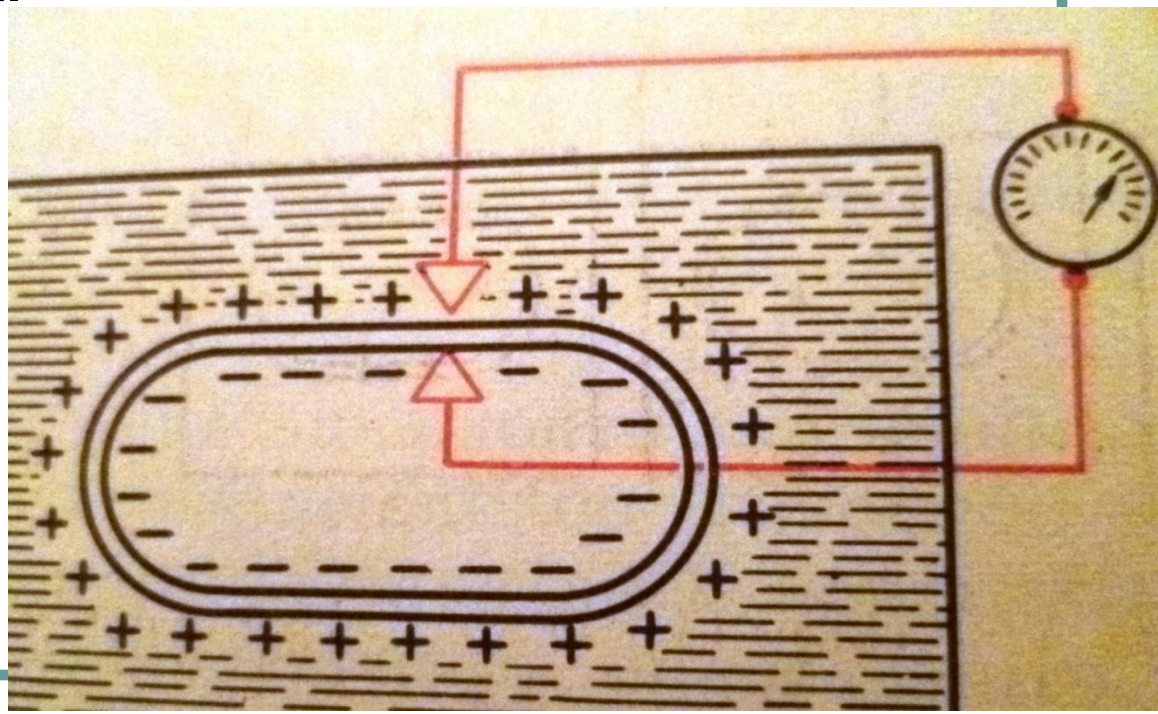

Дипольная теория

Возбужденные и невозбужденные кардиомиоциты предложено рассматривать как два разноименно заряженных полюса сердца, между которыми возникает разность потенциалов и электрический ток.

Потенциал действия всех кардиомиоцитов суммируется, возникает суммарная ЭДС сердца. ЭДС сердца направлена от эндокарда к эпикарду.

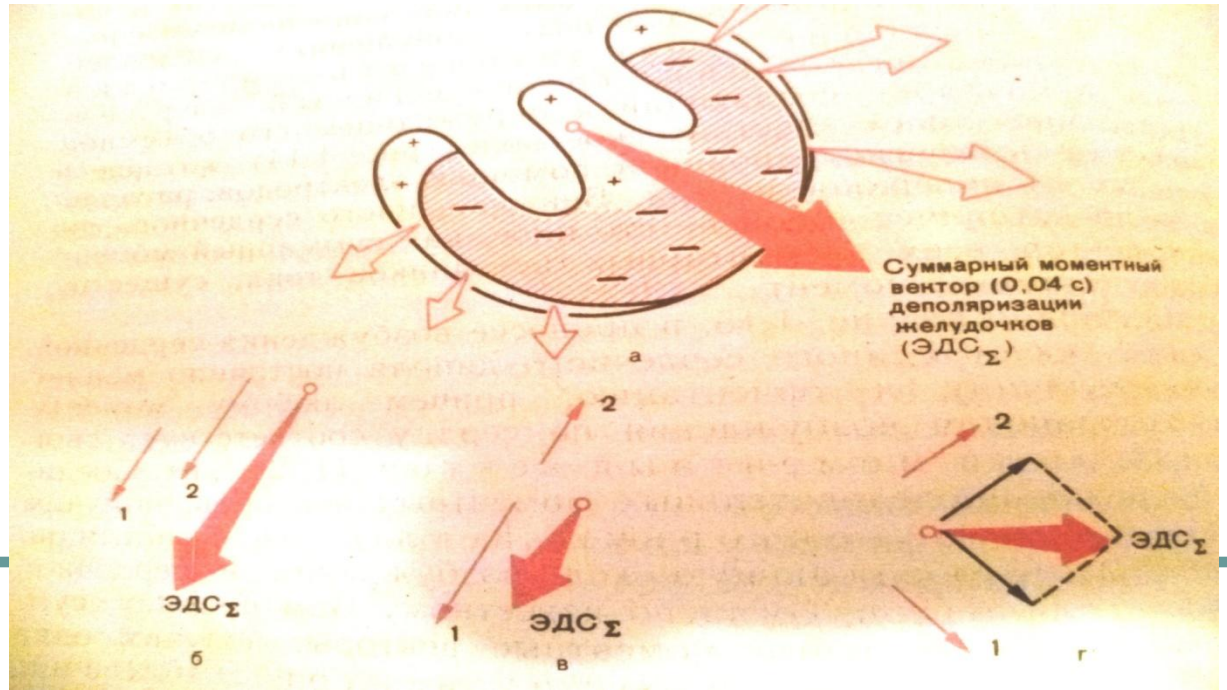

Суммарная ЭДС сердца складывается из 3 векторов:

- вектор возбуждения перегородки;
- вектор возбуждения миокарда левого желудочка;
- вектор возбуждения миокарда базальных отделов сердца

Векторная теория

ЭДС – векторная величина (величина и направление).

Вектор ЭДС направлен сзади вперед, сверху вниз и справа налево. Направление вектора ЭДС – электрическая ось сердца .

Суммарная ЭДС

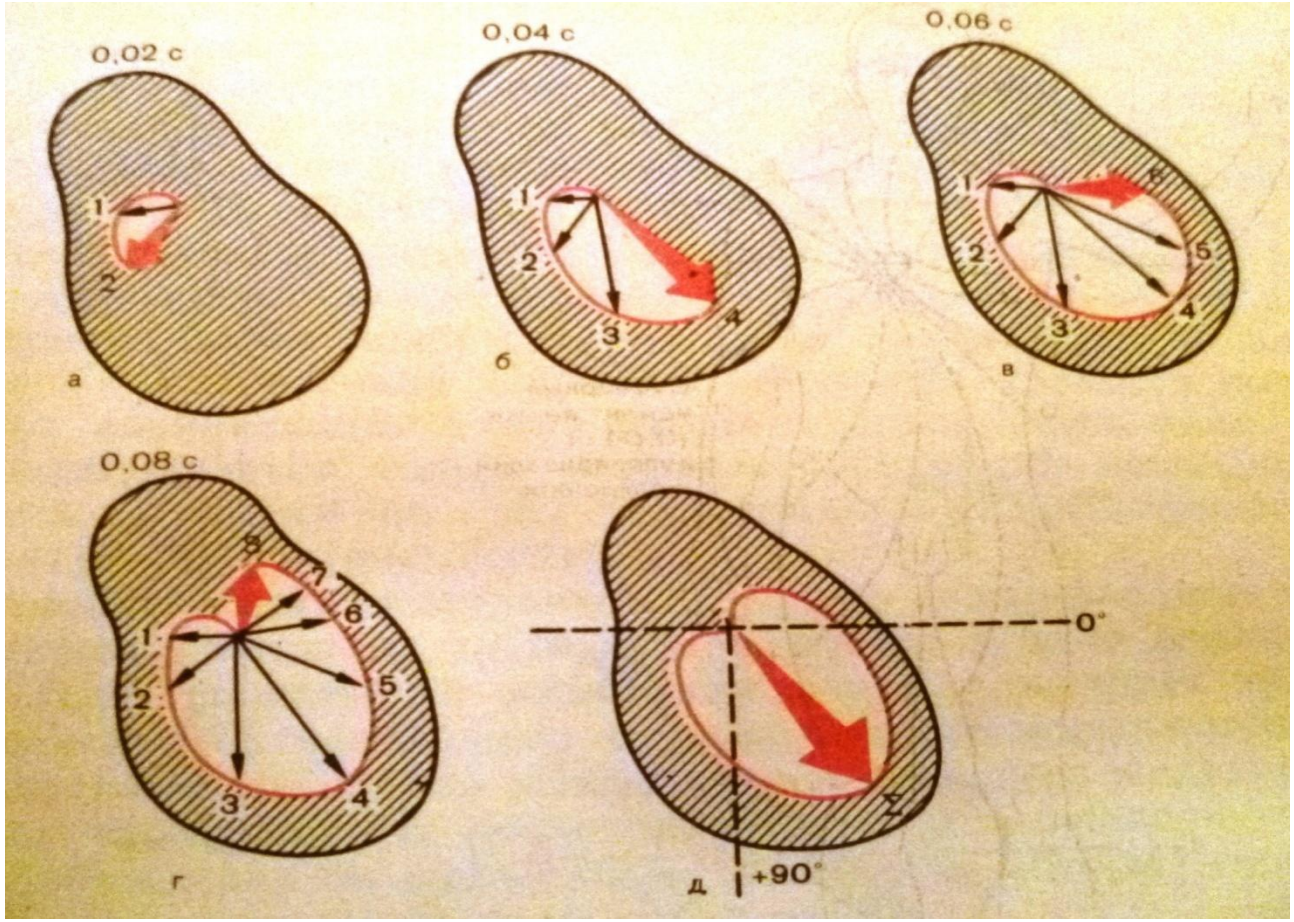

Суммарная ЭДС сердца направлена от эндокарда к эпикарду

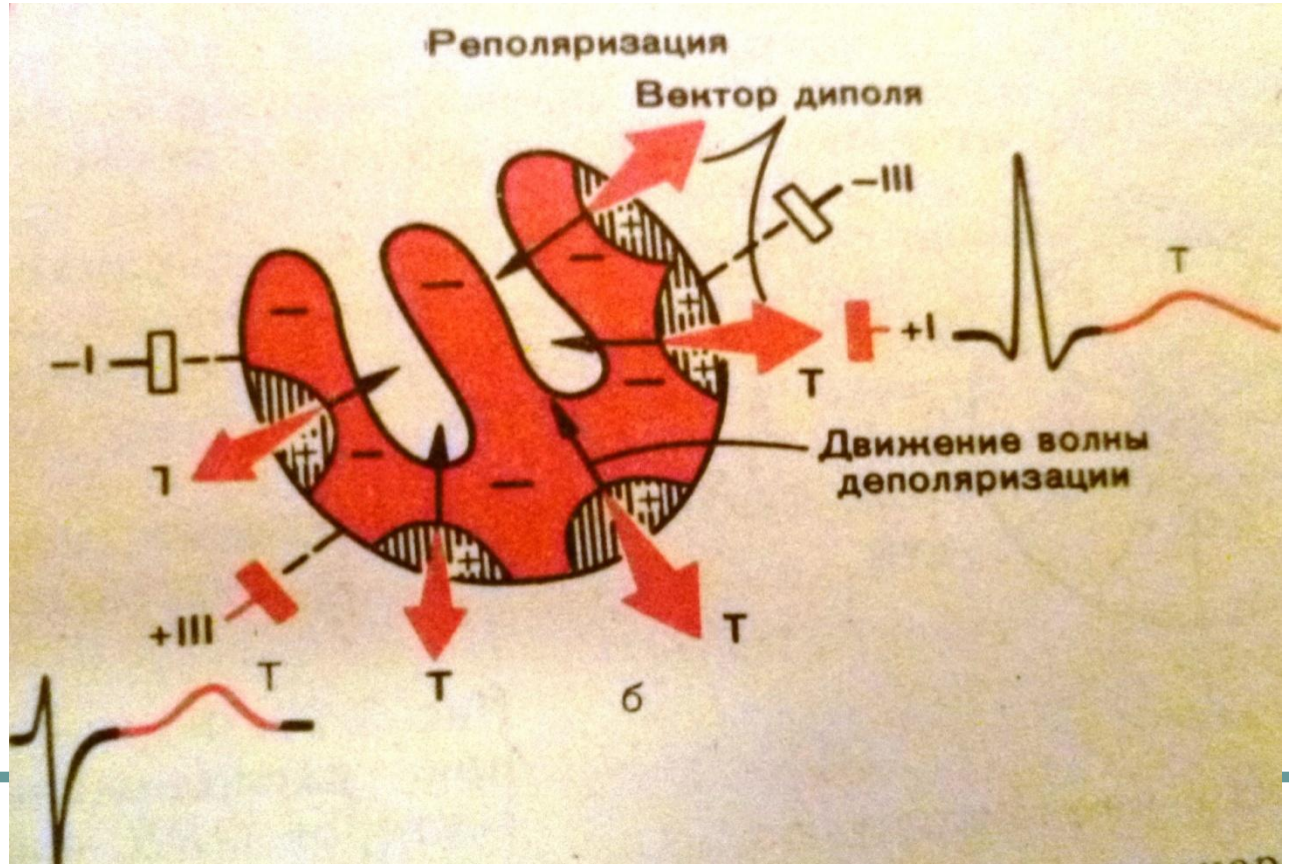

Вектор ЭДС направлен сзади вперед, сверху вниз и справа налево.
Направление вектора ЭДС – электрическая ось сердца .

В норме ЭОС расположена под углом + 30 + 70 градусов, что совпадает с анатомической осью сердца.

ЭКГ отведения

В настоящее время в практике наиболее широко используется запись ЭКГ в 12 отведениях:

3 - стандартных двухполюсных отведений от конечностей (I,II,III),

3 - усиленных однополюсных отведений от конечностей (aVR, aVL avF);

6 грудных отведений (v1-v6).

Регистрация ЭКГ

Стандартная ЭКГ записывается в **12 отведениях**:

3 стандартных (I, II, III)

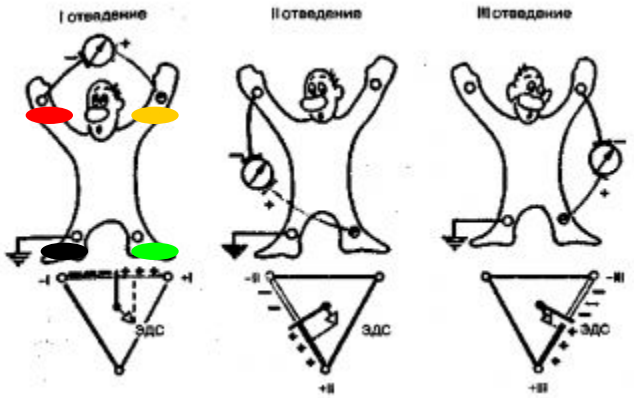

- **3 усиленных** от конечностей (aVR, aVL, aVF),

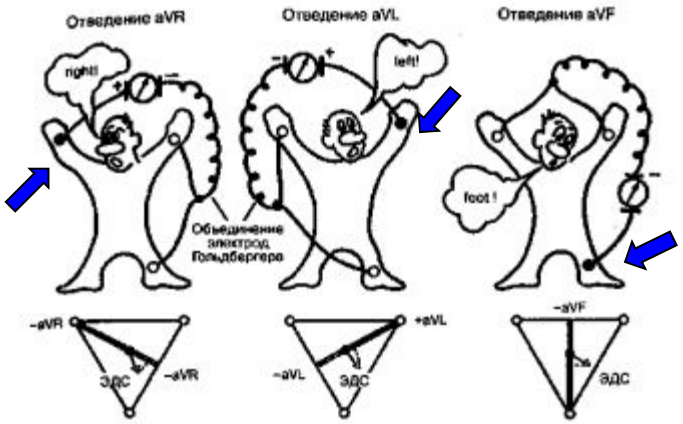

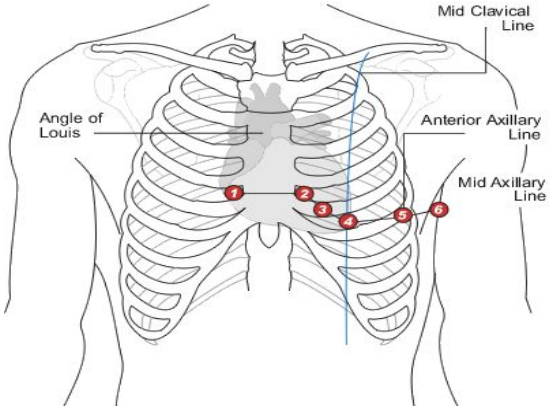

- **6 грудных** (V1, V2, V3, V4, V5, V6).

Стандартные двухполюсные отведения от конечностей

Стандартные двухполюсные отведения от конечностей (I,II, III отведения)

- предложены в 1913 году В. Эйнтховеном – фиксируют разность потенциалов между двумя точками электрического поля, удаленными от сердца (на конечностях) и расположенными во фронтальной плоскости.

Правила наложения электродов на конечности для снятия ЭКГ

- Правая рука

- Правая нога

- Левая рука

- Левая нога

Стандартные двухполюсные отведения от конечностей

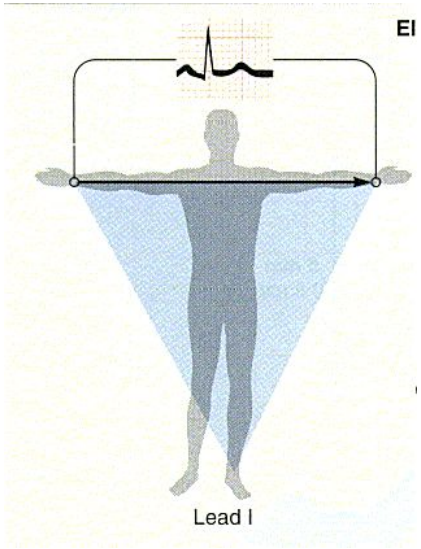

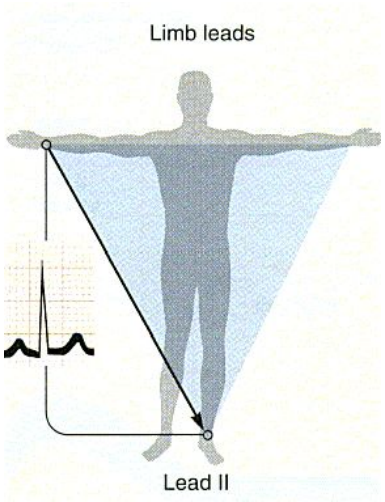

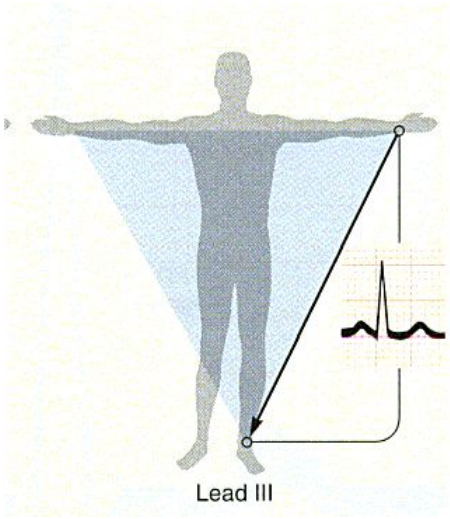

Усиленные однополюсные отведения от конечностей

Усиленные однополюсные отведения от конечностей были предложены в 1942 году Гольдбергером.

отведения aVR , aVL, aVF

Точки наложения электродов:

aVR – правая рука
aVL – левая рука
aVF- левая нога

Усиленные однополюсные отведения от конечностей

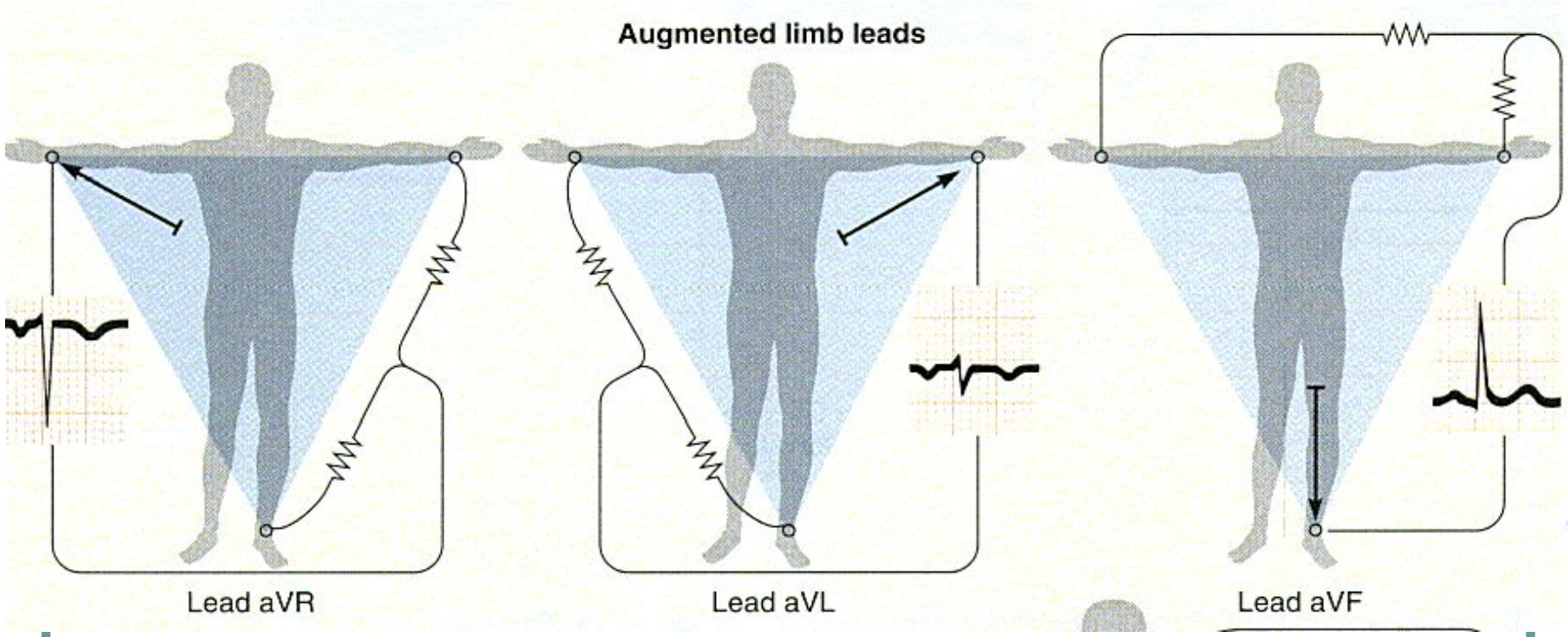

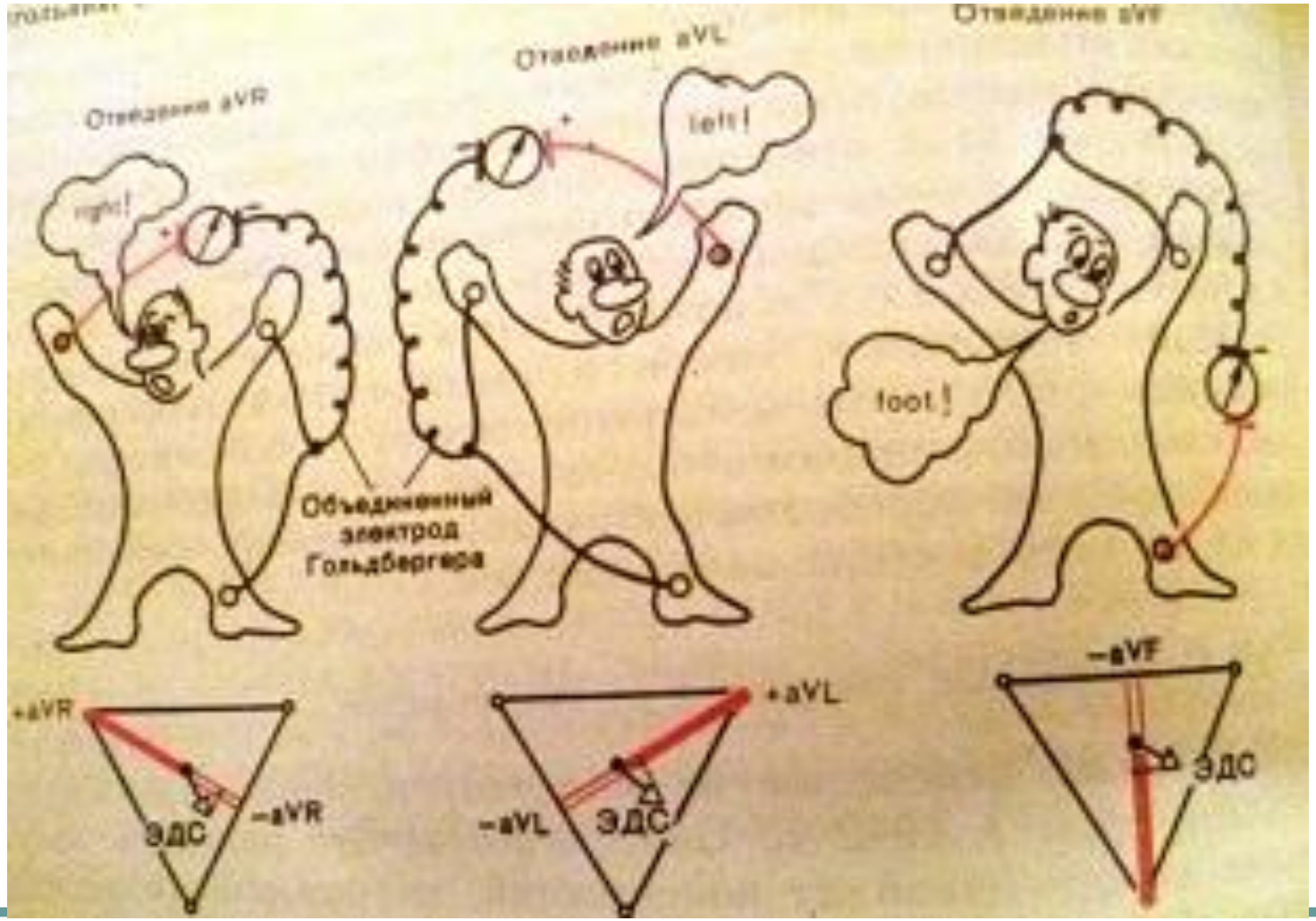
Отведение aVR
Отведение aVL
Отведение aVF
right!
left!
foot!
Объединенный электрод Гольдбергера
+aVR
-aVR
ЭДС
+aVL
-aVL
ЭДС
-aVF
ЭДС

Грудные отведения

Грудные отведения предложены Вильсоном в 1934 году

- регистрируют разность потенциалов между активными положительными электродами на поверхности грудной клетки и отрицательным электродом Вильсона (разность потенциалов от трех конечностей)

Точки наложения грудных электродов :

V1 – 4 межреберье справа от грудины
V2- 4 межреберье слева от грудины
V3- расстояние между V2 – V4
V4- 5 межреберье по левой средне-ключичной линии
V5- на уровне V4 по передней подмышечной линии
V6- на уровне V4 по средней подмышечной линии

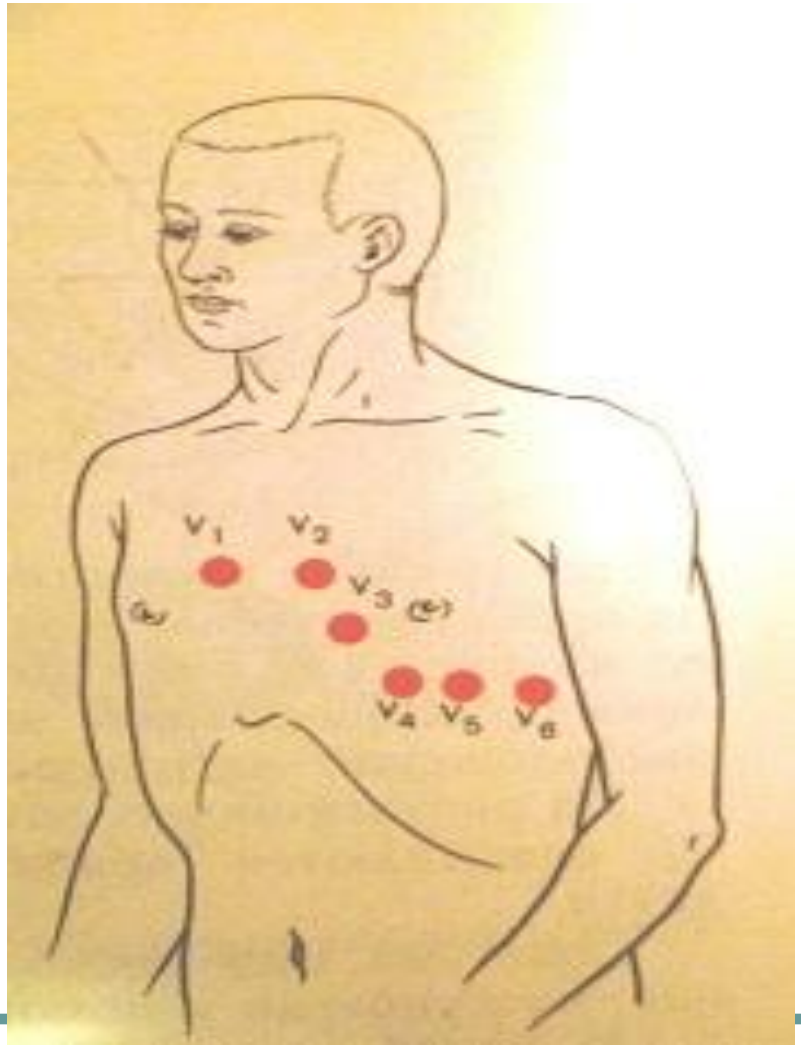
V1
V2
V3
V4
V5
V6

Форма комплексов ЭКГ в стандартных отведениях

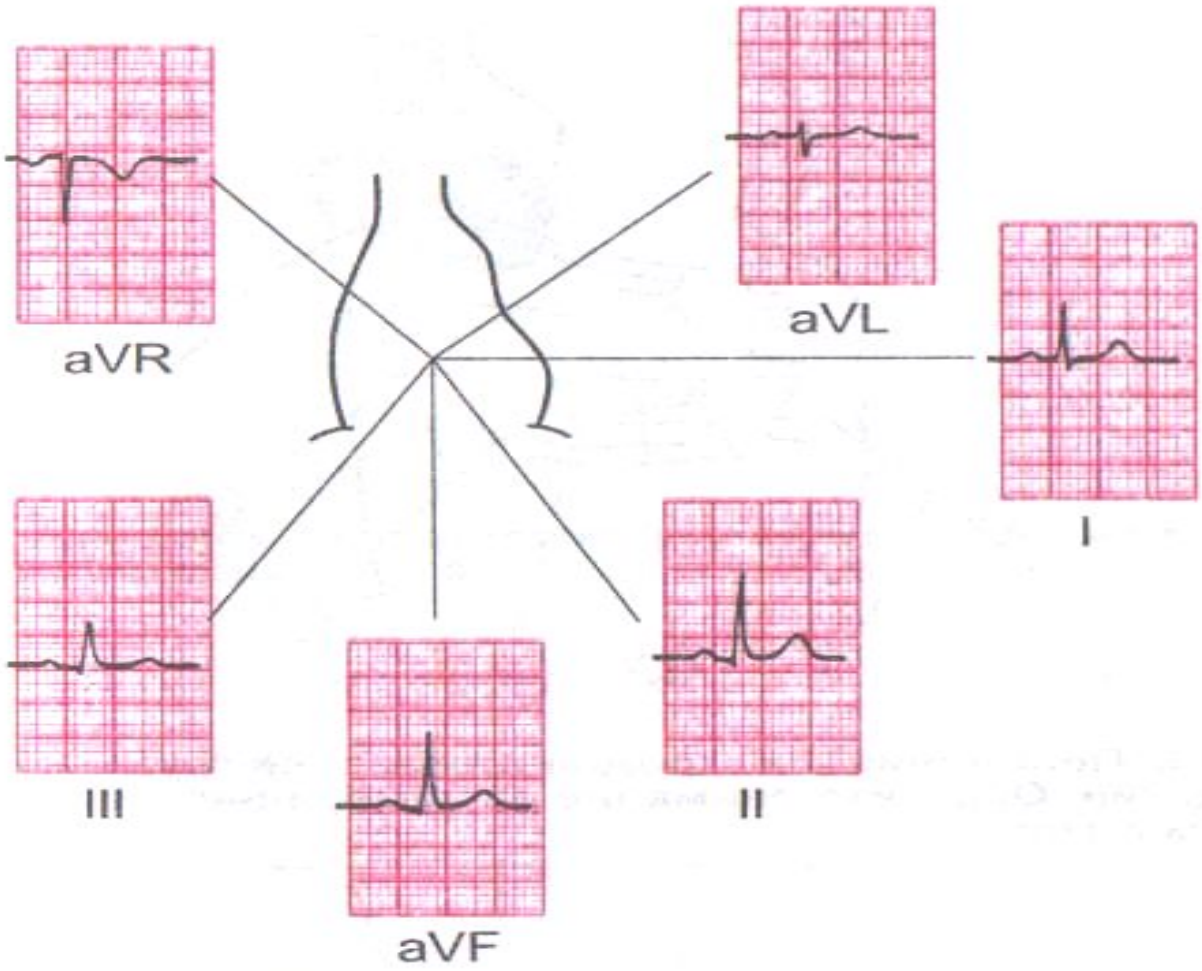

Грудные отведения позволяют оценить изменения ЭКГ в горизонтальной плоскости.

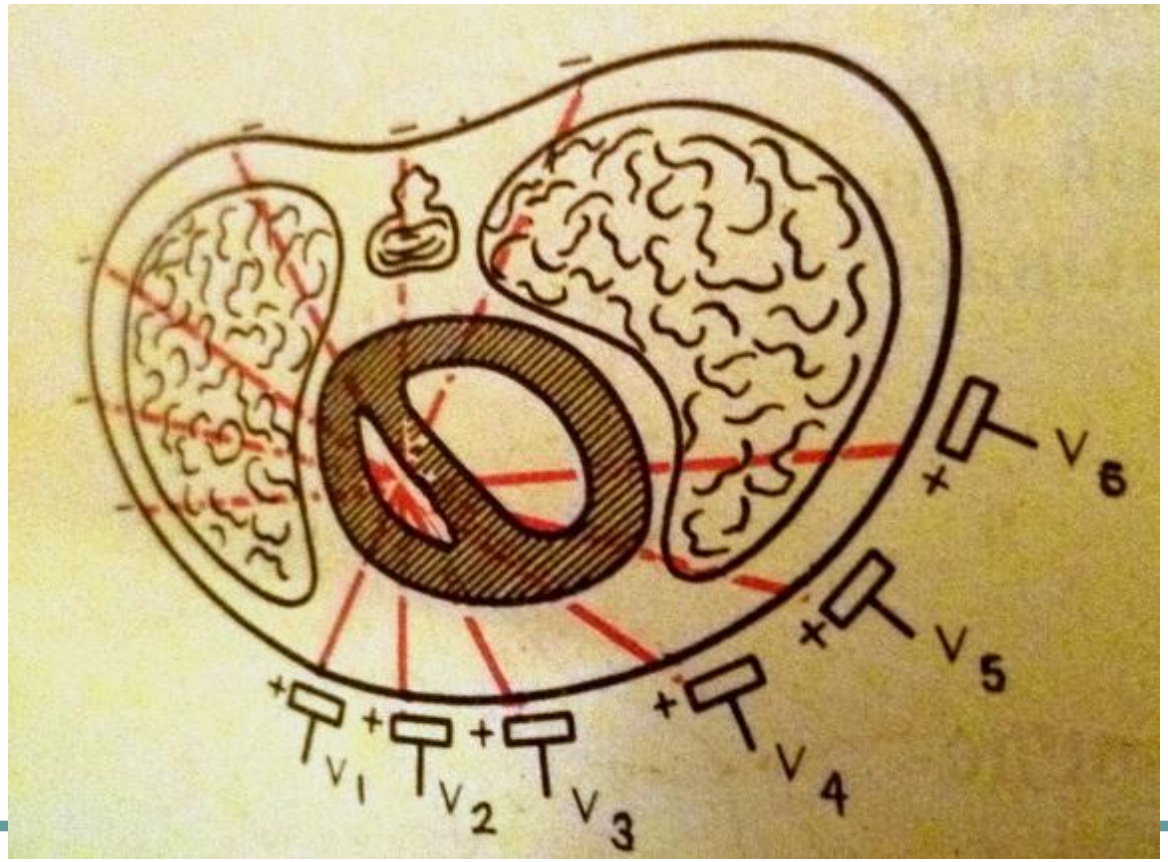

Топическая диагностика

Отведения	Отделы миокарда
I, II, aVL	Передняя стенка
II, III, aVF	Задне-базальные отд.
V1, V2	Передняя стенка
V3	Межжелудочковая перегородка
V4	Верхушка
V5, V6	Боковая стенка

Электрическая ось сердца

Электрическая ось сердца — это проекция суммарного электрического вектора ЭКГ-комплекса QRS на фронтальную плоскость.

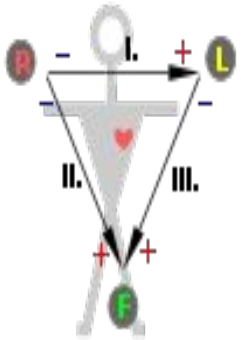

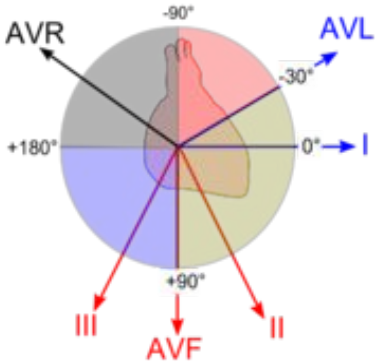

Электрическая ось сердца

Варианты положения электрической оси сердца:

нормальное: 30° > α < 69°,

вертикальное: 70° > α < 90°,

горизонтальное: 0° > α < 29°,

резкое отклонение оси вправо: 91° > α < ±180°,

резкое отклонение оси влево: 0° > α < −90°.

Элементы нормальной ЭКГ

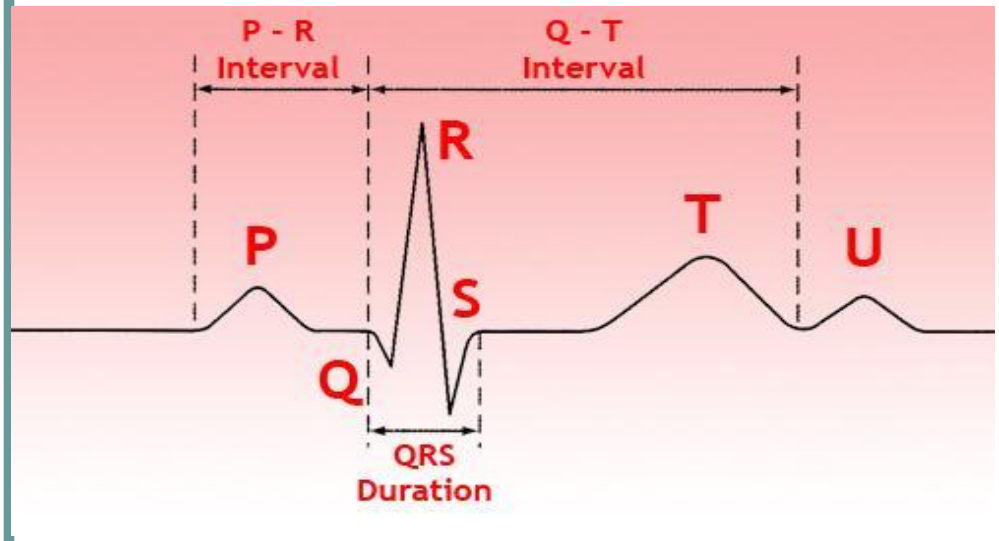

ЗУБЦЫ
P (сокращение предсердий),
Q, **R**, **S** (сокращение желудочков),
T (расслабление желудочков),
U (непостоянный зубец, регистрируется редко).

ИНТЕРВАЛЫ
состоят из **зубца (комплекса зубцов) и сегмента**:
PQ, QT

СЕГМЕНТЫ
участки **прямой линии** (изолинии) между двумя соседними зубцами:
PQ, ST, TP

Элементы нормальной ЭКГ

- Соотношение **интервалов ЭКГ** с **фазами сердечного цикла** (систола и диастола желудочков)

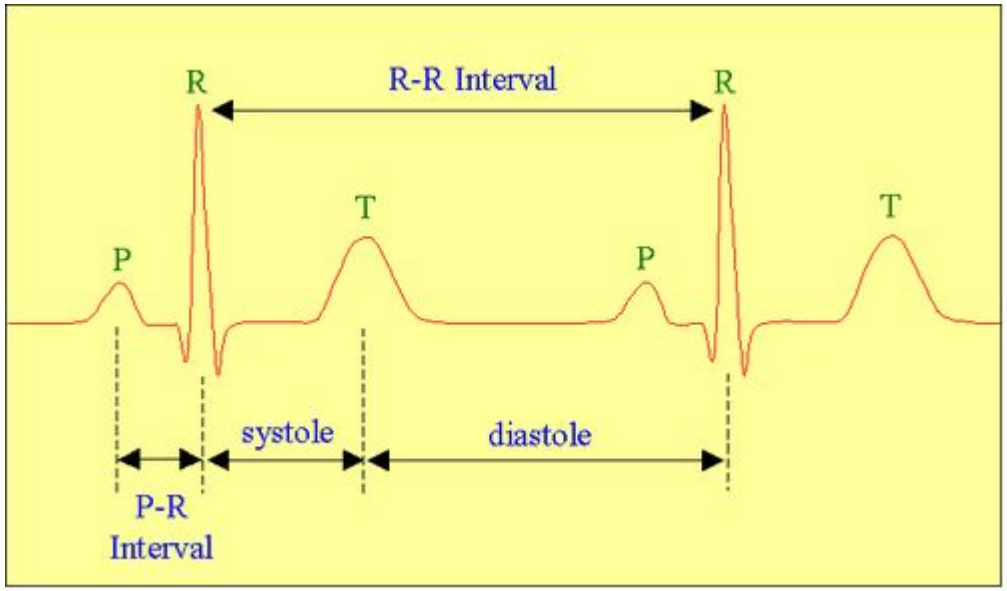

Анализ ЭКГ

- Проверка правильности регистрации ЭКГ.
- Анализ сердечного ритма и проводимости:
  - оценка регулярности сердечных сокращений,
  - подсчет частоты сердечных сокращений (ЧСС),
  - определение источника возбуждения,
  - оценка проводимости.
- Определение электрической оси сердца.
- Анализ предсердного зубца P и интервала P - Q.
- Анализ желудочкового комплекса QRST:
  - анализ комплекса QRS,
  - анализ сегмента RS - T,
  - анализ зубца T,
  - анализ интервала Q - T.
- Электрокардиографическое заключение.

Анализ ЭКГ

Шаг 1. Проверка правильности регистрации ЭКГ

2. Оценка регулярности сердечных сокращений

Регулярность ритма оценивается **по интервалам R-R**. Допускается разброс длительности отдельных интервалов R-R не более **± 10%** от средней их длительности.

3. Подсчет частоты сердечных сокращений (ЧСС)

ЧСС=60/ R-R (сек)

4. Определение источника возбуждения:

Определение водителя ритма

СИНУСОВЫЙ ритм:

- во II стандартном отведении зубцы P всегда положительные и находятся перед каждым комплексом QRS,
- зубцы P в одном и том же отведении имеют постоянную одинаковую форму.

Анализ ЭКГ

Шаг 1. **Проверка правильности регистрации ЭКГ**

Контрольный миливольт

Анализ ЭКГ

Шаг 2. Оценка регулярности и частоты сердечных сокращений

Регулярность ритма оценивается **по интервалам R-R**.

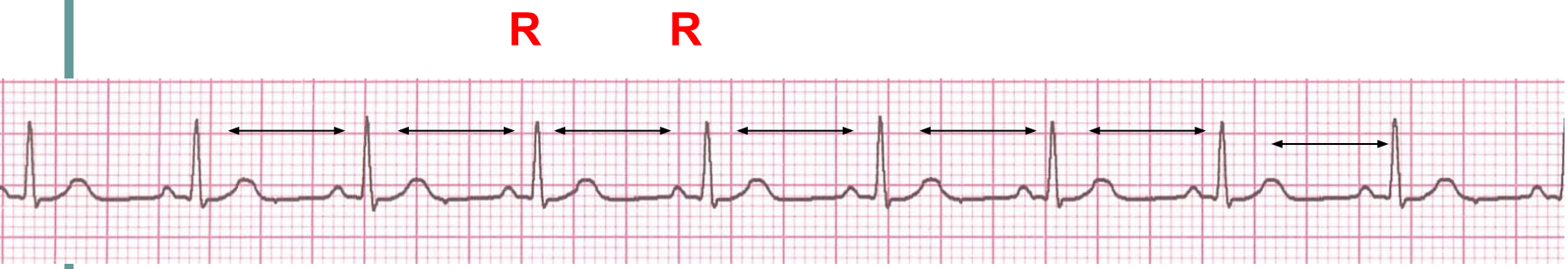

Допускается разброс длительности отдельных интервалов R-R не более **± 10%** от средней их длительности.

Подсчет частоты сердечных сокращений (ЧСС)

ЧСС=60/ R-R (сек)

Анализ ЭКГ

Шаг 3. Определение источника возбуждения:

(Определение водителя ритма)

СИНУСОВЫЙ ритм:

- - во II стандартном отведении зубцы Р всегда положительные и находятся перед каждым комплексом QRS,
- - зубцы Р в одном и том же отведении имеют постоянную одинаковую форму.

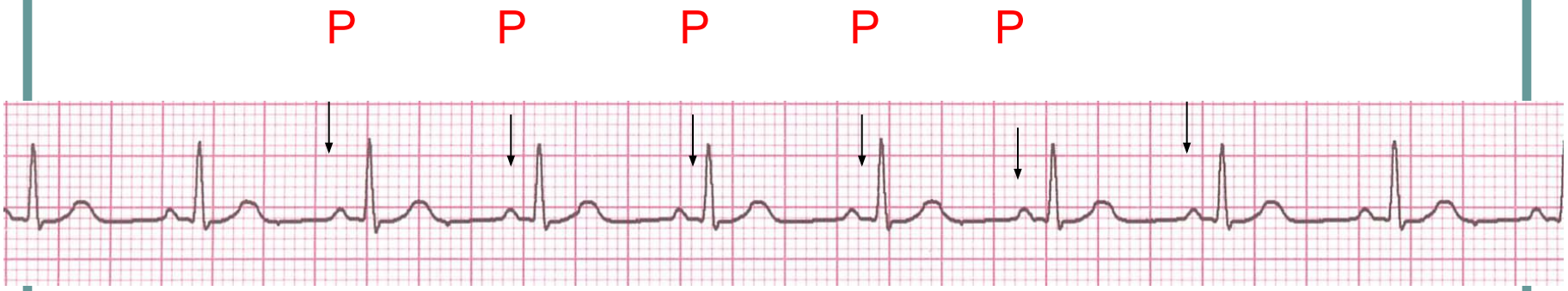

Анализ ЭКГ

SINUS TACHYCARDIA

Impulses originate at S-A node at rapid rate

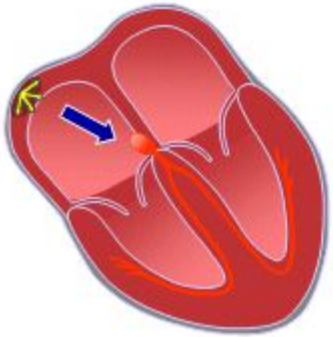

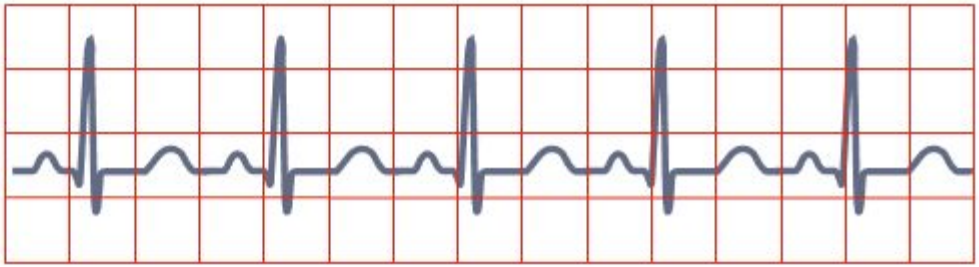

All complexes normal, evenly spaced. Rate >100/min.

Анализ ЭКГ

SINUS BRADYCARDIA

Impulses originate at S-A node at slow rate

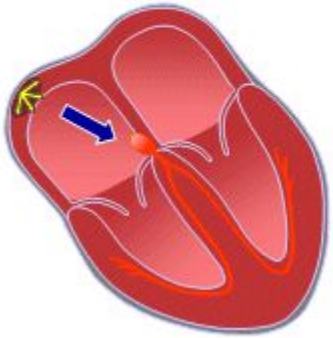

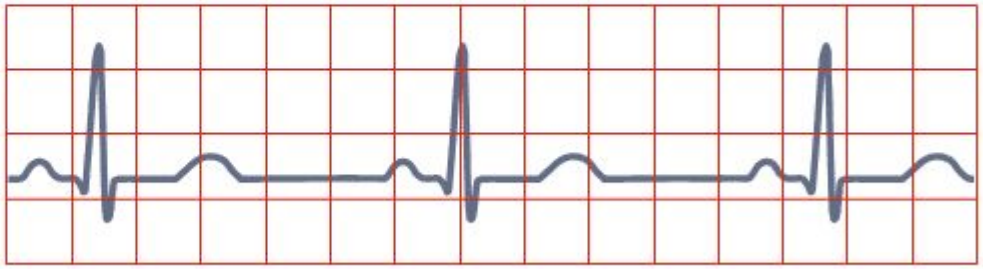

All complexes normal, evenly spaced. Rate < 60/min.

Анализ ЭКГ

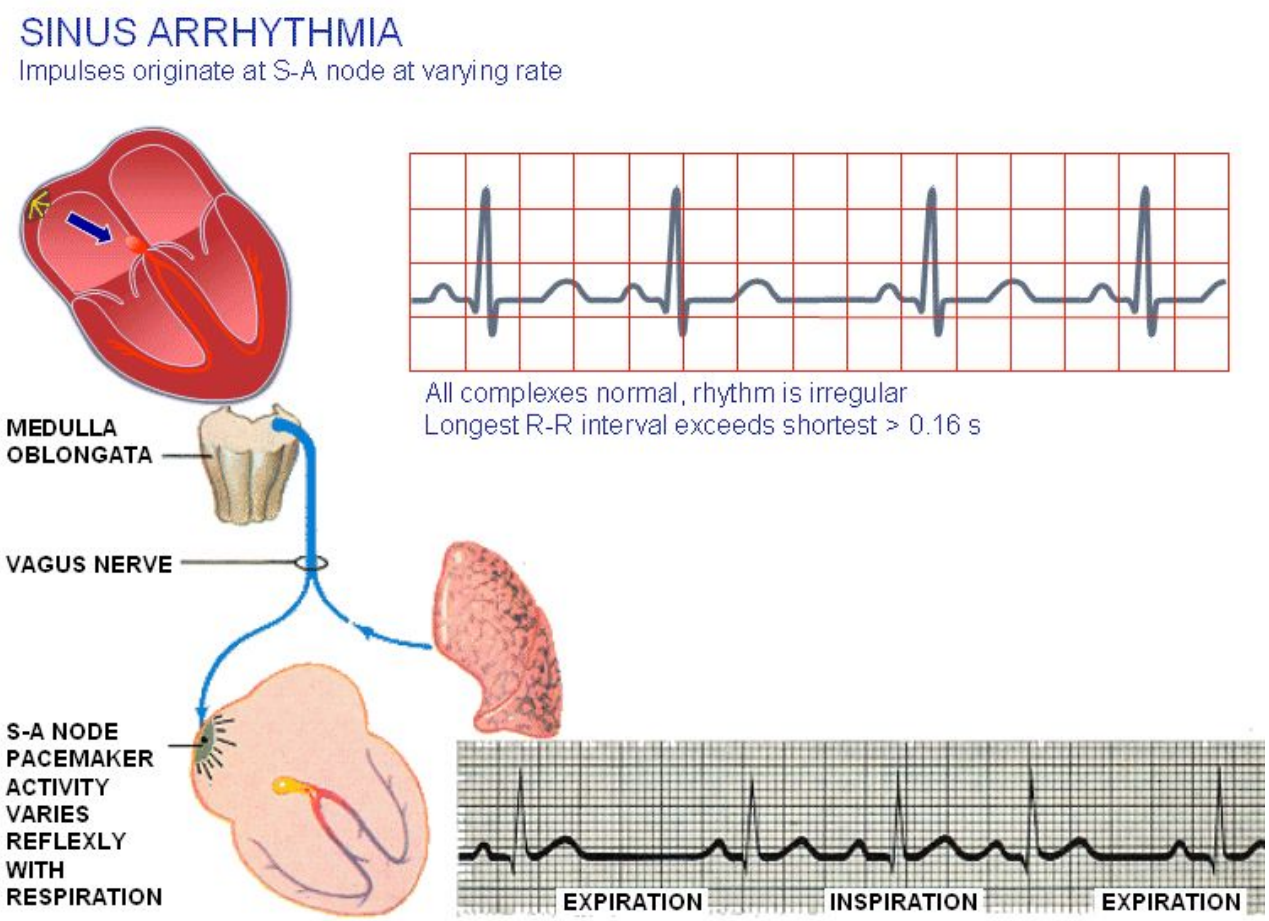
SINUS ARRHYTHMIA
Impulses originate at S-A node at varying rate
All complexes normal, rhythm is irregular
Longest R-R interval exceeds shortest > 0.16 s
MEDULLA OBLONGATA
VAGUS NERVE
S-A NODE PACEMAKER ACTIVITY VARIES REFLEXLY WITH RESPIRATION
EXPIRATION
INSPIRATION
EXPIRATION

Анализ ЭКГ

Рис. 27. Угол альфа

Шаг 4. Определение электрической оси сердца:

- по углу α;

- визуальное определение

промежуточное положение ЭОС RII>RI>RIII

отклонение ЭОС влево – $R_I S_{III}$

отклонение ЭОС вправо – $R_{III} S_I$

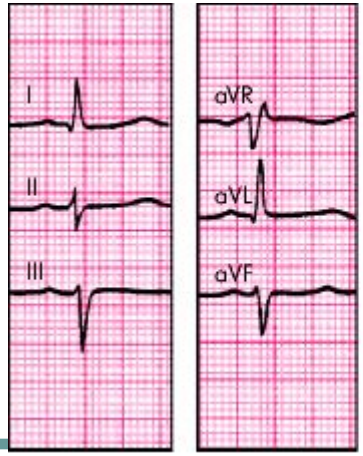

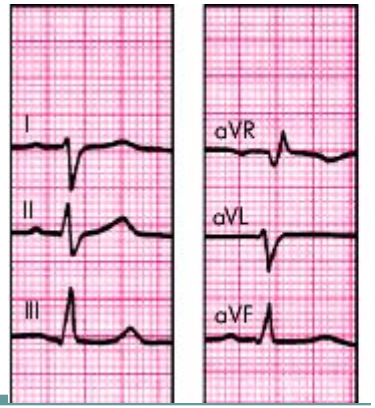

Анализ ЭКГ

Шаг 5. Подсчет зубцов, интервалов

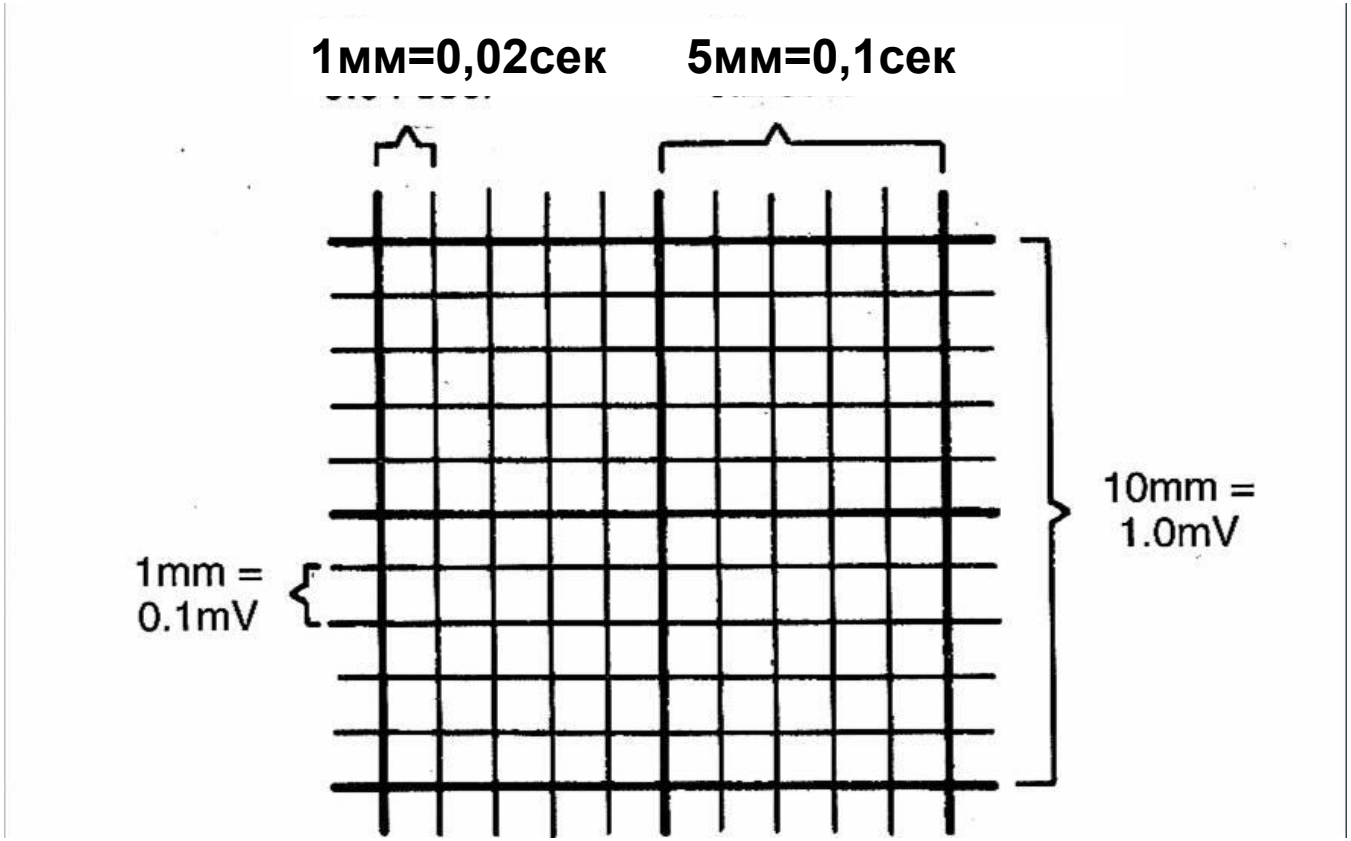

Анализ ЭКГ

Анализ предсердного зубца Р :

Длительность Р ≤ 0,1сек
амплитуда - 1.5 - 2.5 мм

I, II, aVF, V2 - V6 - зубец Р всегда положительный.

III, aVL, V1 - зубец Р положительный или двухфазный.
aVR зубец Р - всегда отрицательный.

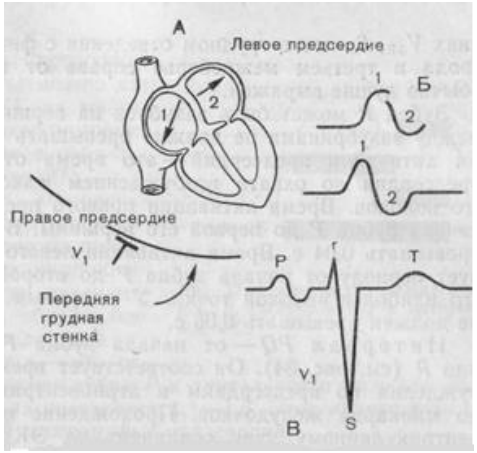

Анализ интервала PQ:

P-Q ≤ 0.12-0.20 сек

Анализ ЭКГ

- **Анализ желудочкового комплекса QRST**

QRST≤0,07-0,09 сек

Q – ¼ R, Q≤0,03сек

R, S (в стандартных отведениях) ≤5мм

(в грудных отведениях) ≤ 20мм

Амплитуда R V_1 → V_{4max} → V_6

Амплитуда S V_{1ma} → V_5 - - - V_6 =0

В отведении V_3 R≈S (переходная зона)

Анализ ЭКГ

Анализ сегмента RS – T:

Сегмент RS – T находится на изолинии (±1мм)

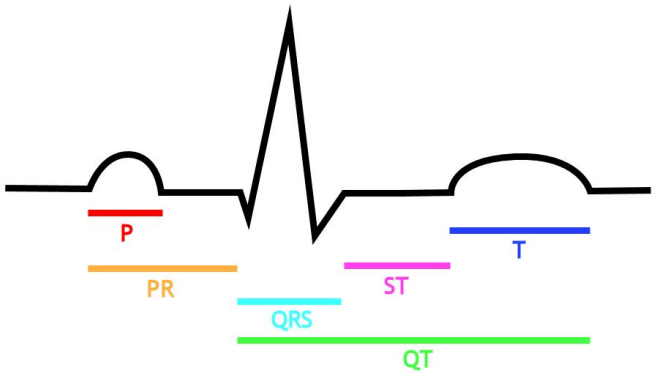

Анализ зубца T:

Зубец T отражает процессы реполяризации миокарда.

I, II, aVF, V2-V6 – зубец T всегда положительный, причем TI > TIII, а $Tv_6 > Tv_1$

aVR – T всегда отрицательный

Анализ интервала Q – T:

Интервал Q - T – электрическая систола желудочков

Анализ ЭКГ

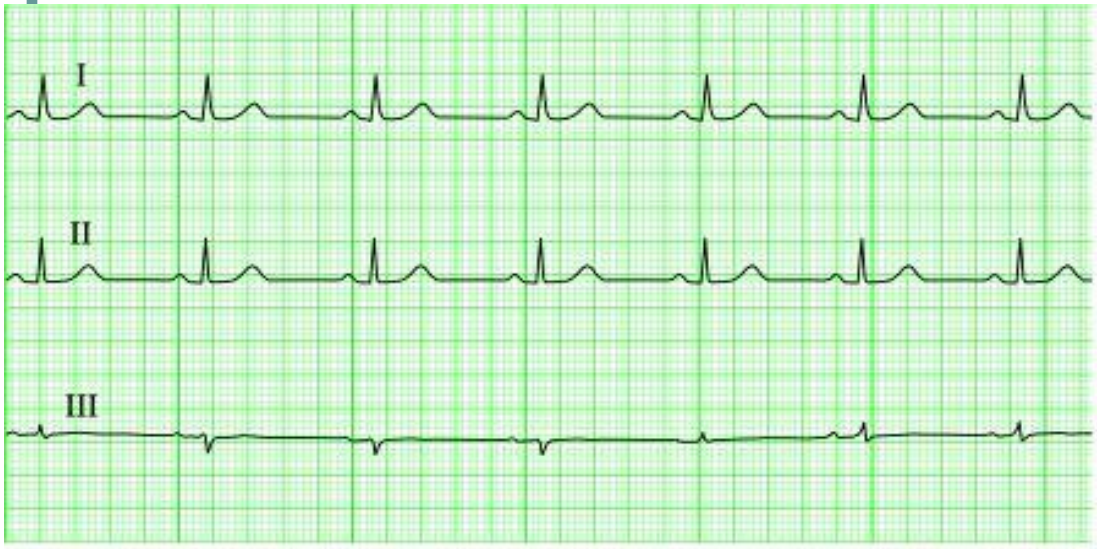

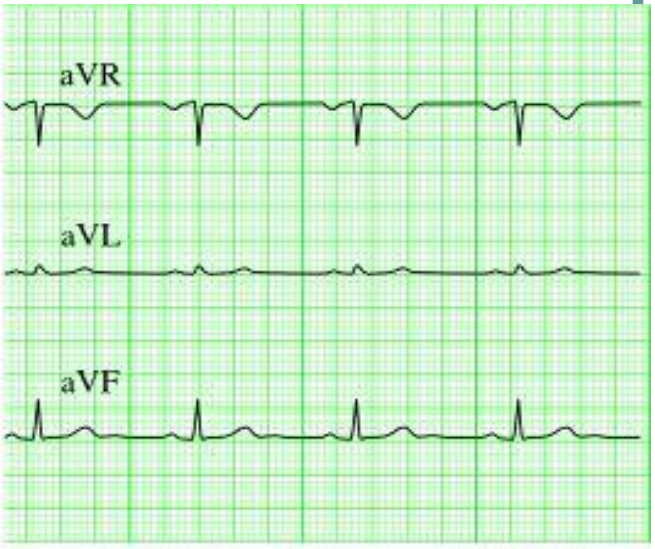

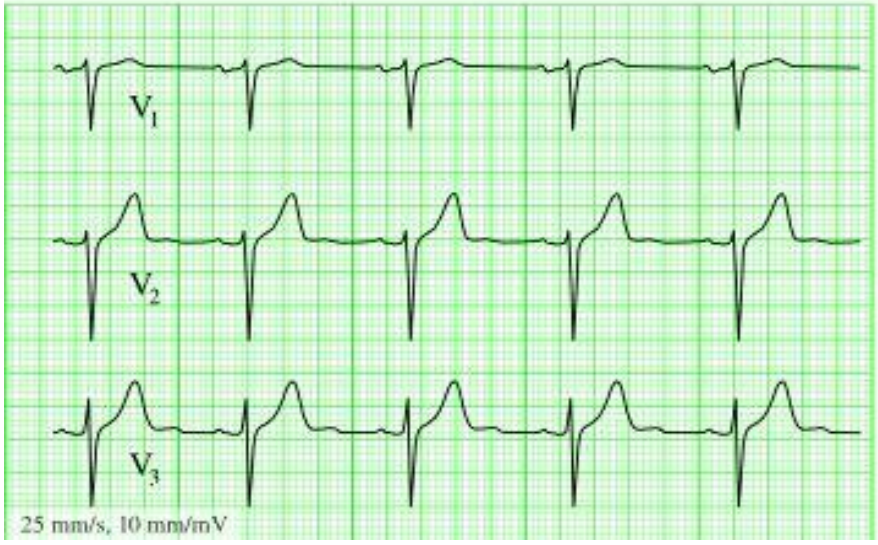

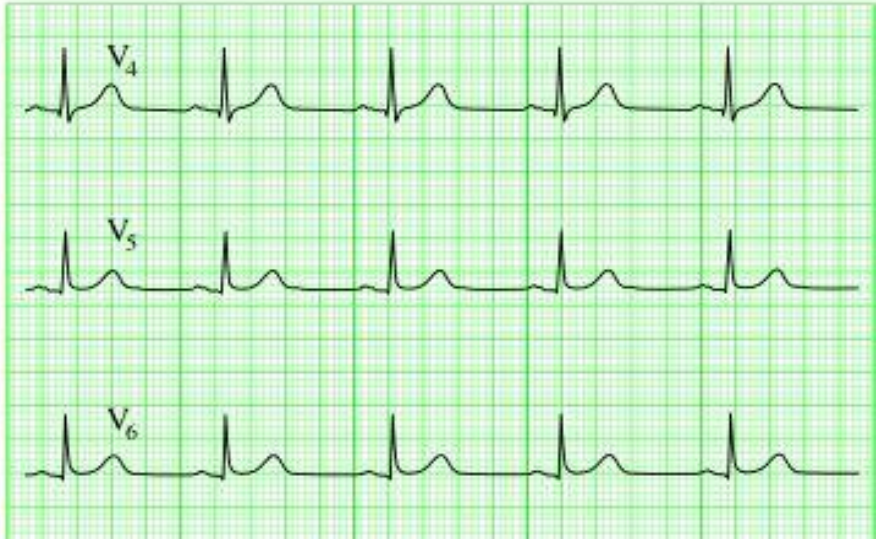

Гипертрофия предсердий

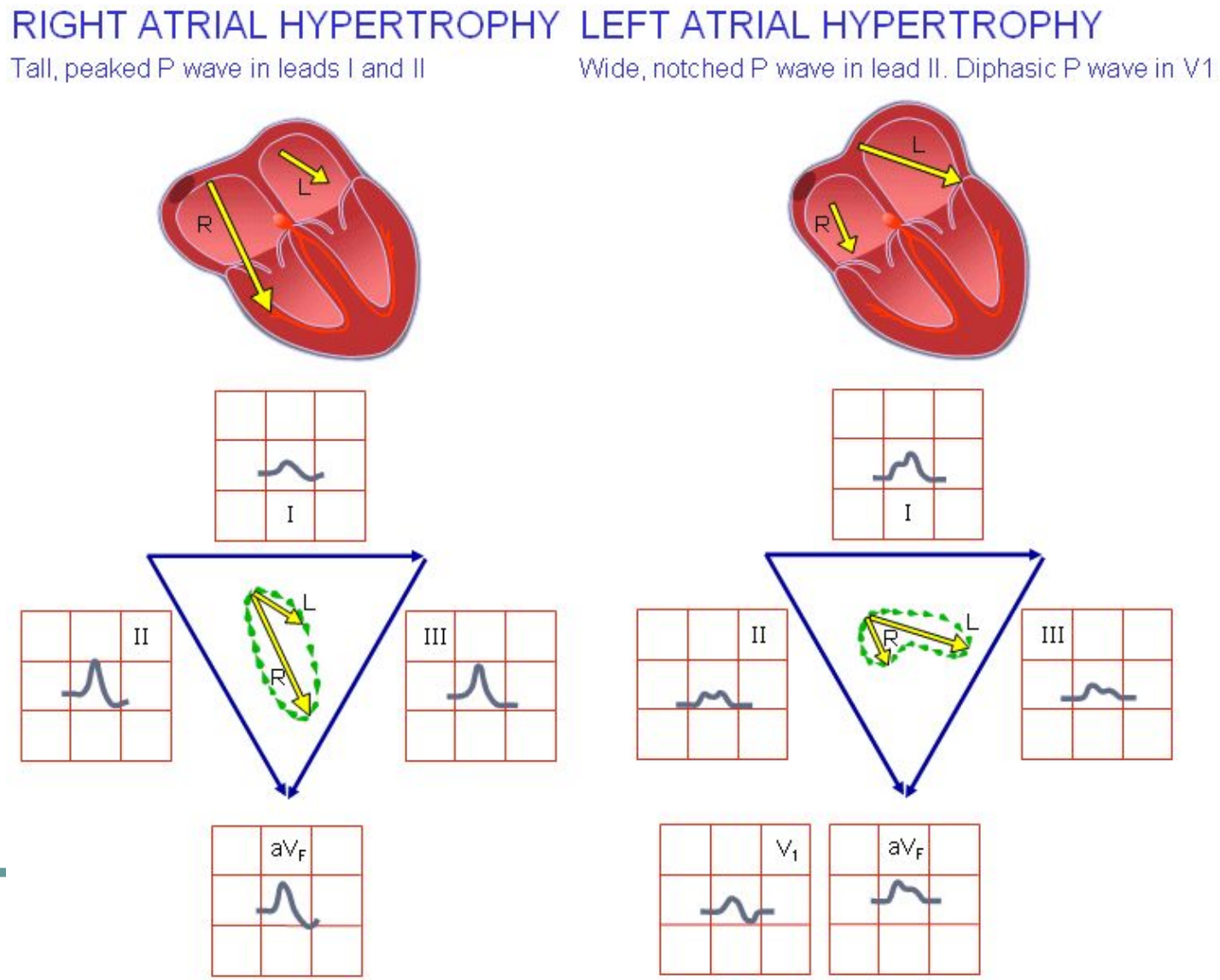

Признаки гипертрофии ЛП

Формирование зубца Р (P-mitrale) при гипертрофии левого предсердия.

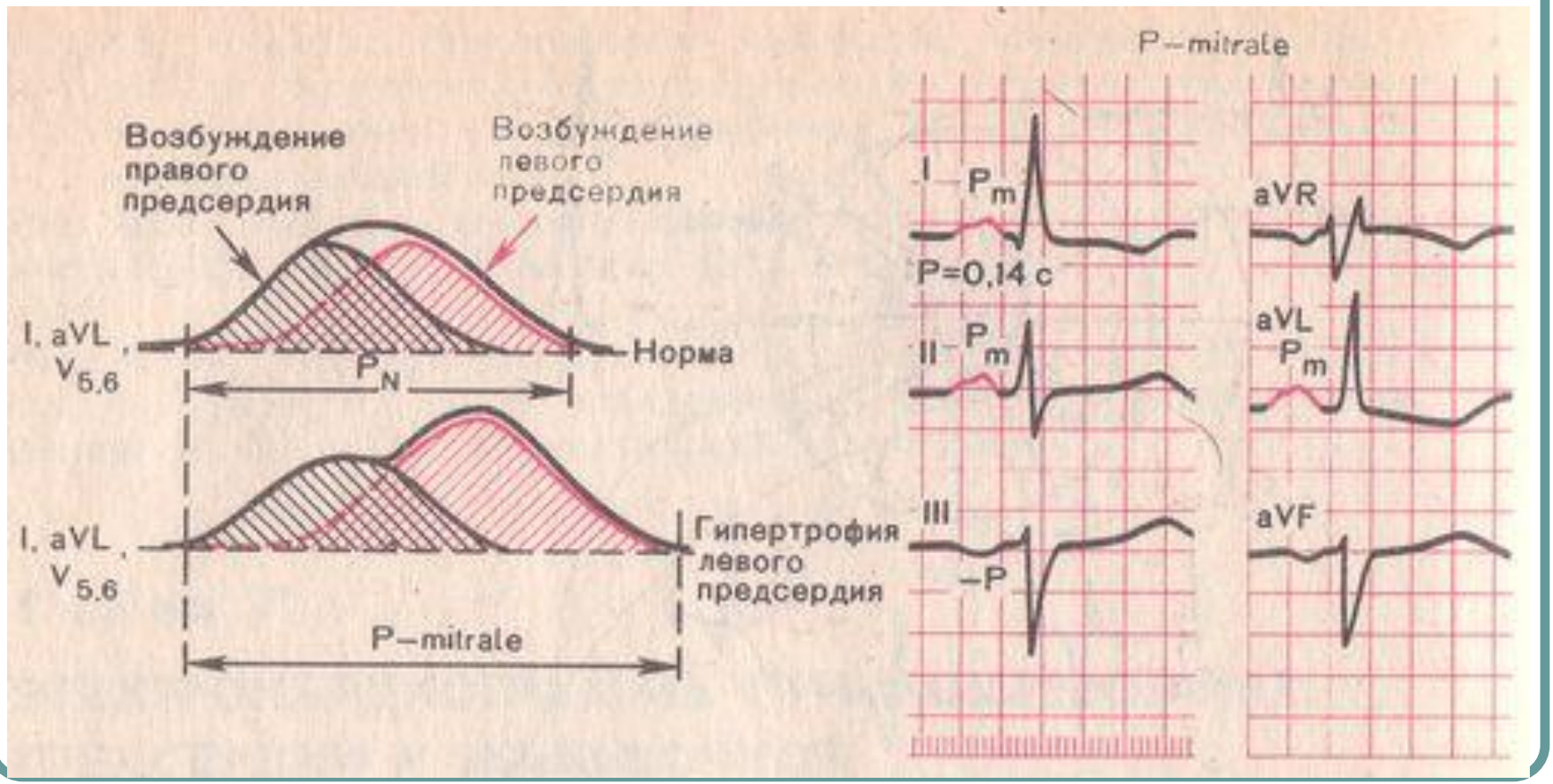

Гипертрофия ЛП

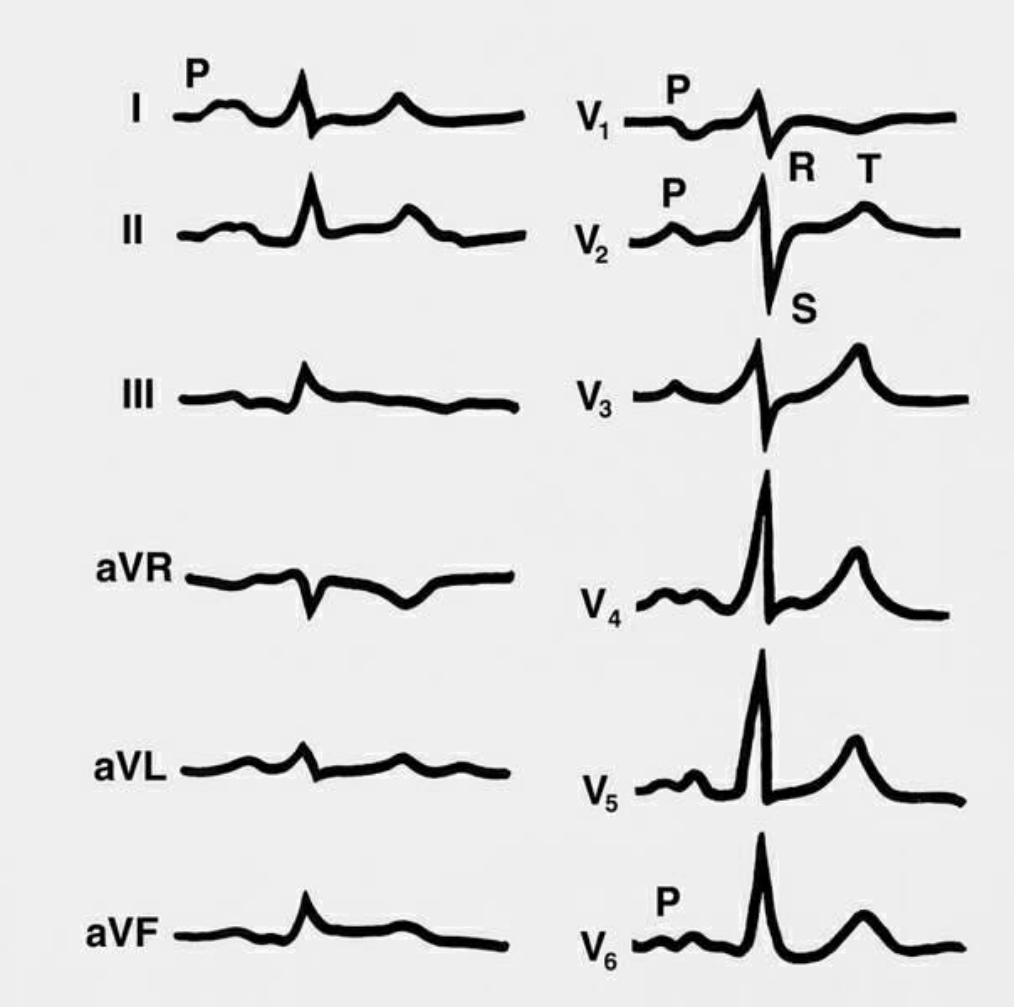

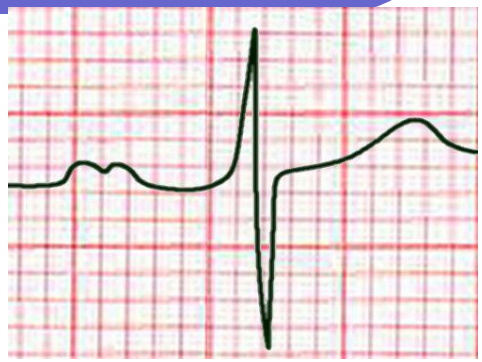

Признаки гипертрофии ПП:

Формирование зубца Р (P-pulmonale) при гипертрофии правого предсердия.

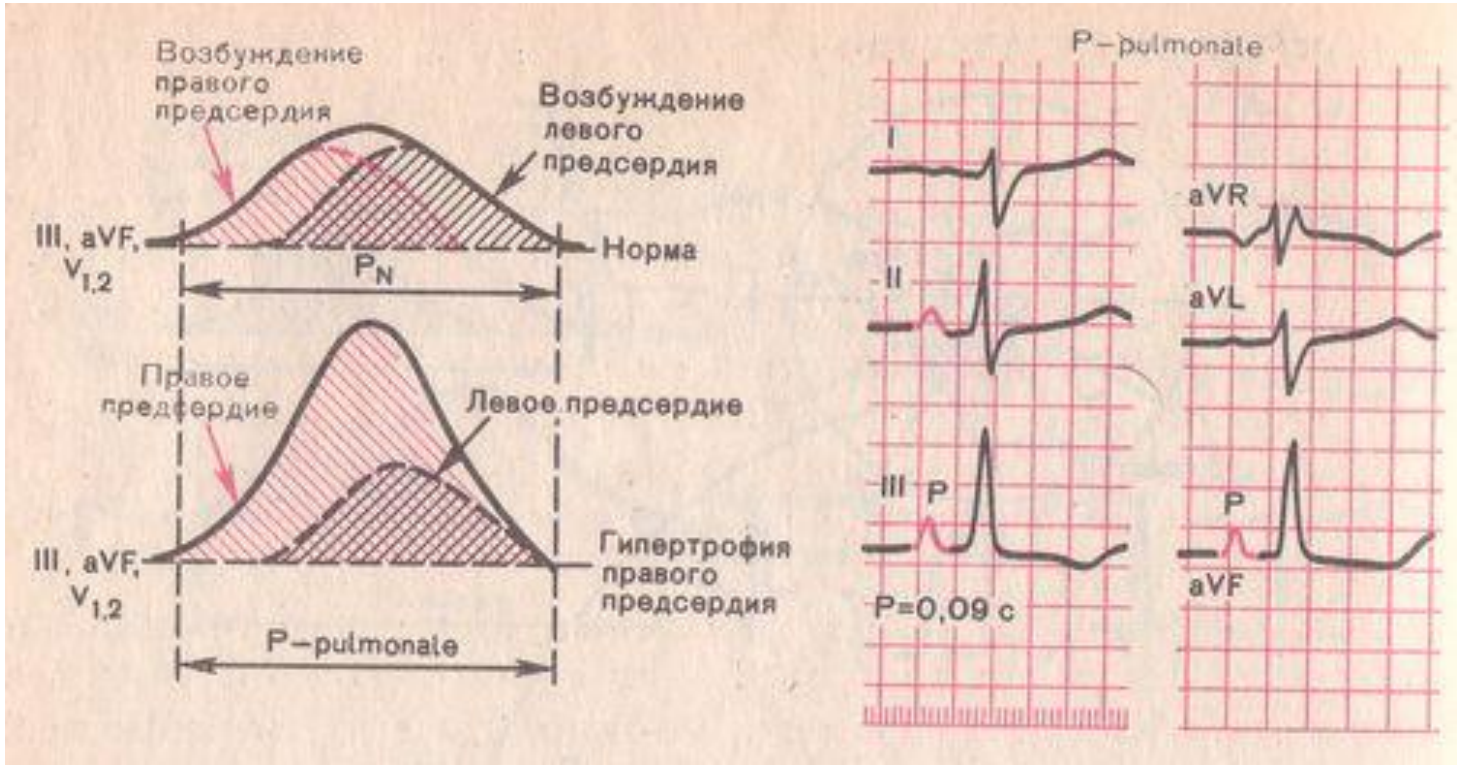

P pulmonale - II, III, aVF, V_1, V_2, V_3

Признаки гипертрофии ПП:

P pulmonale - II, III, aVF, V_1, V_2, V_3

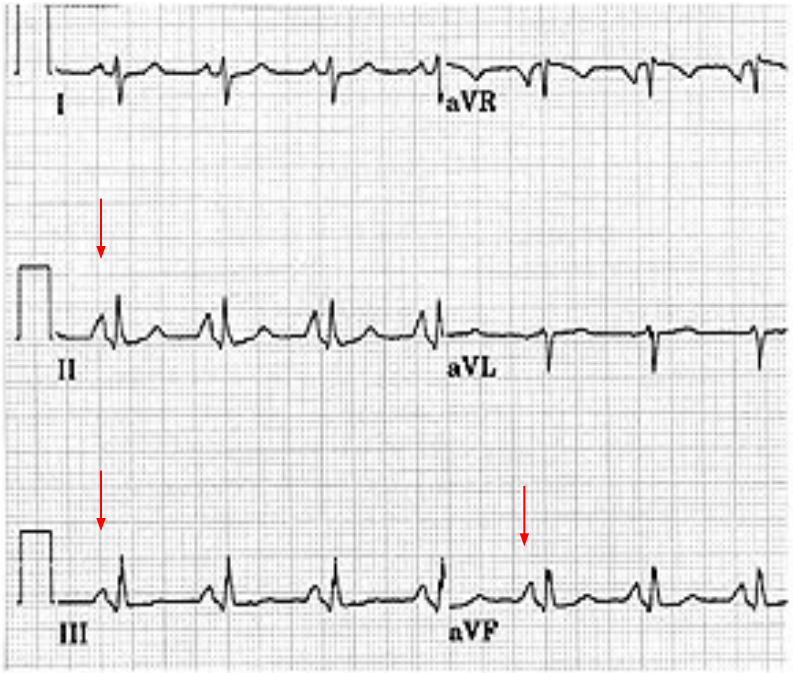

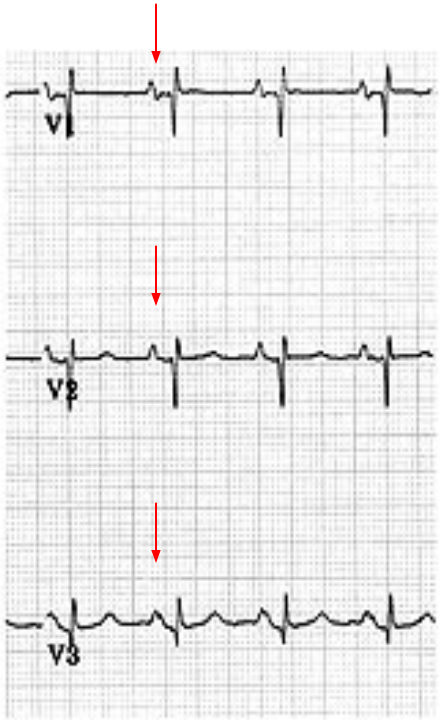

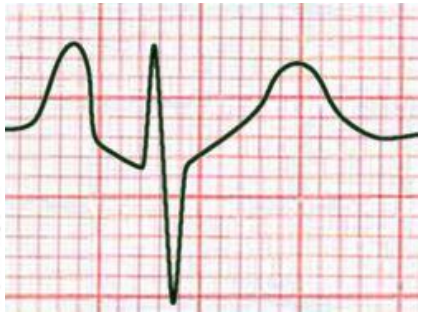

Признаки гипертрофии ПЖ

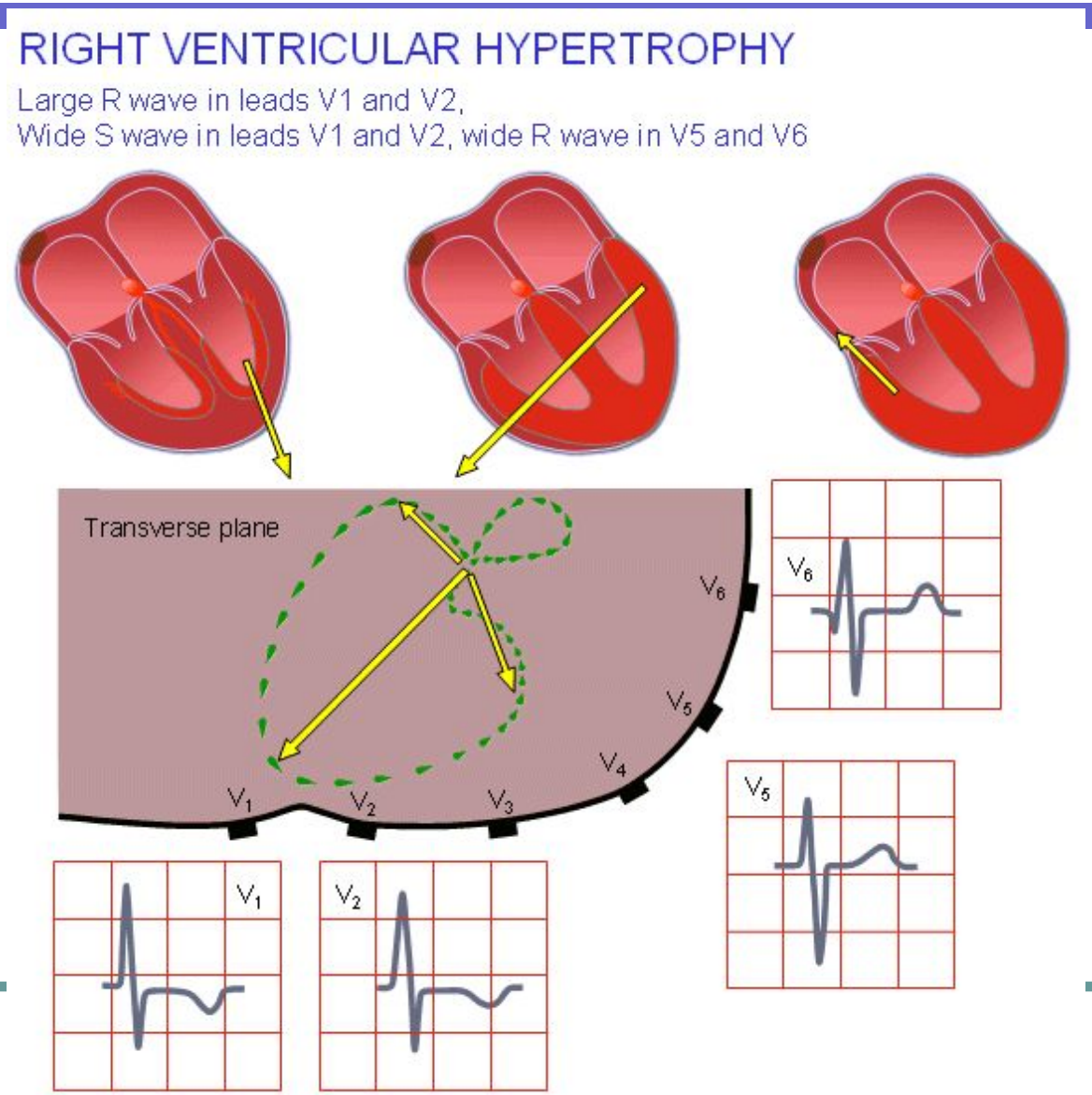

Признаки гипертрофии ПЖ

ЭКГ-признаки гипертрофии ПЖ:

- Отклонение ЭОС вправо (R_{III}, S_{I}, R_{aVF}, S_{aVL})
- V_1 R > 5-7мм
  S < 2 мм
- V_5, V_6 R < 5-7 мм
  S > 5-7мм
- Переходная зона смещена в V5
- $R_{V1} + S_{V5} > 10,5$ мм

Признаки гипертрофии ПЖ

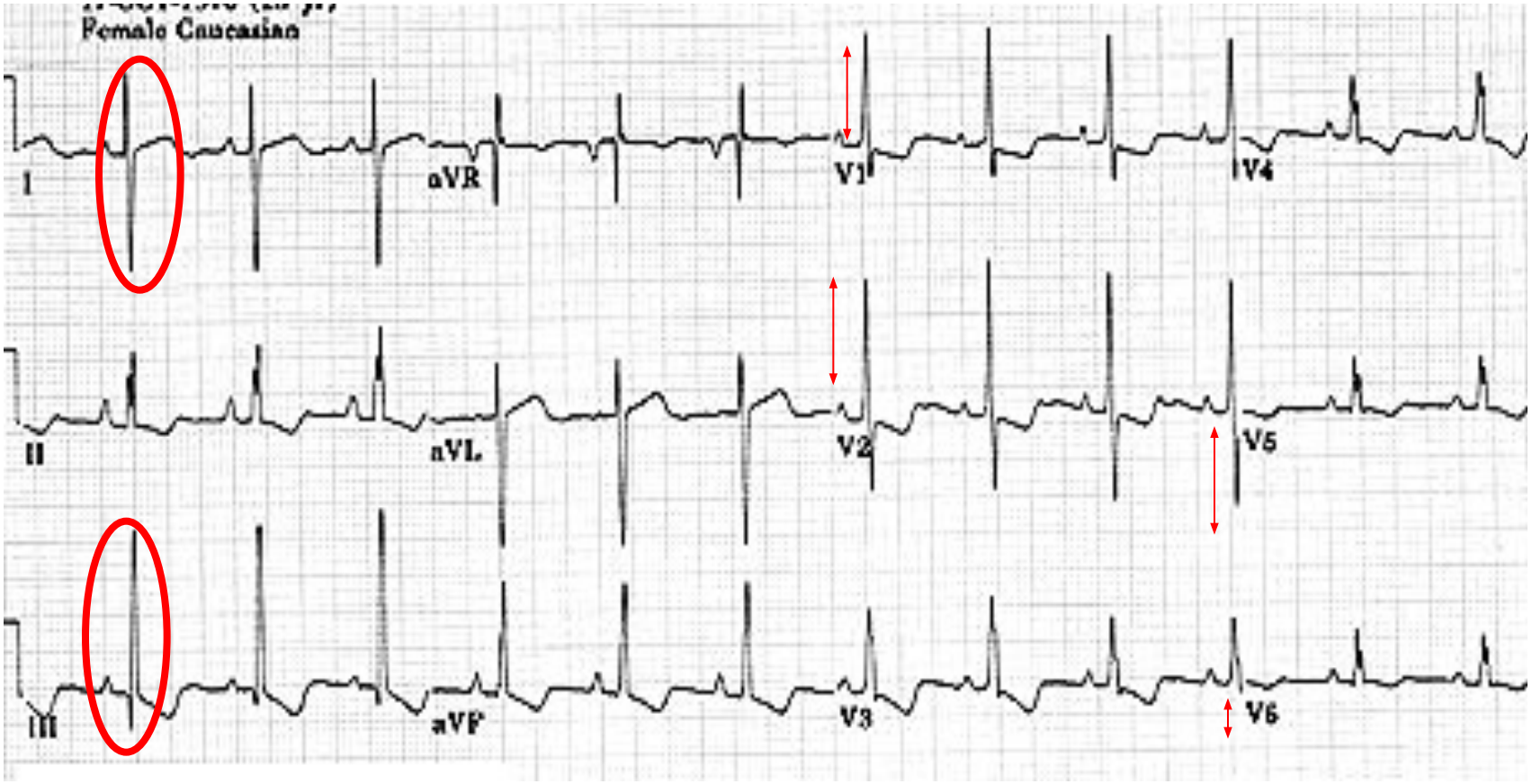

Признаки гипертрофии ЛЖ

LEFT VENTRICULAR HYPERTROPHY

Large S wave in leads V1 and V2, large R wave in V5 and V6

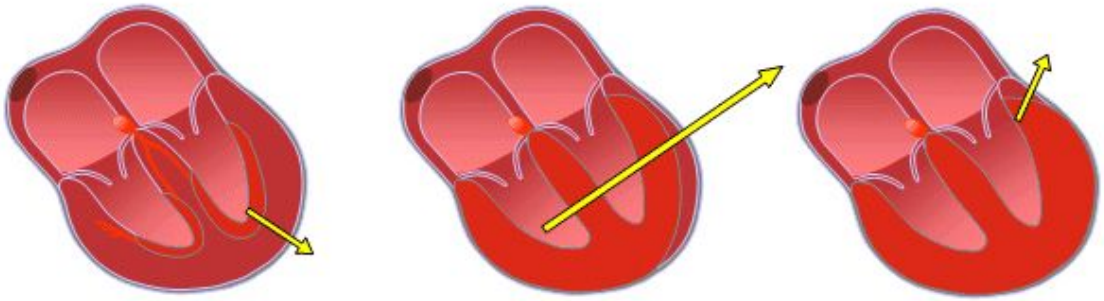

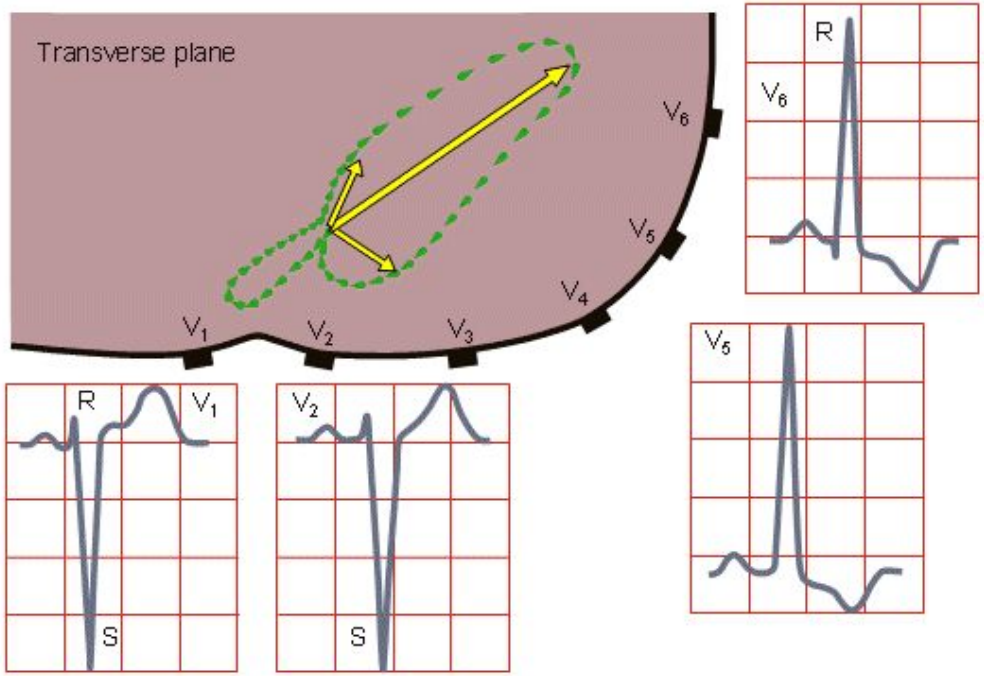

Признаки гипертрофии ЛЖ

ЭКГ-признаки гипертрофии ЛЖ:

- Отклонение ЭОС влево (R_{I}, S_{III}, R_{aVL}, S_{aVF})
- RI > 10-15 мм
- RI + S III > 20 мм
- $RV_5 > RV_4$
- V_1 R > 5-7мм
  S < 2 мм
- V_5, V_6 R < 5-7 мм
  S > 5-7мм
- Переходная зона смещена в V_2-V_3
- $R_{V1} + S_{V5} > 10,5$ мм
- $RV_5 + SV_2 > 30-35$ мм

Признаки гипертрофии ЛЖ

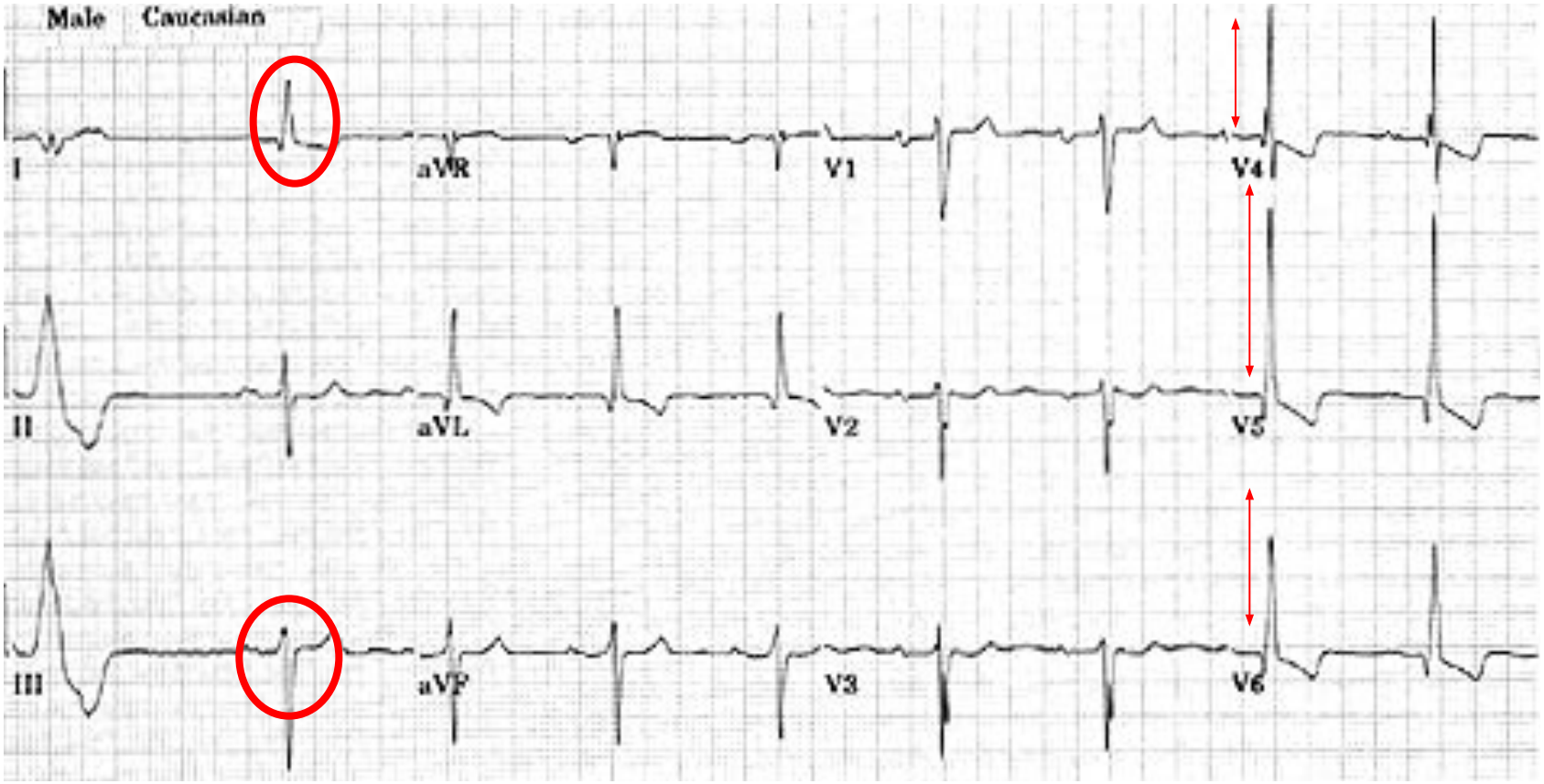

Ишемия миокарда

Признаки ишемии МК:

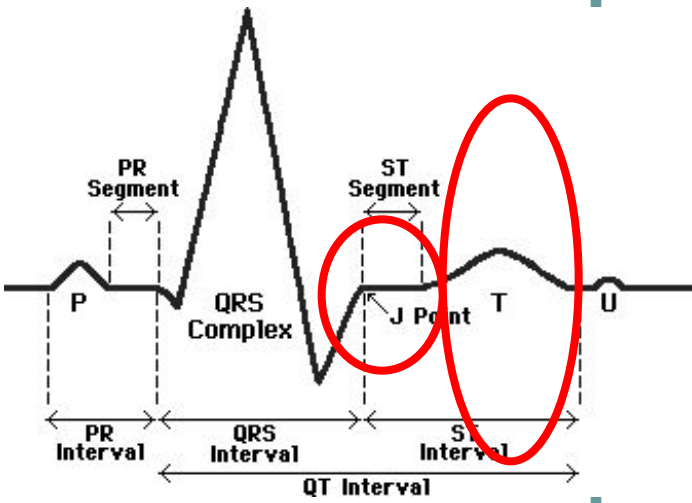

- **Смещение сегмента ST >1 мм**
- **Изменения зубца Т**

отрицательный

изоэлектрический

высокий, положительный

Ишемия миокарда

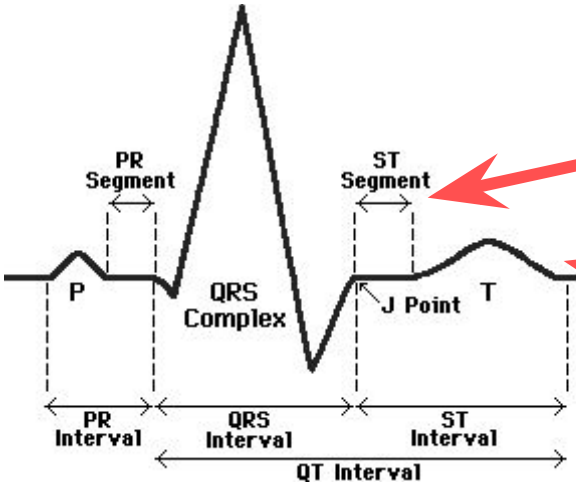

Смещение ST

Зубец T

Изоэлектр.

Высокий

Отрицат.

Ишемия миокарда

- **Ишемия МК, коронарный зубец Т**

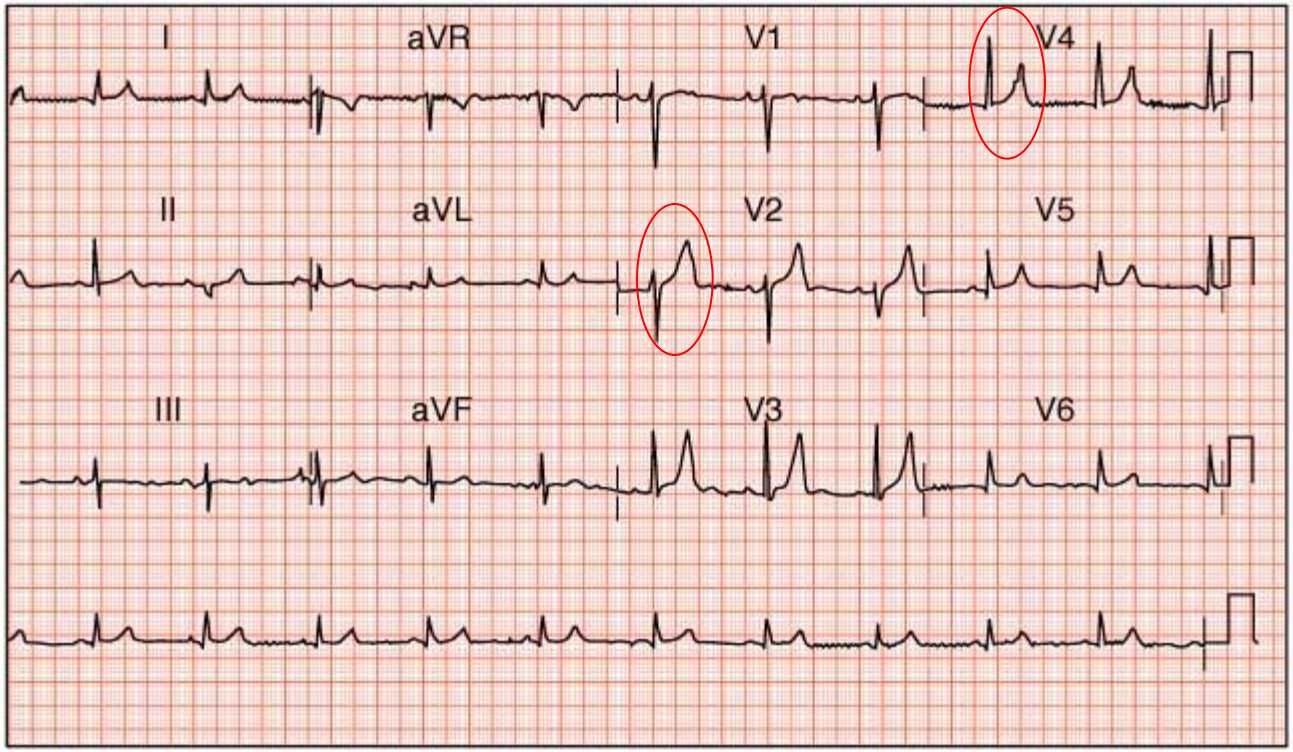

Ишемия миокарда

- **Ишемия МК, депрессия ST-сегмента**

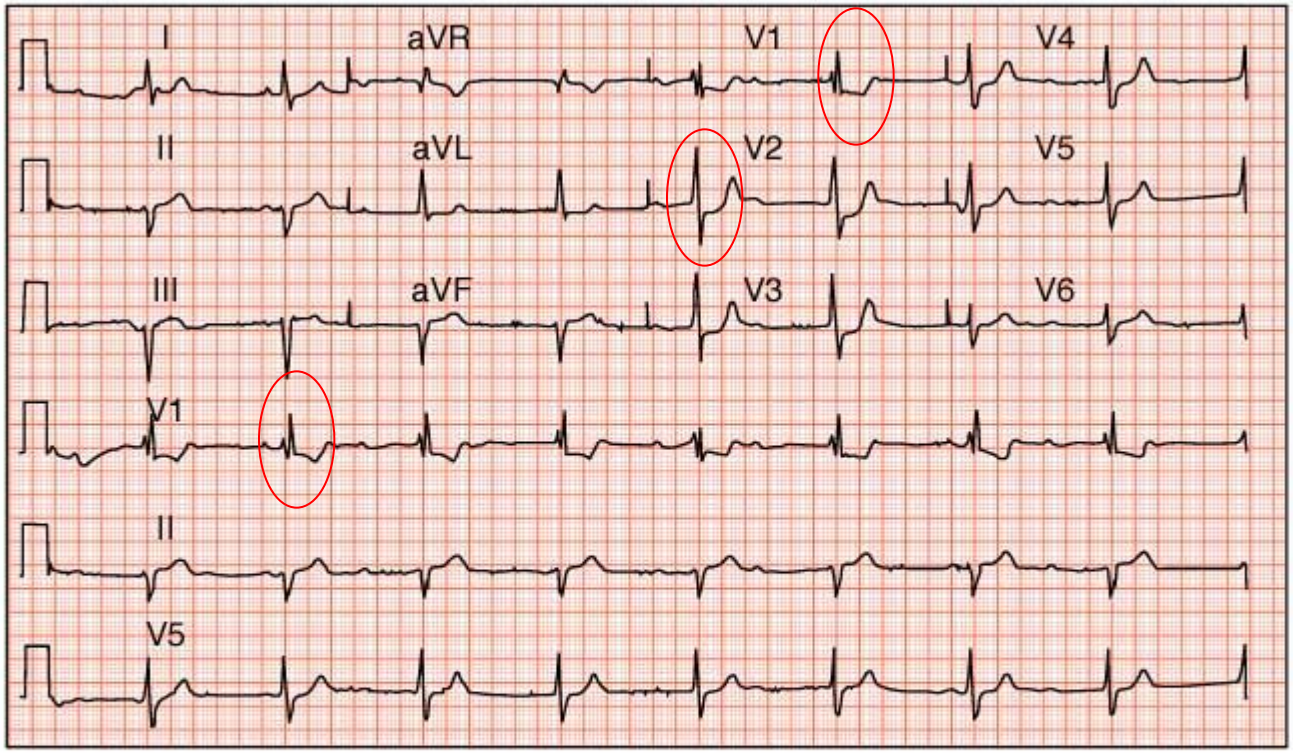

Инфаркт миокарда

Зоны поражения миокарда:

- Некроз
- Повреждение
- Ишемия

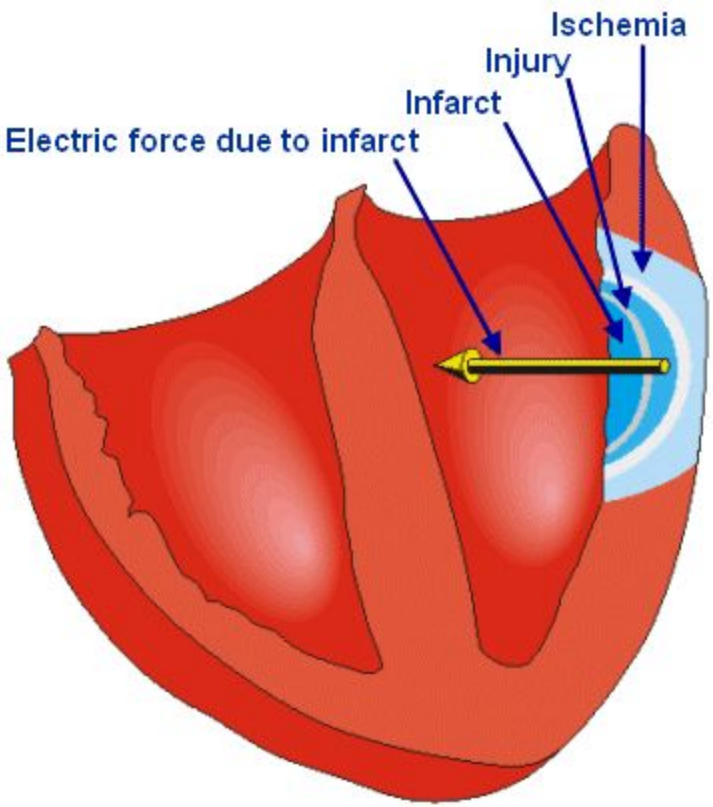

Инфаркт миокарда

Варианты поражения:

- Трансмуральный ИМ
- Нетрансмуральный (Q-негативный)

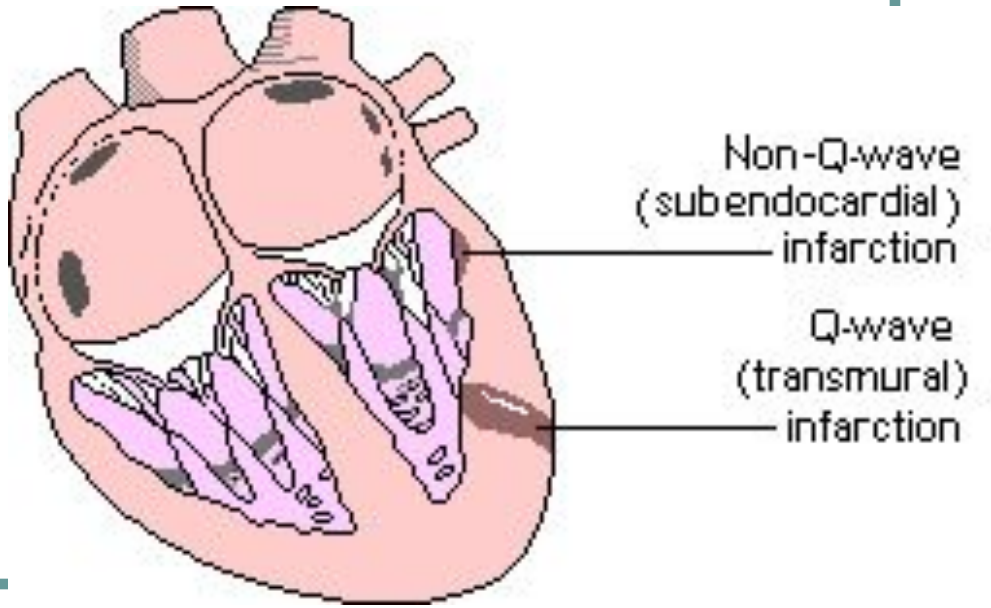

Инфаркт миокарда

Стадии ИМ:

Острейшая 0-6 час.

Острая 6-24 час.

24-72 час.

Подострая 72 час.- 6нед.

Рубцевание >6нед.

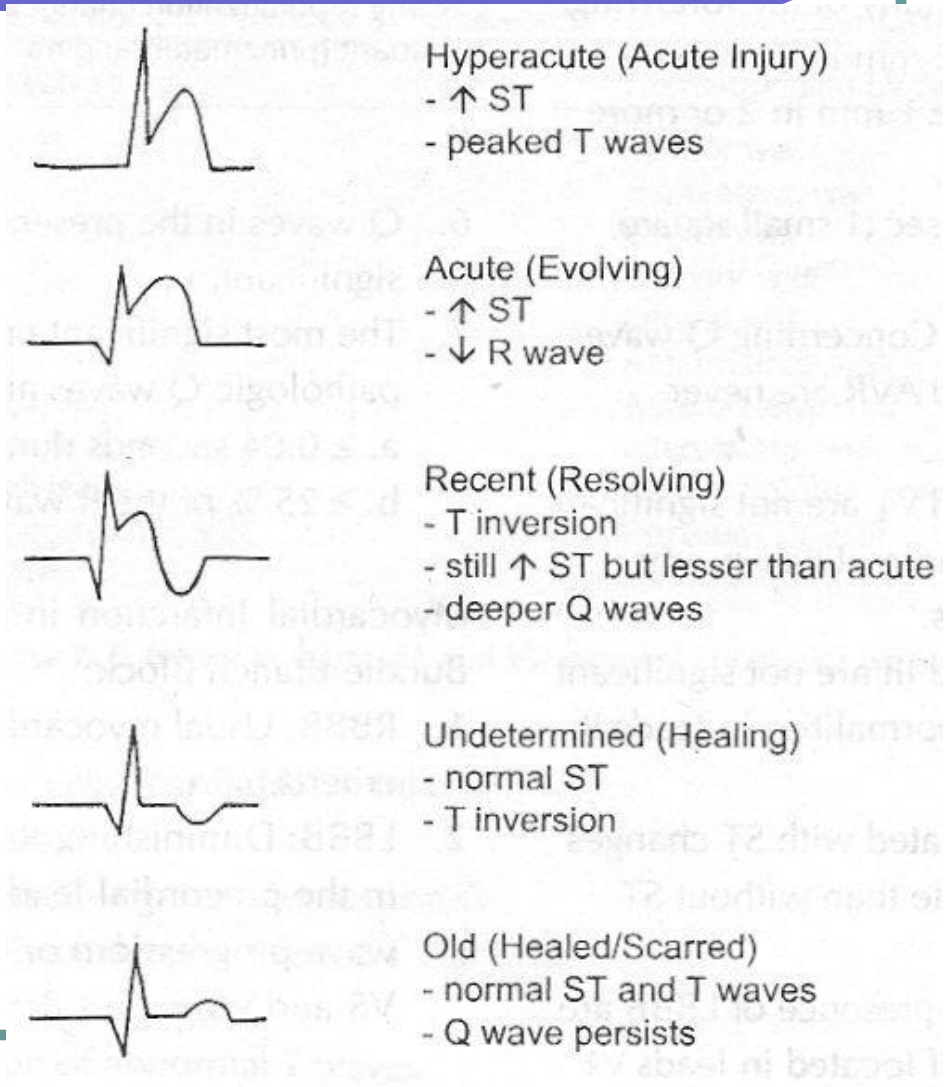

Инфаркт миокарда

a. **Ишемия:** депрессия ST и высокий коронарный зубец T

b. **Повреждение:** продолжающаяся ишемия приводит к депрессии ST.

c. **Повреждение:** ухудшение состояния и подъем ST

d. **Некроз:** появление патологического зубца Q и инверсией зубца T

e/g. **Инфаркт, подострый:** патологический зубец Q и отрицательныйзубец T

h. **Рубец** (месяц спустя) патологический Q при неизмененном ST сегменте и зубце T

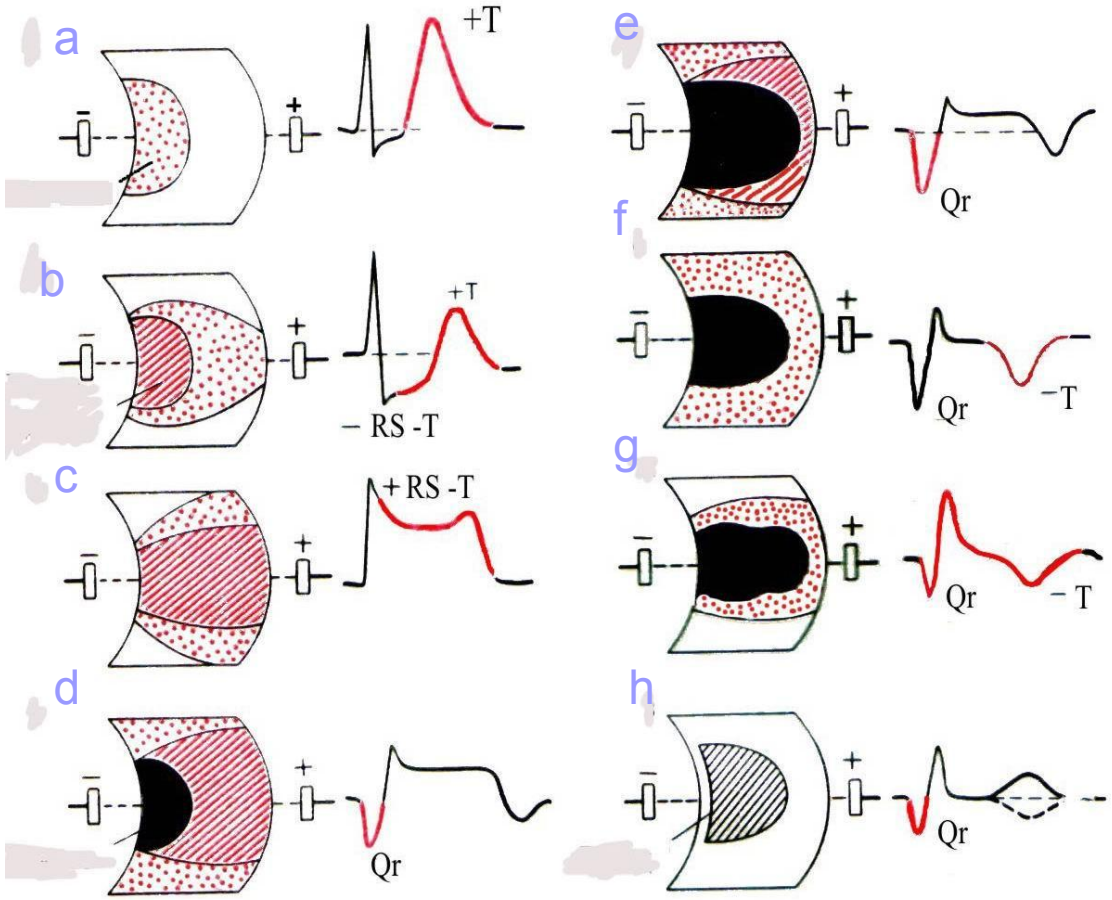

Инфаркт миокарда

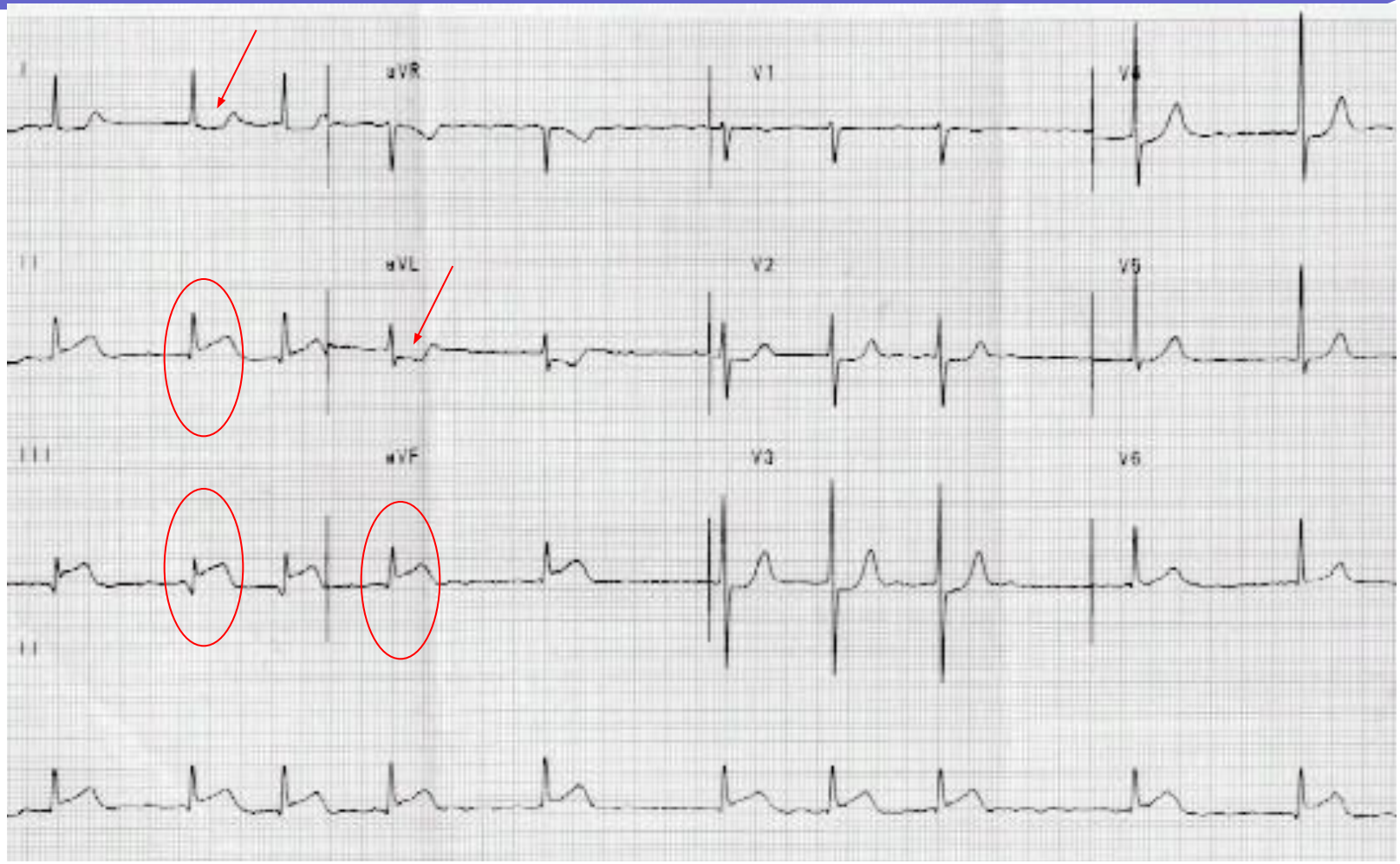

Инфаркт миокарда

Заднебазальный ИМ, подострая стадия

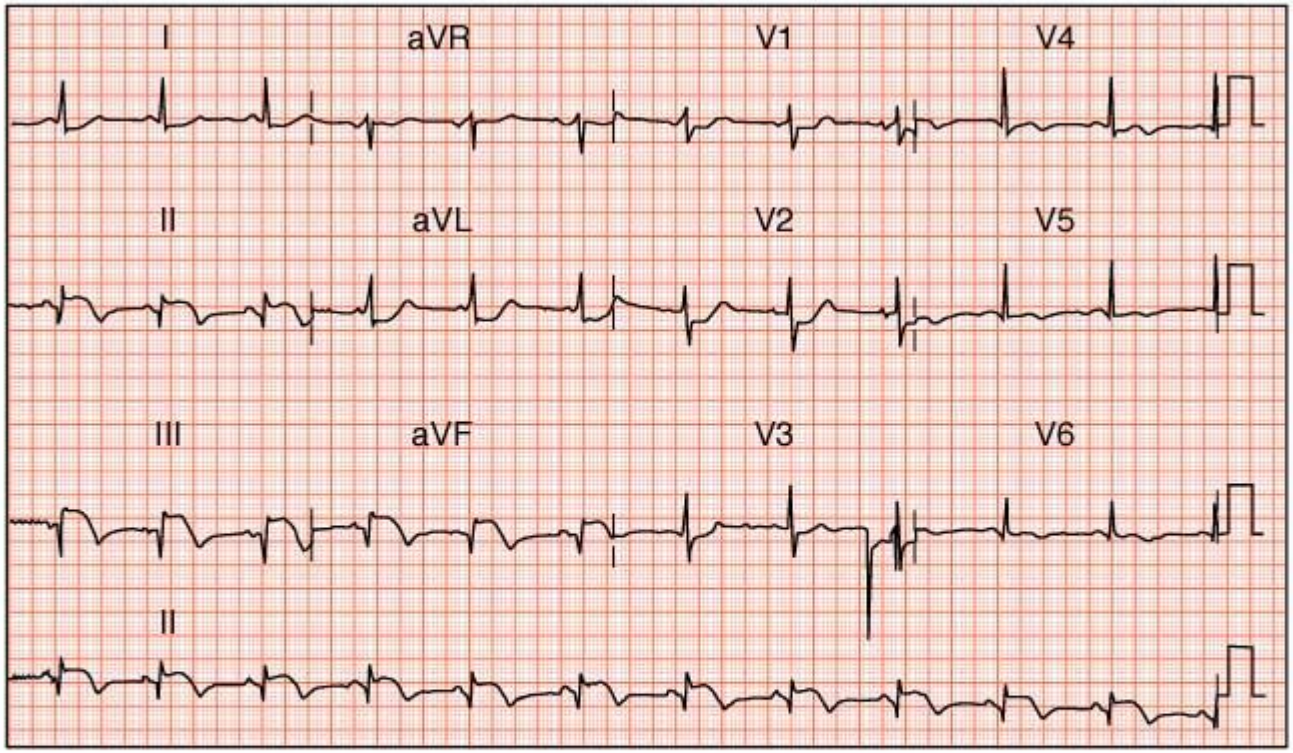

Инфаркт миокарда
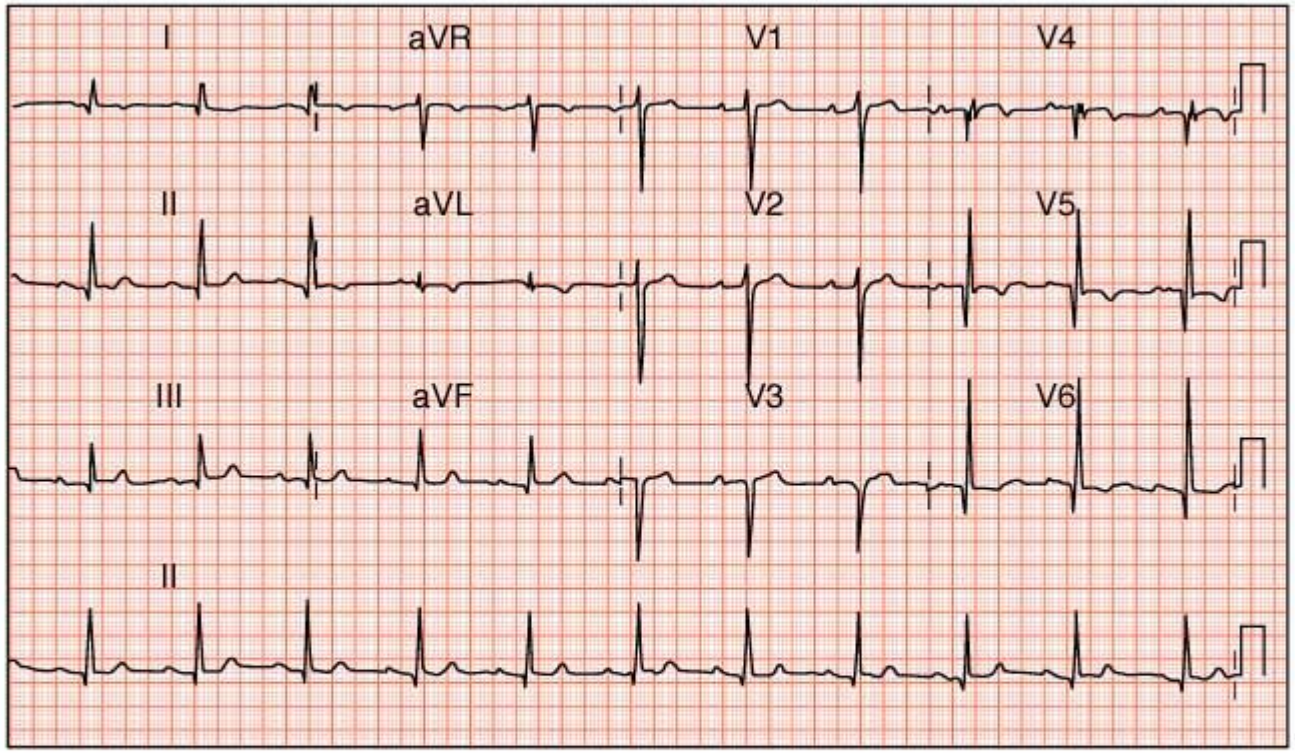
ИМ передне-боковой области, межжедудочковой перегородки,верхушки, стадия рубцевания