

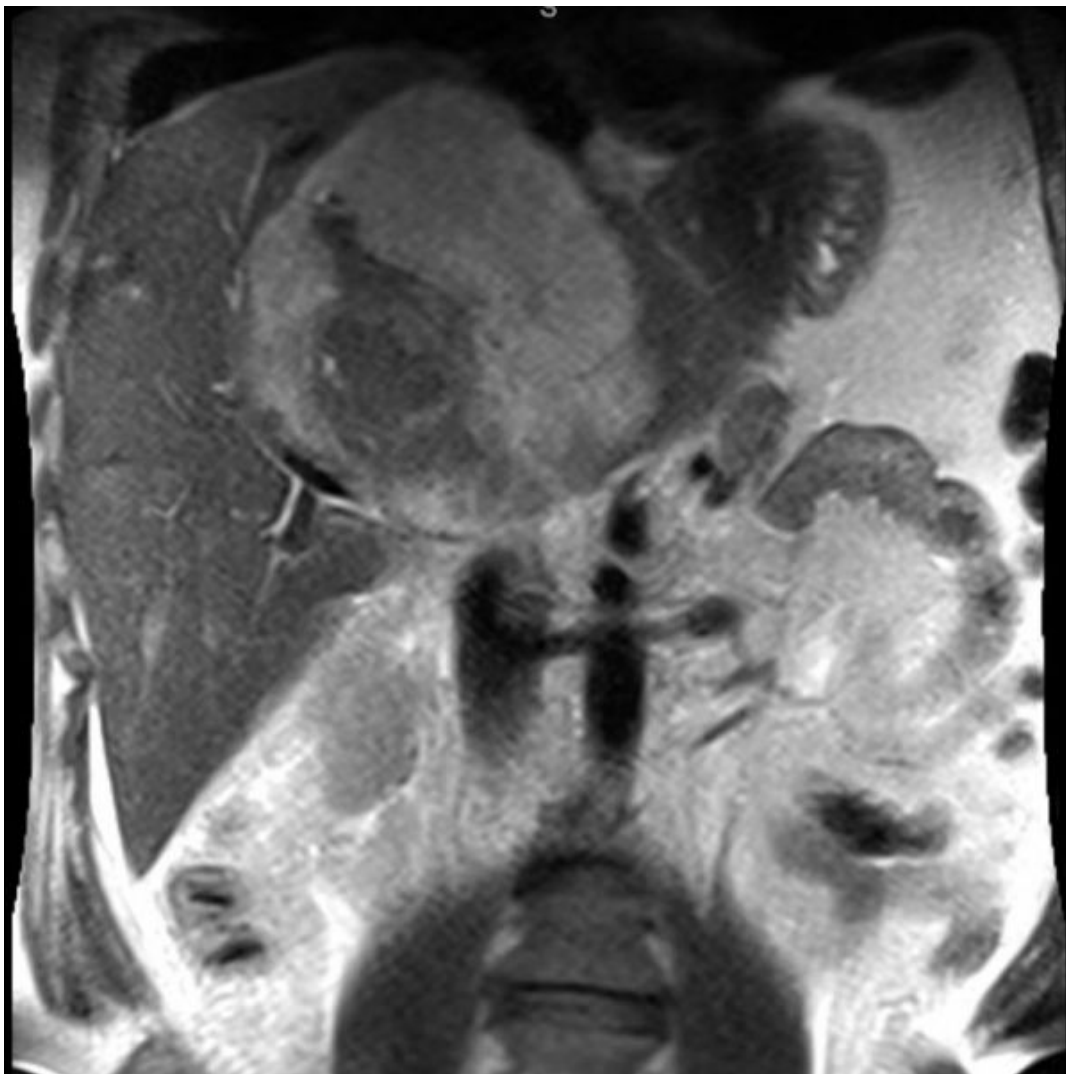
Зачетная работа

3 вариант

Выполнила студентка 301 группы
Иманова Эльвира

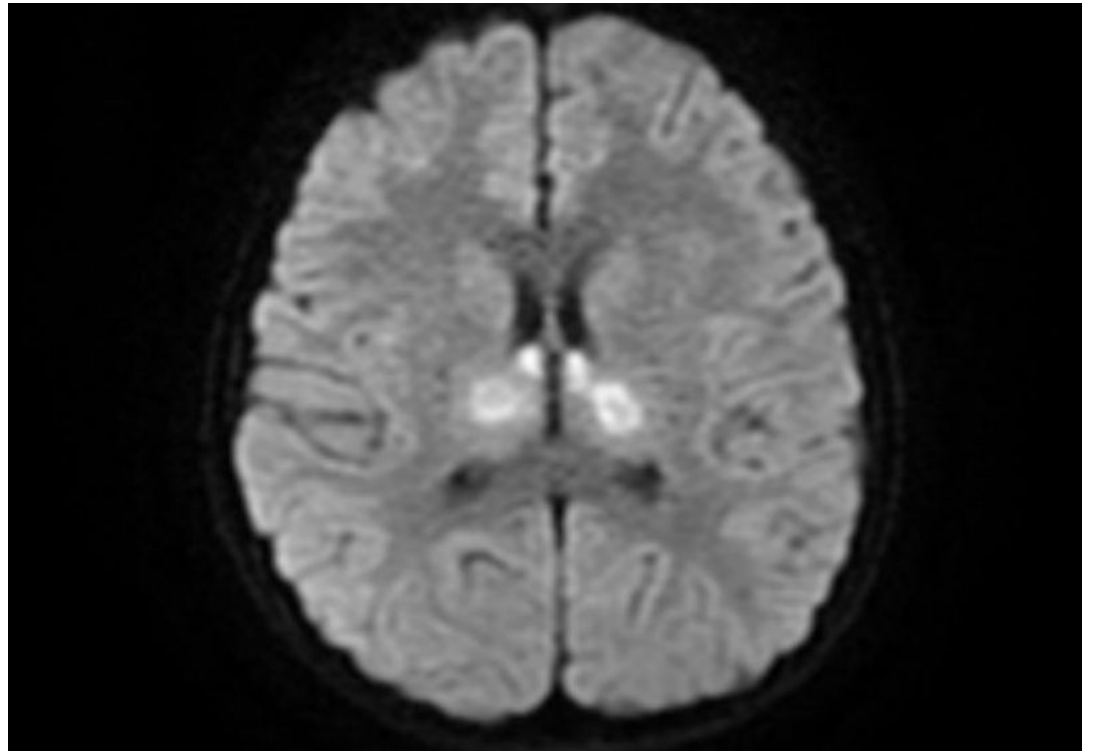
МРТ брюшной полости

1. Это МРТ, так как дифференцируются мягкие ткани(светится жировая ткань)
2. Область исследования: МРТ брюшной полости Т 2 режим
3. Гадовист, Магневист, Омнискан, Дотарем
4. Кисты в паренхиме печени(?)-единичные мелкие очаги (гемангиомы)



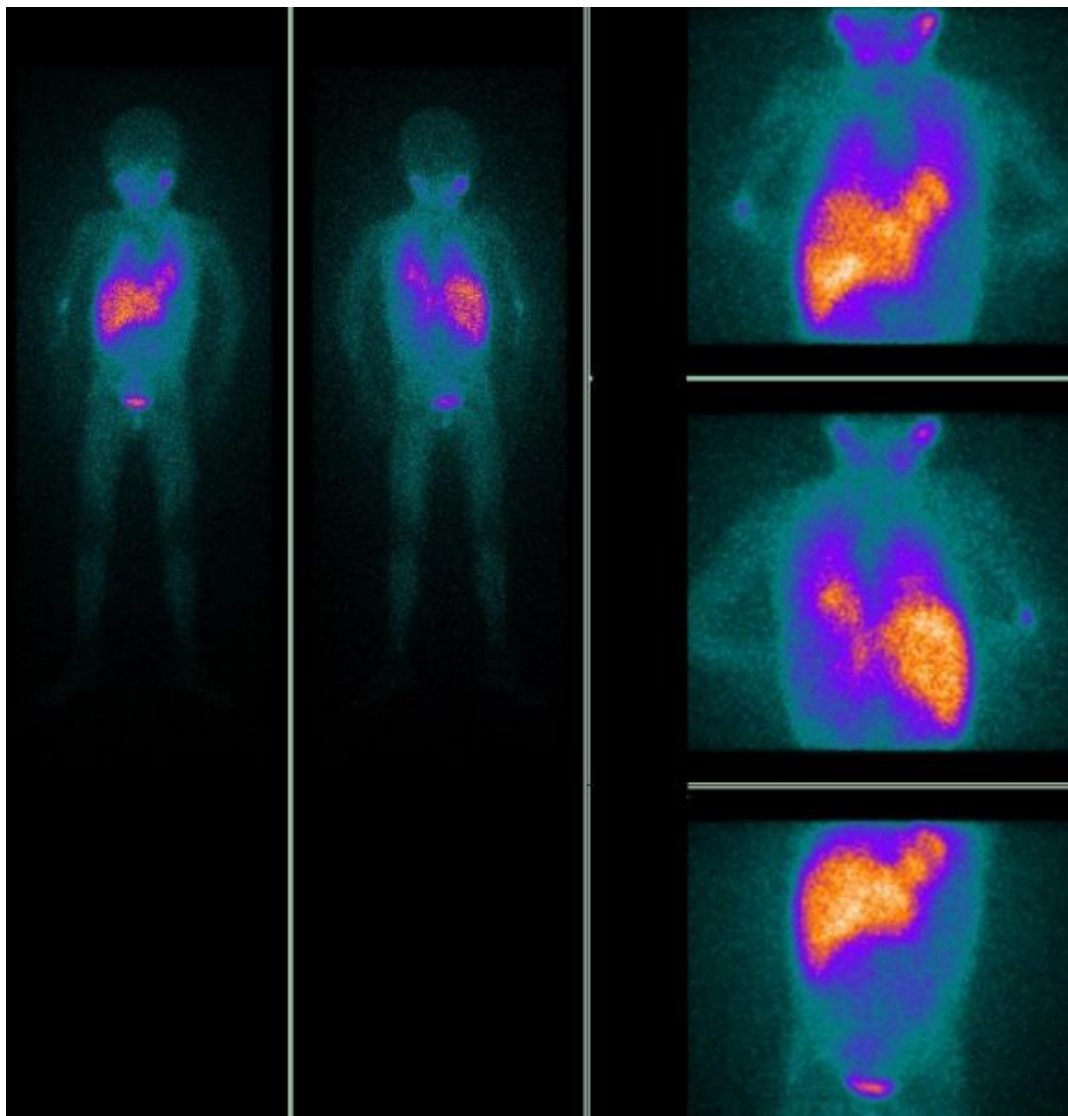
МРТ головного мозга

1. МРТ головного мозга T1 взвешенное изображение (ликвор гипотенсивный)
2. Гадовист, Магневист, Омнискан, Дотарем
3. Кисты в 4 желудочках



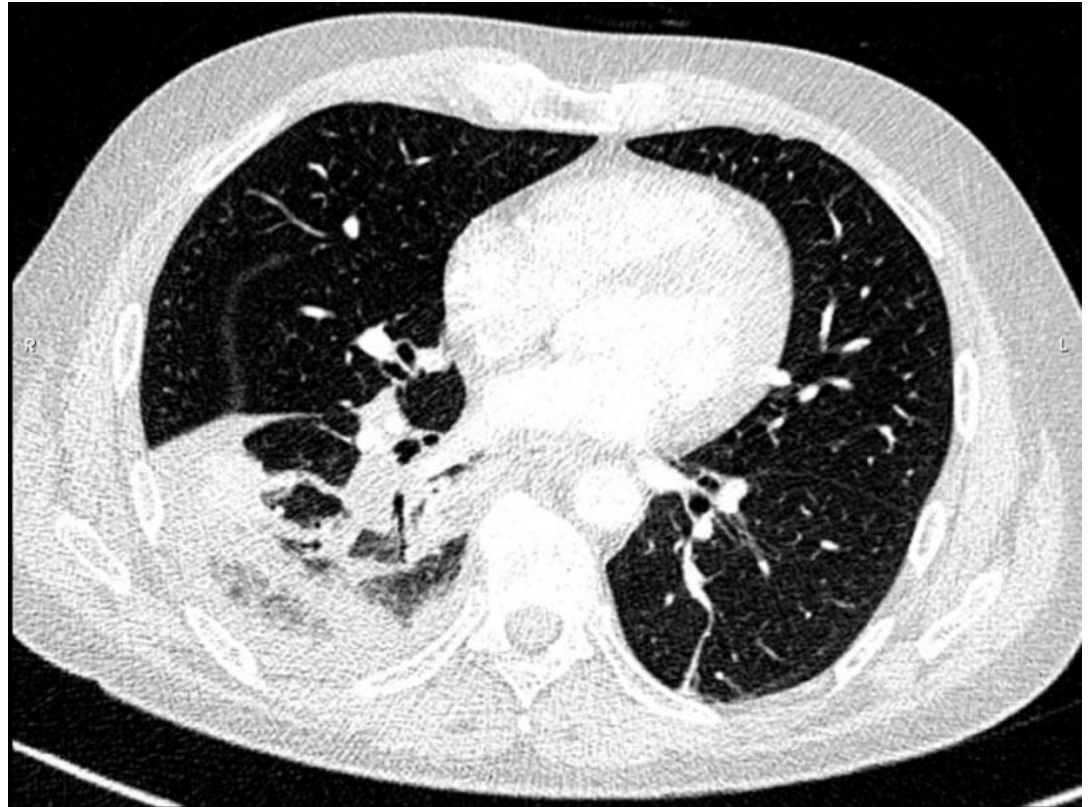
Позитронно эмиссионная томография

1. Сцинтиграфия всего тела
2. Всего тела
3. Радиофарм препараты, в основекоторого изотоп(в основном F 18)
4. Новообразования в правом легком(из за неравномерного распределения)



Спиральная компьютерная томография грудной клетки

1. КТ грудной полости
2. Без контрастирования
3. Периф рак с метастазами (?)
4. Медиастенальное, мягкотканное окно
5. При необходимости сканирования с контрастом, специальный препарат на основе йода вводят пациенту внутривенно



Цифровая субтракционная ангиография с амнипаком

1. Ангиография подколенной артерии
2. КВ – омнипак
3. Инородное тело

