СИБИРСКИЙ
ГОСУДАРСТВЕННЫЙ
МЕДИЦИНСКИЙ
УНИВЕРСИТЕТ

Классификация грыж

Выполнила :Зарубина А. С.

МБФ 5 курс,группа 4607

Клиническая классификация

Простые

Вправимые

Невправимые

Сложные

Ущемленные

Скользящие

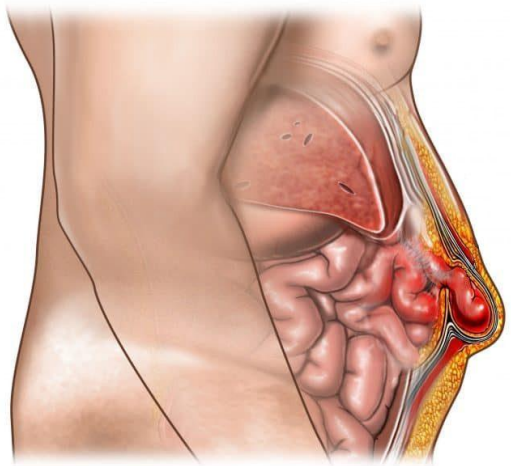

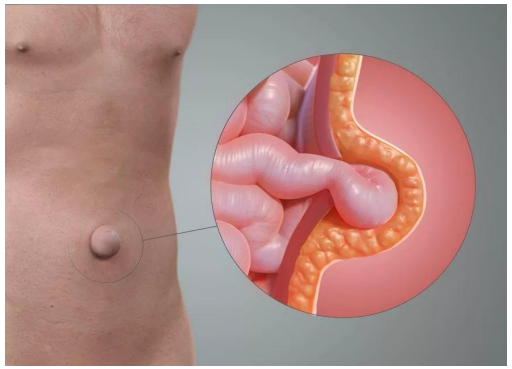

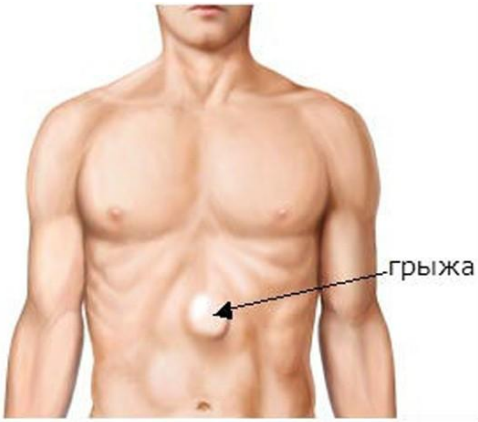

Простые

- Свободная или вправимая (hernia reponibilis) – такая грыжа, при которой содержимое грыжевого мешка свободно перемещается из брюшной полости в грыжевой мешок и обратно.
- Невправимая или частично вправимая грыжа (hernia irreponibis seu acereta). Это состояние грыжи обусловлено спаечным процессом в брюшной полости.
- **НЕВПРАВИМАЯ ГРЫЖА** – **это грыжа**, содержимое которой не вправляется назад, в брюшную полость. Проблема эта возникает в результате образования соединительнотканных сращений между стенками грыжевого мешка и вышедшими в его просвет внутренними органами.

Ущемлённая грыжа (herniaincarcerata). Суть ущемления состоит в том, что органы, вышедшие в грыжевой мешок, подвергаются сдавливанию в области шейки. При этом развиваются расстройства крово- и лимфообращения и существует реальная угроза омертвения ущемлённых органов.

Скользящие грыжи — это грыжи, в которых одной из стенок грыжевого мешка является орган, частично покрытый брюшиной (например, мочевой пузырь, восходящая и нисходящая кишки).

Скользящими называют такие грыжи, в образовании грыжевого мешка которых, кроме париетальной, участвует и висцеральная брюшина, покрывающая на определенном отрезке скользящий орган, а другие его отделы лишены серозной оболочки.

!!!! Скользящие грыжи составляют 1 — 1,5 % всех паховых грыж. Они возникают вследствие механического стягивания брюшиной грыжевого мешка прилежащих к ней сегментов кишки или мочевого пузыря, лишенных серозного покрова. Необходимо знать анатомические особенности скользящей грыжи, чтобы во время операции не вскрыть вместо грыжевого мешка

Принципиальные отличия невправимой грыжи от ущемленной.

Невправимость– это постоянное наличие грыжевого содержимого в грыжевом мешке. Под влиянием различных механических раздражителей, микротравм в грыжевом мешке возникает воспаление, приводящее к образованию спаек. Спайки фиксируют органы брюшной полости к стенкам грыжевого мешка, что приводит сначала к возникновению частично невправимой ,а затем и полностью невправимой грыжи. Грыжевое выпячивание в положении лёжа не исчезает и мало изменяет свою форму.

При осторожной попытке вправления грыжа не исчезает. Грыжевое выпячивание безболезненно и сохраняет мягко-эластическую консистенцию.

В отличие от ущемления их связь с брюшной полостью сохраняется. Грыжа не напряжена, не болезненна, хорошо передаёт кашлевой толчок.

- Симптом

кашлевого толчка - восприятие пальцем исследующего, введенным в предполагаемые грыжевые ворота, толчка при кашле больного. признак наружной грыжи живота.

Дифференциальная диагностика ущемлённой грыжи от невправимой

- • Невправимая, как правило, не напряжена, не очень болезненна, хорошо передаёт кашлевой толчок.
- • Кроме того, полностью невправимые грыжи встречают редко, обычно часть грыжевого содержимого всё же удаётся вправить.
- • Особые трудности в дифференциальном диагнозе могут возникнуть в случае многокамерной грыжи, когда ущемление происходит в одной из камер.
- • Тем не менее, и в этом случае отмечают обязательные признаки ущемления: боль, напряжение и отсутствие передачи кашлевого толчка.

Анатомическая классификация

Наружные

- Паховые грыжи
- Бедренные грыжи
- Эмбриональные грыжи
- Пупочные
- Грыжи белой линии живота
- Редкие виды грыж живота(полулунные, поясничные, запирательные, промежностные)

Внутренние

Внутренними грыжами живота называют перемещение органов брюшной полости в карманы, щели и отверстия париетальной брюшины или в грудную полость (диафрагмальная грыжа). В эмбриональном периоде в результате поворота первичной кишки вокруг оси верхней брыжеечной артерии образуется верхнее дуоденальное углубление (recessus duodenalis superior — карман Трейт-ца), которое может стать грыжевыми воротами и где может произойти ущемление внутренней грыжи.

Грыжи нижнего дуоденального углубления (recessus duodenalis inferior) называют брыжеечными грыжами.

Наружные грыжи живота встречаются у 3—4 % всего населения. По происхождению
различают врожденные и приобретенные грыжи. Последние
делят на грыжи от "усилия" (вследствие резкого повышения внутрибрюш-
ного давления), грыжи от "слабости", развивающиеся вследствие гипотрофии
мышц, уменьшения тонуса и эластичности брюшной стенки (у пожилых
и ослабленных лиц). Кроме того, различают послеоперационные и
тр

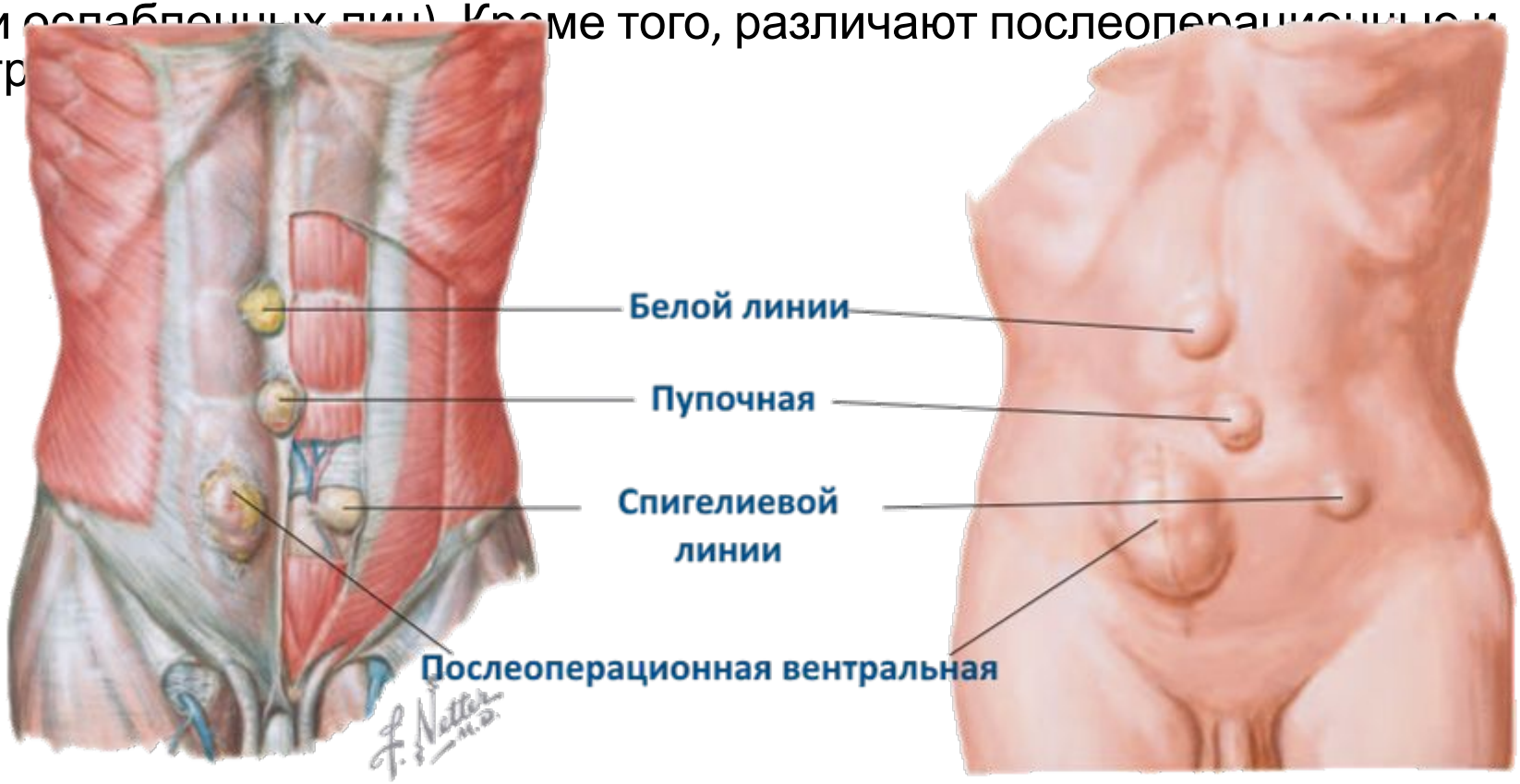

Паховые грыжи

Врожденные

Если влагалищный отросток брюшины остается полностью незаращенным, то его полость свободно сообщается с полостью брюшины. В дальнейшем формируется врожденная паховая грыжа, при которой влагалищный отросток является грыжевым мешком. Врожденные паховые грыжи составляют основную массу грыж у детей (90 %), но они бывают и у взрослых (около 10—12 %).

Приобретенные

Различают косую паховую грыжу и прямую. Косая паховая грыжа проходит через наружную паховую ямку, прямая — через внутреннюю.

При канальной форме дно грыжевого мешка доходит до наружного отверстия пахового канала. При канатиковой форме грыжа выходит через наружное отверстие пахового канала и располагается на различной высоте среди элементов семенного канатика. При паховомошоночной форме грыжа спускается в мошонку, растягивая ее.

Бедренная грыжа

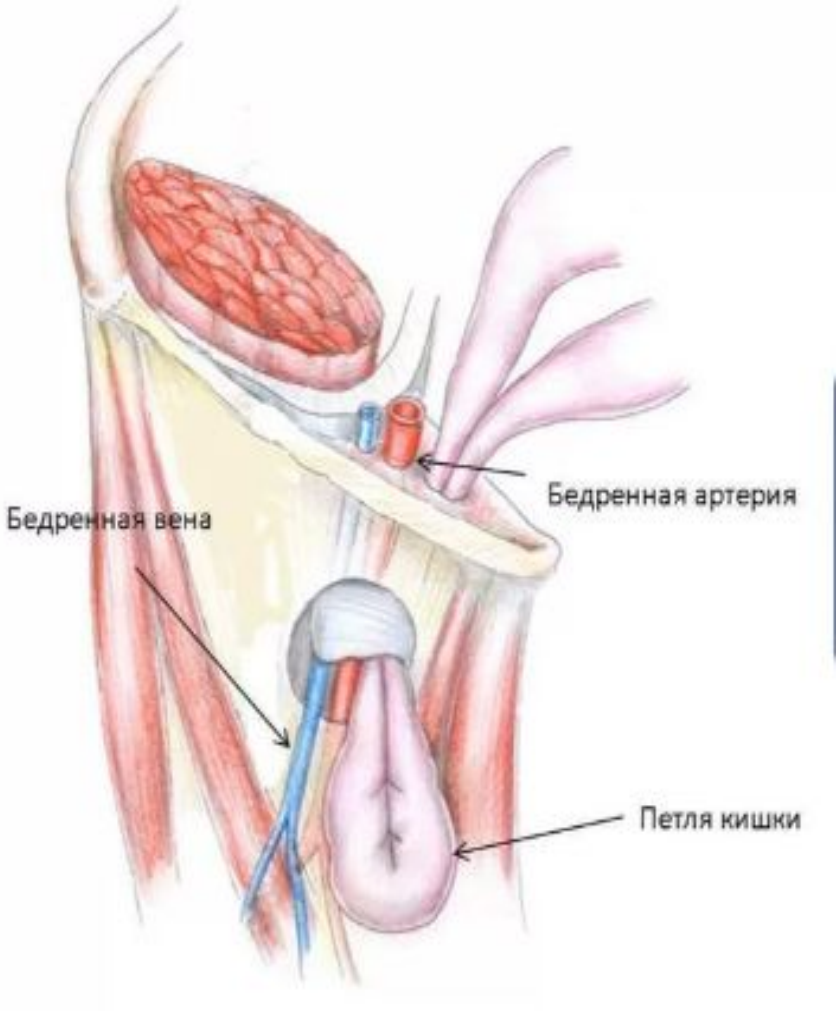

Бедренные грыжи располагаются в области бедренного треугольника и составляют около 5—8 *% всех грыж живота. Особенно часто они возникают* у женщин, что обусловлено большей выраженностью мышечной и сосудистой лакун и меньшей прочностью паховой связки, чем у мужчин. Между паховой связкой и костями таза расположено пространство, которое разделяется подвздошно-гребешковой фасцией на две лакуны мышечную и сосудистую. В мышечной лакуне находятся подвздошно-поясничная мышца и бедренный нерв, в сосудистой лакуне — бедренная артерия и бедренная вена. Между бедренной веной и лакунарной связкой имеется промежуток, заполненный волокнистой соединительной тканью и лимфатическим узлом Пирогова—Розенмюллера. Этот промежуток называют бедренным кольцом, через которое выходит бедренная грыжа. Границы бедренного кольца: сверху — паховая связка, снизу — гребешок лобковой кости, снаружи — бедренная вена, изнутри — лакунарная (жимбернатова) связка. В нормальных условиях бедренный канал не существует.

Эмбриональные грыжи

Омфалоцеле, или грыжи пупочного канатика, — аномалия развития с задержкой
формирования брюшной стенки и выпадением внутренностей в пупочный
канатик. Распространенность заболевания составляет 1:3000—4000
новорожденных, 10 % из них — недоношенные.

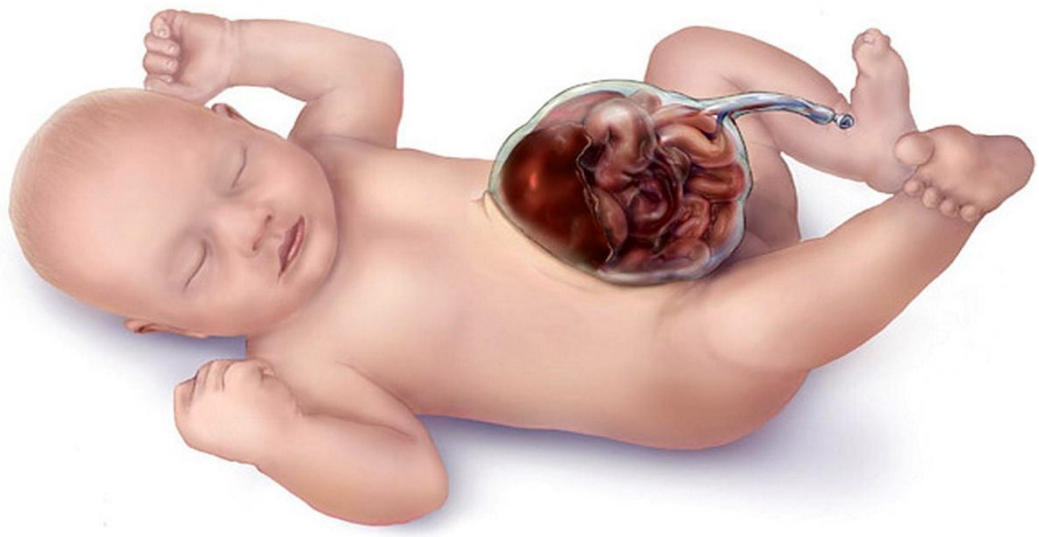

Практически это грыжа передней брюшной стенки. Грыжевыми воротами служит пупочное кольцо; грыжевой
мешок образован оболочками пупочного канатика, растянутыми в тонкую
прозрачную мембрану, покрытую амниотической оболочкой и брюшиной.
В грыжевом мешке содержатся тонкая и толстая кишка, части печени и другие
органы.

Пупочные грыжи

Пупочные грыжи у детей возникают в первые 6 мес после рождения, когда еще не сформировалось пупочное кольцо. Расширению пупочного кольца и образованию грыжи способствуют различные заболевания, связанные с повышением внутрибрюшного давления (коклюш, фимоз, дизентерия). Грыжи у детей чаше бывают небольших размеров.

Пупочные грыжи у взрослых составляют около 5 % всех наружных грыж живота. Причинами развития их являются врожденные дефекты пупочной области, повторные беременности, протекавшие без соблюдения необходимого режима, пренебрежение физическими упражнениями и гимнастикой.

Грыжи белой линии живота

Грыжи белой линии живота могут быть надпупочными, околопупочными и подпупочными . Последние встречаются крайне редко. Околопупочные грыжи располагаются чаще сбоку от пупка

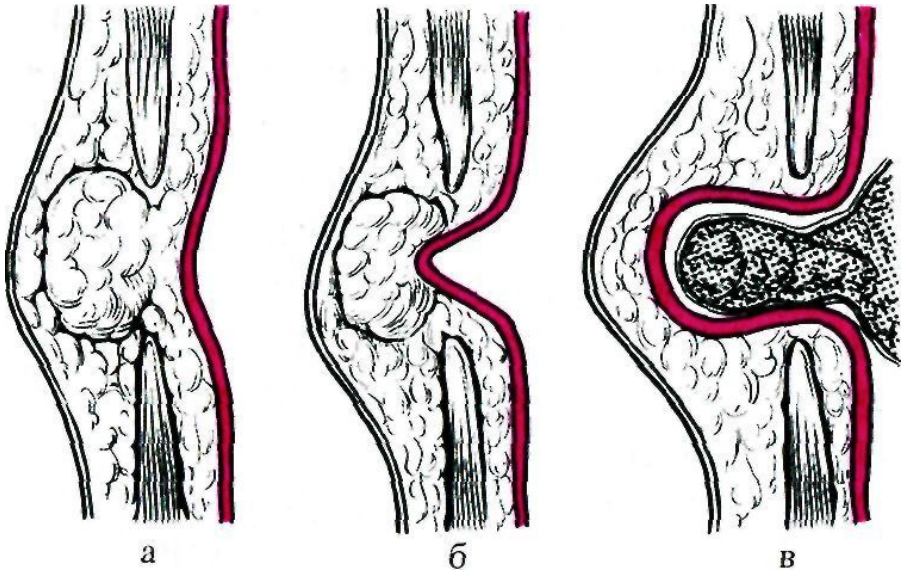

Рис. Развитие грыжи белой линии живота.
а — предбрюшинная липома; б — начинающееся выпячивание брюшины; в — сформированный грыжевой мешок.

Редкие виды грыж живота

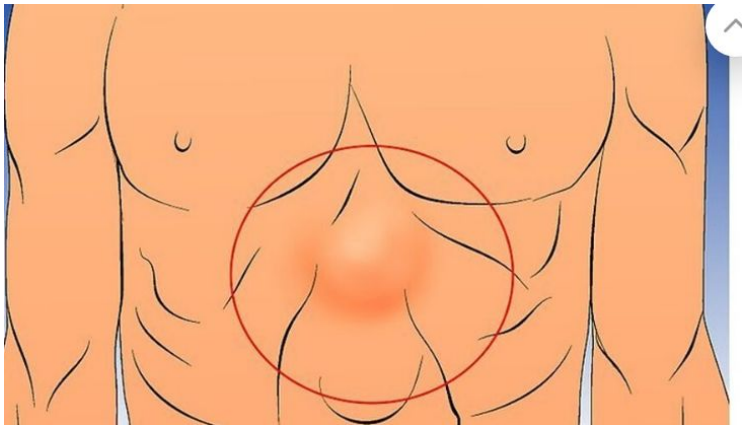

Грыжи мечевидного отростка образуются при наличии дефекта в нем. Через отверстие в мечевидном отростке могут выпячиваться как предбрюшинная липома, так и истинные грыжи.

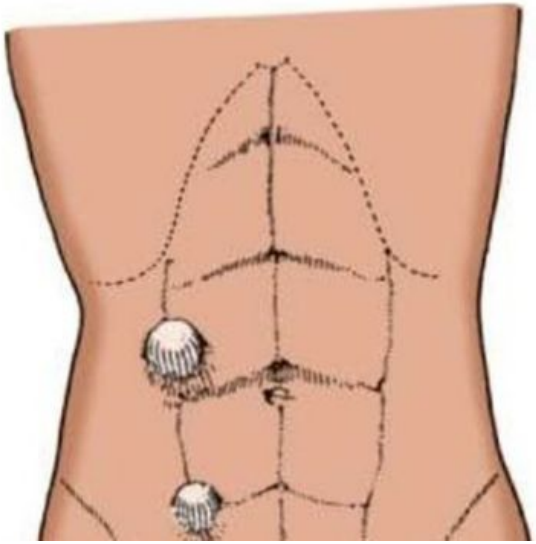

Боковая грыжа (грыжа полулунной линии) выходит через дефект в той части апоневроза брюшной стенки, которая располагается между полулунной (спигелиевой) линией (граница между мышечной и сухожильной частью поперечной мышцы живота) и наружным краем прямой мышцы.

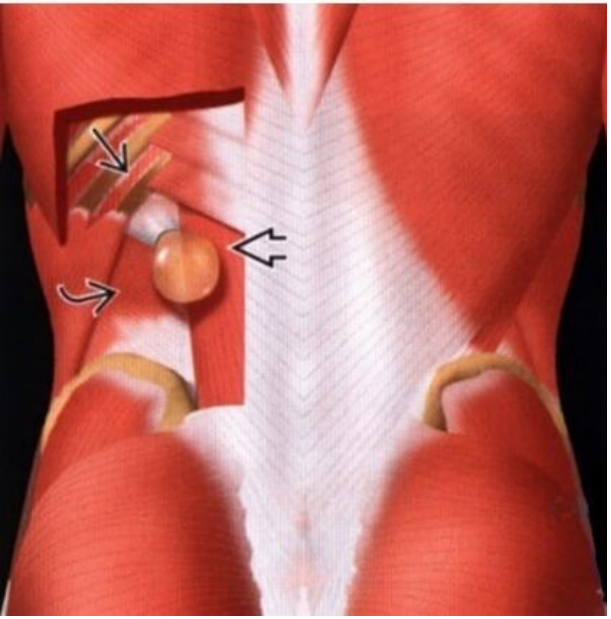

Поясничные грыжи встречаются редко. Местами их выхода являются верхний и нижний поясничные треугольники между XII ребром и гребешком подвздошной кости по латеральному краю широчайшей мышцы спины (m. Latissimus dorsi).

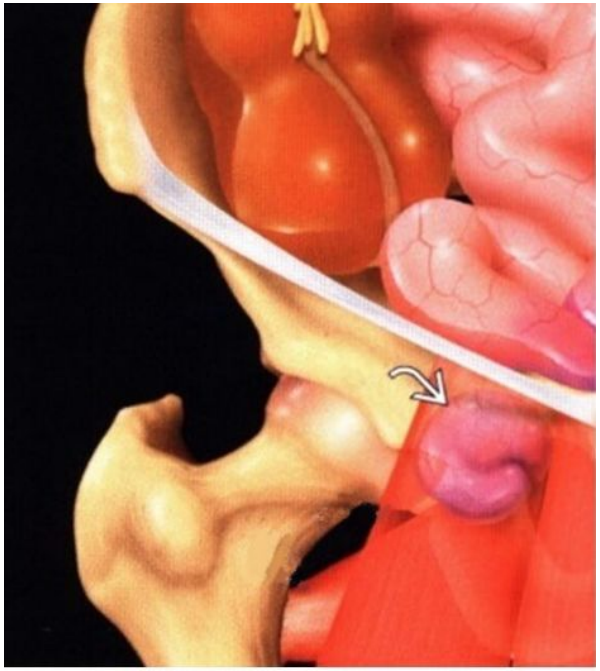

Запирательная грыжа (грыжа запирателыюго отверстия) выходит вместе с сосудисто-нервным пучком (vasa obturatoria, n. obturatorius) через запирательное отверстие под гребешковой мышцей (m. pectineus) и появляется на внутренней поверхности верхней части бедра. Чаще наблюдается у старых женщин вследствие ослабления мышц дна

Передняя промежностная

грыжа выходит через пузырно-маточное углубление (excavatio vesicouterina)

брюшины в центральную часть большой половой губы. **Задняя промежностная**

грыжа выходит через прямокишечно-маточное углубление ,проходит кзади от межседалищной линии через щели в мышце, поднимающей задний проход, и выходит в подкожную жировую клетчатку, располагаясь спереди или позади заднепроходного отверстия. Содержимым

грыжевого мешка бывают мочевой пузырь, половые органы. Промежностные грыжи чаще наблюдаются у женщин. Переднюю промежностную грыжу у них необходимо дифференцировать от паховой грыжи, которая

также выходит в большую половую

Седалищные грыжи могут выходить через большое или малое седалищное

отверстие. Грыжевое выпячивание расположено под большой ягодичной мышцей, иногда выходит из-под ее нижнего края, находится в тесном контакте с седалищным нервом, поэтому боли могут иррадиировать по ходу нерва.

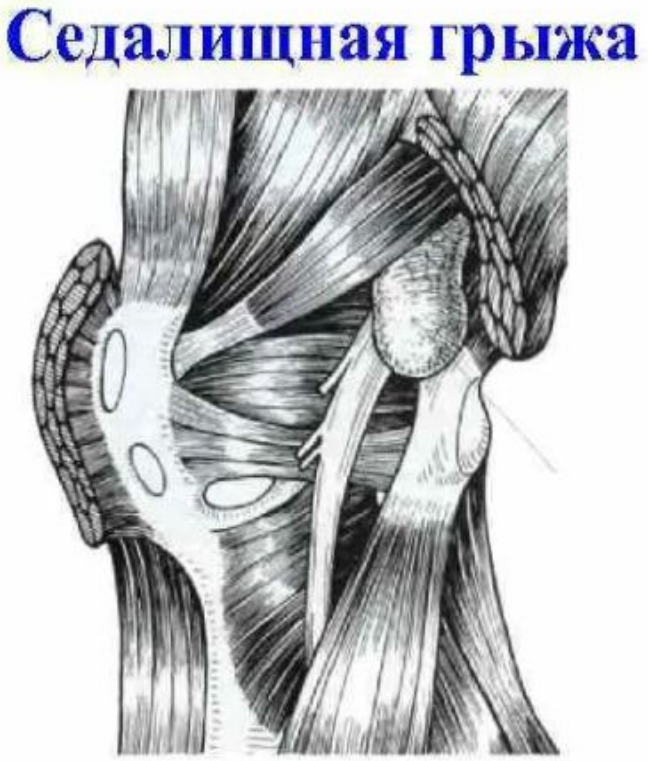

Спасибо за внимание