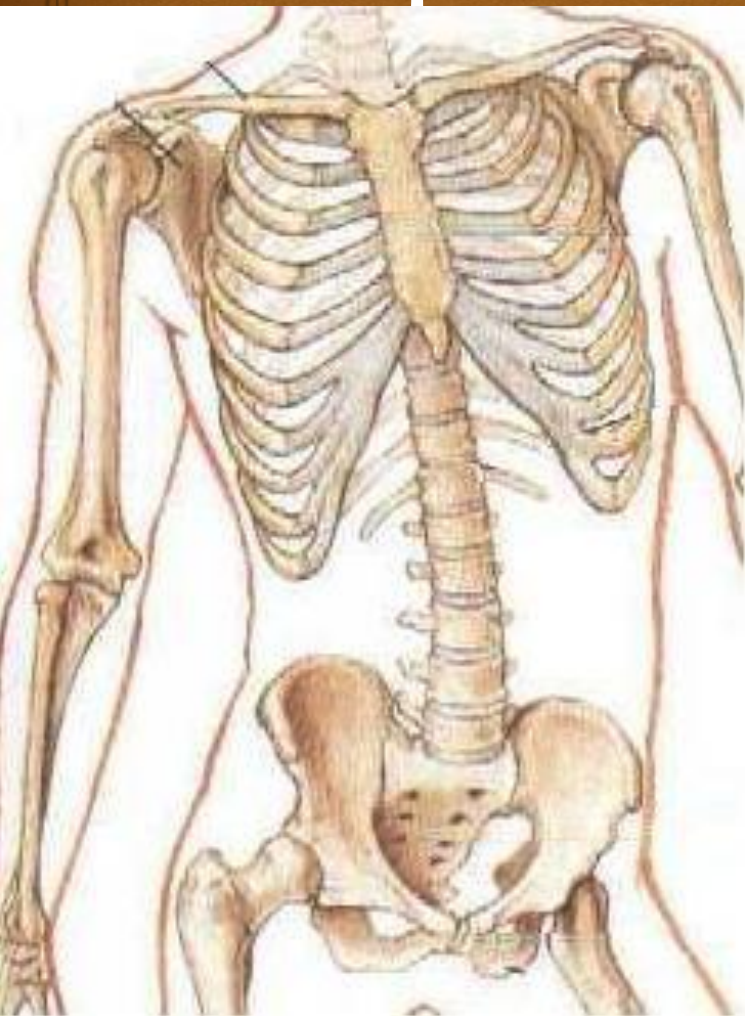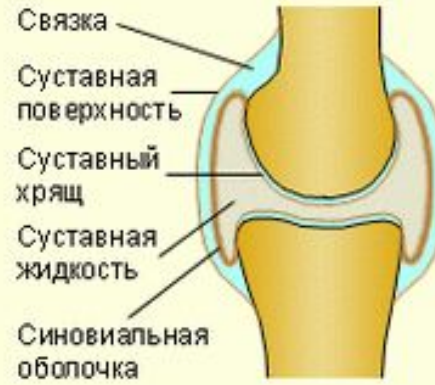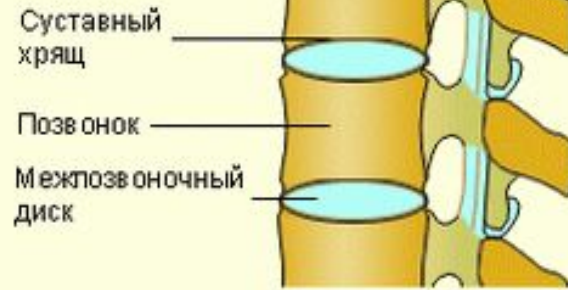


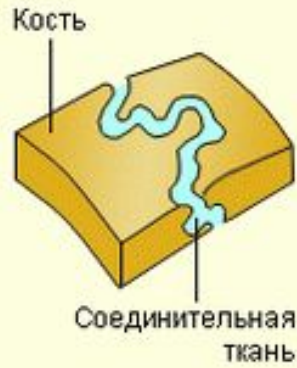Стрим по анатомии

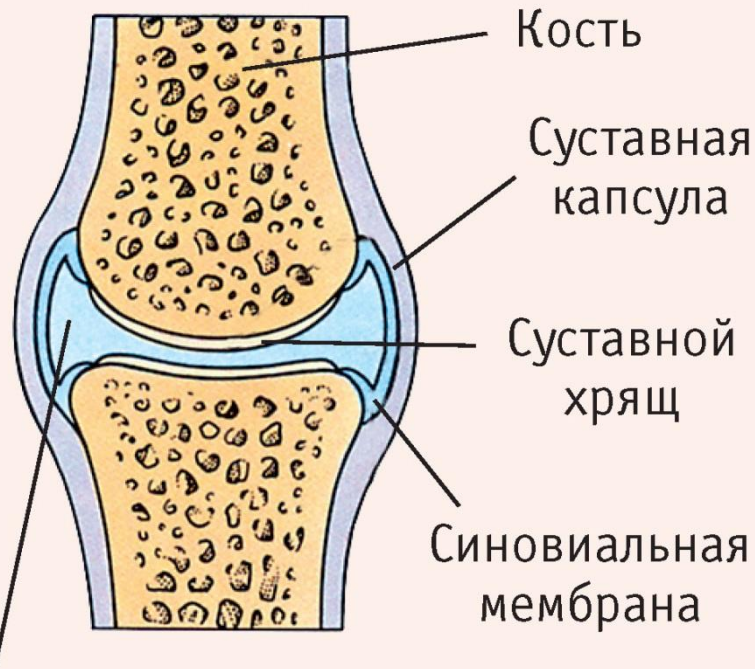


Опорно-двигательная система



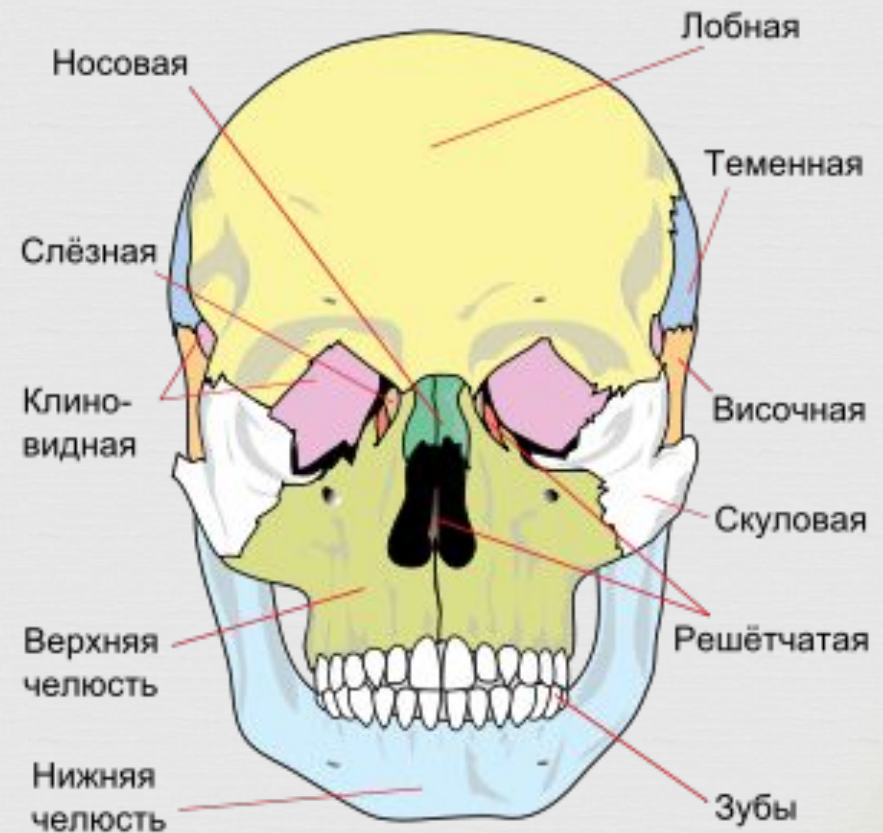
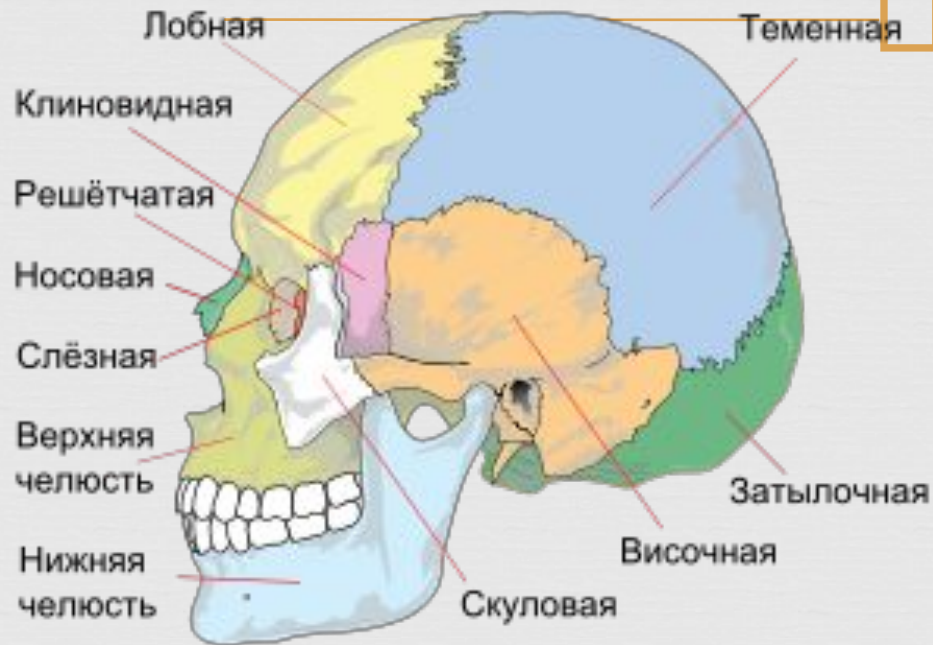

ей



Синовиальная жидкость

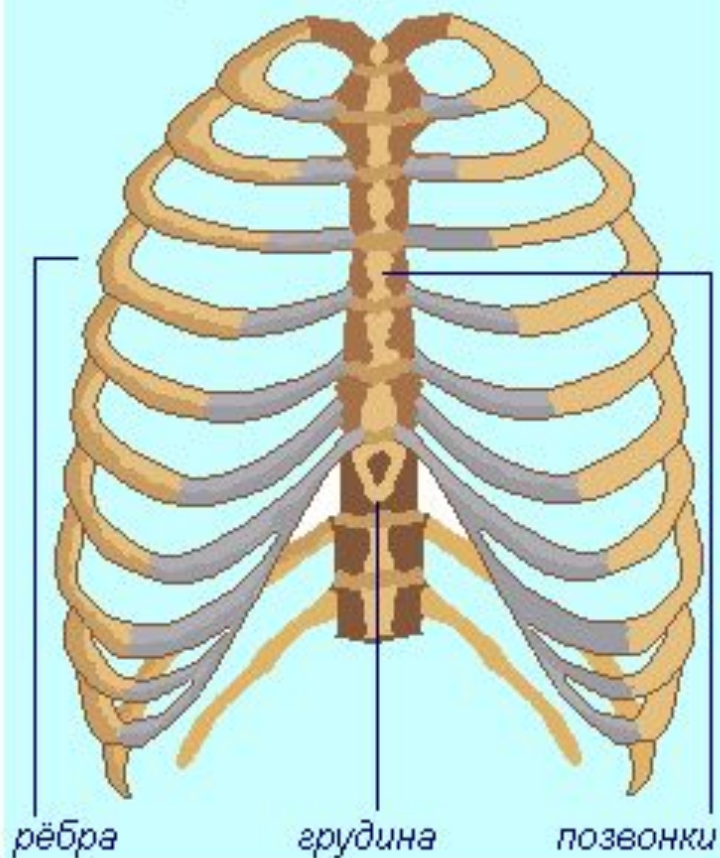
Череп



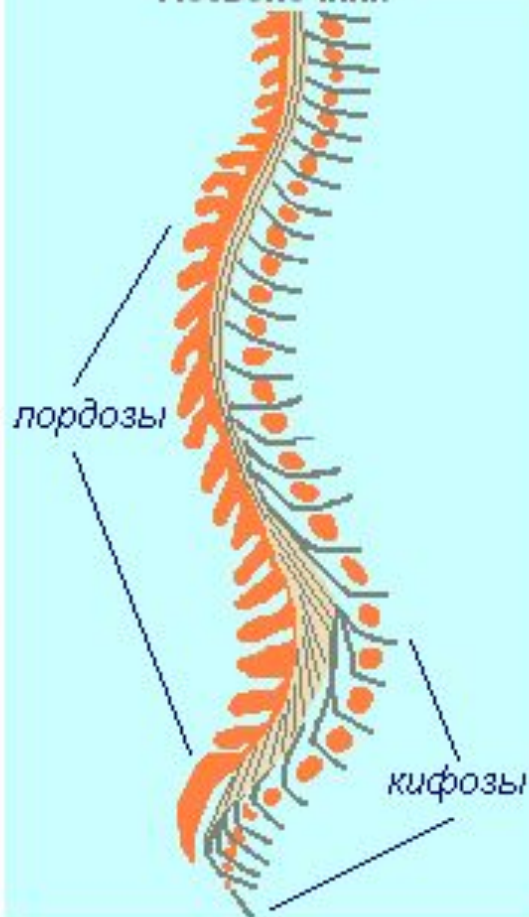
Скелет туловища

Скелет туловища человека

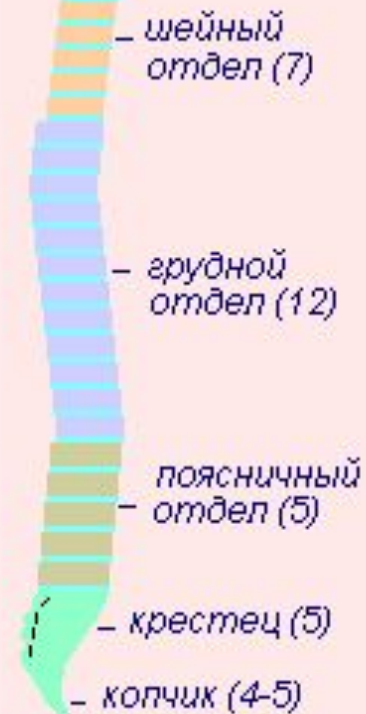Строение грудной клетки



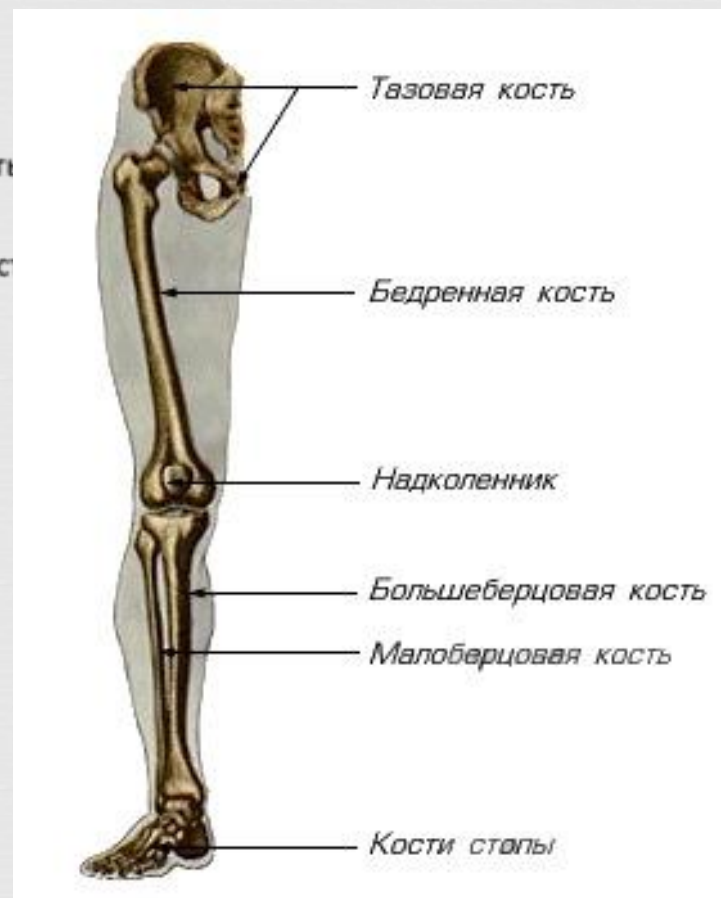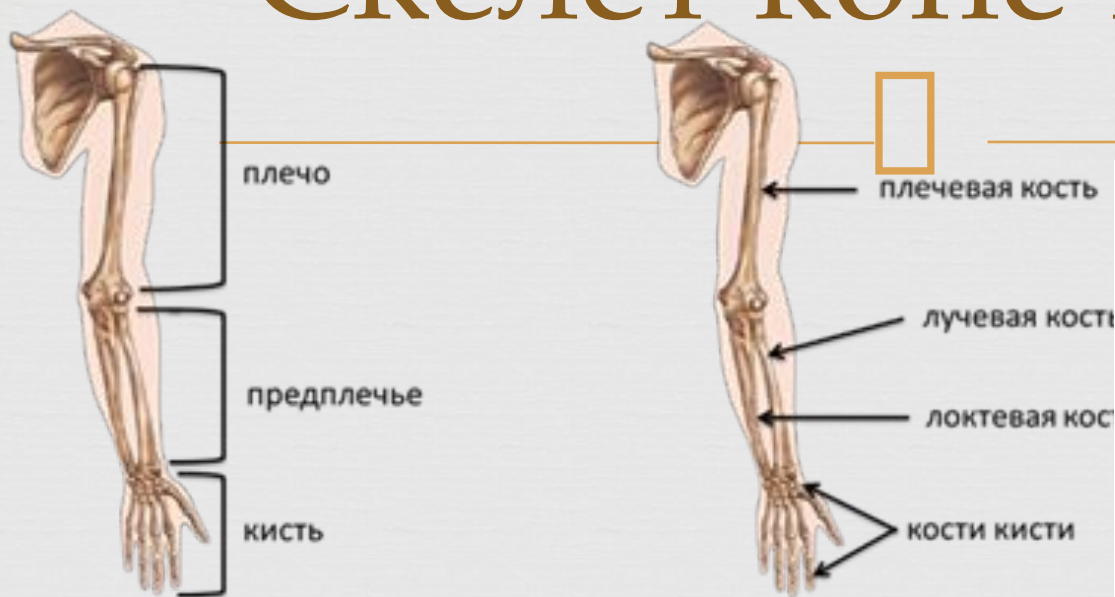
Позвоночник



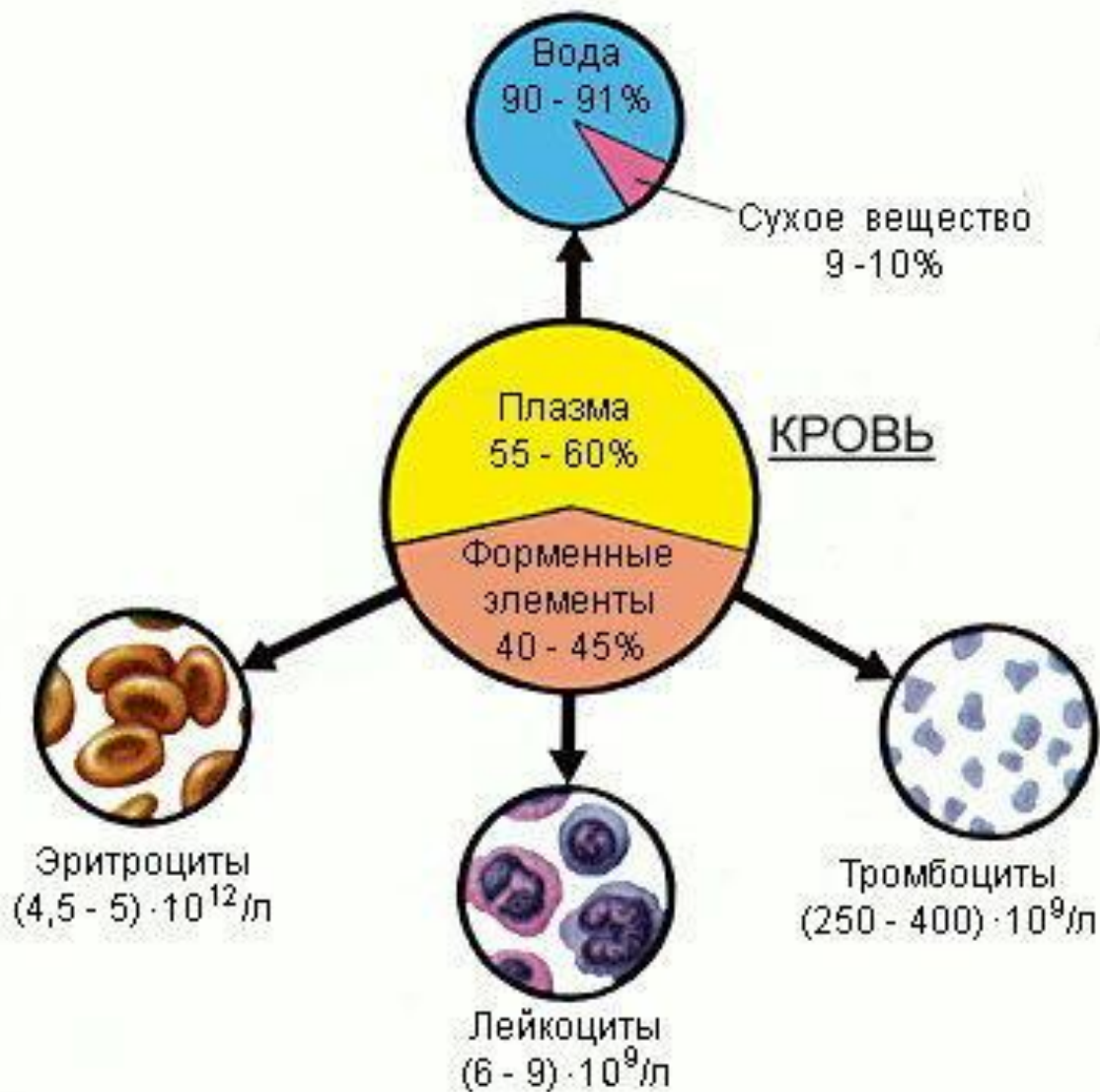
Отделы позвоночника (схема)

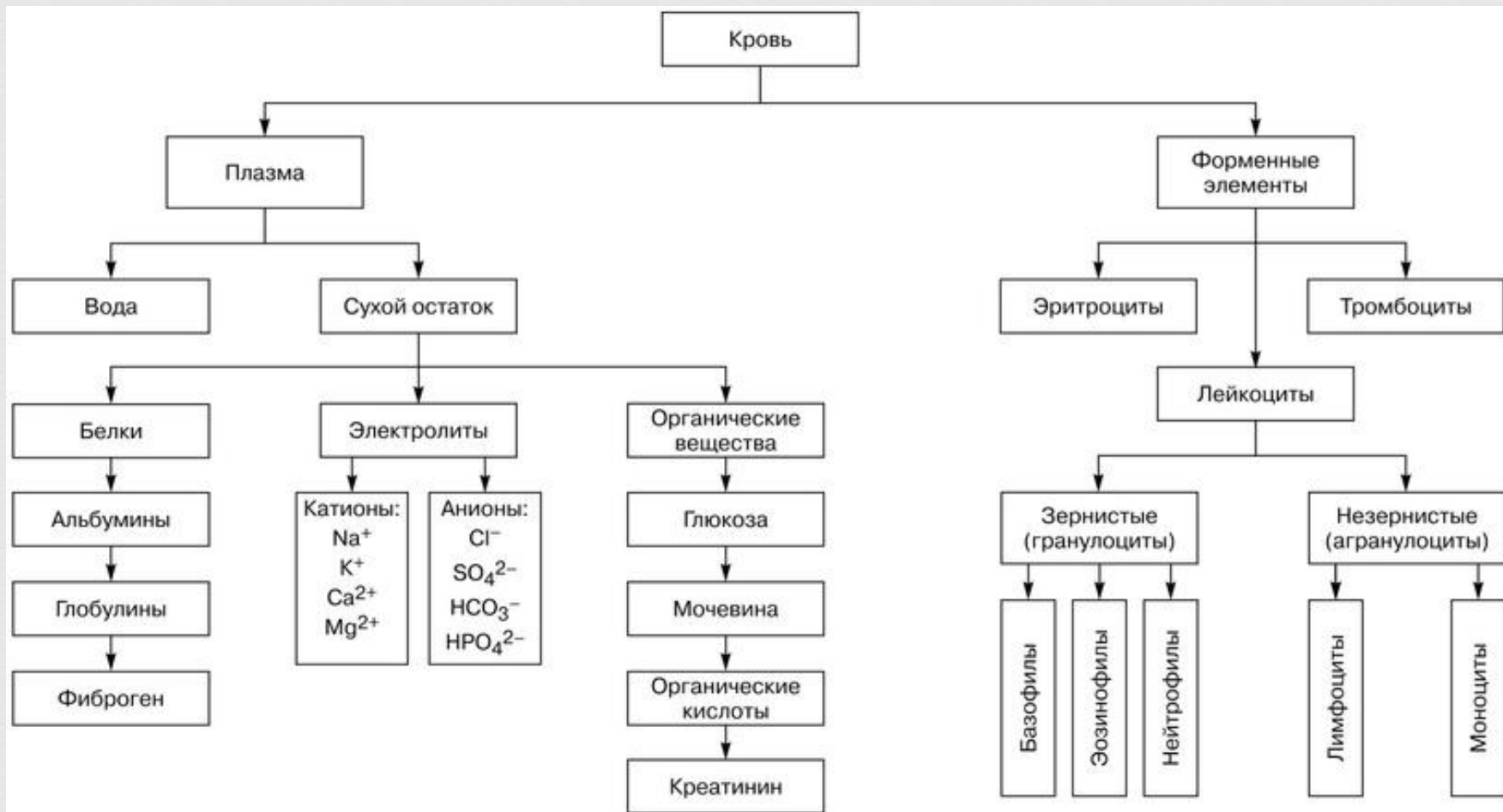


Скелет конечностей



Кровеносная система







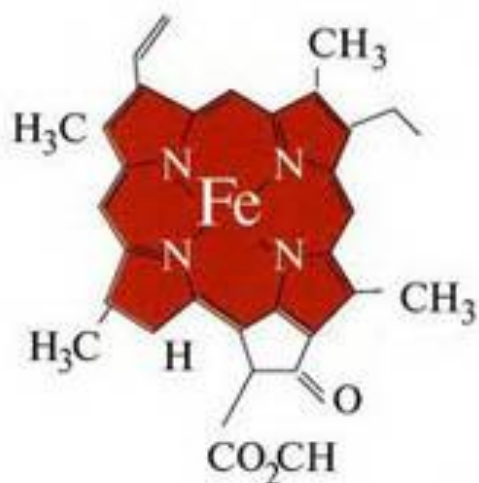
группа "гем"



гемоглобин



эритроцит

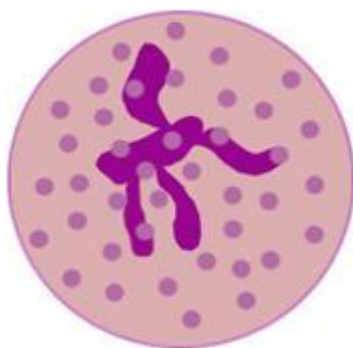

молекула гема

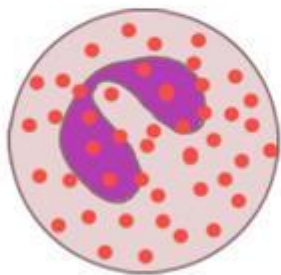
Лейкоциты



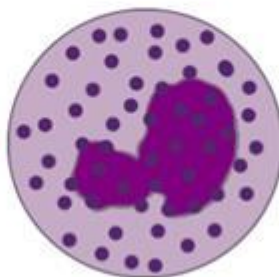
Белые клетки крови



нейтрофил



эозинофил



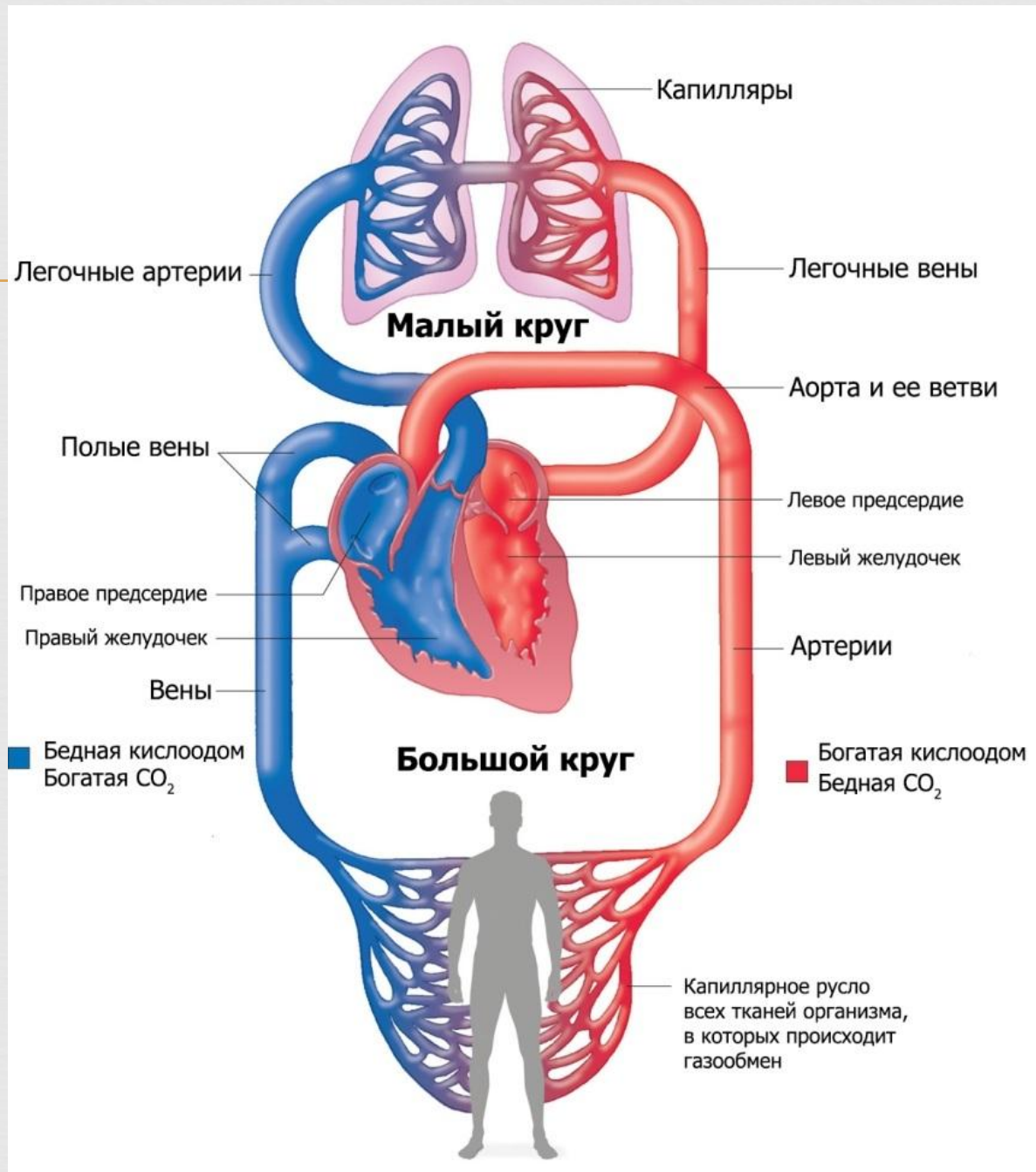
базофил



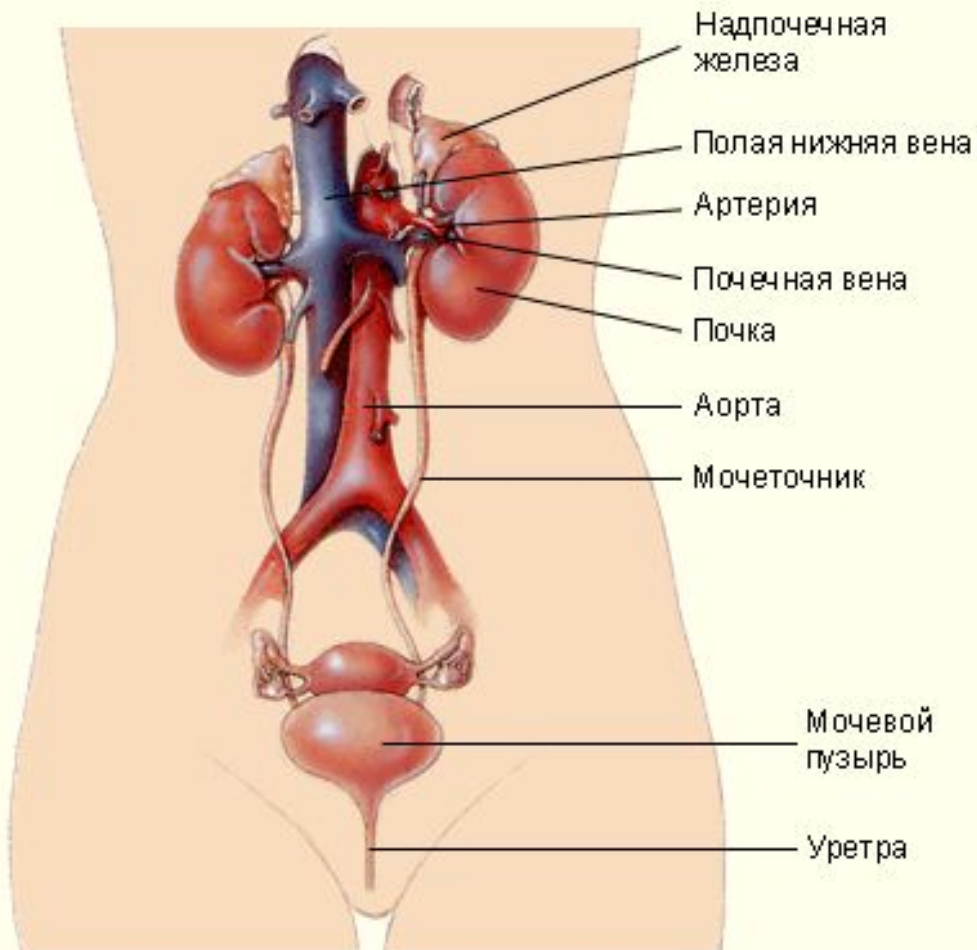
моноцит



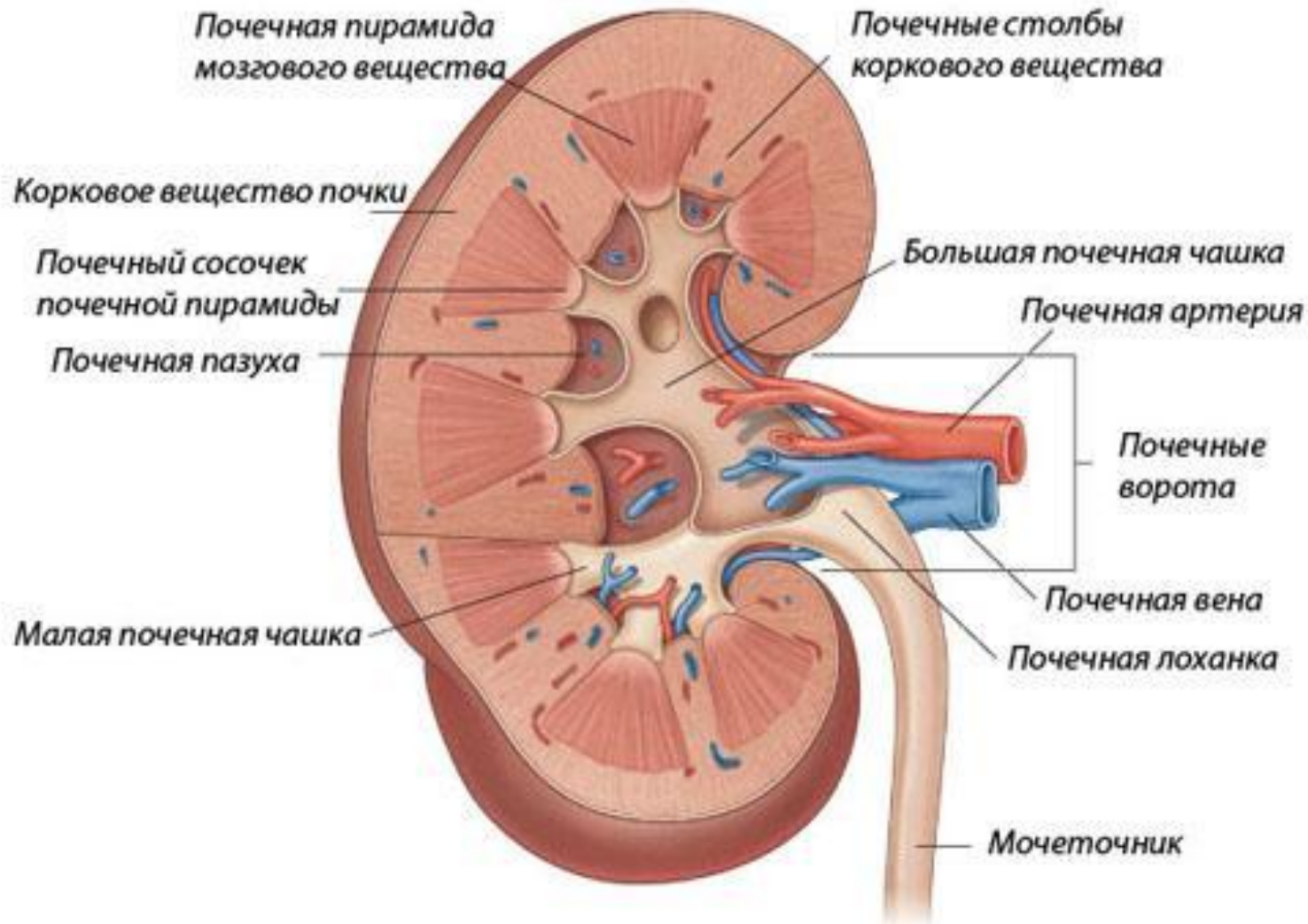лимфоцит



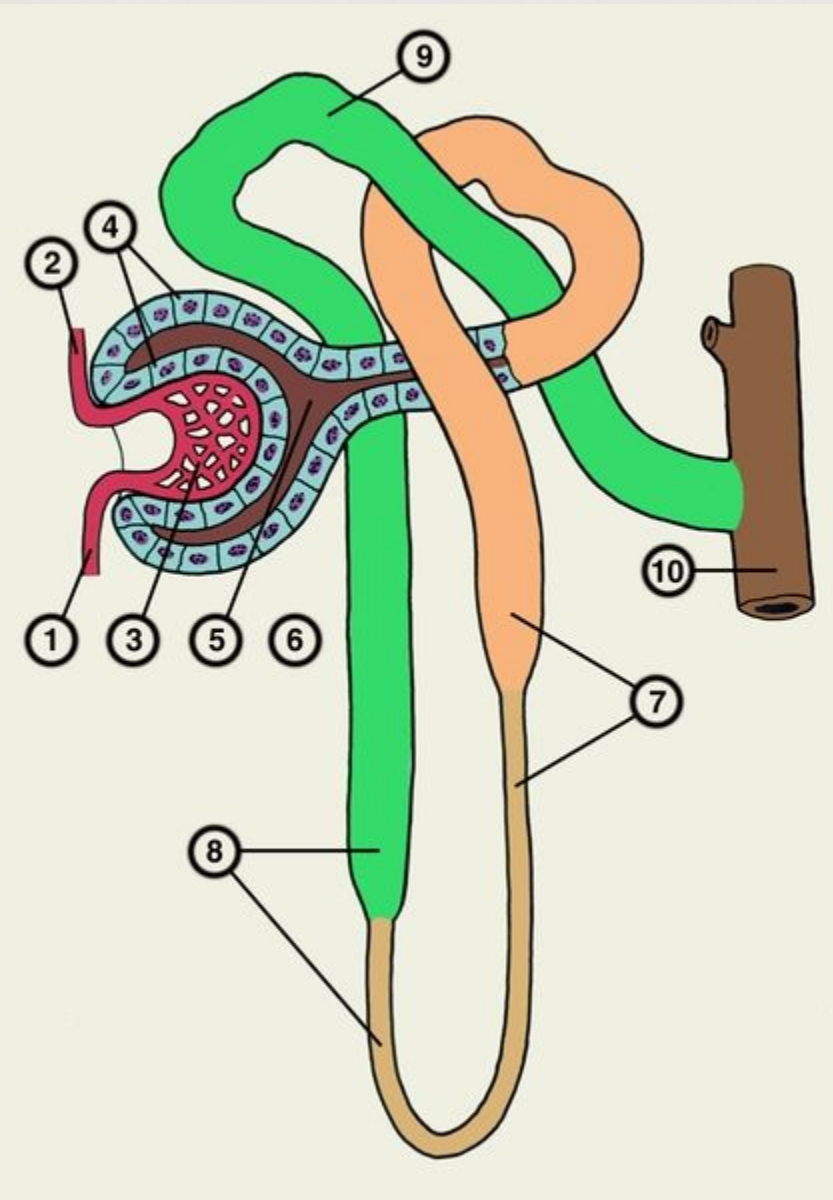
Выделительная система



Строение почки



нефрон



кожа

