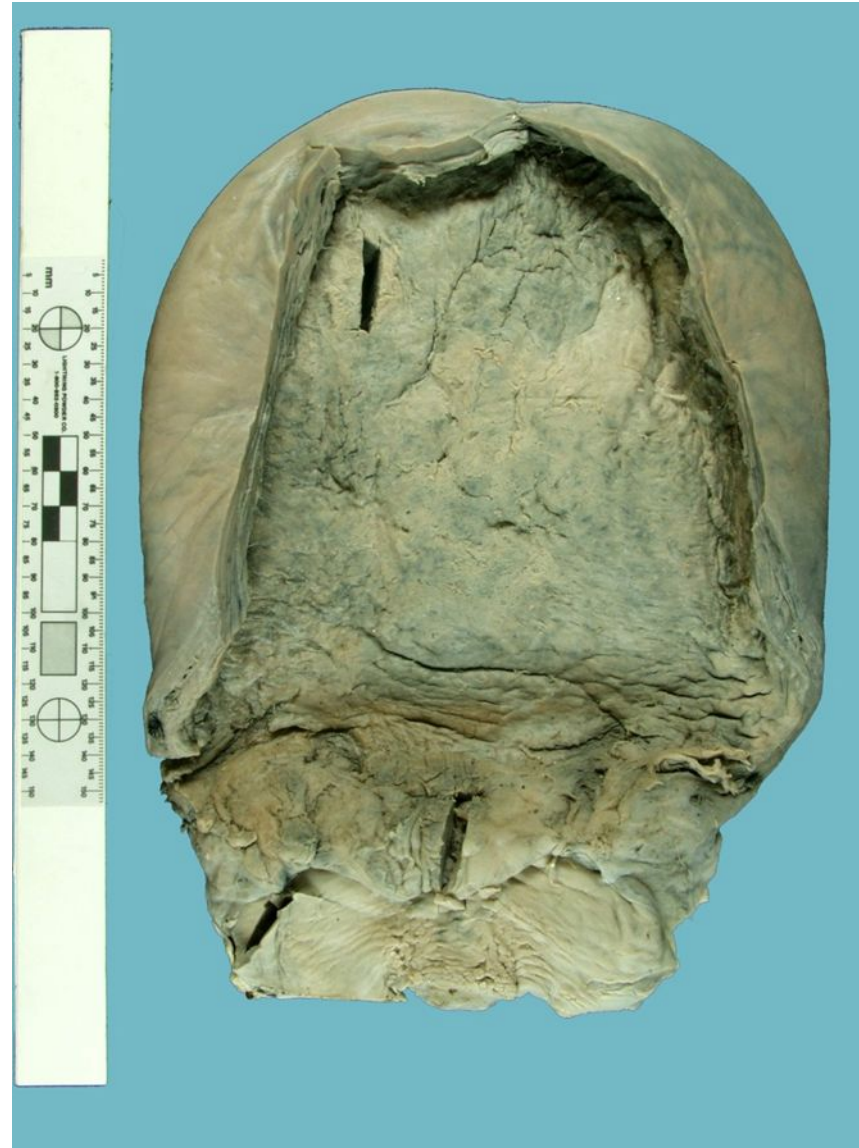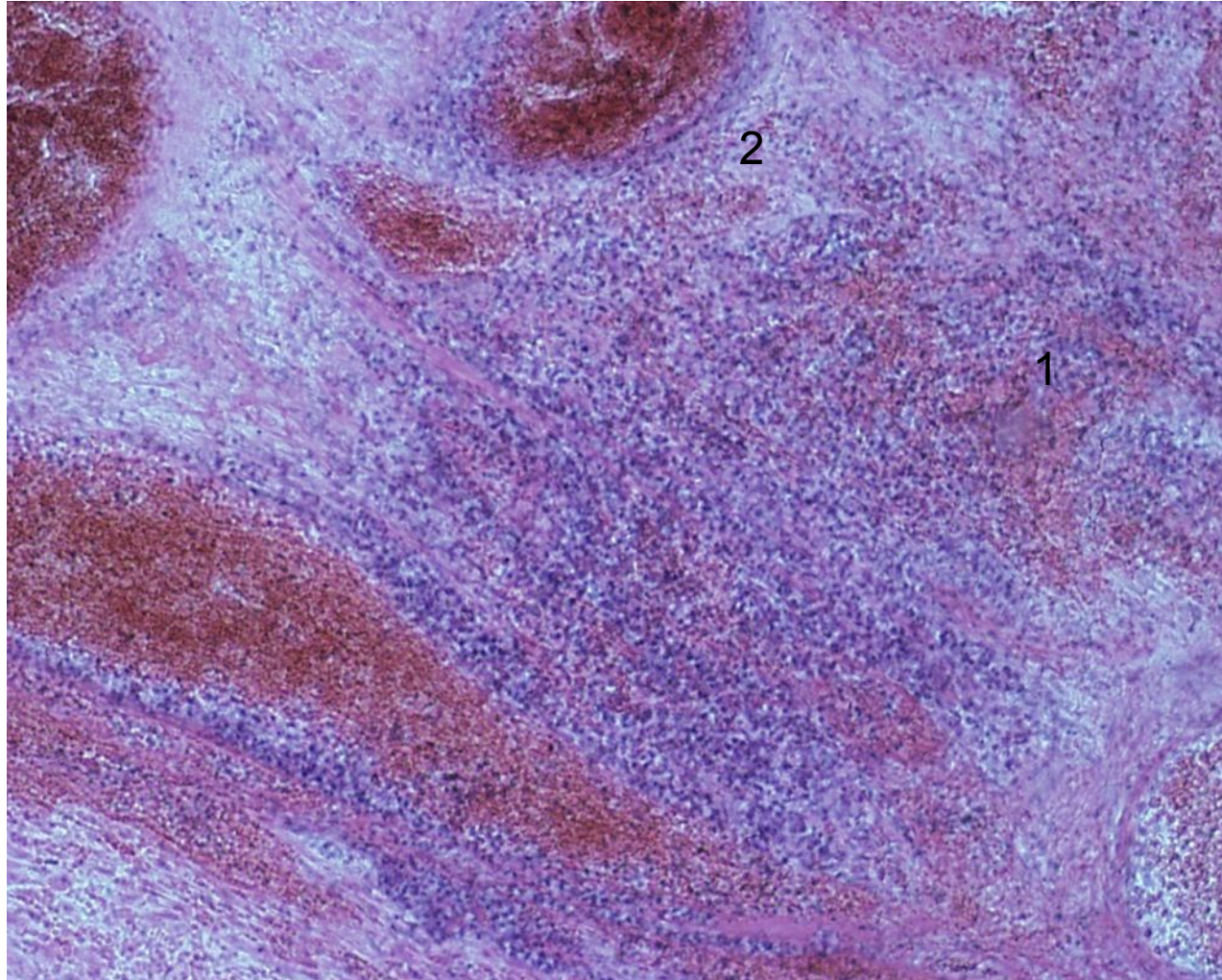


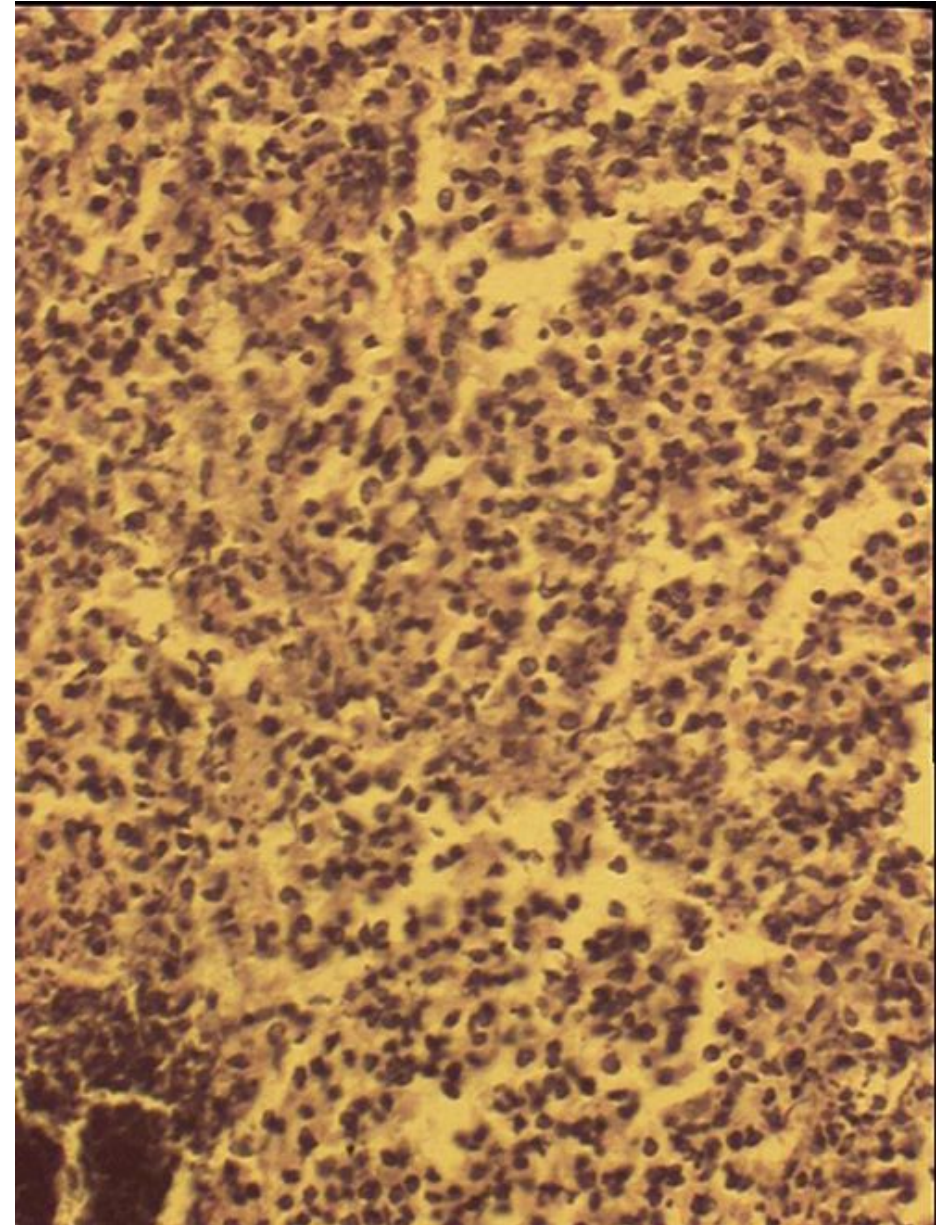
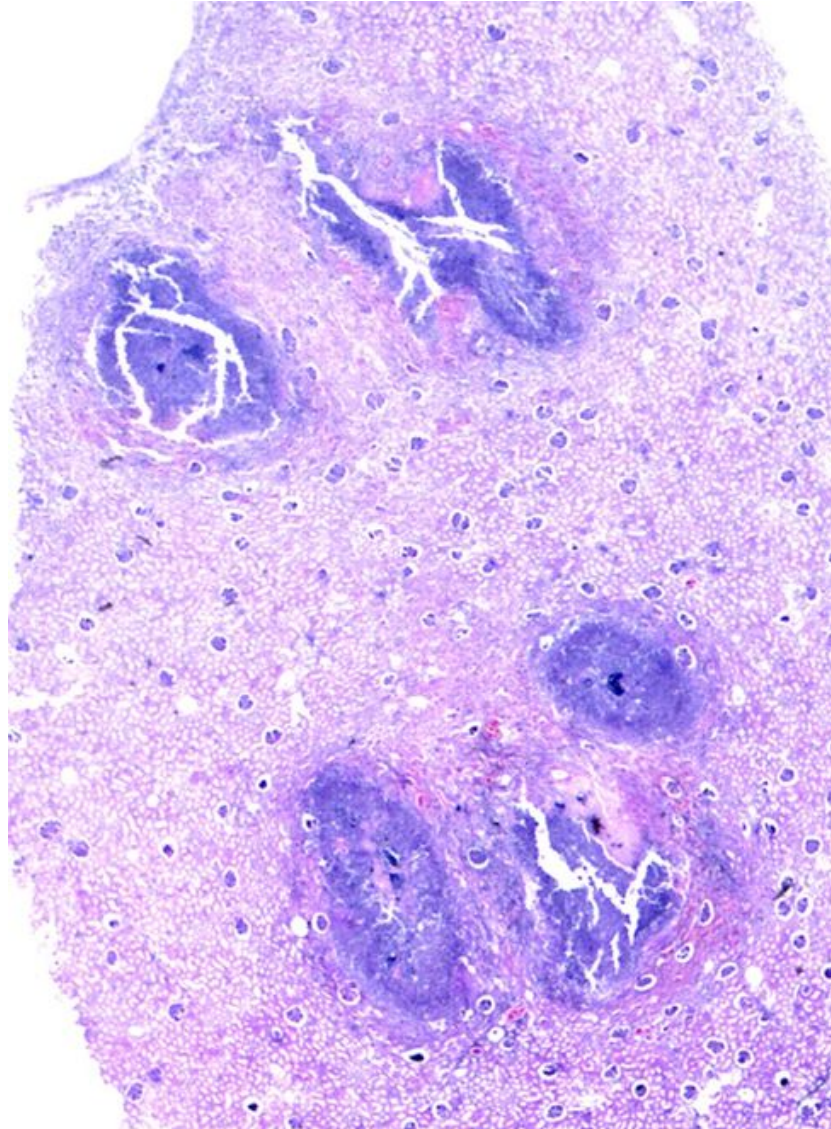
# Септический эндометрит



Септический эндометрит  
Эндометрии  
некротизирован,  
внекrotических  
массах фибрин,  
лейкоциты (1).  
Миометрий  
инфильтрирован лейкоци-  
тами, вены  
обтурированы тромбами  
(2).



Эмболический  
гнойный  
нефрит. При  
исследовании  
под лупой в  
корковом и  
мозговом  
веществе  
видны  
множественн  
ые очаги  
гнойного  
воспаления  
(абсцессы) -1



Кавернозная  
гемангиома  
печени

