# Лекции

## Анатомия лимфатической системы

Лимфатическая система - комплекс органов и путей их связывающих, в которых находится и циркулирует жидкость.

Лимфатическая система - часть сосудистой системы, т.к. является органом циркуляции, одновременно будучи частью иммунного аппарата.

Михаэль Фёльди, 1989

# Функции лимфатической системы

- Дренажно-детоксикационная функция
- Поддерживает гомеостаз внутренней среды организма
- Барьерная
- Проводниковая
- Лимфопоэз
- Обменная

# Уровни интракорпаральной детоксикации

- Физический ( биофильтрация, биомеханический)
- Биохимический (биотрансформация веществ, приносимых лимфой, ферментативная)
- Биологический (иммунный ответ за счет лимфатических узлов включенных в систему лимфатических путей)

# Теории возникновения лимфатической системы

- 1 теория – центробежная – лимфатическая система закладывается как вырост из венозной системы
- 2 теория – центростремительная - лимфатическая система закладывается из мезенхимы и далее сближается с венозной и вступает с ней в контакт. Этой теории предается большее предпочтение.

# Лимфатическая система

## Лимфоидные органы

- Одиночные лимфодные фолликулы
- Пейеровы бляшки
- Лимфоэпителиальное кольцо Вальдеера
- Легочная миндалина (вокруг бронхов среднего калибра)
- Аппендикс
- Селезенка
- Красный костный мозг
- Лимфатические узлы
- тимус

## Лимфатическое русло

- Лимфатические капилляры
- Интраорганные сосуды
- Экстраорганные сосуды
- Коллекторы
- Протоки

**1 закон** – закон Москаньи
Каждый лимфатический сосуд хотя бы один раз должен прерваться в лимфатическом узле
**Исключения: от щитовидной железы, сброс гормонов осуществляется прямо в кровь венозного русла.**

# Грудной лимфатический проток

BOROVOY, R.V.
7965BORO
* 1980
M 75.0 kg
Date: 16.Nov.2000
Time: 19:19
cm
20
10
0
L
W 3999
L 2096
Scan: 6
Slice: 1/1
Echo: 1/1
MYUR
TR: 10000.0 ms
TE: 1280.0 ms
SI 60.0/60.0 mm
FOV 40.0 cm NEX 1
MTX 256
Pos -24.9 mm P
TORAX2: 2
MYEL-co(modified), 6 : 1 E-Frame 7

BOROVOY, R.V.
7965BORO
* 1980
M 75.0 kg
Date: 16.Nov.2000
Time: 19:19
cm
20
10
0
L
W 3999
L 2096
Scan: 6
Slice: 1/1
Echo: 1/1
MYUR
TR: 10000.0 ms
TE: 1280.0 ms
SI 60.0/60.0 mm
FOV 40.0 cm NEX 1
MTX 256
Pos -24.9 mm P
TORAX2: 2
MYEL-co(modified), 6 : 1 E-Frame 9

BOROVOY, R.V.
7965BORO
* 1980
M 75.0 kg
Date: 16.Nov.2000
Time: 19:19
cm
20
10
0
L
W 3999
L 2096
Scan: 6
Slice: 1/1
Echo: 1/1
MYUR
TR: 10000.0 ms
TE: 1280.0 ms
SI 60.0/60.0 mm
FOV 40.0 cm NEX 1
MTX 256
Pos -24.9 mm P
TORAX2: 2
MYEL-co(modified), 6 : 1 E-Frame 10

BOROVOY, R.V.
7965BORO
* 1980
M 75.0 kg
Date: 16.Nov.2000
Time: 19:19
cm
20
10
0
L
W 3999
L 2096
Scan: 6
Slice: 1/1
Echo: 1/1
MYUR
TR: 10000.0 ms
TE: 1280.0 ms
SI 60.0/60.0 mm
FOV 40.0 cm NEX 1
MTX 256
Pos -24.9 mm P
TORAX2: 2
MYEL-co(modified), 6 : 1 E-Frame 11

BOROVOY, R.V.
7965BORO
* 1980
M 75.0 kg
Date: 16.Nov.2000
Time: 19:19
cm
20
10
0
L
W 3999
L 2096
Scan: 6
Slice: 1/1
Echo: 1/1
MYUR
TR: 10000.0 ms
TE: 1280.0 ms
SI 60.0/60.0 mm
FOV 40.0 cm NEX 1
MTX 256
Pos -24.9 mm P
TORAX2: 2
MYEL-co(modified), 6 : 1 E-Frame 12

BOROVOY, R.V.
7965BORO
* 1980
M 75.0 kg
Date: 16.Nov.2000
Time: 19:19
cm
20
10
0
L
W 3999
L 2096
Scan: 6
Slice: 1/1
Echo: 1/1
MYUR
TR: 10000.0 ms
TE: 1280.0 ms
SI 60.0/60.0 mm
FOV 40.0 cm NEX 1
MTX 256
Pos -24.9 mm P
TORAX2: 2
MYEL-co(modified), 6 : 1 E-Frame 13

BOROVOY, R.V.
7965BORO
* 1980
M 75.0 kg
Date: 16.Nov.2000
Time: 19:19
cm
20
10
0
L
W 3999
L 2096
Scan: 6
Slice: 1/1
Echo: 1/1
MYUR
TR: 10000.0 ms
TE: 1280.0 ms
SI 60.0/60.0 mm
FOV 40.0 cm NEX 1
MTX 256
Pos -24.9 mm P
TORAX2: 2
MYEL-co(modified), 6 : 1 E-Frame 14

# Теории образования лимфы

1. Фильтрационная (теория Людвига)
2. Секреционная (теория Гейденгайдна)
3. Фильтрационно-резорбционная (теория Старлинга).

**2 закон** – закон Мак-Мастера
Давление в самом конце лимфатического капилляра всегда меньше, чем давление в интерстиции

# Лимфатический регион

I звено – тканевое (эндоэкологическое пространство (Ю.М. Левин)) или «прелимфатиксы» (М. Фёльди);

II звено – транспортное – это сосудистое (лимфатические капилляры, посткапилляры, сосуды, органные и неорганные);

III звено – регионарный лимфатический узел или интраорганное скопление лимфоидной ткани.

отек

# Стенка лимфатического сосуда

1. t. intima
2. t. media
3. t. externa

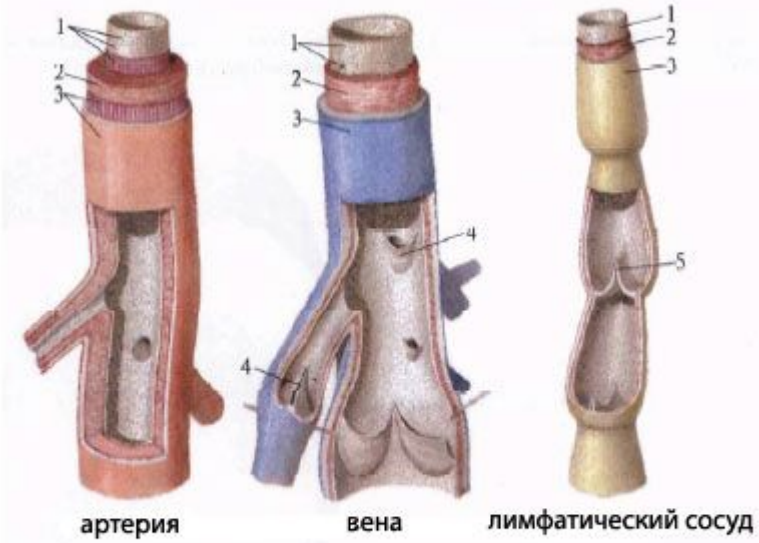


1 — внутренняя оболочка, tunica intima; 2 — средняя оболочка, tunica media; 3 — наружная оболочка, tunica externa; 4 — венозный клапан, valvula venosa; 5 — лимфатический клапан, valvula lymphatica.

# Факторы лимфотока

- Vis a tergo
- Сократительная активность стенки лимфатического сосуда
- Подвижность окружающих тканей
- Массирующий эффект рядом лежащих кровеносных сосудов
- Присасывающие действие грудной клетки и крупных вен

# Классификация лимфатических узлов

- Соматические – транспортная функция
- Висцеральные – детоксикационная
- Смешанные – дренажно-детоксикационная

# Лимфатический узел

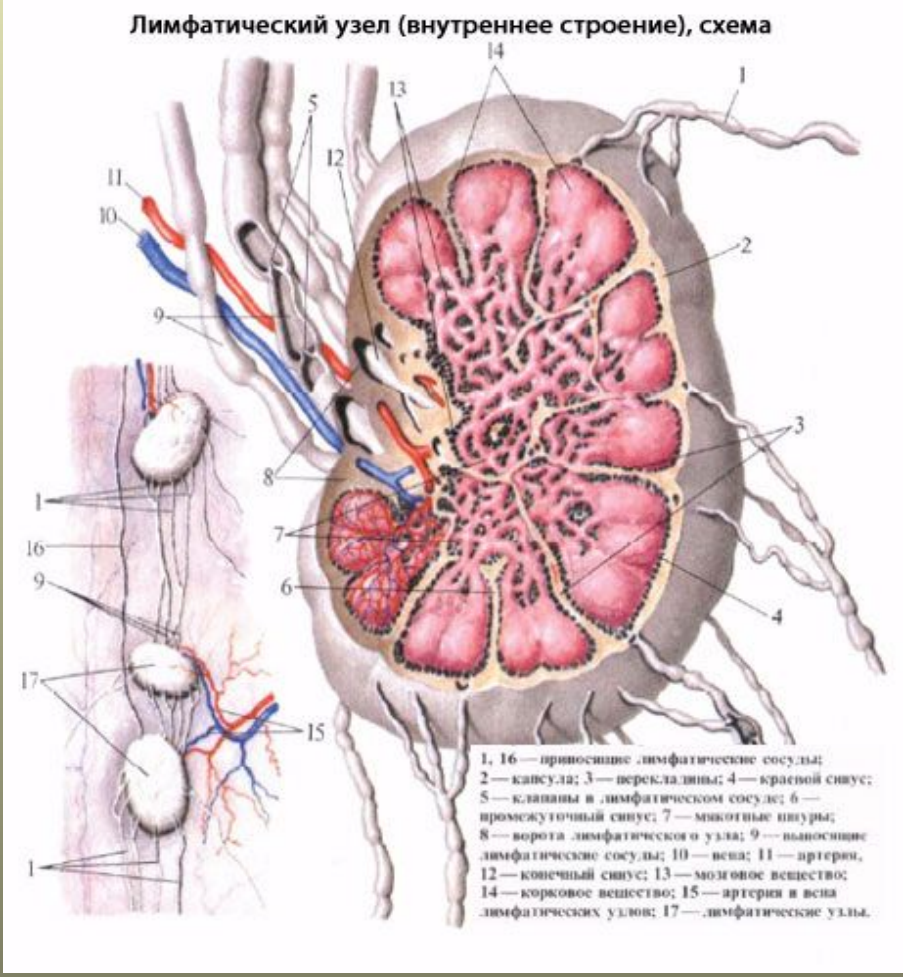

# Тип лимфатического узла по Ю.И. Бородину

I тип – фрагментированный
II тип – компактный
III тип - промежуточный

II тип

I тип

III тип

# Пути тока лимфы

- Краевой синус – воротный синус – эфферентные лимфатические сосуды
- Краевой синус – промежуточный корковый синус - воротный синус – эфферентные лимфатические сосуды
- Просачивание через паренхиму лимфатического узла - воротный синус – эфферентные лимфатические сосуды

# Классификация лимфатических узлов головы и шеи

- 1. **Подбородочные лимфоузлы** (nodi lymphatici submentales)
  2. **Поднижнечелюстные лимфоузлы** (nodi lymphatici submandibulares)
  3. **Лицевые щечные лимфоузлы** (nodi lymphatici faciales/buccinatorii/)
  4. **Нижнечелюстные лимфоузлы** (nodi lymphatici mandibulares)
  5. **Поверхностные шейные лимфоузлы** (nodi lymphatici cervicales superficiales)
  6. **Глубокие шейные лимфоузлы** (nodi lymphatici cervicales profundi)
  7. **Надключичные лимфоузлы** (nodi lymphatici supraclaviculares)
  8. **Затылочные лимфоузлы** (nodi lymphatici occipitales)
  9. **Сосцевидные лимфоузлы** (nodi lymphatici mastoidei)
  10. **Околоушные лимфоузлы** (nodi lymphatici parotidei)
  Розовый - области лимфатических анастомозов, где возможно двустороннее или перекрестное метастазирование опухолей.

# Классификация лимфатических узлов шеи

**Поверхностные**:

1. Передние – ниже подъязычной кости
2. Латеральные – вдоль v. jugularis ext.

**Глубокие** (вдоль v. jugularis int.)

1. Верхние – n.l. jugulodigastricus
2. Нижние – n.l. juguloomochioideus

# Отток лимфы от органов головы

- От верхней губы и латеральной части нижней губы в **поднижнечелюстные ЛУ**
- От средней части нижней губы в **подбородочные ЛУ**
- От верхних зубов и десен в **околоушные,и лицевые (щечные, носогубные, молярные) ЛУ**
- От нижних зубов и десен в **поднижнечелюстные и подбородочные ЛУ**
- От околоушной слюнной железы в **околоушные ЛУ**
- От поднижнечелюстной и от подъязычной в **поднижнечелюстные ЛУ**
- От слизистой полости рта в **лицевые и поднижнечелюстные ЛУ**
- От языка в **поднижнечелюстные и глубокие шейные ЛУ**
- от слизистой полости носа:
  - Передних отделов **в лицевые и поднижнечелюстные ЛУ**
  - Задних отделов **в заглоточные ЛУ**

БЛАГОДАРЮ
ЗА ВНИМАНИЕ