Гломерулонефриты у детей и подростков

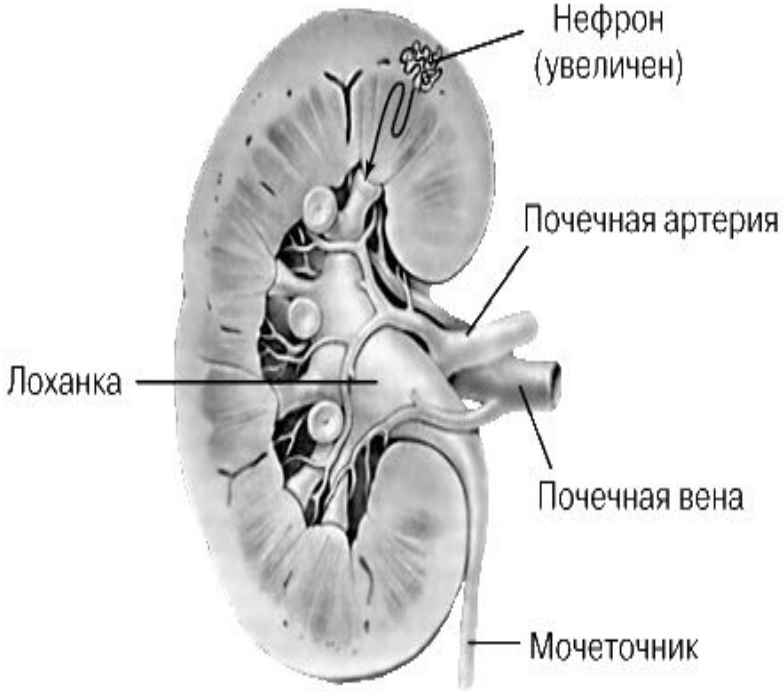

3 проблемы современной нефрологии

- Рост числа больных с хроническими болезнями почек
- Результаты лечения ряда хронических заболеваний почек не удовлетворяют
- Растет потребность в заместительной терапии, в т.ч. –

в трансплантации почек

Гломерулонефриты у детей

Гломерулонефриты,
или иммунные гломерулопатии, – это
гетерогенная группа заболеваний,
для которых характерно
наличие иммунологических и клинико-морфологических признаков воспаления, связанного прежде всего с поражением клубочков

Гломерулонефриты у детей

Для выделения нозологической формы ГН необходимо определить:

1.Синдром и **динамику** клинических симптомов

2.Характеристику иммунопатологических изменений

3.Морфологическую форму гломерулопатии

Гломерулонефриты у детей

- ***Первичные***

По характеру течения

- Острый ГН
- Хронический ГН
- Быстропрогрессирующий ГН

- ***Вторичные***

при ряде системных заболеваний

КЛИНИКО-МОРФОЛОГИЧЕСКАЯ КЛАССИФИКАЦИЯ ПЕРВИЧНОГО ГЛОМЕРУЛОНЕФРИТА

- Диффузный генерализованный эксудативно-пролиферативный
- Мезангиопролиферативный – IgA-нефропатия *(болезнь Берже)*, IgG- и IgM-нефропатии
- Мембрано-пролиферативный (мезангиокапиллярный)
- Экстракапиллярный *(гломерулонефрит с полулуниями)*
- Мембранозная нефропатия
- Липоидный нефроз *(гломерулонефрит / нефротический синдром с минимальными изменениями)*
- Очаговый гломерулосклероз *(фокальный сегментарный гломерулосклероз/гломерулогиалиноз*
- Фибропластический
- Редкие варианты – фибриллярный и иммунотактоидный гломерулонефриты, коллагеновая фибриллярная гломерулопатия, липопротеиновая гломерулопатия

MyShared

Острый постинфекционный ГН

- Острое диффузное иммуновоспалительное поражение почек, возникающее после бактериального, вирусного или паразитарного заболевания, спустя латентный период (2-3 недели)
- У детей проявляется нефритическим синдромом
- Имеет циклическое течение
- Мальчики болеют несколько чаще девочек
- Типичный возраст 5 – 12 лет

Острый постинфекционный ГН – этиология

- Стрептококки гр.А, штамм 12 (60-80%), 1,3,4,49
- Nephritis-associated plasmin receptor (NAPlr) – нефритогенный антиген стрептококка группы А. Обсуждается его участие и потенциал специфических штаммов в возникновении постстрептококкового гломерулонефрита

J.Nephrology, 2007,N 3,May-June,Vol.20

- Сейчас у взрослых пациентов стрептококк при ОГН выявляется не более, чем в 20%; у детей – значительно чаще

Острый постинфекционный ГН – этиология

- Инфекции и заболевания, предшествовавшие ОГН:
- 1.*Воспаление в носоглотке, на коже;*
- *2.Бактериальный эндокардит*
- *3.Пневмония*
- *4.Менингит*
- *5.Гепатит В*
- *6.Вирус Эпштейн-Барра*
- *7.Цитомегаловирус*
- *8.Вирус Коксаки*
- *И другие возбудители*

Данные НИИ нефрологии СПбГМУ

им. акад. И.П.Павлова

Острый постстрептококковый ГН

- *Предрасполагающие факторы:*
- Антигенный набор HLA DR4, DR5
- Отягощенная наследственность по инфекционно-аллергическим заболеваниям
- Высокая восприимчивость к стрептококковым инфекциям
- Наличие хронических очагов инфекции в носоглотке, зубах, стрептодермия; носительство гемолитического стрептококка в зеве и/или на коже

Острый постстрептококковый ГН-патогенез

- АГ**стрептококка** + АТ + С3а,С5а → осаждение на базальной мембране клубочков
- Мембраноатакующий комплекс (С5в-С9) →
  ↑ активация тромбоцитов (↑ секреции серотонина, тромбоксана В) →↑ агрегации, нарушение микроциркуляции
- ↑ активация макрофагов и мезангиальных клеток →
- →пролиферация мезангия
- Повреждение эндотелиальных клеток; активация фибринолитической системы → воспаление;
- ***Спазм сосудов и ишемия почки.***

Острый постстрептококковый ГН- морфология

Эндокапиллярный диффузный пролиферативный гломерулит; проходит <u>несколько стадий</u>:

экссудативная,

экссудативно-пролиферативная

пролиферативная

остаточных явлений

Электронная микроскопия: «горбы» на эпителиальной стороне базальной мембраны

Иммуно-флюоресцентная микроскопия: отложения IgG, C3 вдоль стенок капилляров клубочков

(4 варианта: «звёздное небо», мезангиальные отложения, гирляндный тип – самый тяжелый!; иммунонегативный (нет отложений) – самый благоприятный, выздоровление до 100%

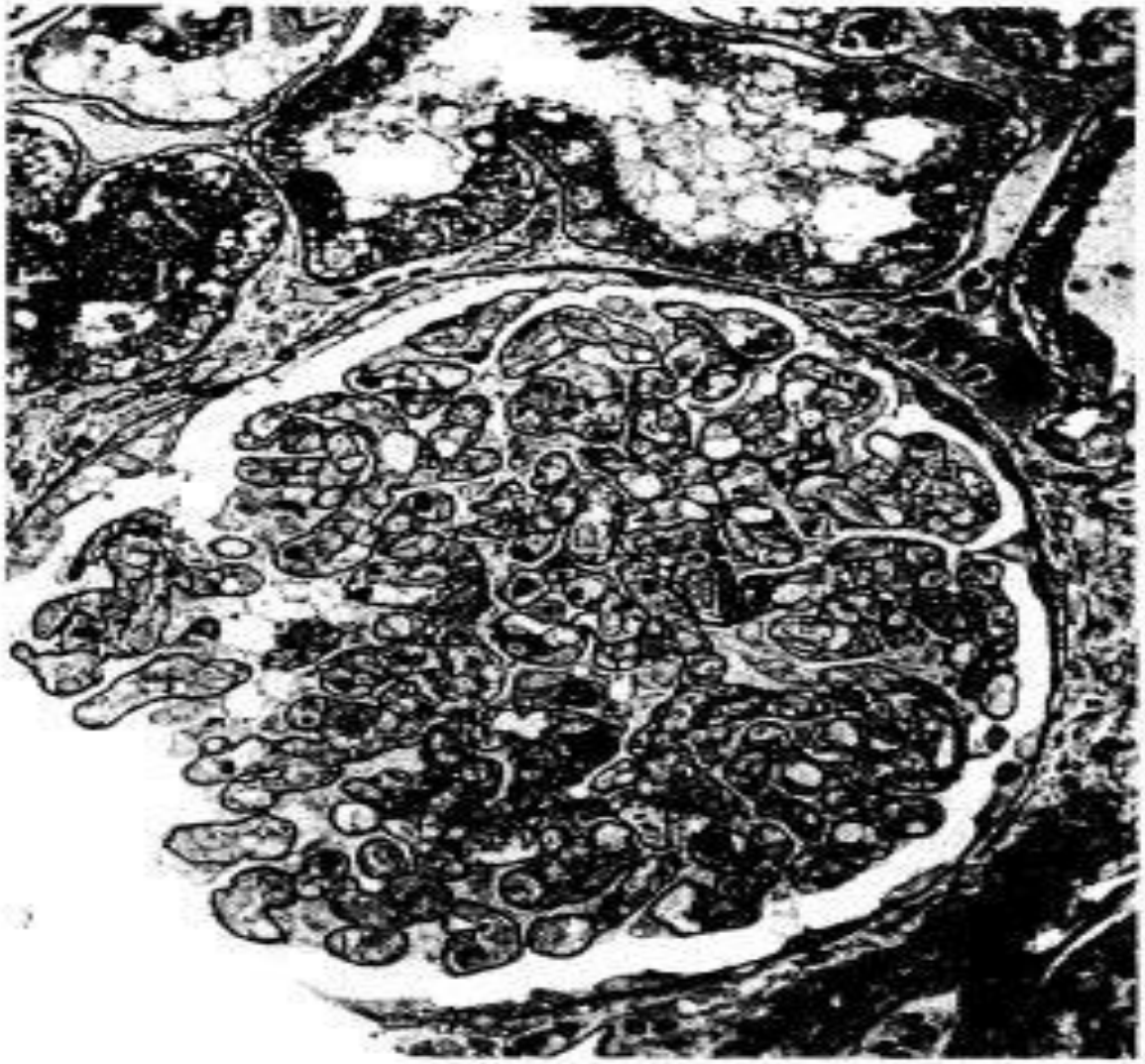

Рис. 9.1. Острый постстрептококковый гломерулонефрит. Пролиферация эндотелия и мезангиальных клеток, набухание эндотелия (пролиферативная фаза). Импрегнация серебром полутонких срезов. × 400.

Острый постстрептококковый ГН- клиника - нефритический синдром

- ***Отеки-*** ↓ СКФ, + ↑ реабсорбции Na = ↑ОЦК, задержка жидкости и Na в тканях + ↑АДГ

- ***Гематурия*** ←проницаемость стенки клубочка; дестабилизация мембраны *Er*

- ***Гипертензия*** ← эндотелиальная дисфункция активация РААС

Острый постстрептококковый ГН-клиника

- ***Циклическое течение и нефритический синдром***

Через 2-3 недели после инфекции – **отеки**; м.б. олигурия (на 3-5 дней)

артериальная гипертензия – кратковременная, умеренная, часто на доклиническом этапе; *это основное отличие ОГН у детей от взрослых!*

В моче: высокая уд. плотность; протеинурия (до1-1,5 г/24ч.); **гематурия** (от 10-15 до 100,

м.б. эритроцитарные цилиндры)

СКФ на высоте отеков ↓

Острый постстрептококковый ГН- критерии диагностики

- Предшествующая стрептококковая инфекция
- Латентный период 2-3 недели
- Острое начало, нефритический синдром
- Кратковременность нарушения функции почек
- В крови ЦИК, ***гипокомплементемия потребления*** *(С3↓↓)*
- *Морфология: эндокапиллярный пролиферативный гломерулит, «горбы» на эпителиальной стороне мембраны*

Острый постстрептококковый ГН- критерии активности

- ↑↑ АСЛ-О, АСК
- ↓ ↓ фракций С3 и С5; ↑ ЦИК
- В крови лейкоцитоз, нейтрофилез, ↑СОЭ, СРБ
- Активация системы гемостаза (гиперагрегация *tr)*
- Стойкая лимфоцитурия
- Ферментурия (трансамидиназа)

- ***Возможные осложнения:*** ОПП, анурия – редко

  эклампсия – у подростков – АГ, головная боль, рвота, брадикардия, потеря сознания, судороги, кома;

  О.сердечная недостаточность и отек легких - редко

Лечение ОГН (базисная терапия)

- ***Основная цель – уменьшить ишемию почек***.
- Режим постельный на 3-4 недели
- Диета: соль, жидкость, белок, калорийность
- Этиотропно: антибиотики гр. пенициллина (макролиды) на 10 дней с учетом СКФ
- Улучшение микроциркуляции: курантил (2-3мг/кг/сут. в 3 приема), трентал (5 мг/кг х3 р)
- При стойкой АГ – ингибиторы АПФ, антагонисты рецепторов ангиотензина -2(каазар, лозап)
- Диуретики обычно не назначают!
- Витамины: С, В2, В6, Е. ***Не назначать В1,А, Д!***

ОГН – прогноз и диспансерное наблюдение

- В 85-90% - выздоровление.
- *Факторы прогрессирования – интерстициальные изменения*

  ↓ уд. плотности мочи, лейкоцитурия,

  ↓ осмотического концентрирования

  ↑ экскреции фибронектина;

  УЗИ- гипертрофированные почечные пирамидки

  резистентность к базисной терапии
- Диспансерное наблюдение: 5 лет нефролог + педиатр, санация очагов хронической инфекции,

  анализ мочи 1 раз в месяц и при любом заболевании.

  Через 5 лет – комплексное обследование с оценкой функции почек

Хронический гломерулонефрит

- ХГН – первичное вовлечение в иммунопатологическое воспаление клубочков с последующим поражением канальцев, интерстиция, с развитием в дальнейшем тубулоинтерстициального склероза и ХПН

- Этиология – персистирование вирусной инфекции (гепатит В и С, Коксаки, ЦМВ, хроническое длительное отравление свинцом, кадмием

- Патогенез – аутоиммунные реакции, длительное персистирование антигенов, дефицит Т - супрессоров, недостаточность С3 и С5, снижение интерферона

- **У 10-15% детей ХГН как продолжение ОГН**.

Хронический гломерулонефрит- морфология у детей

- У детей первых 5-6 лет преобладает ГН с минимальными изменениями
- 60-70% ХГН – мезангиопролиферативный (течение относительно доброкачественное, младшие школьники)
- Мембранозный ГН – значительно реже, чем у взрослых
- Мезангиокапиллярный ГН очень редок
- ГН с полулуниями чаще у подростков (фокально-сегментарный гломерулосклероз -ФСГС)

Мезангипролиферативный гломерулит-
наиболее частая форма у младших школьников

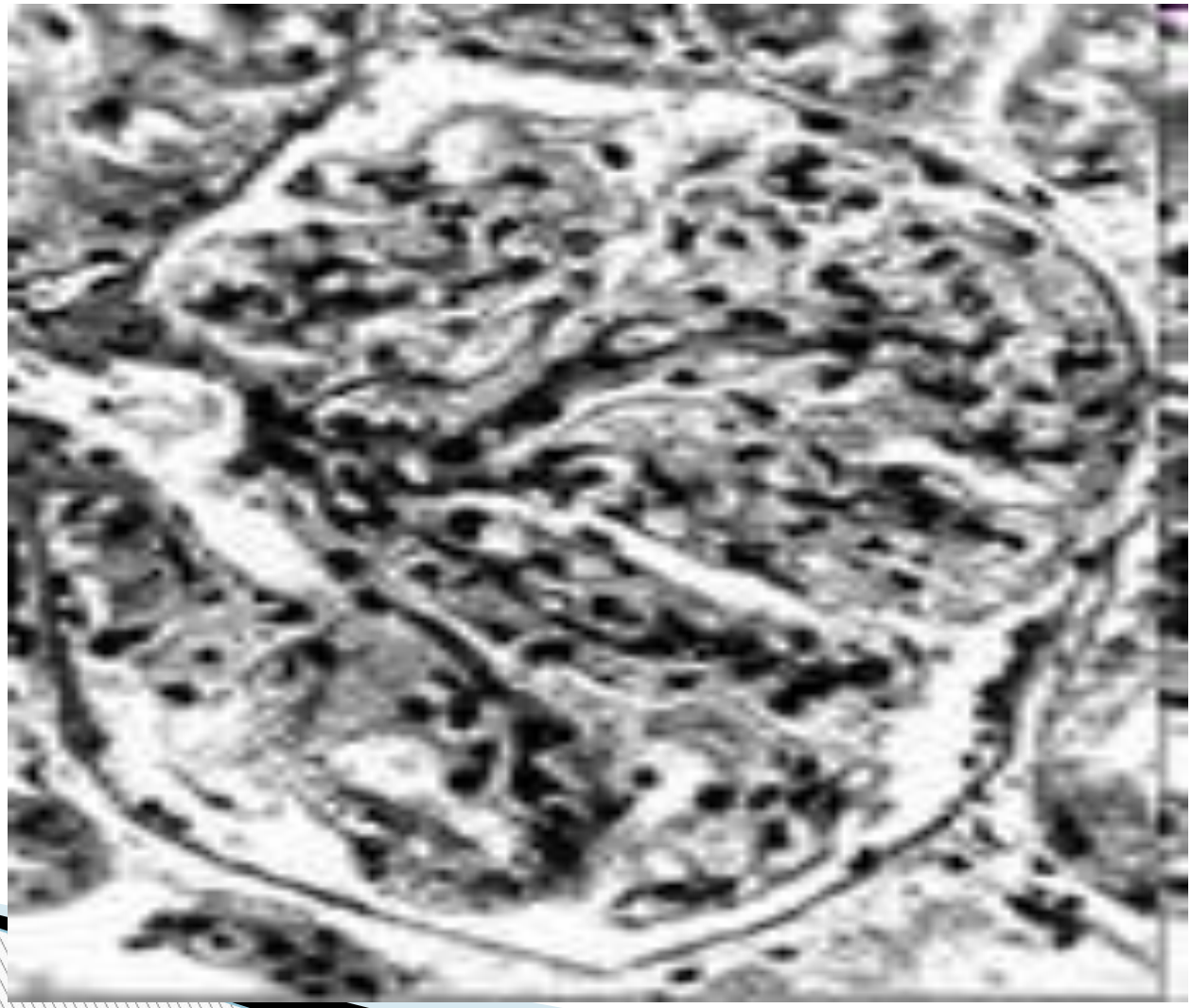

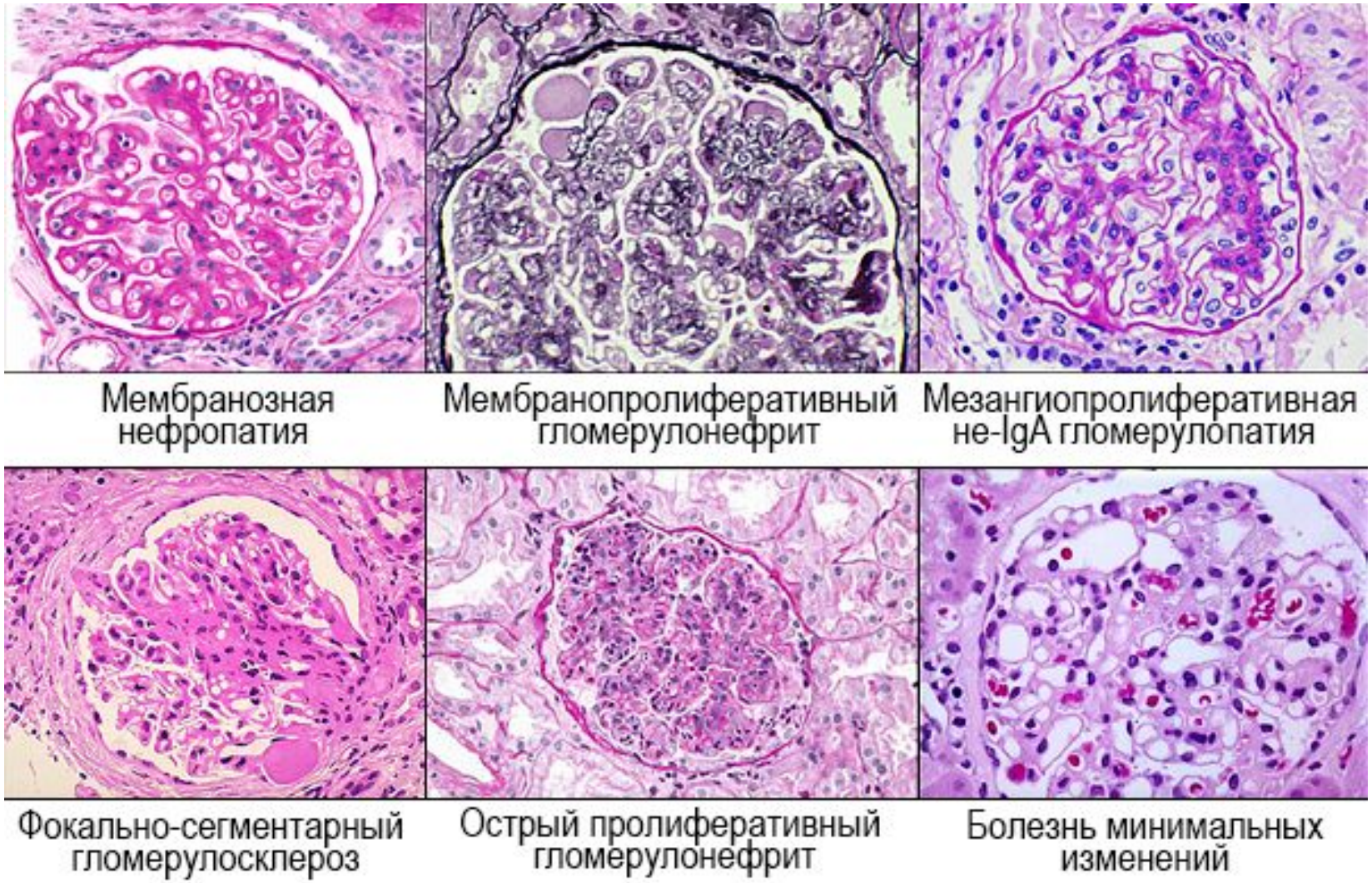
Мембранозная нефропатия
Мембранопролиферативный гломерулонефрит
Мезангиопролиферативная не-IgA гломерулопатия
Фокально-сегментарный гломерулосклероз
Острый пролиферативный гломерулонефрит
Болезнь минимальных изменений

Быстропрогрессирующий ГН с полулуниями – типично для подростков

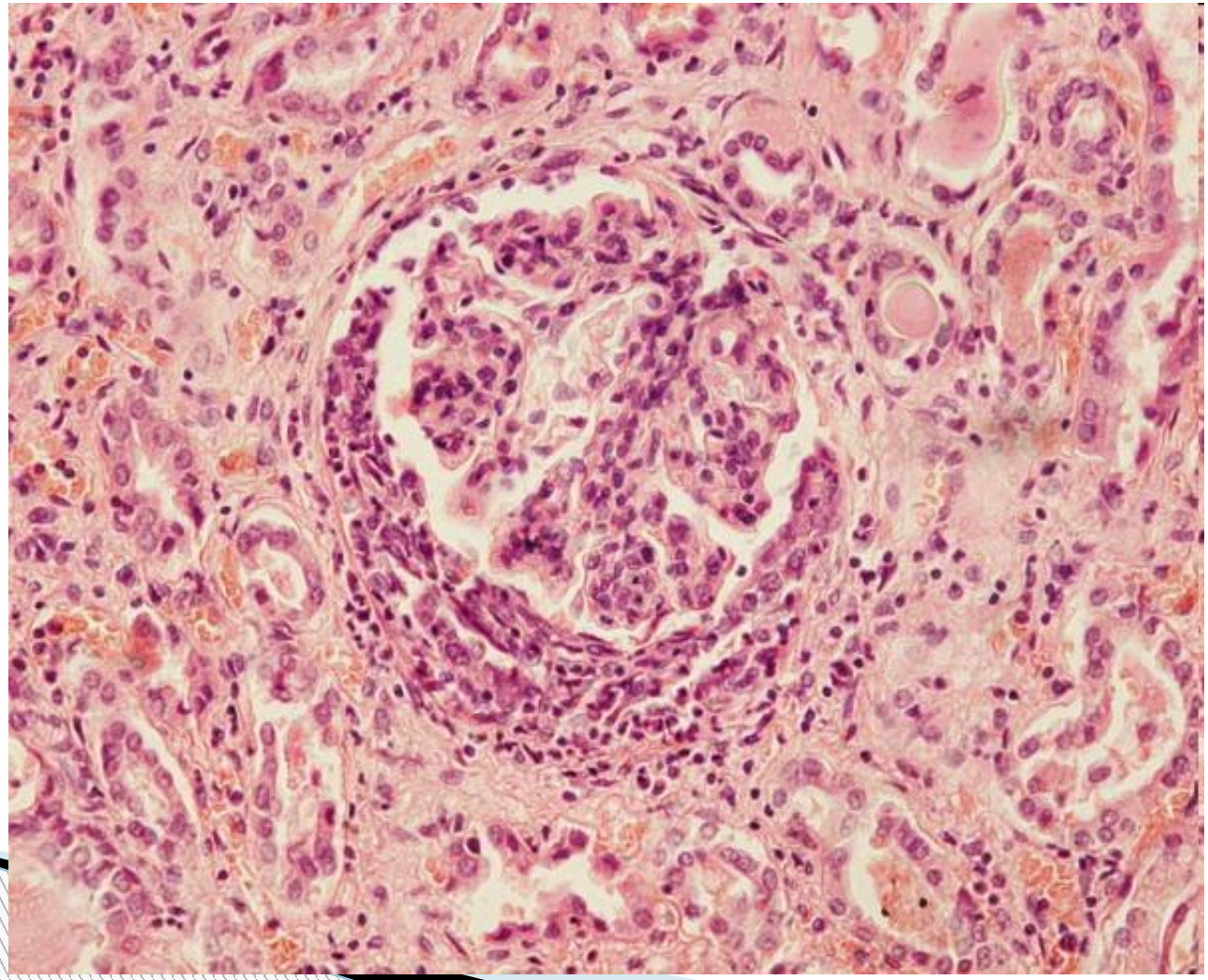

Мембранозный гломерулонефрит-
редкая форма у детей

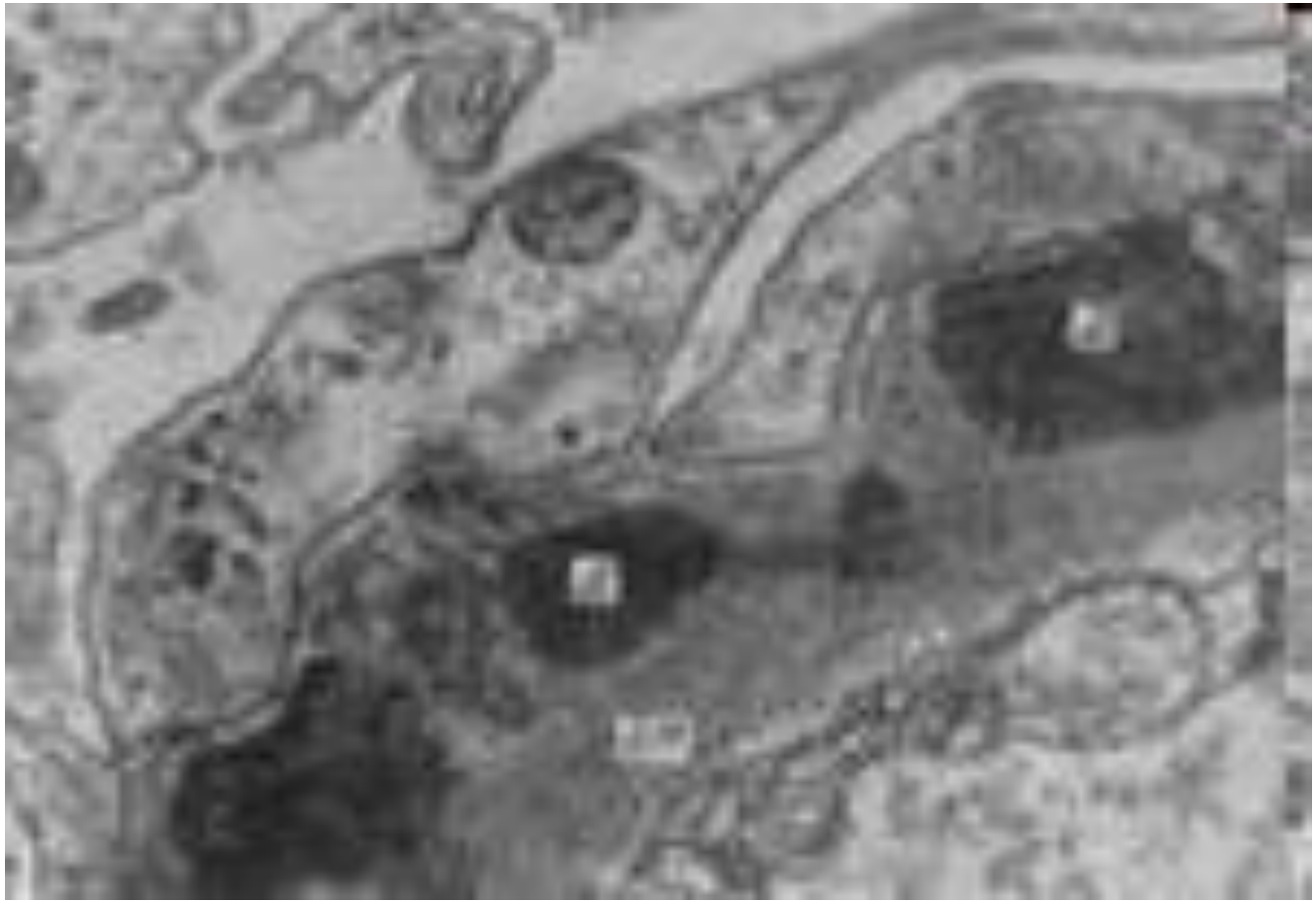

Хронический гломерулонефрит клиническая классификация

- ***Форма (синдром):***
  1. нефритическая (гематурическая)
  2. нефротическая
  3. смешанная
- ***Период***
  1. Обострение
  2. Частичная ремиссия
  3. Полная клинико-лабораторная ремиссия
- ***Функция почек***
  1. Без нарушения; 2. С нарушением; 3. ХПН

Клиника ХГН

- **Форма нефритическая или гематурическая** – морфологически мезангиально -пролиферативный или пролиферативно-мембранозный ГН.
- В клинике – умеренная гематурия и протеинурия, небольшие отеки. АГ не у всех больных, поздно. Прогрессирование медленное

Клиника ХГН

- **Форма нефротическая** – морфологически минимальный ГН, мембранозный, мембранозно - пролиферативный ГН. В клинике – нефротический синдром. АД не повышается. Течение волнообразное

Клиника ХГН

- **Форма смешанная** –пролиферативно-мембранозный и пролиферативно-фибропластический ГН. В клинике – упорные длительные **отёки, АГ** с изменениями глазного дна, тахикардией; в моче **гематурия, протеинурия**; в крови – анемия, гипопротеинемия с диспротеинемией, признаки активного воспаления. Функция почек: СКФ ↓, признаки вовлечения тубулоинтерстициальной ткани.

  Быстрое прогрессирование до ХПН

Быстропрогрессирующий нефритический синдром (синдром быстропрогрессирующего гломерулонефрита)

Характеризуется

- **Относительно быстрым началом (в течение 1-2 недель)**
- **Протеинурией (возможно нефротического уровня), гематурией (микро-,макро-), цилиндрурией**
- **Прогрессирующим падением скорости клубочковой фильтрации, возможно, с олигурией и формированием в течение 1-2 месяцев терминальной ХПН, артериальной гипертензией (часто тяжелой)**
- **Морфологически – экстракапиллярным гломерулонефритом с формированием полулуний в 50-100% почечных клубочков**
- **Прогрессирующим течением и неблагоприятным прогнозом.**
- **Без лечения – гибель больных наступает в течение 6-20 недель.**

Болезнь Берже, IgA-нефропатия

Код по МКБ-10 N02 – рецидивирующая и устойчивая гематурия

Болезнь Берже, или IgA-нефропатия – заболевание клубочкового аппарата почки с мезангиальными отложениями IgA, основным проявлением которого является рецидивирующая гематурия

- ***Распространенность:*** наиболее частая ф. Первичного ГН
- 44,4% детей с гематурической ф.ГН
- 12,1% детей и 12,6% взрослых, подвергнутых биопсии
- Начало чаще между 20 и 30 годами жизни, в Европе - в основном мужчины – 79,2% (данные НИИ нефрологии СПбГМУ); в Азии ♂=♀
- До 18 лет мальчики : девочки = 1,1 : 1
- ***Морфология:*** фокальный мезангиопролиферативный (очаговый или сегментарный) ГН

Болезнь Берже – (IgA - нефропатия, идеопатическая возвратная макрогематурия, очаговый пролиферативный гломерулонефрит) - заболевание клубочкового аппарата почки с мезангиальными отложениями IgA, основным проявлением которого является рецидивирующая гематурия.

Этот вид гломерулонефрита является самым распространенным в мире: заболеваемость оценивается как 5 случаев на 100 000 населения.

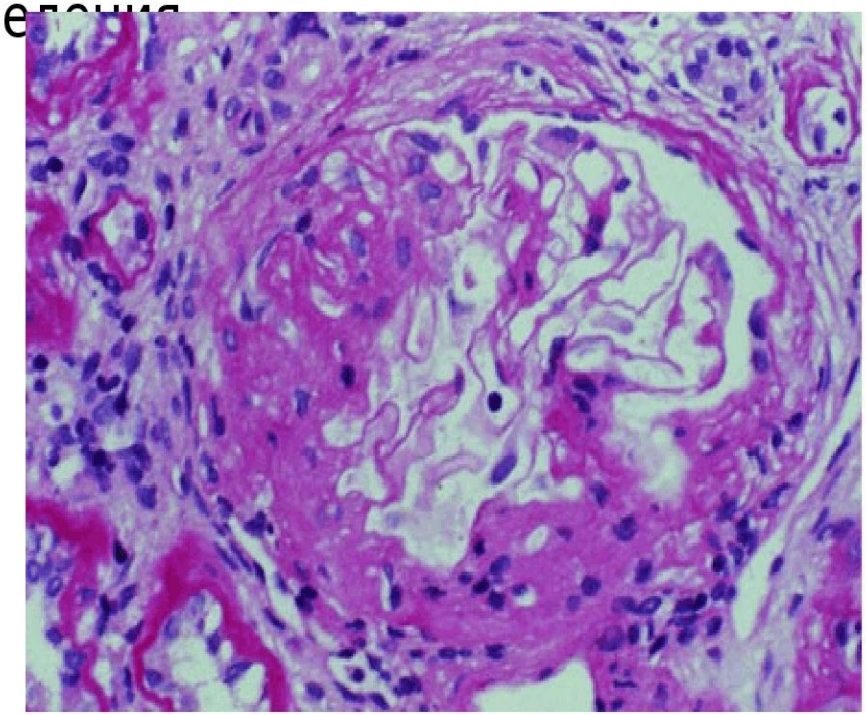

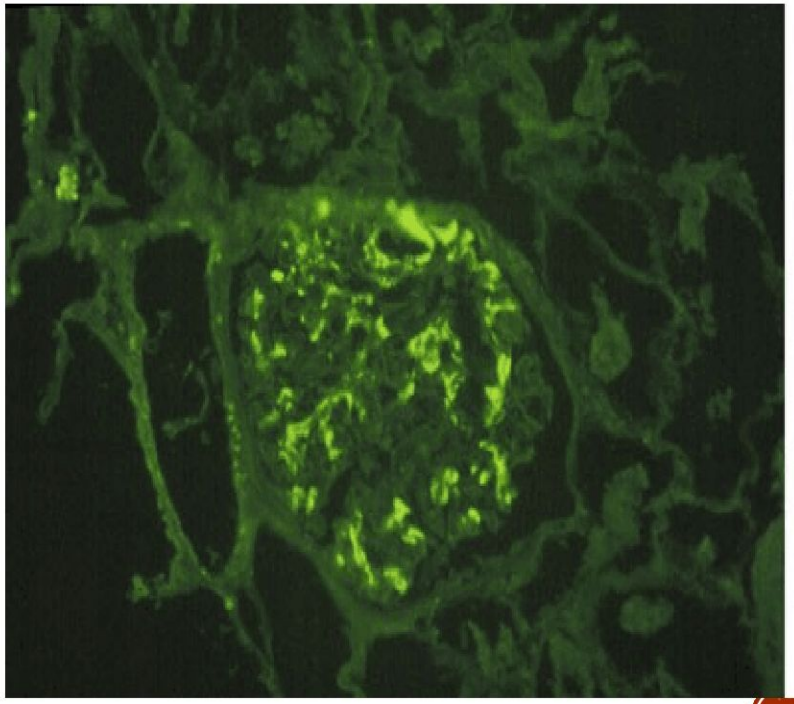

Болезнь Берже, или IgA-нефропатия

- **Причины**
- **Этиология** · Вирусы гепатита В, герпесвирусы · Бактерии — E. coli, грибы, палочка Коха · Пищевые белки (глютен, лактоальбумин) · Опухоли лимфоидной ткани — лимфогранулематоз, лимфома.
- **Генетические особенности** ▪ Выявлена ассоциация между IgA - нефритом и наличием Ar HLA - DR4, а также HLA - BW35 · Возможны семейные случаи · Выявлена связь прогрессирования IgA - нефропатии с полиморфизмом гена АПФ.

Болезнь Берже, или IgA-нефропатия - патогенез

- IgA вырабатывается в основном слизистыми; только 1/3 – лимфоцитами.

- Мономер IgA – из 2 тяжелых цепей (α1 и α2) и
  2 легких (κ и λ)
- Усиливается синтез **только легких цепей**
- Отложение ИК с IgA преимущественно в мезангии почек
- <u>Предпосылки для отложения IgA-ИК</u>: в мезангии аномальный коллаген 3-го типа (в норме его нет); значительное ↓ или исчезновение анионных участков на lamina rara externa гломерулярной БМ
- У 22% больных с IgA-ГН – депозиты IgA в сосудах кожи без гистологических изменений в коже
- Роль дефектов синтеза компонентов комплемента (болезнь Берже = **гипокомплементемия синтеза**)

Болезнь Берже, или IgA-нефропатия

- **Выделяют 2 изотипа IgA – IgA1 и IgA2**
- **IgA2** резистентен к бактериальным протеазам; кроме того плазматические клетки, продуцирующие эту молекулу, ассоциированы с иммунной системой слизистых оболочек.
- **IgA1 – *секреторный и сывороточный*.**
- В норме ***секреторный* IgA1** преобладает в слюне, бронхиальном секрете,, секрете мочевыводящих путей, слезной жидкости, молозиве, грудном молоке.
- На долю ***сывороточного* IgA1 = 13% от общего количестве циркулирующего IgA.**

Болезнь Берже, или IgA-нефропатия

- 3 этапа развития почечного повреждения:

1. Депозиция IgA в мезангиуме
2. Развитие повреждения мезангиума из-за взаимодействия IgA1-содержащих комплексов со специфическими рецепторами и/или за счет привлечения компонентов комплемента
3. Накопление иммунных комплексов в мезангиальном пространстве гломерул и прогрессирование почечного повреждения

Болезнь Берже, или IgA-нефропатия клинические варианты

- 1.Рецидивирующая макрогематурия
- 2.Единственный эпизод макрогематурией с последующей персистенцией микрогематурии
- 3.Бессимптомная микрогематурия + протеинурия (<2,5 г/сут.)
- 4.Возможно развитие НС – плохой прогностический признак

Болезнь Берже, или IgA-нефропатия критерии прогрессирования

1. Склеротические изменения клубочков
2. ---»---»---» в сочетании пролиферации мезангия со склерозом 20% гломерул
3. Гломерулярные полулуния
4. Артериальная гипертензия
5. Протеинурия
6. Мужской пол
7. Взрослый возраст к моменту начала болезни

Болезнь Берже, или IgA-нефропатия диагностика

1. Клинически – дифференциальный диагноз с МКБ, геморрагическими циститами, онкопатологией мочевого пузыря
2. Иммунофлюоресцентное изучение биоптата
3. При отсутствии биопсии почки – биопсия кожи
4. Определение IgA в сыворотке крови (не достоверно) и в слюне
5. Снижение комплементарной активности сыворотки крови

Болезнь Берже, или IgA-нефропатия лечение – строго индивидуально

- • Иногда эффективны антибиотикотерапия или изменение диеты
- • Больным с изолированной гематурией назначают ингибиторы АПФ или блокаторы кальциевых каналов недигидропиридинового ряда, дипиридамол
- • При протеинурии более 1 г/сут., нарушении функций почек, артериальной гипертензии, отёках или морфологических признаках активности дополнительно назначают ГК: преднизолон в дозе 60 мг/сут. через день в течение 3 мес. с постепенным снижением дозы
- • При протеинурии более 3 г/сут. или нефротическом синдроме — ГК, цитостатики, в т.ч. пульс - терапия циклоспорином. Лечение ХПН.

Практический подход к терапии IgA-нефропатии до получения результатов исследований

J.Floege, F. Eitner, 2009

Клинический вариант	***Предлагаемая терапия***
Бессимптомная изолированная микрогематурия (МГ)	Не требует лечения. Ежегодное наблюдение
Протеинурия<0,5 г/сут без МГ СКФ - норма	Не требует лечения. Ежегодное наблюдение
Протеинурия >1,0 г/сут; без МГ СКФ- норма или >30 мл/мин	Решить вопрос о иммуносупрессии (кортикостероиды)
Нефротический синдром	Вопрос: нет ли сочетания с болезнью минимальных изменений
СКФ < 30 мл/мин	Оптимизация поддерживающей терапии
Быстропрогрессирующая почечная дисфункция с >50% полулуний и/или некрозом клубочков	Обсуждение терапии как АНЦА – ассоциированных васкулитов

Болезнь Берже, или IgA-нефропатия течение, прогноз

- Течение рецидивирующее
- Исход в ХПН – через 10-15 лет
- Возможна спонтанная ремиссия.
- У детей прогноз лучше, чем у взрослых

Вторичный гломерулонефрит

Поражение почек при СКВ – 20-80% случаев

- Люпус-нефрит и гематологический синдром при СКВ – ведущие в определении тяжести, инвалидизации и прогноза.
- Среди основных причин смертности при СКВ лидируют почечная недостаточность и/или сепсис

Системная красная волчанка

- Симптомокомплекс, при котором поражаются многие системы и органы, характеризуется наличием в циркуляции антител, направленных против одного или нескольких компонентов клеточных ядер организма
- Антинуклеарные антитела (АНА) являются наиболее известными среди них (редко встречаются АНА-негативные случаи с достоверно установленной СКВ). (*Однако АНА напрямую не вовлечены в патогенез заболевания)*
- Различные проявления заболевания, по-видимому, обусловлены наличием разных типов антинуклеарных антител и генетических маркеров

  (СКВ – это группа заболеваний?)

Этиология неизвестна

- В запуске патологического процесса при СКВ приписывается роль инфекционным агентам (туберкулезная палочка, ретровирус, E. coli…)
- Существует генетическая предрасположенность к заболеванию (у однояйцовых близнецов имеется

  50-70% вероятности заболеть СКВ при наличии заболевания у другого близнеца).
- СКВ ассоциируется с антигенами тканевой гистосовместимости *(HLA-DR3, HLA B8 и комплемент A4 являются факторами риска для развития СКВ у женщин белой расы).*
- СКВ ассоциируется с врожденным и приобретенным дефицитом комплемента.

Критерии американской ассоциации ревматологов (ARA)

Критерии АРА 1982 (обновлены в 1997 г.)	Пояснения
1.Фоточувствительность	Фоточувствительная сыпь кожи
2.Бабочка	Плоская или выступающая над кожей эритема
3.Дискоидная сыпь	Приподнята над поверхностью кожи
5.Артриты	Неэррозивные, периферические суставы (2+)
6.Серозиты	Плевральные и/или перикардиальные
7.Поражение почек	Протеинурия и/или клеточные цилиндры
8.Неврологические нарушения	Судороги или психозы при отсутствии других причин
9.**Гематологич. нарушения**	Гемолиз, цитопения
10.«Иммунные нарушения» (пересмотрены в 1997)	Anti-*ds* DNA, anti-Sm, антитела к фосфолипидам (ACAs, LA, или ложно+ RW)

АСА – антитела к кардиолипину; *ds* DNA – двуспиральная ДНК; LA – волчаночный антикоагулянт.

Частота и клиническая значимость антител при СКВ

Антитело	*Частота (%)*	*Клиническая значимость*
АНА	**99**	**Высокая чувствительность, низкая специфичность для СКВ; исключить другие причины положительного титра АНА; 7% здоровых могут иметь положительный тест на АНА**
Anti-dsDNA	**40**	**Специфичность 95% для СКВ; титры часто коррелируют с активностью заболевания; ассоциируется с гломерулонефритом**
Anti-Sm	**30**	**Высоко достоверна для СКВ; ассоциируется с anti-RNP антителами**
Anti-RNP	**32**	**Ассоциируется с смешанными заболеваниями соединительной ткани (напр., СКВ, миозиты, склеродермия), anti-Sm антителами**
Anti-Ro (SS-A)	**35**	**Ассоциируется с синдромом Шегрена (сухой комплекс), SCLE, фоточувствительностью, неонатальной волчанкой**
Anti-La (SS-B)	**15**	**Обычно ассоциируется с anti-Ro (SS-A) антителами; Ассоциируется с синдромом Шегрена (сухой комплекс), SCLE, фоточувствительностью, неонатальной волчанкой**
Antihistone	**70**	**Ассоциируется с волчанкой, вызванной лекарствами**
APL-антитела (aCL, LA)	**30 (50)**	**Ассоциируется с артериальными и венозными тромбозами, повторными спонтанными выкидышами**

ANA - антинуклеарные АТ; SCLE – подострая кожная волчанка; APL – антифосфолипидные АТ; aCL – АТ к кардиолипину; LA – волчаночный антикоагулянт

Волчаночный нефрит

Класс	Морфология клубочков	Клинические проявления
I	Минимальный мезангиальный	Протеинурия отсутствует или следовая
II	Мезангиальный пролиферативный	Протеинурия < 1 г/сут, цилиндрурия, СКФ в норме
III	Фокальный	Протеинурия 1-3 г/сут, цилиндрурия, эритроцитурия, снижение СКФ
IV	Диффузный	АГ, протеинурия > 3 г/сут, НС, при наличии полулуний – БПГН, СКФ снижена
V	Мембранозный	Протеинурия > 3 г/сут, НС, снижение СКФ
VI	Далеко зашедшая стадия	АГ, прогрессирующая ХПН

ISN & RPS Working group on the classification of LN, JASN 2003 15:241-250

Системная склеродермия поражение почек

- Поражаются сосуды; утолщение БМ клубочка;
- Гломерулосклероз; ↓ почечного кровотока.
- Ангиографически: констрикция внутридольковых артерий (тот же процесс, что в пальцах рук – «системный синдром Рейно».

- Клинически: стойкая АГ + быстрая ХПН – основная причина гибели больных системной склеродермией.

Наследственный нефрит

Генетически детерминированные неиммунные гломерулопатии, протекающие с гематурией, прогрессирующим снижением почечных функций

Частота НН (По России) 17 на 100 000 детского населения

Наследственный нефрит

- *Генетическая основа – мутация в гене α-5-цепи коллагена IV типа*

Коллаген IV типа универсален для базальных мембран

** почки*
** кохлеарного аппарата*
** капсулы хрусталика, сетчатки и роговицы глаза (доказано моноклональными антителами против этой фракции коллагена)*

До 20% - спонтанные мутации

Пути передачи: аутосомно-доминантный, аутосомно-рецессивный доминантный сцепленный с Х-хромосомой

Наследственный нефрит

- *3 клинических варианта:*
- Синдром Альпорта
- НН без тугоухости
- Семейная доброкачественная гематурия

СИНДРОМ АЛЬПОРТА

Синдром Альпорта наследственное (обычно сцепленное с Х-хромосомой) заболевание, характеризующееся патологией гломерул и часто ассоциирующееся с нарушениями слуха и поражениями глаз

СИНДРОМ АЛЬПОРТА

Первое описание семьи, в которой наблюдались случаи гематурии в нескольких поколениях принадлежит L. Guthrie (1902). A. Hurst, продолжая наблюдение за этой семьей, проследил развитие у некоторых ее членов уремии (1923). В 1927 г. A. Alport отметил, что у нескольких родственников той же семьи имеется тугоухость, а уремия развивается раньше у мужчин, чем у женщин.

Игнатова М.С., 2000

СИНДРОМ АЛЬПОРТА

Синдром Альпорта причина терминальной почечной недостаточности у 2,5% детей и 0,3% взрослых

Частота синдрома Альпорта:

В США 1:5000 – 1:10 000

В России 17:100 000 детской популяции

СИНДРОМ АЛЬПОРТА

В основе генетический дефект приводящий к патологии коллагена IV типа, входящего в состав базальных мембран капилляров клубочка.

В состав коллагена IV типа входит шесть альфа цепей (альфа-1 – альфа-6) и каждая молекула коллагена состоит из трех цепей.

Шесть генов коллагена типа IV расположены попарно на трех хромосомах.

Гены COL4A1 COL4A2 расположены на 13-й хромосоме

Гены COL4A3 и COL4A4 на 2-й хромосоме

Гены COL4A5 и COL4A6 на длинном плече Х-хромосомы (локус Xq 21.3)

Синдром Альпорта, сцепленный с Х-хромосомой - ассоциирован с мутацией COL4A5 локуса

Синдром Альпорта с аутосомно-рецессивным или аутосомно-доминантным типами наследования - ассоциирован с мутациями COL4A3 и COL4A4 локусов, расположенных на 2-й хромосоме

СИНДРОМ АЛЬПОРТА

(морфология)

При световой микроскопии изменения не специфичны

У маленьких детей (< 5 лет) биоптаты могут выглядеть нормальными или близкими к норме (возможно выявление недоразвитых клубочков, расположенных поверхностно и (или) пенистых клеток в интерстиции.

В более старшем возрасте - мезангиальная пролиферация, утолщение и расслоение базальных мембран, сегментарный и глобальный склероз клубочков, тубулярная атрофия, интестициальный фиброз, локальные утолщения базальных мембран канальцев, наличие пенистых клеток в интерстиции.

По мере прогрессирования формируется картина фокально-сегментарного или глобального гломерулосклероза с наличием гиалиноза, особенно при нефротическом уровне протеинурии

СИНДРОМ АЛЬПОРТА

(морфология)

Иммунофлюоресцентное исследование, как правило, негативно

Изредка выявляются отложения С3 и IgM – различной локализации

У незначительной части больных обнаруживают антитела к базальным мембранам капилляров клубочка

Использование антисывороток к субъединицам коллагена IV типа выявляет сохранность альфа-1 цепи и отсутствие альфа-5 и альфа-3 цепей в ГБМ больных мужчин с Х-хромосома сцепленным нефритом.

У пациентов с аутосомно-рецессивными формами болезни Альпорта обычно отсутствуют альфа-3 цепи в ГБМ, но сохраняется иммунореактивность альфа-5 цепей в капсуле Боумена, собирательных трубках и коже.

СИНДРОМ АЛЬПОРТА

(морфология)

Электронная микроскопия

В начальных стадиях заболевания может выявляться только утончение ГБМ, практически не отличимое от изменений при болезни тонких мембран.

В более поздних стадиях характерными считаются утолщения, утончения, слоистость, расщепление ГБМ. Однако и эти изменения недостаточно специфичны и могут встречаться у людей с отсутствием семейной истории нефрита. В таких случаях можно предполагать наличие носительства дефектного гена у родителей или появление новой мутации.

Эндотелий ГК обычно интактен. Может наблюдаться слияние ножковых отростков подоцитов в области повреждений ГБМ. Мезангий, обычно не изменен на ранних стадиях, но по мере прогрессирования заболевания может выявляться его расширение и интерпозиция в стенки капилляров, а также пролиферация мезангиальных клеток.

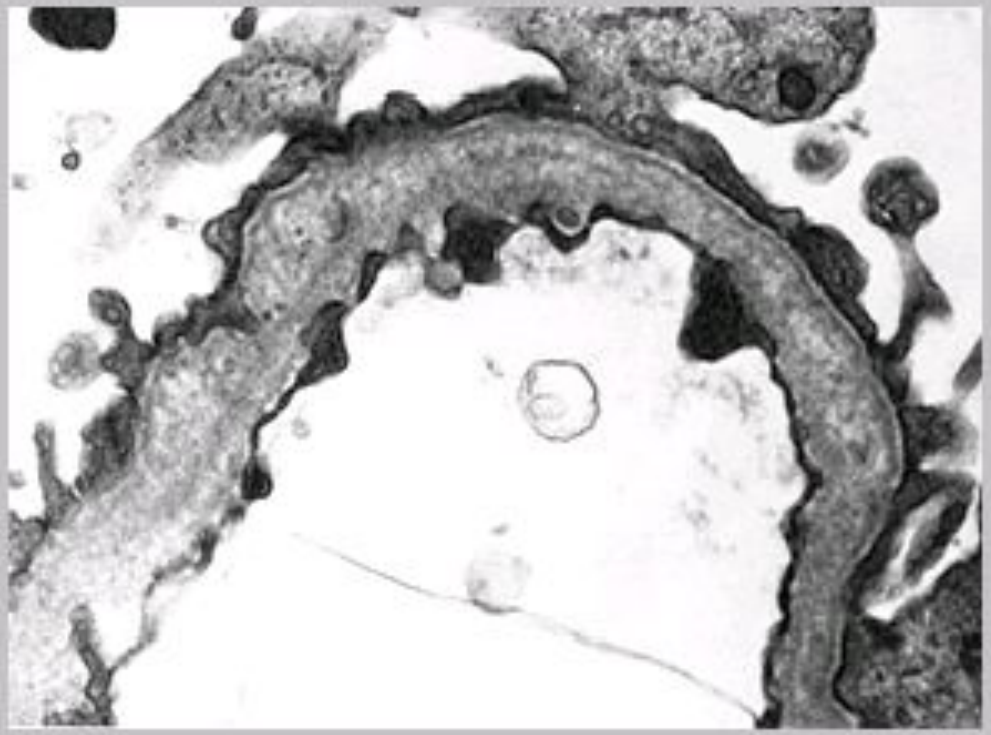

Ультраструктурные изменения ГБМ при синдроме Альпорта. БМ утолщена, слоиста, с неровными контурами (ув. Х 9000)

Синдром Альпорта - клиника

- Первые симптомы – в первые 3 года жизни, случайно при исследовании анализа мочи
- Гематурия стойкая, разной степени, в 100% случаев; усиливается при ОРВИ, физических нагрузках, стрессах
- Протеинурия в начале непостоянная, прогрессирует со временем
- Снижение слуха в начальной стадии – только по аудиограмме (начиная с высоких частот)
- В пубертатном периоде – интоксикация , мышечная слабость, артериальная **гипотония,** ↓ парциальных функций почек
- В 20% изменения органа зрения (аномалии хрусталика, катаракты, грануляции в области желтого тела)

СИНДРОМ АЛЬПОРТА

(клиника - 2)

Возможно развитие нефротического синдрома

Гипертензия, как правило, выявляется в поздних стадиях заболевания

У мужчин почечная недостаточность обычно прогрессирует медленно и и достигает терминальной в возрасте 16-35 лет

Описаны случаи очень медленного прогрессирования с достижением ТПН в возрасте 45-65 лет

Заболевание проявляется только у части женщин, но и у них возможно развитие ТПН

СИНДРОМ АЛЬПОРТА

(клиника-3)

Частота выявления нейросенсорной глухоты составляет 30-50%

Нарушения слуха всегда сопровождаются патологией почек

Тяжесть нарушений слуха вариабельна (от изменений только на аудиограмме до полной глухоты)

Явных нарушений вестибулярного аппарата обычно нет

Патология органа зрения выявляется в 15-30%

Наиболее характерное нарушение –

передний лентиконус (выпячивание центральной части хрусталика в переднюю капсулу); кератоконус; пигментный ретинит; миопия, катаракта, амавроз и др.

Диагностика наследственного нефрита (синдрома Альпорта)

Необходимо наличие **трех из следующих пяти признаков:**

- гематурия или летальный исход от ХПН в семье

-- гематурия и (или) протеинурия в семье

-- специфические изменения БМ гломерулярных капилляров при электронной микроскопии

--снижение слуха по данным аудиографии

--врожденная патология зрения

Kashtan C et al., 1993

Диагностика наследственного нефрита (синдрома Альпорта)

Генетический скрининг [синдрома Альпорта] затруднен из-за наличия большого числа мутаций и отсутствия “горячих точек” (hot spot – участков генома наиболее подверженных изменениям)

Appel GB et al, 2004

В последние годы предпринимаются попытки диагностики синдрома Альпорта с помощью биопсии кожи

Лечение синдрома Альпорта

- **Не разработано**
- Ренопротекция (малобелковая диета, ингибиторы АПФ, коррекция артериальной гипертензии)
- Заместительная почечная терапия (гемодиализ, трансплантация почки*)

После трансплантации в 3-4% случаев развивается гломерулонефрит с антителами к базальной мембране, что в 76% случаев ведет к потере трансплантата [возможно потому, что в здоровой почке имеется альфа-3 цепь коллагена типа IV, которая отсутствует при большинстве вариантов синдрома Альпорта. Поэтому организм начинает воспринимать альфа-3 цепь как чужеродный антиген,

- Циклоспорин А (высока вероятность нефротоксических осложнений)
- Статины

Болезнь тонкой базальной мембраны (БТБМ) *(“доброкачественная семейная гематурия”)*

- БТБМ рассматривается как состояние, характеризующееся утончением ГБМ при электронной микроскопии, клинически проявляющееся изолированной гематурией, часто наблюдающейся у членов одной семьи, при ***отсутствии экстраренальных проявлений.***

Болезнь тонкой базальной мембраны (БТБМ) *(“доброкачественная семейная гематурия”)*

- Тем не менее при длительном наблюдении у 30-35% пациентов с БТБМ может выявляться артериальная гипертензия

Болезнь тонкой базальной мембраны (БТБМ) *(“доброкачественная семейная гематурия”)*

- Генетические исследования свидетельствуют о том, что БТБМ - генетически гетерогенное заболевание, которое чаще наследуется по аутосомно-доминатному типу, который редко наблюдается при синдроме Альпорта.
- По крайней мере в части случаев БТБМ может быть связана с мутациями COLA3/COLA4 генов, что позволяет включить ее в группу заболеваний коллагена типа IV
- Некоторые пациенты с БТБМ могут быть гетерозиготами аутосомно-рецессивных вариантов синдрома Альпорта

Болезнь тонкой базальной мембраны (БТБМ) *(“доброкачественная семейная гематурия”)*

- БТБМ, по видимому, не является очень редким заболеванием, поскольку ее признаки при электронномикроскопическом исследовании биоптата могут выявляться в 0,8-11% случаев у пациентов с изолированной гематурией.

Болезнь тонкой базальной мембраны (БТБМ) *(“доброкачественная семейная гематурия”)*

- Частота выявления БТБМ, по видимому, увеличивается с возрастом и это заболевание чаще встречается у мужчин, чем у женщин.

Болезнь тонкой базальной мембраны (БТБМ)

- Абсолютно четкой грани между синдромом Альпорта и БТБМ тонких мембран в настоящее время провести нельзя!

И.К.

Подросток 17 лет
Жалобы при поступлении

Эпизодические головокружения, чаще в вечернее время, без четкой связи с физической нагрузкой.

Эпизодические подъемы АД до 150 мм рт.ст., субъективно переносимые удовлетворительные

Анамнез заболевания

- С возраста 1 г отмечается микрогематурия (1-6 в п/зр)
- С 14 лет нарастание гематурии до 40-50 в п/зр.
- Гематурия регистрировалась у матери пациента, а также его родных сестры и брата.
- Родной брат пациента (1984 г.р.) ранее обследовался на 1-м нефрологическом отделении СПбГМУ им. акад. И.П. Павлова в 2002-м году. Проводилась нефробиопсия и выставлялся диагноз «болезнь тонких мембран с мезангиальной пролиферацией»

Показатели клинического анализа крови

Показатели	09.01.04	04.02.04
Hb, г/л	150	152
Er, $\times 10^{12}$/л	4,6	4,6
Tr, $\times 10^{9}$/л	322	248
Leu, $\times 10^{9}$/л	6,2	8,0
СОЭ, мм/ч	2	6

Показатели функционального состояние почек при поступлении

Показатели	12.01.04
Cr, ммоль/л	0,09
Ur, ммоль/л	4,8
K, ммоль/л	4,9
Na, ммоль/л	142,0
Ca, ммоль/л	2,55
СКФ, мл/мин	106,02
СПБ, г/л	Следы
СД, л/сут	1,90

Данные биопсии почки (15.01.04)

- **Световая микроскопия:**
- В срезах мозговой и корковый слой с числом клубочков до 22. Клубочки средних размеров с тонкими развернутыми петлями. В отдельных клубочках наблюдается незначительная очаговая пролиферация клеток мезангия и увеличение мезангиального матрикса. Базальные мембраны капилляров клубочков тонкие. Фуксинофильные отложения только в мезангии. Дистрофия эпителия канальцев незначительная, зернистая. В просветах канальцев встречаются свежие эритроциты. Строма тонкая, наблюдается только периваскулярный склероз. Сосуды не изменены. Реакция с конго-рот (-).

- **Заключение:** Мезангиально-пролиферативный гломерулонефрит.

Данные биопсии почки (15.01.04) (продолжение)

- *Иммунофлюоресцентное исследование биоптата почки*

- **Заключение:** В клубочках и тубулоинтерстициальной системе почки отложений иммуноглобулинов и компонентов комплемента не обнаружено.

- **ОБЩЕЕ ЗАКЛЮЧЕНИЕ: Мезангиально-пролиферативный гломерулонефрит.**

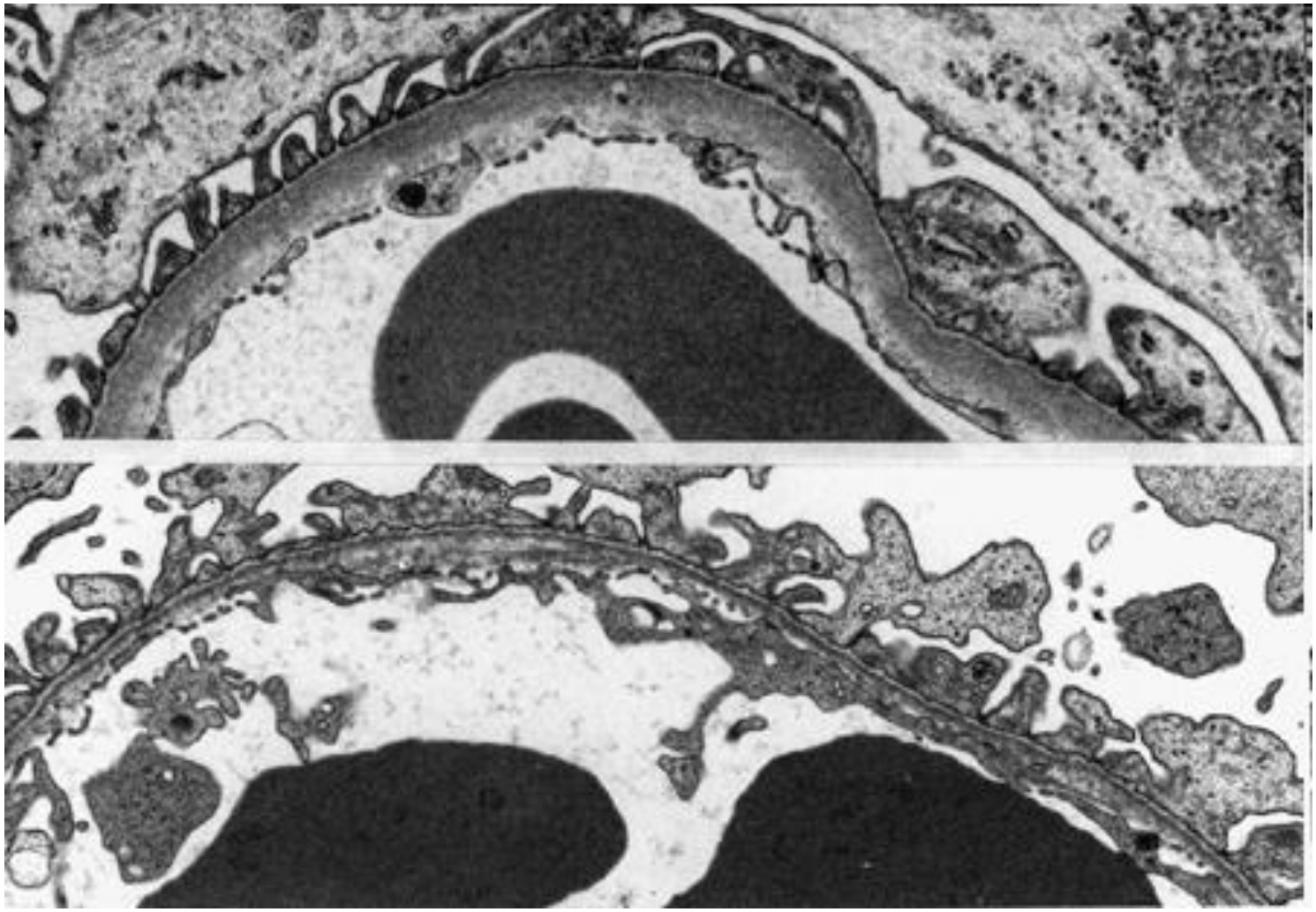

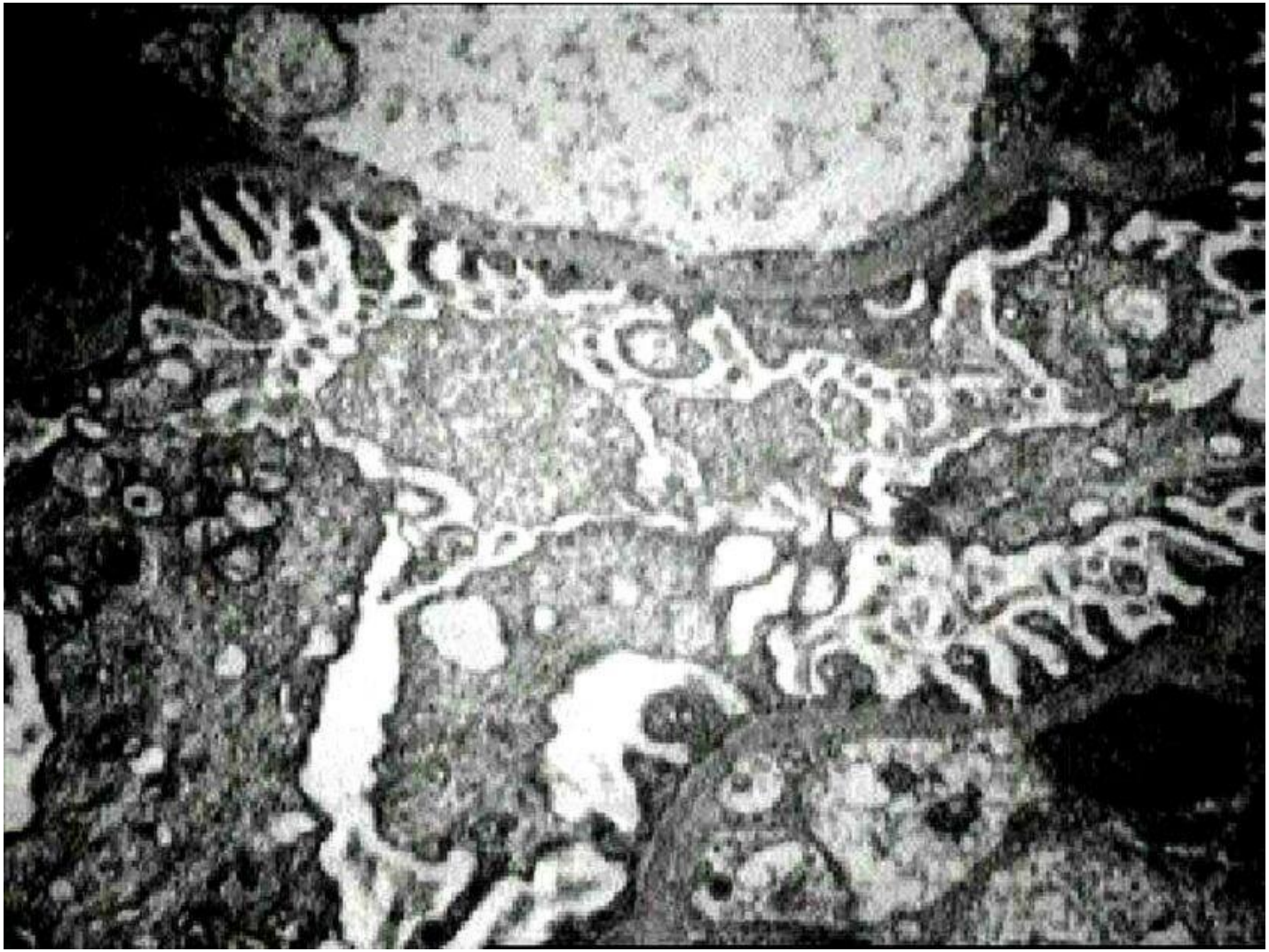

Диагноз:

Болезнь тонкой базальной мембраны с мезангиальной пролиферацией. Сохранная функция почек.

Диагностика наследственного нефрита

- Не менее 2 больных нефропатией в семье
- Гематурия как ведущий симптом нефропатии у пробанда
- Наличие тугоухости хотя бы у одного из членов семьи
- Развитие ХПН у одного родственника и более

- В биоптате: расщепление гломерулярной базальной мембраны с изменением её толщины и неравномерности контуров

Дифференциальная диагностика наследственного нефрита

- Гематурическая форма гломерулонефрита
- Болезнь Берже
- Дисметаболическая нефропатия

Наследственный нефрит лечение и Д-наблюдение

- Генетическое обследование
- Полноценное питание
- АТФ, кокарбоксилаза, пиридоксин, В15, карнитина хлорид. (Курсы 2 – 3 раза в год)
- Фитотерапия (крапива двудомная, сок черноплодной рябины, листья земляники, тысячелистник)

- При ХПН – гемодиализ и трансплантация почки

Нефротический синдром

Липоидный нефроз, или гломерулонефрит с минимальными изменениями

Нефротический синдром (НС) - симптомокомплекс, для которого характерны:

- протеинурия у детей не менее 50 мг/кг/24ч
- гипоальбуминемия менее 25 г/л
- гиперхолестеринемия
- отечный синдром

В основе НС лежит протеинурия, зависящая от нарушений белков, подоцитов и подоцитарной диафрагмы

Строение подоцита

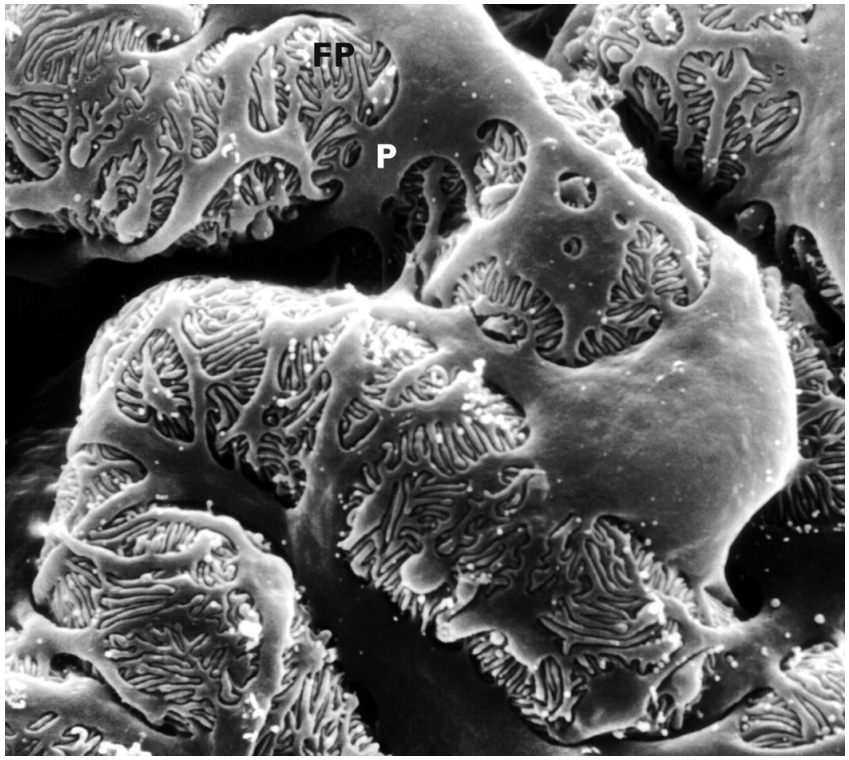

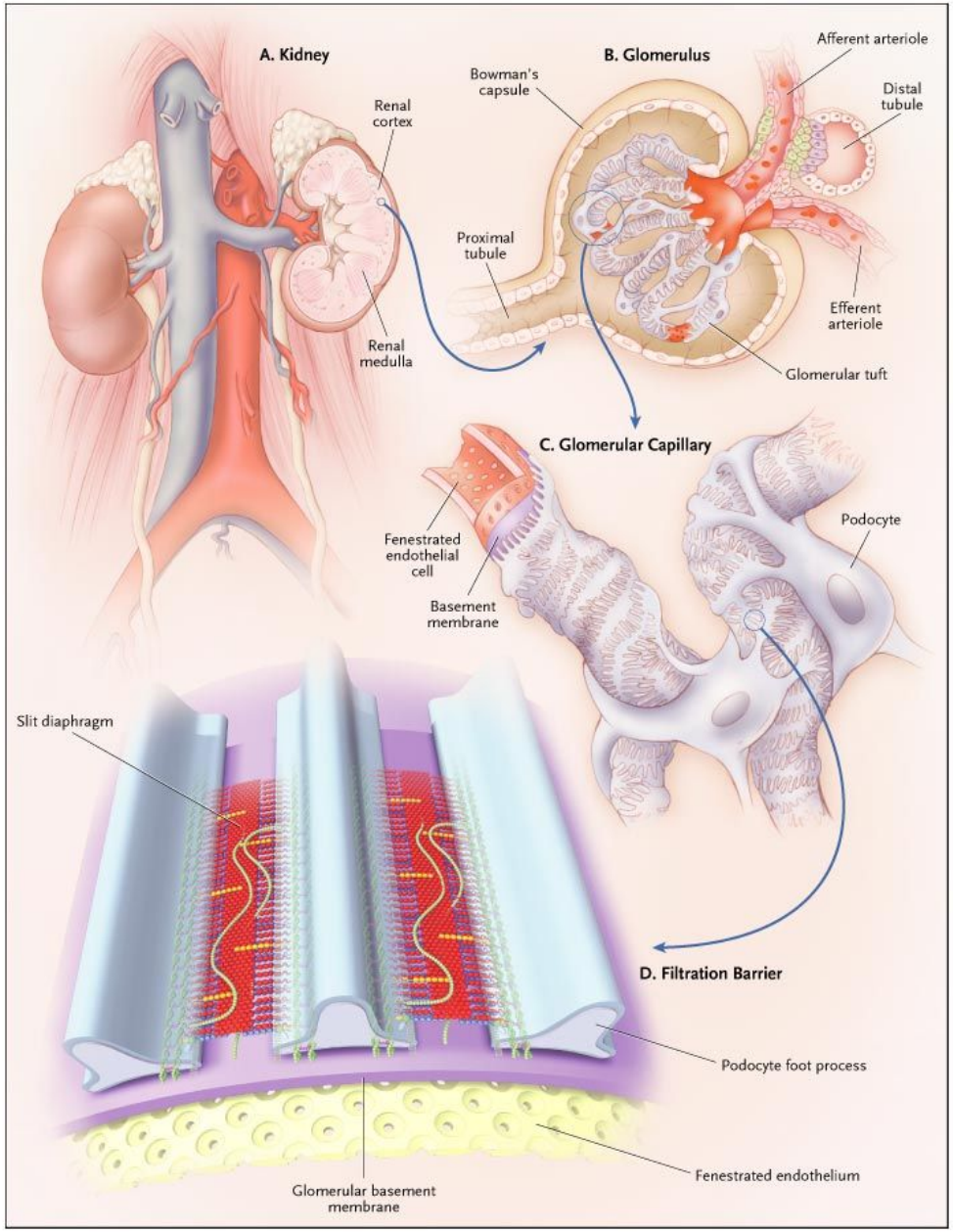

H. Pavenstädt, W. Kriz, and M. Kretzler, 2003; Weiming Yu et al., 2005

Строение подоцита

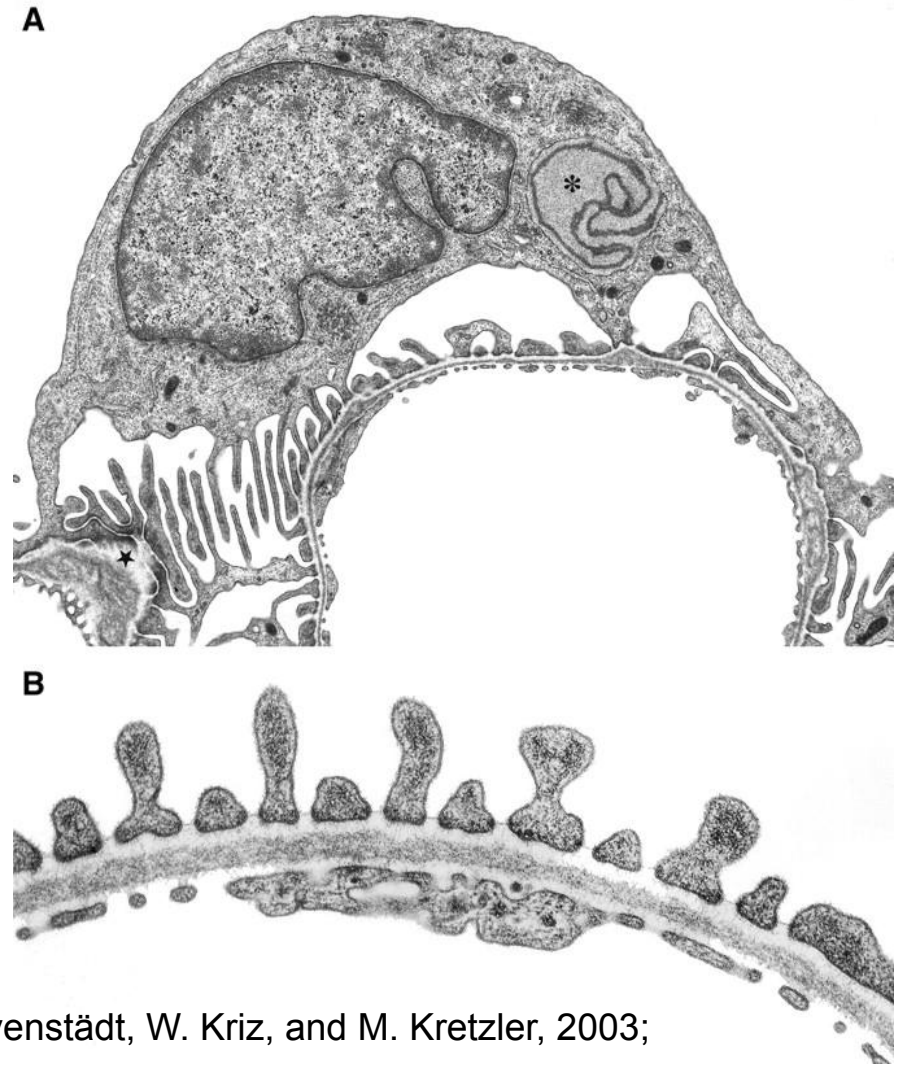

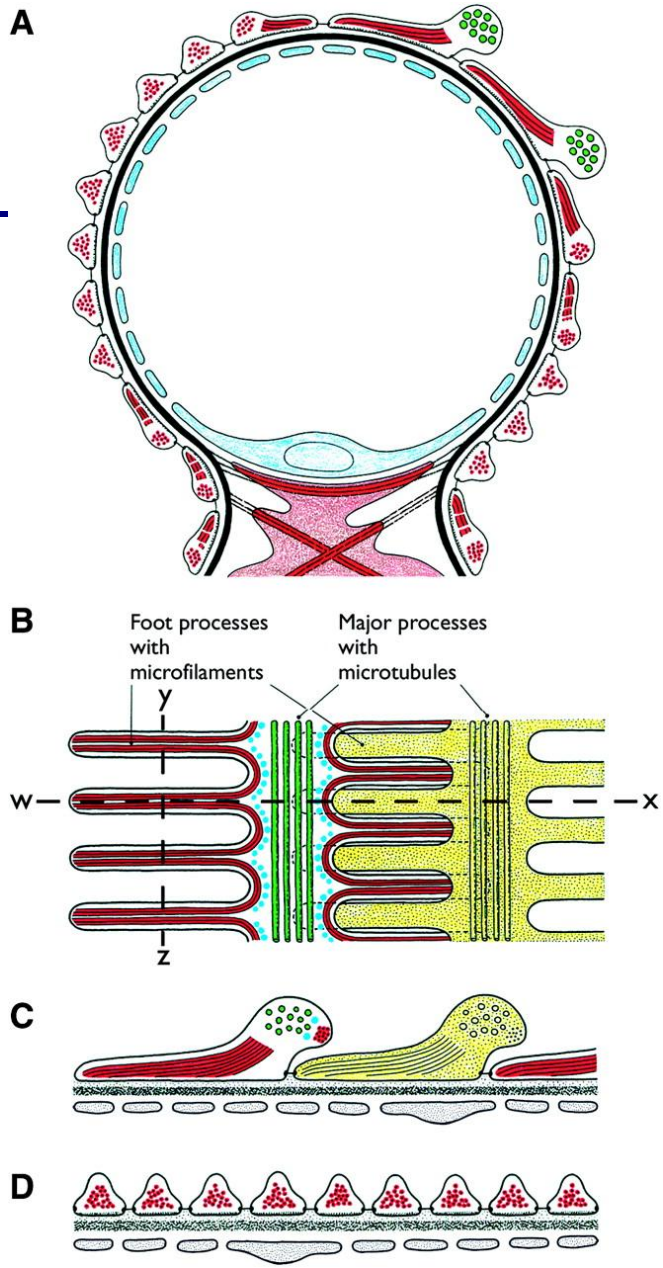

H. Pavenstädt, W. Kriz, and M. Kretzler, 2003;

Белки щелевой мембраны

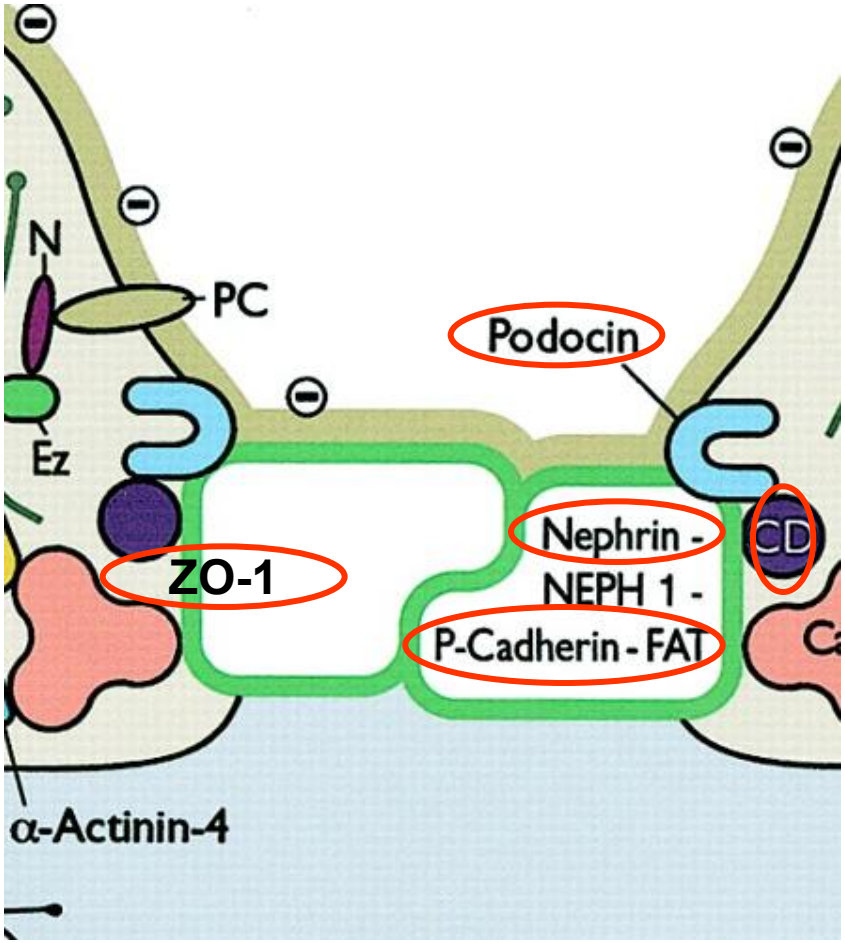

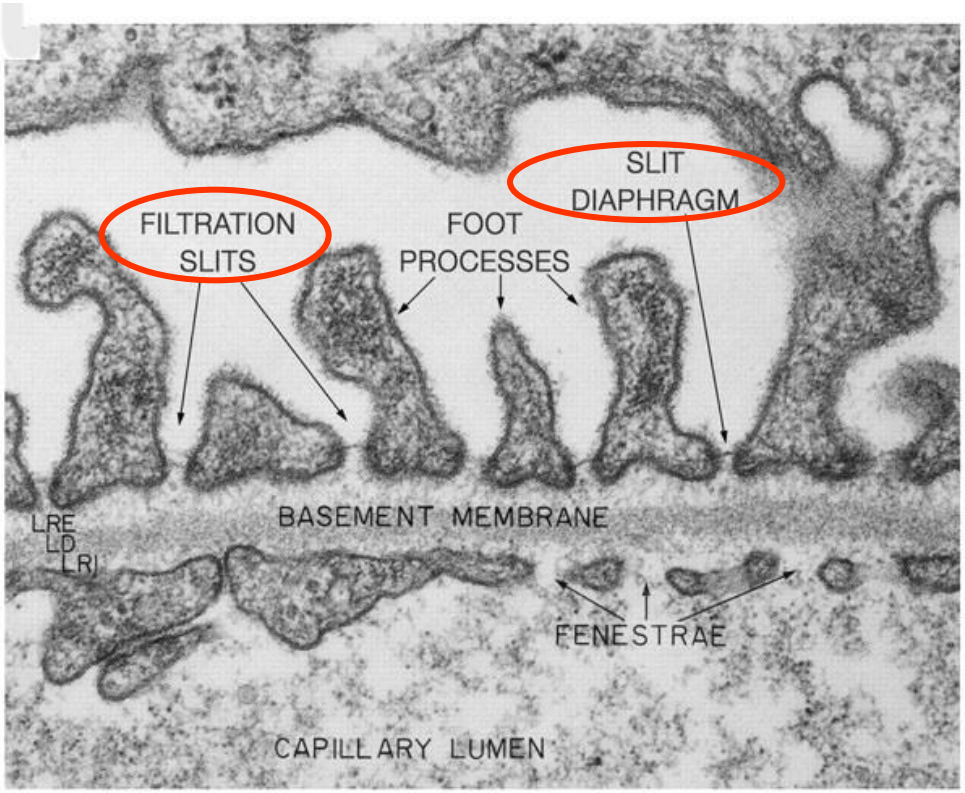

Marilyn G. Farquhar, 2006; H. Pavenstädt, W. Kriz, and M. Kretzler, 2003

Белки подоцитов и щелевой мембраны

- Нефрин
- Подоцин
- ZO1-мембранный белок
- CD2AP (CD2-ассоциированный протеин)
- Синаптоподин
- Деснин
- FAT-трансмембранный адгезивный белок

Функции подоцитов

- Синтез белков гломерулярной базальной мембраны
- Регулирование растяжимости клубочкового капилляра
- Ограничение попадания в мочевое пространство отрицательно заряженных белков

В основе НС лежит протеинурия, зависящая от нарушений белков, подоцитов и подоцитарной диафрагмы

- *Симптомокомплекс:*
- *протеинурия + гипопротеинемия +*
- *+ гипоальбуминемия (диспротеинемия) +*
- *+гиперлипидемия +липидурия + отеки*

- *НС врожденный и приобретенный*
- *НС первичный и вторичный*
- *НС чистый и смешанный (+ гематурия + АГ)*
- *НС полный и неполный*

Нефротический синдром

- ***Протеинурия – первична***
- У взрослых – 3,5 г/сутки
- У детей:

  1г/(м² х сут.)

  более 50 мг/(кг х 24 ч)

  более 40 мг/(м² х час)

Нефротический синдром

- Гипоальбуминемия при НС 30 – 25 г/л

- Нарушения липидного обмена – 3 типа:
- *Усиление образования одного или нескольких классов липопротеидов*
- *Нарушение катаболизма липопротеидов*
- *Изменение активности ферментов*

  (липопротеинлипаза, печеночная триглицеридлипаза)

Нефротический синдром

- Отеки в зависимости от внутрисосудистого объема жидкости: гиперволемические,

  гиповолемические

  нормоволемические
- При НС с минимальными (подоцитарными) изменениями – классический гиповолемический вариант

Врожденный и инфантильный НС

- 1.Первичный:
- Врожденный НС финского типа с микрокистозом
- Врожденный НС, французский тип с диффузным мезангиальным склерозом
- Врожденный НС с минимальными мезангио-пролиферативными изменениями, ФСГС
- ***Инфантильный*** НС с минимальными мезангио-пролиферативными изменениями, ФСГС (начало в 2-3 месяца)
- 2. Вторичный НС – при генетических аномалиях и инфекциях

Врожденный НС финского типа
Finnish Type N.S., finnisher Type NS, неонатальный нефроз

- Часто – в Финляндии (1 : 8200 рождений) и в северо-западном регионе России
- Аутосомно-рецессивное заболевание с предполагаемой локализацией гена на 19-й хромосоме
- Морфология: микрокистоз проксимальных канальцев в кортикомедуллярной зоне + признаки незрелости клубочков
- Клиника: полный НС с первых дней жизни + гематурия; выраженные отеки с рождения
- Вес плаценты – до 25-50% от м.т. новорожденного
- После трансплантации почки - нефроз

НС с минимальными изменениями – липоидный нефроз у детей

- *НС с минимальными измен.*
- *Липоидный нефроз*
- *Идиопатический нефроз*
- *Чистый нефроз*
- *Гломерулонефрит с НС*
- *Нефротическая ф. ГН*
- *Гормоночувствительный НС*
- *Генуинный НС*
- *Гломерулярная болезнь с минимальными изменениями*
- *НС с атопией,*
- *Атопический НС*
- *Истинный НС*

- Minimal change NS
- Minimal-lesion nephrosis
- Minimal change lesion
- Lipoid nephrosis
- Nephros lipoidique epithelial cell disease
- Foot process disease
- Foot processes type
- Nil disease minimal lesion glomerulonephritis

НС с минимальными изменениями – липоидный нефроз у детей

- Возраст – 1,5 – 7 лет
- Мальчики : девочки = 2 : 1
- Семейный аллергологический анамнез и аллергические проявления у детей – в 50–70%
- Гиперпродукция IgE;в патогенезе – 1 тип аллергической реакции реагинового типа + дисфункция Т-системы иммунитета с гиперпродукцией интерлейкина-2
- ***Аномалия строения и функции подоцитов***

Нефротический синдром - определение

- НС, преобладающий в структуре НС у детей 1-14 лет,:
- Начало заболевания с 1 до 7 лет в 80%, с 7 до 14 лет – 20-14%
- Чаще у мальчиков (2 : 1)
- Симптомокомплекс чистого НС:

  Протеинурия 1 г/м²/сут., или 40мг/м²/ч. Гипоальбуминемия=/ <25г/л.

  Диспротеинемия; гиперлипидемия II a или b типов, отеки.
- Отсутствие гематурии, АГ, нарушения функции почек
- Гормоночувствительность (нормализация анализов мочи в среднем на 9-11-й день назначения глюкокортикостероидов).
- Минимальные изменения при световой и электронной микроскопии.
- ***Диагностика при гормоночувствительности – без биопсии!***

НС с минимальными изменениями – липоидный нефроз у детей

- ***Клиника:***

отеки при удовлетворительном состоянии (рыхлые мягкие, асимметричные, подвижные) вплоть до анасарки

- *АД обычно нормальное*
- *В моче: белок от 4-6 до 20 г/24 ч.*

  отн. плотность высокая 1 026-1 030

  микрогематурия в 6-10% случаев

  лейкоцитурия в 4-9% (лимфоцитурия)
- *В крови: СОЭ 50-70 мм; общий белок ↓, гипоальбуминемия до 20 г/л (норма 35-50 г/л)*

  гиперлипидемия – через 5-7 дней от начала отеков
- *Гиперфибриногенемия → риск тромбозов*

НС с минимальными изменениями – липоидный нефроз у детей

- ***Диагноз в 90-95% - по клинике + отношение к глюкокортикостероидам:***
- Гормоночувствительный
- Гормонорезистентный
- Гормонозависимый

- Биопсия – только в неясных случаях, при рефрактерности к терапии

Нефротический синдром – варианты течения

- ***Гормоночувствительный НС без рецидивов****: нормализация мочи в течение 4 – 8 недель глюкокортикостероидной терапии; наступление полной клинико-лабораторной ремиссии = 20-30%*

- ***Рецидивирующий НС*** *– менее 2 рецидивов за 6 мес. или менее 3 рецидивов в год и*
- ***Часто рецидивирующий НС*** *– 2 и более рецидива за 6 мес или 3 рецидива и более в течение 1 года после отмены либо на стероидной терапии = 70-80%*

НС с минимальными изменениями – липоидный нефроз у детей

- ***Течение и исходы:***
- Острое → стойкая клинико-лабораторная ремиссия – 20-30% (отсутствие протеинурии или < 4мг/м²/ час + альбумин сыворотки до 35 г/л и выше)
- Рецидивирующее → менее 2 рецидивов в 6 мес.
- Часто рецидивирующее → 2 и более рецидива в 6 мес. или 3 рецидива в год

N.B.! Возможна трансформация в ФСГС или в мембранозную нефропатию

Нефротический синдром – ***стероидорезистентность***

- *Отсутствие эффекта от преднизолона в максимальной дозе 60 мг/м²/сут в течение 4-8 нед.*
- ***При гормонорезистентности у детей в дебюте НС с сохранной функцией почек показана биопсия для уточнения морфологического диагноза и решения вопроса о назначении цитостатической терапии.***

- ***Временная стероидная резистентность при рецидивах НС часто обусловлена наслоением вирусной, бактериальной микотической инфекции. Показано обследование для выявления инфекции и иммунодефицитного состояния.***

Различия белкового спектра мочи у детей с нефротическим синдромом, в зависимости от ответа на стероидную терапию

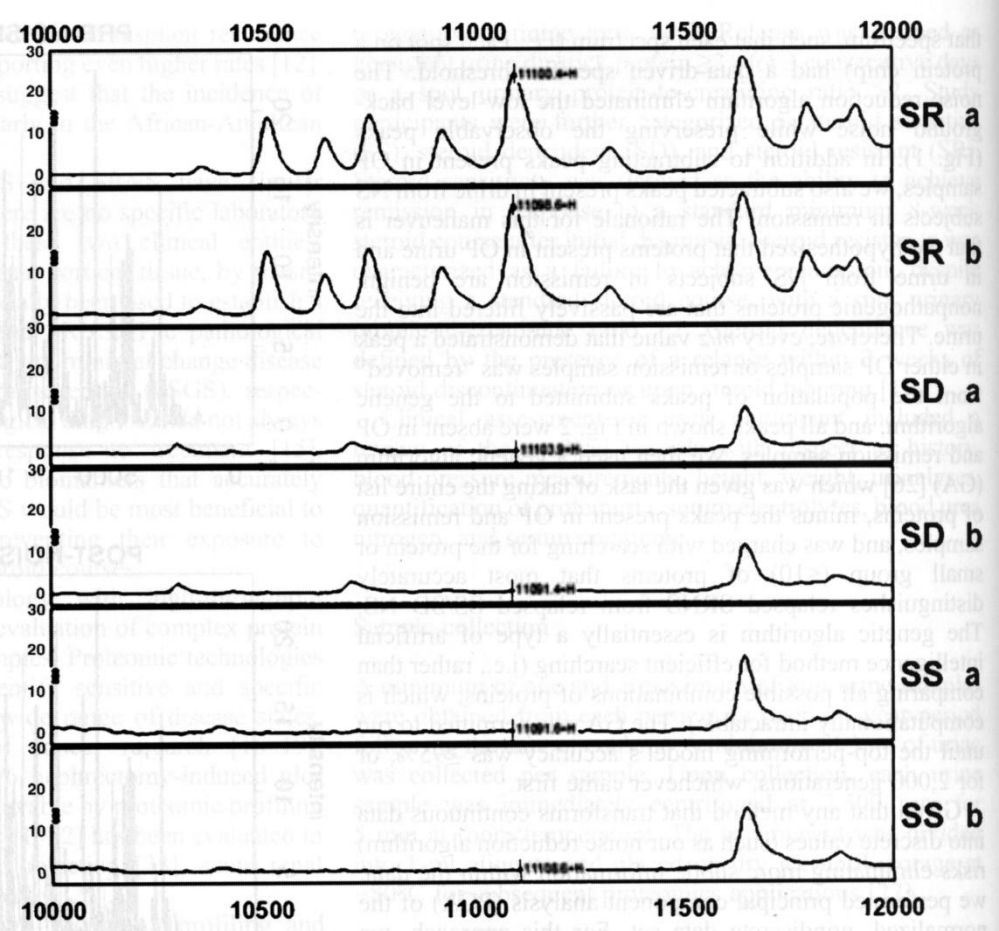

M.Khurana, A.Z.Traum et al., 2006

НС с минимальными изменениями – липоидный нефроз у детей - лечение

- ***Режим:*** не ограничивать движения (риск тромбозов!)
- ***Диета:*** гипоаллергенная, по возрасту;
- Белок по возрастной норме + с учетом протеинурии
- Бессолевая диета – на высоте отеков (2-3 дня)
- Жидкость – по диурезу предыдущего дня
  + 200-300 мл – на высоте отеков
- В фазе полиурии – продукты богатые К + препараты калия
- ***Преднизолон*** 2 мг/кг (60мг/1 м²) в сутки на 3-4 недели в полной дозе, затем – снижение по индивидуальной схеме (до 6 месяцев)

Нефротический синдром – ***стероидная зависимость***

- *Рецидив НС при снижении дозы или полной отмене преднизолона*

- *Возникновение рецидивов во время снижения дозы преднизолона или через 2 недели после его отмены*

НС с минимальными изменениями – липоидный нефроз у детей

- ***Побочные эффекты преднизолона (стероидотоксичность)***
  - *Синдром Иценко-Кушинга*
  - *Гипокальциемия, остеопороз, остеонекроз*
  - *Стероидный диабет*
  - *Стероидный панкреатит*
  - *Гастрит С*
  - *Кардиопатия и гипокалиемия*
  - *Артериальная гипертензия*
  - *Психические расстройства*
  - *Катаракта*
  - *Гипотиреоидизм*
  - *Недостаточность коры надпочечников*
  - *Синдром отмены глюкокортикоидов*

Нефротический синдром –

показания к цитостатической терапии

- *Гормонорезистентность в дебюте заболевания*
- *Часто рецидивирующее течение*
- *Развитие стероидной зависимости*
- *Риск и развитие стероидной токсичности (*Стероидный диабет, остеопороз, задержка роста, катаракта, язва желудка и 12-перстной кишки, психоэмоциональные нарушения)
- Тяжелые рецидивы с гиповолемией и тромбозами

НС с минимальными изменениями – липоидный нефроз у детей - осложнения

- ***Нефротический криз*** – анасарка, альбумин плазмы < 10 г/л, гиповолемический шок
- 1.абдоминальный нефротический криз (тошнота, рвота, боли в животе, ↑ температуры на фоне анасарки)
- 2.мигрирующие рожеподобные эритемы (кининовые кризы)
- 3.гиповолемический шок (альбумины ниже 10-8 г/л, дефицит ОЦК более 25-30%)

НС с минимальными изменениями – липоидный нефроз у детей - осложнения

- Почечная эклампсия (ангиоспастическая энцефалопатия) – АГ, брадикардия, головная боль
- Тромботические осложнения

Фокально-сегментарный гломерулосклероз (ФСГС) – *диагноз – на данных морфологических исследований*

- *Форма гломерулопатии, для которой характерно склерозирование отдельных сегментов (сегментарные изменения) в части клубочков (фокальные изменения); остальные клубочки в начале болезни интактны.*
- *Трудно отличим от болезни минимальных изменений. Полагают, что это разной тяжести варианты или разные стадии одного и того же заболевания, объединяемые термином*
- *«**идиопатический нефротический синдром**»*
- *Группа «подоцитопатий»*

ФСГС

- *ФСГС – самая частая причина НС у взрослых (20-25%)*
- *И **стероидрезистентного НС у детей (более 50%).***
- *Первичная (идиопатическая) форма –*

- причины не известны

Вторичный ФСГС : 1. Генетически обусловленный

2.Ассоциированный с вирусами

3.Индуцированный лекарствами

4. Адаптивные структурно-функциональные изменения

** при уменьшении массы почечной ткани*

**при изначально нормальном числе нефронов (АГ, СД, ожирение)*

5. Злокачественные новообразования

6.Неспецифические ФСГС-подобные изменения (сморщивание почек при гломерулопатиях)

ФСГС у детей - лечение

1. *После нефробиопсии при стероидрезистентности*
2. *Детям раннего возраста с субнефротической протеинурией и при наличии сибсов с НС →молекулярно-генетическое обследование (очень вероятна неэффективность иммуносупрессивной терапии (синдромы Шимке, Пирсона, Шарко-Мари-Тут и др.)*
3. *В качестве первой линии – ингибиторы кальцинейрина (КНИ) – циклоспорин (Цс) 3-6 мг/кг/сут в 2 приема под контролем концентрации в крови Цс, креатинина, калия и АД.*
4. *Цс + преднизолон в дозе 0,5-1 мг/кг через день*
5. *При отсутствии ремиссии на фоне Цс в течение 3-6 мес →*

   3-6 пульсов метилпреднизолона в дозе 20 мг/кг
6. *При рефрактерности к Цс – микофенолат мофетила*
7. *При субнефротической ПУ и при рефрактерности к иммуносупрессорам – длительное применение иАПФ или БРА*

НС с минимальными изменениями – цитостатическая терапия

- ***Алкилирующие препараты: (детям не рекомендуются)***

Хлорбутин 0,15-0,3мг/кг/сут или 0,1-0.2 мг/кг/сут 8-12 недель

Циклофосфан 2 – 2,5 мг/кг/сут 8-12 недель

Эндоксан 2,5-3,0 мг\кг/сут 8 недель

Ингибиторы синтеза нуклеотидов:

Мизорибин 3-5 мг/кг/сут. 6-12 мес.

Микофенолата мофетил (ММФ) 0,5-1,0 г/сут; 600-1000мг/м²/сут 6 – 12 мес.

Ингибиторы кальцинейрина:

²Циклоспорин А («сандиммун-неорал» 5-6 мг/кг/сут или 2,5-3 мг/кг/сут, или 100-150 мг/м²/ 6-12 мес.

Благодарю за внимание