РАК ЖЕЛУДКА

АНАТОМИЯ

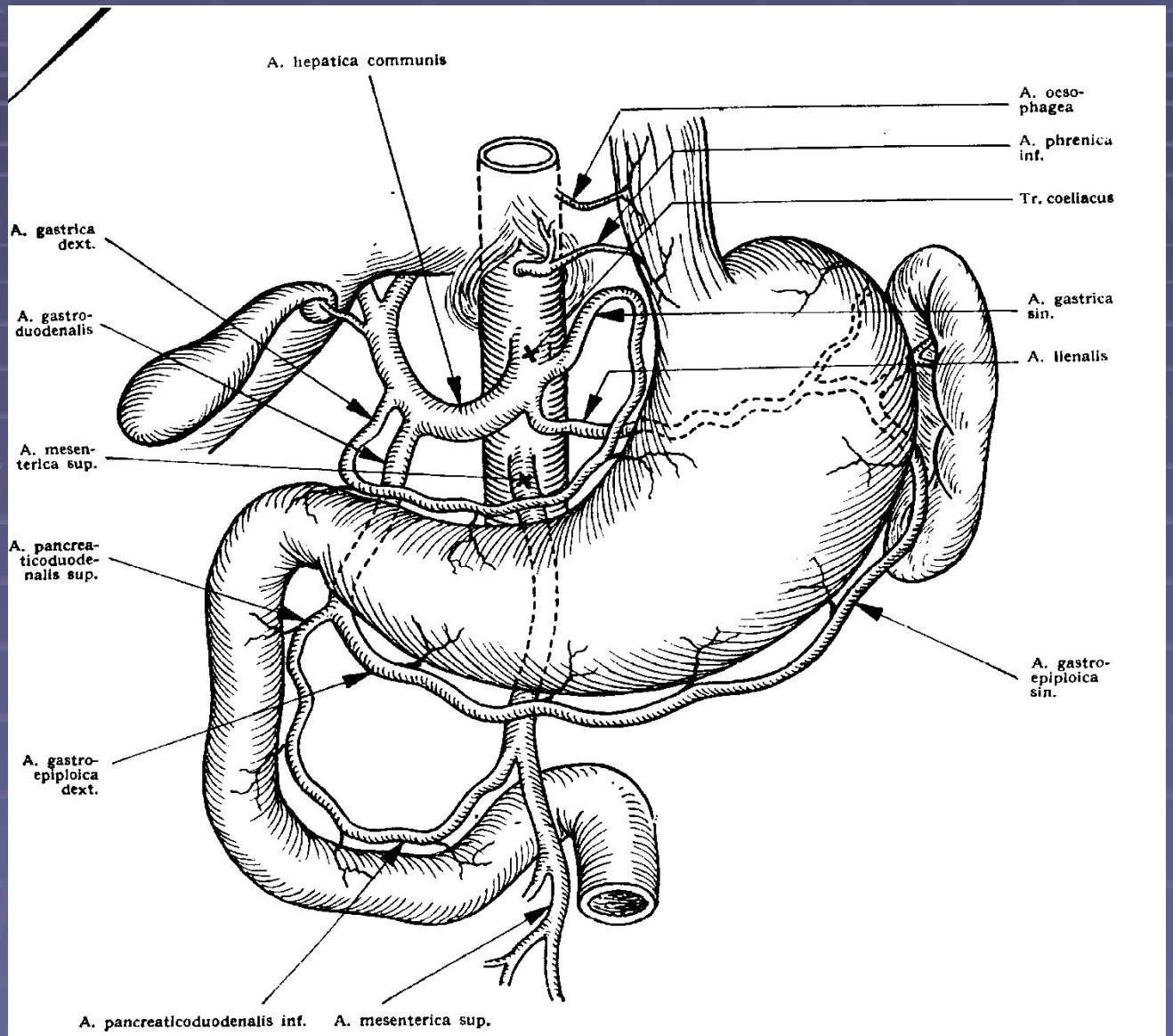

Рис. 5-151. Артерии желудка

РАК ЖЕЛУДКА

Ежегодно на Земном шаре раком желудка заболевают около **1 млн**. человек.

Наиболее высокие показатели регистрируются в **ЯПОНИИ, Китае, Белоруссии и России**, а самые низкие – в **США**.

В России ***летальность*** от рака желудка в течение первого года после установления диагноза достигает **55%,** уступая новообразованиям лёгкого и пищевода.

Макроскопическая картина

- **Полипоидный рак** – вдающийся в просвет желудка и хорошо отграниченный от здоровых тканей
- «**Рак-язва**» - изъязвлённый рак с приподнятыми и чётко очерченными краями
- **Рак в виде глубокого кратера**, с выраженным инфильтративным периферическим ростом без чёткого отграничения от здоровых тканей
- **Диффузно-инфильтративный** рак (**скирр**), захватывающий значительный участок желудка, отождествляемый с пластическим линнитом

Международная гистологическая классификация рака желудка

- Аденокарцинома:
  - папиллярная
  - тубулярная
  - муцинозная
  - перстневидноклеточная
- Железисто-плоскоклеточный рак
- Плоскоклеточный рак
- Недифференцированный рак
- Неклассифицируемый рак

Распространение

- Рост по стенке желудка с распространением на пищевод и двенадцатиперстную кишку
- Прорастание стенки желудка с инвазией в окружающие органы и ткани
- Лимфогенное метастазирование
- Отдалённое гематогенное метастазирование
- Имплантационное метастазирование

Классификация TNM

- **T** – первичная опухоль
  - **TX** – недостаточно данных для оценки первичной опухоли
  - **T0** – первичная опухоль не определяется
  - **T*is*** – карцинома ***in situ***
  - **T1** – опухоль прорастает слизистую оболочку или подслизистый слой
  - **T2** – опухоль прорастает мышечный или субсерозный слой
  - **T3** – опухоль прорастает серозный слой
  - **T4** – опухоль прорастает в прилегающие структуры
- **N** – регионарные лимфатические узлы
  - **NX** – недостаточно данных для оценки поражения регионарных лимфатических узлов
  - **N0** – нет метастазов
  - **N1** – метастазы в 1-6 регионарных лимфатических узлах
  - **N2** – метастазы в 7-15 регионарных лимфатических узлах
  - **N3** – метастазы более чем в 15 регионарных лимфатических узлах
- **M** – отдалённые метастазы
  - **MX** – нельзя установить наличие (отсутствие) отдалённых метастазов
  - **M0** – нет отдалённых метастазов
  - **M1** – имеются отдалённые метастазы

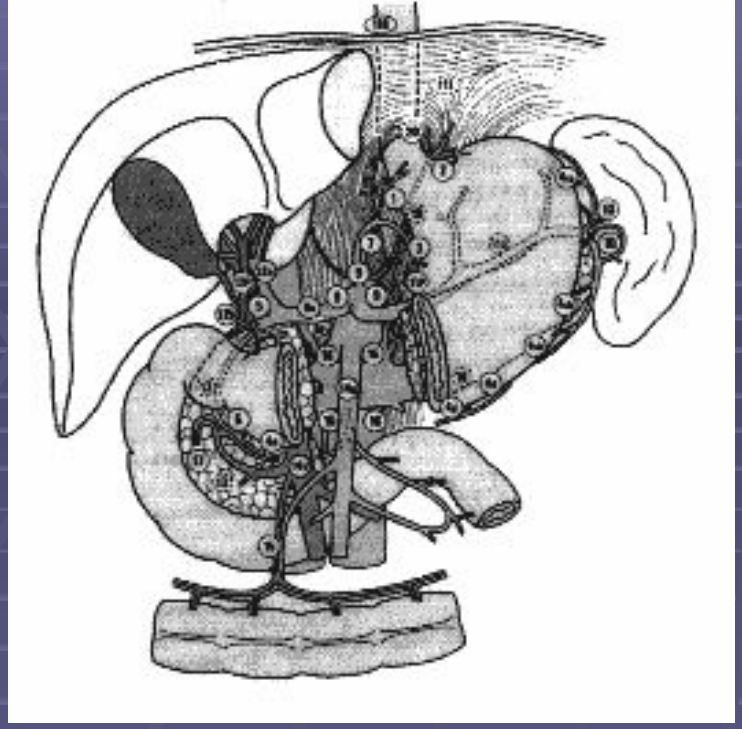

Схема регионарных лимфатических узлов желудка (Japanese Research Society for Gastric Cancer 1998).

- **Первый этап**: перигастральные лимфоколлекторы, расположенные в связочном аппарате желудка (1-6);
- **Второй этап**: лимфатические узлы по ходу артериальных стволов: левой желудочной артерии (7), общей печеночной артерии (8a+p), чревного ствола (9), в воротах селезенки (10), по ходу селезеночной артерии (11);
- **Третий этап**: лимфатические узлы гепатодуоденальной связки (12a+p+b), ретропанкреатодуоденальные (13), корня брыжейки поперечноободочной кишки (14);
- **Четвертый этап**: лимфатические узлы по ходу верхней брыжеечной артерии (15), парааортальные (16).

Группировка рака желудка по стадиям

Стадия 0	Tis	N0	M0
Стадия IA	T1	N0	M0
Стадия IB	T1	N1	M0
	T2	N0	M0
Стадия II	T1	N2	M0
	T2	N1	M0
	T3	N0	M0
Стадия IIIA	T2	N2	M0
	T3	N1	M0
	T4	N0	M0
Стадия IIIB	T3	N2	M0
Стадия IV	T1-3	N3	M0
	T4	N 1-3	M0
	Любая T	*Любая* N	M1

Клинические проявления «Синдром малых признаков»

1. Изменение самочувствия пациента (беспричинная слабость, снижение работоспособности, быстрая утомляемость)
2. Немотивированное стойкое понижение аппетита, иногда полная его потеря, вплоть до появления отвращения к пище
3. Явления желудочного дискомфорта (потеря физиологического удовлетворения от принятой пищи, ощущение переполнения желудка, изредка тошнота и рвота)
4. Беспричинно прогрессирующее похудание
5. Психическая депрессия – потеря радости жизни, интереса к труду и окружающему, апатия.

Отдалённые метастазы

- Метастаз **Вирхова** (вирховская железа) – в надключичные лимфатические узлы, расположенные между ножками левой грудино-ключично-сосцевидной мышцы;
- Метастаз **Шницлера** (имплантационный метастаз в дугласово пространство, прорастающий в параректальную клетчатку;
- Метастазы **Крукенберга** – ретроградное лимфогенное либо имплантационное метастазирование в яичники;
- Метастаз **сестры Джозеф** (метастаз опухоли в пупок);
- Метастазы по **париетальной брюшине**;
- Метастазы в **печень**.

Алгоритм диагностики

Благодарим за внимание