

# Рассеянный склероз

Выполнила:Сытдыкова.А

## РАССЕЯННЫЙ СКЛЕРОЗ (РС):

- Это хроническое заболевание, которое характеризуется наличием многоочаговым поражением ЦНС.
- Его относят к демиелинизирующим заболеваниям нервной системы.

**Демиелинизация** – это состояние, когда под влиянием аутоиммунного процесса разрушается миелин.

# Этиология

Причины возникновения РС точно  
не выяснены

Инфекционный  
фактор-  
Вирусная инфекция

Географический  
фактор- развитие  
заболевания зависит  
от места проживания  
в соответствующей  
географической зоне

Наследственная  
склонность к  
ускоренному  
разрушению  
миелина

# Патогенез РС

- Первостепенное значение имеют иммунопатологические и патохимические реакции, развивающиеся в иммунокомпетентных клетках и клетках ЦНС. Миелин, продуцируемый олигодендроцитами, является мишенью для иммунной системы в случае развития РС. Активность демиелинизирующего процесса может замедляться или останавливаться под влиянием регуляторных Т-клеток, противовоспалительных цитокинов, которые способствуют процессу ремиелинизации проводящих путей.
- Развитие сосудисто-воспалительной реакции при РС обуславливает два взаимосвязанных патобиохимических процесса – оксидантный стресс и глутаматную нейротоксичность, которые приводят к гибели нервных клеток.

## ИММУНОЛОГИЧЕСКИЕ НАРУШЕНИЯ ПРИ РС

Иммунологические нарушения являются основными в механизмах развития РС. Проявления их бывают разными: от вторичного иммунодефицита до аутоиммунной агрессии.

### **Они характеризуются:**

- функциональной недостаточностью Т-лимфоцитов;
- нарушением равновесия между активностью комплемента и образованием антител;
- образованием аутоантител;
- образованием иммунных комплексов.



Гуморальные факторы клеточного иммунитета, в частности *цитокины*.

- Их секреция усиливается в местах поражения мозга или цереброспинальной жидкости больных.
- Считают, что *цитокины* существенно влияют на характер иммунопатологических реакций в ЦНС.

## ПАТОГЕНЕТИЧЕСКИЕ ВАРИАНТЫ РС

- 1. Инфекционно-аллергический вариант** является ведущим в 30% случаев заболевания и в основном обуславливает клиническую картину *ремиттирующего РС*. Иммунологически характеризуется Т-лимфопенией за счет супрессоров, увеличением содержания Т-хелперов.
- 2. Эндокринно-зависимый вариант РС** встречается в 25% случаев заболевания, характеризуется *первично-прогрессирующим типом течения*. В основном проявляется в пубертатном периоде и в возрасте после 40 лет.

## ПАТОГЕНЕТИЧЕСКИЕ ВАРИАНТЫ РС

3. **Вирусиндуцированный вариант** проявляется преимущественно у молодых людей (10-15% случаев), а клиническая картина его напоминает *быстро прогрессирующий лейкоэнцефаломиелит*.
4. **Гиперлипидемический вариант** проявляется *цереброспинальной формой РС*, встречается в 10-15% случаев. Иммунологически проявляется сенсibilизацией к основному белку миелина.



## ПАТОГЕНЕТИЧЕСКИЕ ВАРИАНТЫ РС

- 5. Иммунодефицитный вариант** наблюдается в 10% случаев, проявляется *вторично-прогрессирующим типом течения*, сопровождается тотальной Т-лимфопенией, низким хелперно-супрессорным коэффициентом.
- 6. Атопический энцефалопатический вариант** в основном является составной частью инфекционно-аллергического варианта патогенеза РС; самостоятельно проявляется в 5% случаев. Иммунологические нарушения характеризуются высоким соотношением Т-клеток с CD4-рецепторами и клеток с рецепторами CD8, гипериммуноглобулинемией E.

## КЛИНИЧЕСКИЕ ПРОЯВЛЕНИЯ РС

Клинические проявления РС разнообразны. Они в основном обусловлены поражением разных проводниковых систем головного и/или спинного мозга и отображают особенности многоочагового демиелинизирующего процесса.

## НАЧАЛЬНЫЕ ПРОЯВЛЕНИЯ РС

1. **Разнообразные неприятные ощущения в конечностях или на лице** – онемение и другие парестезии.
2. **Нарушения зрения**, возникающие вследствие ***ретробульбарного неврита***. Чаще всего это острое снижение зрения на один глаз на протяжении нескольких недель с полным или частичным восстановлением его через 3-6 мес. На глазном дне выявляется бледность височных половин диска зрительного нерва, признаки папиллита. При проверке полей зрения определяется их *сужение на красный и зеленый* цвета или очаговые выпадения – центральные скотомы.

## НАЧАЛЬНЫЕ ПРОЯВЛЕНИЯ РС

3. **Нарушения координации движений**; атактические нарушения в основном кратковременные, но часто повторяются.
4. **Расстройства глазодвигательных нервов**, проявляющиеся преходящим двоением (чаще поражается отводящий нерв), синдром межъядерной офтальмоплегии, связанный с очагом демиелинизации в системе медиального продольного пучка.

## НАЧАЛЬНЫЕ ПРОЯВЛЕНИЯ РС

3. **Нарушения координации движений**; атактические нарушения в основном кратковременные, но часто повторяются.
4. **Расстройства глазодвигательных нервов**, проявляющиеся преходящим двоением (чаще поражается отводящий нерв), синдром межъядерной офтальмоплегии, связанный с очагом демиелинизации в системе медиального продольного пучка.

## НАЧАЛЬНЫЕ ПРОЯВЛЕНИЯ РС

5. **Императивные позывы на мочеотделение**, задержка мочи при мочеиспускании или периодическое недержание мочи.

6. **Головокружение, общая слабость, утомляемость.**  
При такой клинической ситуации у врача складывается впечатление, что у больного функциональные расстройства нервной системы типа неврастении.

## Симптомокомплексы:

- **Феномен «клинической диссоциации»** – это несоответствие между выраженностью функциональных нарушений и объективными данными неврологического статуса.
- **Синдром «нестойкости клинических симптомов»** проявляется колебанием симптомов на протяжении одних или нескольких суток.
- **Синдром «горячей ванны»** - симптомы РС или временного углубления функционального дефицита возникают после приема горячей ванны или горячей еды (симптом Утхоффа).

## КЛИНИЧЕСКИЕ ФОРМЫ РС

С учетом данных неврологической клиники, в зависимости от преимущественной локализации очагов демиелинизации на уровне тех или иных отделов ЦНС традиционно выделяют три клинические формы РС:

- -церебральную;
- -спинальную;
- -цереброспинальную.



## ЦЕРЕБРАЛЬНАЯ ФОРМА РС:

- Характеризуется развитием моно- или гемипареза центрального типа, нарушением зрения, координации движений, нейропсихологическими изменениями. В границах церебральной формы выделяют ***глазной и гиперкинетический варианты*** заболевания.

## СПИНАЛЬНАЯ ФОРМА РС:

- Проявляется наличием клинических симптомов поражения только спинного мозга; наблюдаются случаи развития у больных **острой поперечной миелопатии** как начальных проявлений РС. Такие нарушения сопровождаются изменениями на глазном дне – **оптико-спинальная форма**. В возрасте после 40 лет типичным является начало с постепенным развитием двигательных нарушений, которые имитируют хроническую прогрессирующую миелопатию.
- Спинальная форма РС по клиническому течению может напоминать опухоль спинного мозга. Решающее значение для уточнения диагноза имеют МРТ-исследования.

## ЦЕРЕБРОСПИНАЛЬНАЯ ФОРМА:

- Характеризуется симптомами поражения головного и спинного мозга:
  - -выявляются зрительные нарушения,
  - -нарушение функций пирамидного тракта,
  - -нарушение функций чувствительных и мозжечковых путей;
  - -нарушение функций черепных нервов и т.д.

## ГРАДАЦИИ КЛИНИЧЕСКОГО СОСТОЯНИЯ БОЛЬНОГО

- Нарушения в основном имеют стадийный характер, т.е. периоды обострения заболевания сменяются ремиссиями, что, собственно, и определяет ремиттирующий тип течения РС.

Триада Шарко: нистагм, скандированная речь, интенционное дрожание.

Пентада Марбурга: побледнение височных половин ДЗН, нижний спастический парапарез, утрата брюшных рефлексов, интенционное дрожание, императивные позывы на мочеиспускание

## ТИПЫ ТЕЧЕНИЯ РС:

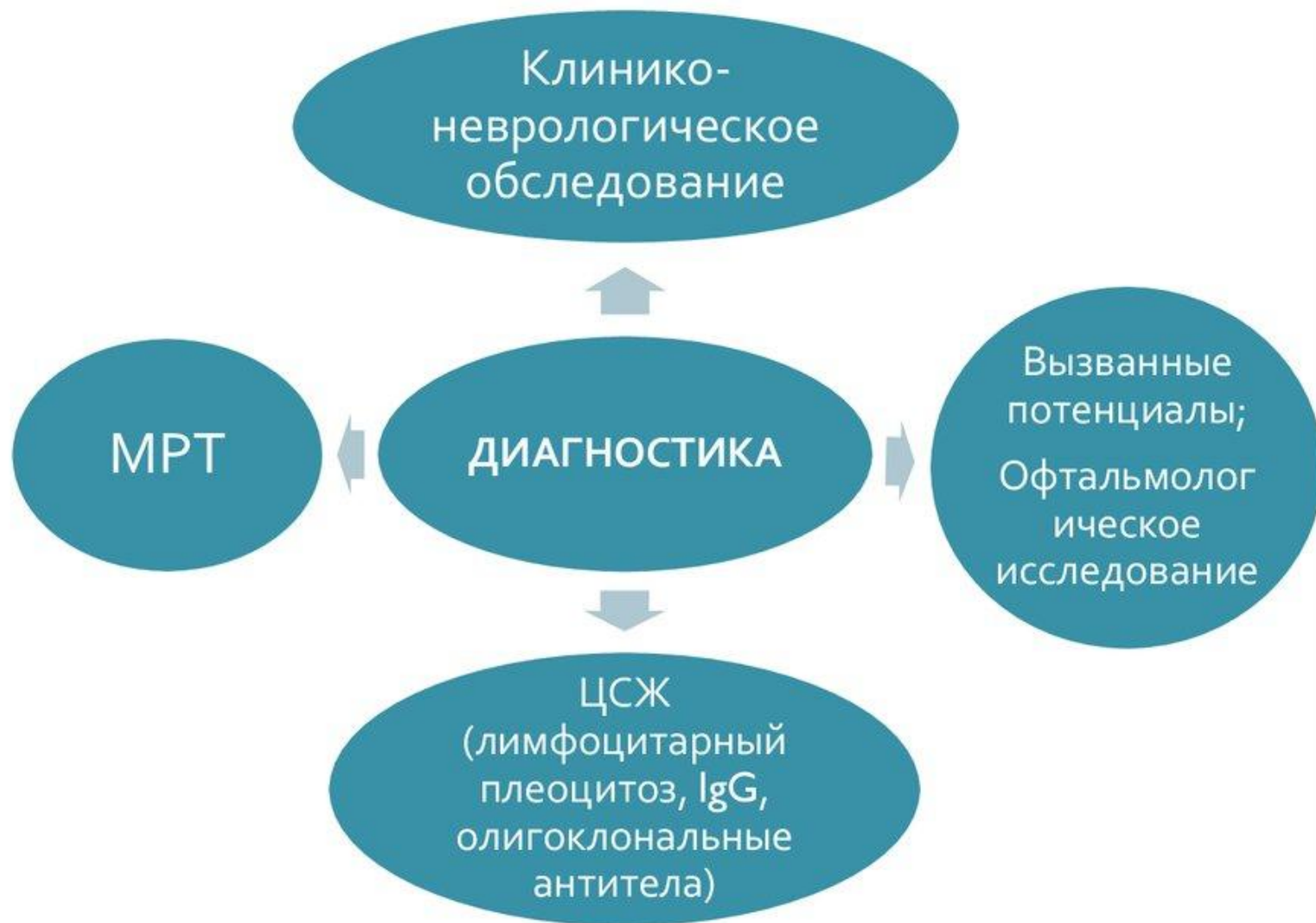Ремиттирующий

Ремиттирующе-  
прогрессирующий

Первично-  
прогрессирующий

Вторично-  
прогрессирующий

## СОВРЕМЕННАЯ ДИАГНОСТИКА РС:

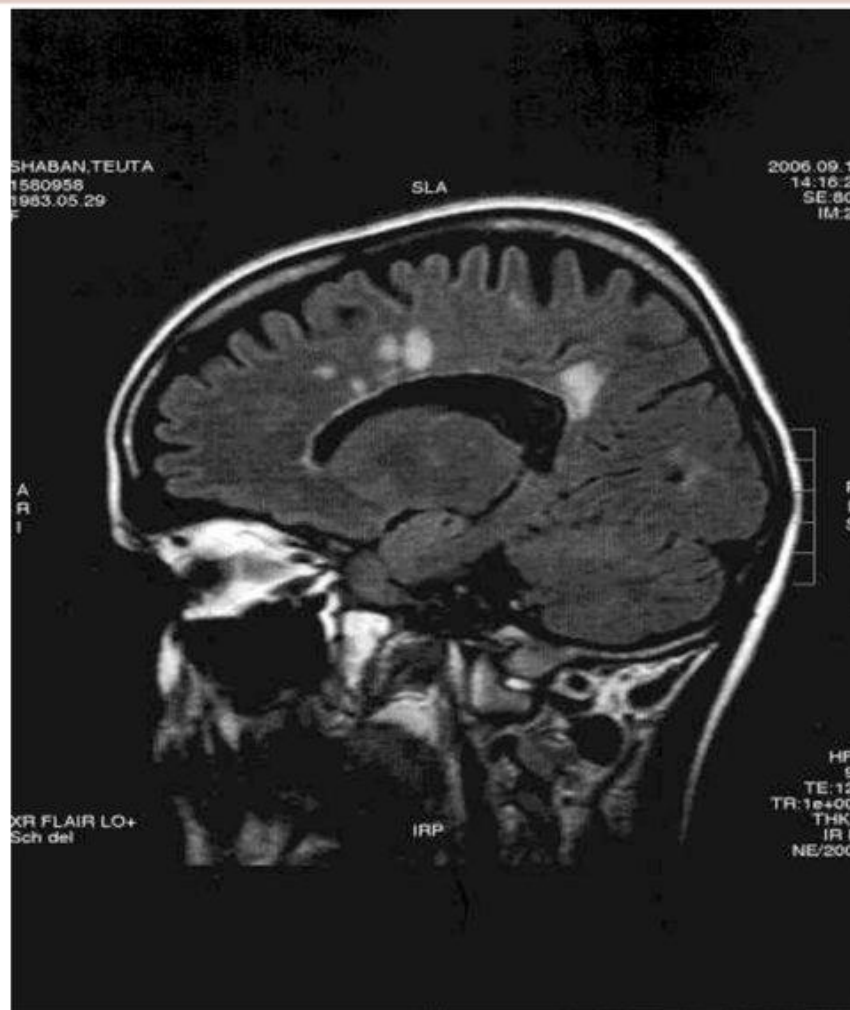


## МРТ в диагностике РС:

- МРТ позволяет визуализировать очаги демиелинизации в головном мозге при достоверном диагнозе РС в 95% случаев, в спинном мозге – в 75% случаев
- Возможность выявления «немых» очагов, которые не проявляются клинически
- Выявляет патологические изменения ЦНС от начальных нарушений до очевидных очагов демиелинизации. Наиболее чувствительно T<sub>2</sub>-взвешенное изображение

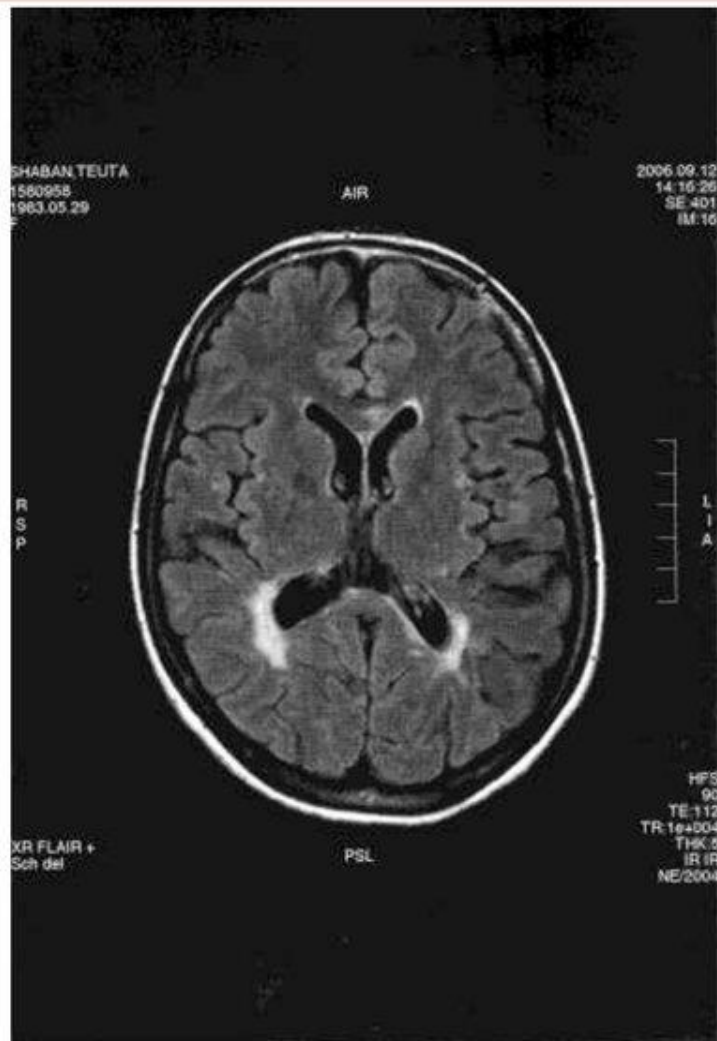


МРТ больной РС  
локализация очагов демиелинизации перивентрикулярно  
(сагиттальная проекция)



# МРТ больной РС

локализация очагов демиелинизации перивентрикулярно  
(аксиальная проекция)



## МРТ в диагностике РС:

- МРТ позволяет изучать **динамику демиелинизирующего процесса**. В начальных стадиях ремиттирующего и вторично-прогрессирующего РС новые очаги демиелинизации выявляются в 10 раз чаще чем клинические симптомы;
- Характерный признак РС – **диссоциация** длительности формирования патологических изменений по клиническим критериям и изменениями ткани мозга по данным МРТ: появление очагов демиелинизации на МРТ и их регресс не совпадают во времени с клиническими стадиями РС «обострение» и «ремиссия»

## ОСНОВНЫЕ НАПРАВЛЕНИЯ ЛЕЧЕНИЯ БОЛЬНЫХ РС

Препараты с иммуномоделирующим действием, удлиняющие период ремиссии, замедляющие темп прогрессирования РС. Доказана эффективность 3 типов иммуномодулирующих средств:

- Препараты цитокиновой природы – препараты рекомбинантного человеческого интерферона-бета;
- Препараты с антигеноспецифической иммунной активностью – глатирамера ацетат (копаксон);
- Финголимода – перорального синтетического модулятора сфингозин-1-фосфатных рецепторов лимфоцитов.

Препараты не устраняют полностью рецидивы, но снижают их вероятность и уменьшают их тяжесть.

## ОСНОВНЫЕ НАПРАВЛЕНИЯ ЛЕЧЕНИЯ БОЛЬНЫХ РС

- **Лечение обострения.** Назначаются кортикостероиды в первые 2-3 после появления симптомов обострения. Кортикостероиды ускоряют восстановление функций и уменьшают продолжительность обострения, снижая проницаемость ГЭБ, блокируя продукцию медиаторов воспаления, тормозящих проведение импульсов по нервным волокнам, уменьшая отек.

## ОСНОВНЫЕ НАПРАВЛЕНИЯ ЛЕЧЕНИЯ БОЛЬНЫХ РС

- При вторично прогрессирующем течении заболевания замедлить прогрессирование удастся с помощью **иммуносупрессоров**: митоксантрон (8-12 мг/м<sup>2</sup> в/в 1 раз в 3 мес); азатиоприн (2-3 мг/кг/сут внутрь; метотрексат (7,5- 20 мг внутрь 1 раз в неделю).
- Однако их долгосрочная эффективность не доказана.
- Целесообразно лишь у больных, сохраняющих способность к передвижению, при относительно быстром темпе прогрессирования.

## ОСНОВНЫЕ НАПРАВЛЕНИЯ ЛЕЧЕНИЯ БОЛЬНЫХ РС

- Важная роль прогрессирующей дегенерации аксонов в патогенезе РС обосновывает необходимость применения **препаратов с нейротрофическим действием**: церебролизин (30-60 мл в/в капельно), препаратов L-карнитина (аплегин, ницетил и др.),  $\alpha$ -липоевой кислоты, однако клиническая эффективность ни одного из них к настоящему времени не доказана.

Лейкоэнцефалит представляет собой форму энцефалита вирусного происхождения. При лейкоэнцефалите преимущественно поражается белое вещество мозга. Помимо этого присутствуют дистрофические изменения в нейронах. Предположительно заболевание имеет аллергическо-вирусную природу. На данный момент рассматриваются версии о возможном происхождении болезни от вирусов: кори, бешенства, вируса герпеса 3 типа.

клинико-морфологические формы лейкоэнцефалита:

- подострый склерозирующий Ван-Богарта;
- периаксиальный Шильдера;
- острый геморрагический.

При этом исследование пораженного энцефалитом мозга дает следующие результаты: наблюдается атрофия извилин и расширение борозд, участки демиелинизации обнаруживаются во всех отделах мозга, в основном в белом



Симптомы появляются внезапно, для них характерен неуклонный прогресс.

На первых порах болезнь сопровождается психическими нарушениями. У маленьких детей это проявляется в виде раздражительности, апатии, агрессивности, вялости. Постепенно начинают пропадать логика мышления, навыки опрятности, снижается словарный запас. На фоне этого в течение нескольких месяцев начинает развиваться неврологическая симптоматика. Она может включать галлюцинации, повышение мышечного тонуса, агнозию, апраксию, полиморфные гиперкинезы. После присоединяются нарушения двигательной системы: парезы и параличи, неустойчивая походка, нарушение координации.

Постоянным симптомом является судорожный синдром, после присоединяются трофические и вегетативные расстройства.