ФГАОУ ВО Первый МГМУ им. И.М. Сеченова Минздрава России (Сеченовский Университет)

# Амилоидоз сердца

Выполнила: Студентка 5 курса ИКМ 53 группы Эйюбова Айшан Галиб кызы

# Что такое амилоидоз?

Амилоидоз (amyloidosis; греч. amylon — крахмал, eidos — вид + -ōsis) — группа заболеваний, отличительным признаком которых является отложение в органах и тканях особого белка β-фибриллярной структуры — фибриллярного гликопротеида — амилоида.

Р. Вирхов в 1854 году ввёл термин «амилоид»

# Классификация амилоидоза

Современная классификация амилоидоза основана на различиях амилоидогенных белков-предшественников; согласно этой классификации, в название типа амилоидоза входит аббревиатура, обозначающая белок-предшественник: AL (L — лёгкие цепи иммуноглобулинов), ATTR (TTR — транстиретин), AA (A — SAA, serum amyloid A — белок) и т. д.. Кроме того, амилоидные отложения содержат в незначительном количестве нефибриллярные компоненты, в том числе сывороточный P-компонент амилоида (SAP), аполипопротеин E, компоненты соединительной ткани (гликозаминогликаны, коллаген) и компоненты базальной мембраны (фибронектин, ламинин).

## Классификация и номенклатура амилоидоза

Подкомитет по номенклатуре ВОЗ. Номенклатура амилоида и амилоидоза Бюлл. ВОЗ.- 1993.- V. 71.-№1.-С. 88-90

| Белок амилоида | Белок-предшественник | Клиническая форма амилоидоза |
|---|---|---|
| AA | SAA | Вторичный амилоидоз при хронических воспалительных заболеваниях, в том иисле при периодической болезни, синдроме Макла - Уэллса (и других аутовоспалительных процессах |
| AL | Ламбда-, каппа-легкие цепи иммуноглобулинов | Амилоидоз при плазмоциторных дискразиях ~ идиопатический, при миеломной болезни и болезни Вольденстрема |
| ATTR | Транстиретин | Семейные формы полиневропатического, кардиопатического и другие варианты амилоидоза, системный старческий амилоидоз |
| А-бета$_2$-М | Бета$_2$-микро глобулин | Диализный амилоидоз |
| A-Gel | Гелсолин | Финская семейная амилоидная полиневропатия |
| AApoAl | Аполипопротеин А1 | Амилоидная полиневропатия (III тип, по van Alien,1956) |
| AFib | Фибриноген А-альфа | Амилоидная нефропатия |
| А-бета | Бета-белок | Болезнь Альцгеймера, синдром Дауна, наследственные кровоизлияния в мозг с амилоидозом (голландский тип) |
| APrP$^{Scr}$ | Прионовый белок | Болезнь Крейтцфельдта - Якоба, болезнь Герстманна - Штраусслера - Шейнкера |
| AANF | Предсердный натрийуретический фактор | Изолированный амилоидоз предсердий |
| AIAPP | Амилин | Изолированный амилоидоз панкреатических островков при сахарном диабете типа 2, инсулиноме |
| ACal | Прокальцитонин | Медуллярный рак щитовидной железы с амилоидозом |
| ACys | Цистатин С | Наследственные кровоизлияния в мозг с амилоидозом (исландский тип) |

Среди многих типов амилоидоза почти все случаи клинического сердечного амилоидоза (>95%) вызваны транстиретиновым амилоидозом (ATTR) или амилоидозом легкой цепи (AL)

# Амилоидоз сердца: эпидемиология

- Амилоидоз сердца (АС) представляет собой тяжёлое редко диагностируемое заболевание с высокой летальностью. AL-амилоидоз (первичный, идиопатический амилоидоз) встречается с одинаковой частотой как у мужчин, так и у женщин, как правило, в возрасте старше 50 лет.
- Сердце является доминирующим органом-мишенью при системном амилоидозе, но при некоторых формах заболевания встречается его изолированное поражение. В экономически развитых странах чаще встречаются основные типы амилоидоза, которые поражают сердце: амилоидоз лёгких цепей (AL), вторичный амилоидоз (AA), изолированный предсердный амилоидоз (IAA), сенильный системный амилоидоз (SSA) и семейный амилоидоз, ассоциированный с гемодиализом (FAP)

# Классификация

На сегодняшний день является актуальной разработанная ВОЗ классификация амилоидоза сердца, основанная на степени вовлечения сердца в патологический процесс:

- I стадия: нет симптомов или признаков амилоидоза при биопсии или неинвазивном обследовании;

- II стадия: бессимптомное вовлечение сердца, подтверждённое с помощью биопсии или неинвазивного тестирования (например, толщина стенки левого желудочка более 1,2 см

- III стадия: компенсированное симптомное поражение сердца;

- **IV стадия**: декомпенсированная кардиомиопатия

# Патогенез амилоидоза

Иммунологическая теория

Теория клеточного локального синтеза

Мутационная теория

?

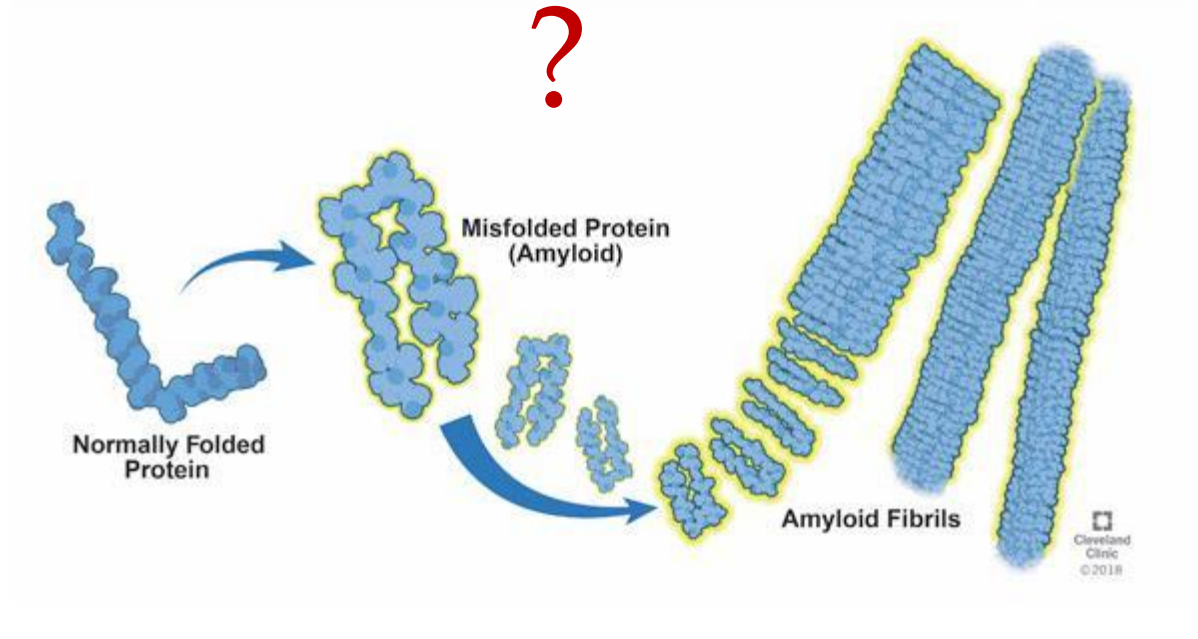

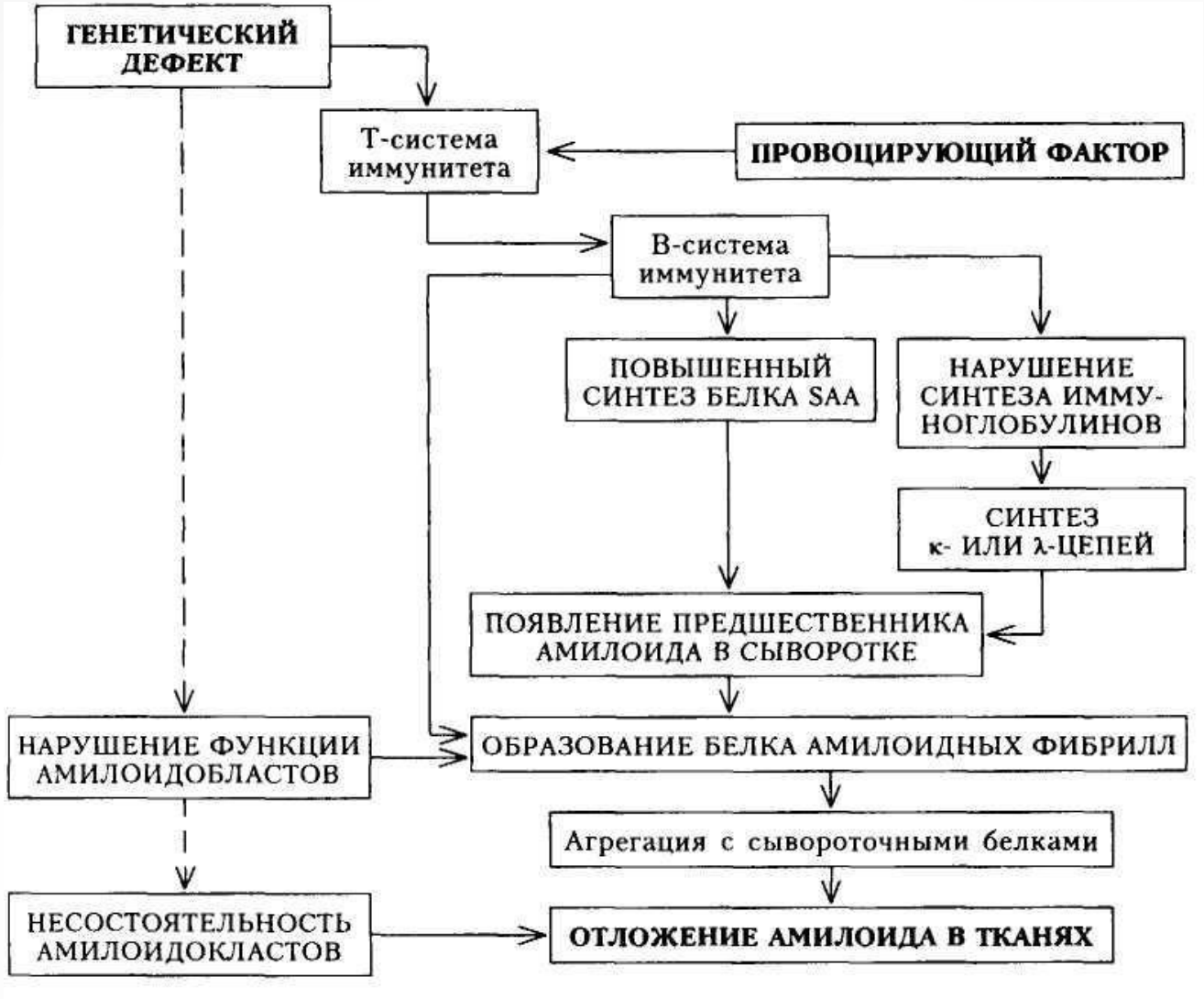


Поражение сердца при AL-амилоидозе отмечается более чем в 90% случаев, при этом у 5% больных оно носит изолированный характер

# Клиническая картина

## Жалобы:

- Слабость
- Одышка при умеренной и минимальной физической нагрузке
- Приступы удушья по ночам
- Синкопальные состояния
- Отеки нижних конечностей
- Боли в правом подреберье
- Увеличение обхвата живота
- Ортостатическая гипотензия
- Жалобы, связанные с аритмиями

Большинство пациентов предъявляет жалобы, характерные для ХСН вследствие рестриктивной КМП, которая развивается на более поздних стадиях заболевания.

# Осмотр:

- Отёки нижних конечностей
- Увеличение размеров печени
- Акроцианоз
- Перкуторно – смешение границ ОТС влево
- Аускультативно - глухость сердечных тонов, систолический шум регургитации на предсердно-желудочковых клапанах.
- Симптом Куссмауля

Физикальный осмотр пациента не всегда позволяет выявить специфические для амилоидоза симптомы

# Когда следует заподозрить амилоидоз сердца?

- Пациенты с ХФ и необъяснимой ГЛЖ. В этом случае эхокардиография является первым методом визуализации сердца для пациентов, имеющих ХФ, и может выявить ГЛЖ (а также другие аномалии), которые должны вызывать подозрение на АС

- Пациенты с пресиноскопальными состояниями, обмороками с необъяснимой ГЛЖ. Эхокардиография обычно проводится у пациентов с пресиноскопом и обмороком, может выявить ГЛЖ.

- Пациенты с ХСН и симптомами или признаками, типичными для AL и / или ATTR амилоидоза. Например, наличие в анамнезе двустороннего туннельного синдрома запястья до развития необъяснимых симптомов сердечной недостаточности у пожилого человека может способствовать своевременной диагностике возможного АС.

Необходимо помнить что увеличение толщены стенок миокарда является **псевдогипертрофией**, так как оно не обусловлено разрастанием мышечных структур. В основе утолщения стенок лежит процесс отложения амилоида.

# Диагностика

Несмотря на то что тканевая биопсия является «золотым стандартом» в диагностике амилоидоза сердца, первые признаки, характерные для отложения амилоида в миокарде, выявляются с помощью неинвазивных методов :

- ЭКГ
- ЭхоКГ
- МРТ с гадолинием
- Сцинтиграфия с меченым сывороточным Р-компонентом амилоида.
- ОАК
- Биохимический анализ крови (гиперглобулинемия, гипоальбумиемия)
- Анализ мочи (Протеринурия!)
- Иммунохимические исследования белков сыворотки крови
- Определение натриуретического пептида и Тропонина С

Из инвазивных методов используется трепанобиопсия костного мозга и биопсия тканей(десны, стенки прямой кишки) для обнаружения амилоида

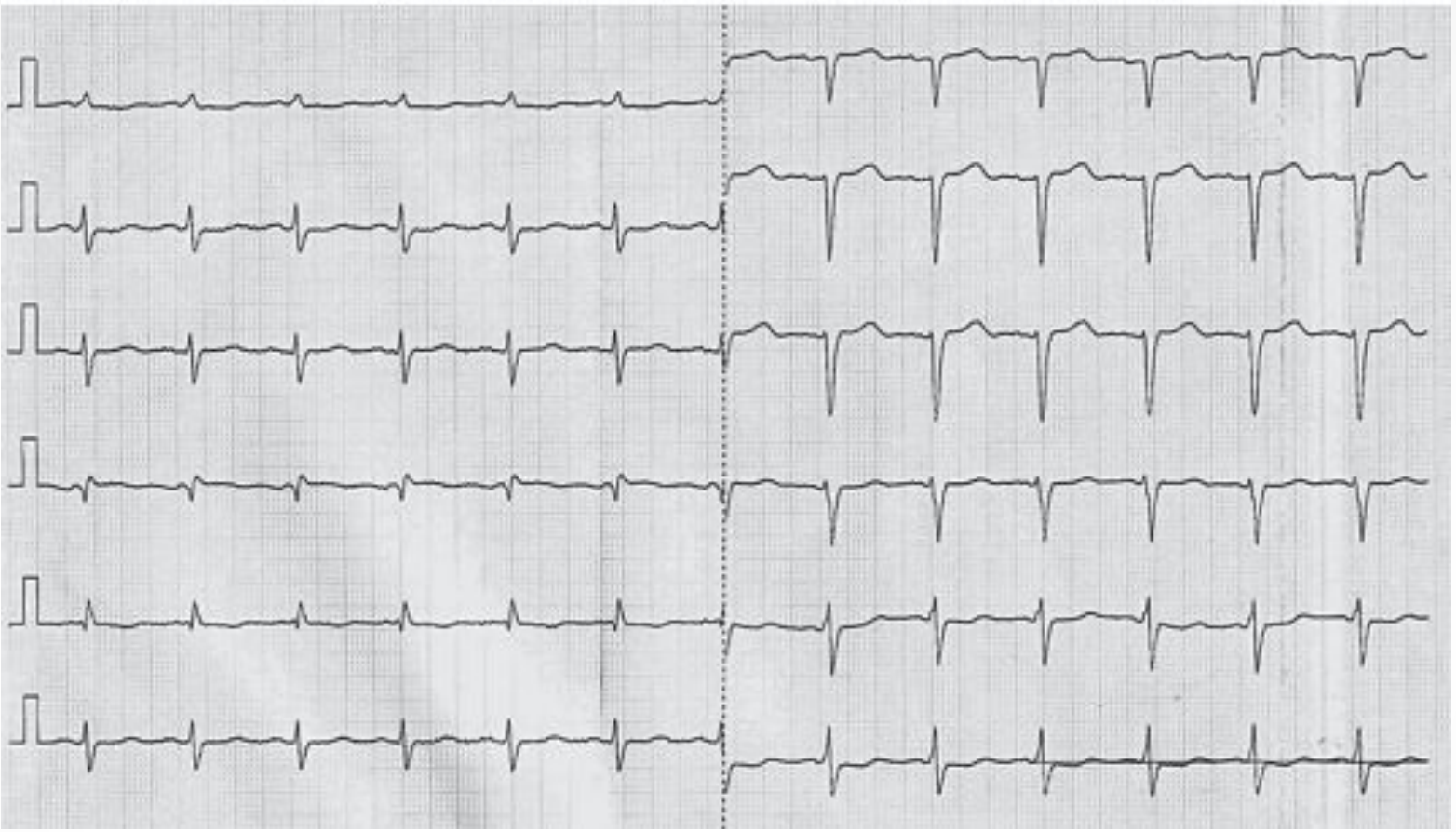

ЭКГ: Низкий вольтаж и псевдоинфарктные изменения – характерные электрокардиографические признаки амилоидоза сердца

ЭхоКГ:

- а – признаки концентрической гипертрофии миокарда обоих желудочков с характерной зернистой структурой, выраженная дилатация обоих предсердий при нормальном объеме желудочков;
- б – нарушение диастолической функции левого желудочка по рестриктивному типу;
- в – снижение продольной систолической деформации левого желудочка

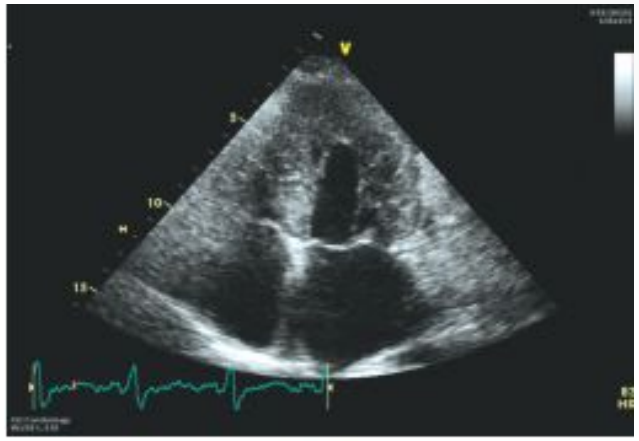

а

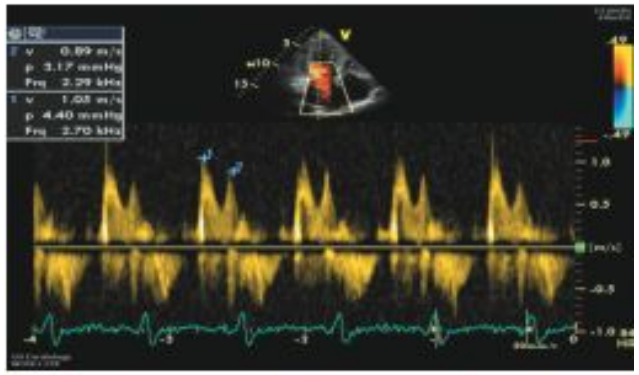

б

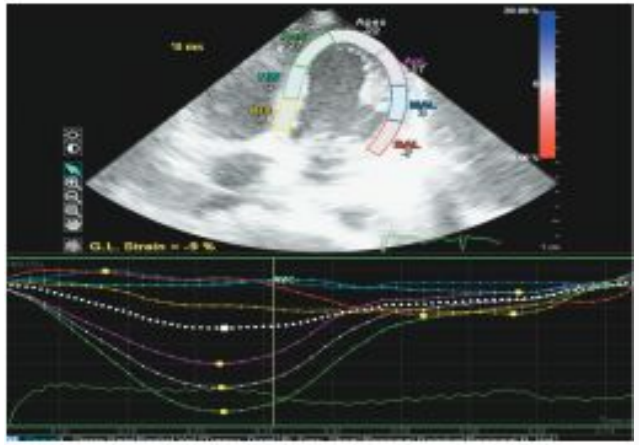

в

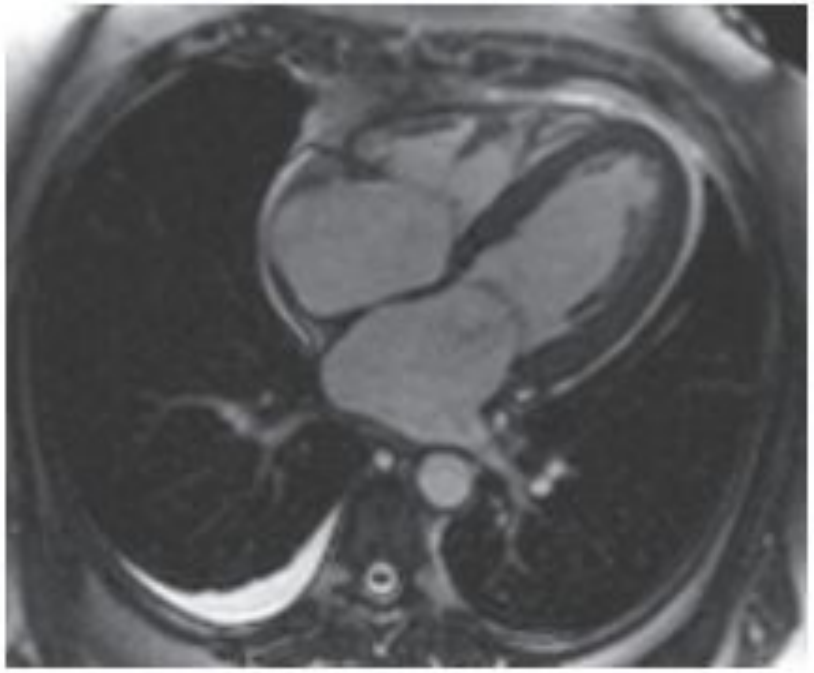

а

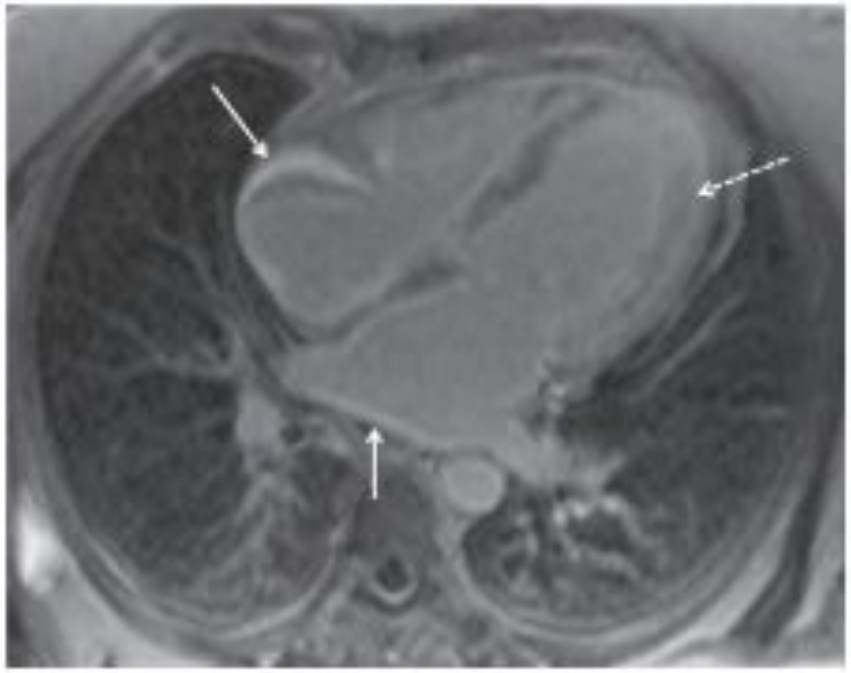

б

МРТ сердца:

- а – признаки концентрической гипертрофии миокарда левого желудочка, дилатация предсердий, умеренный гидроперикард и правосторонний гидроторакс;
- б – в отсроченную фазу после внутривенного введения гадолиниевого контрастного препарата отмечается контрастирование стенок предсердий (стрелки) и интрамуральное контрастирование переднебоковой стенки левого желудочка в виде полукольца (пунктирная стрелка)

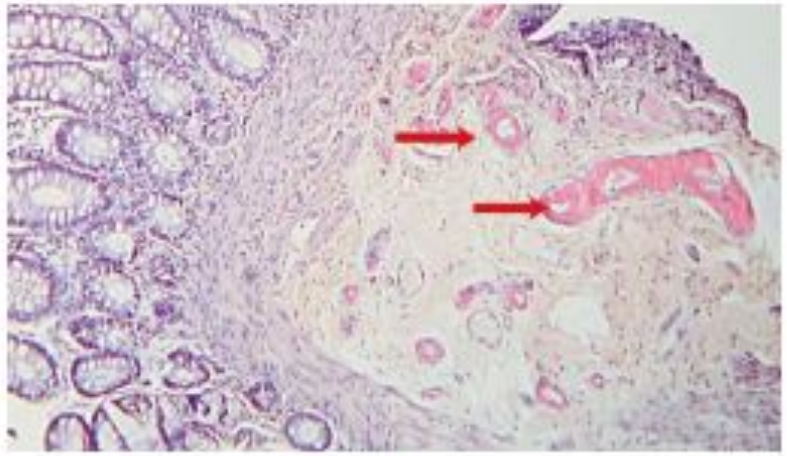

а

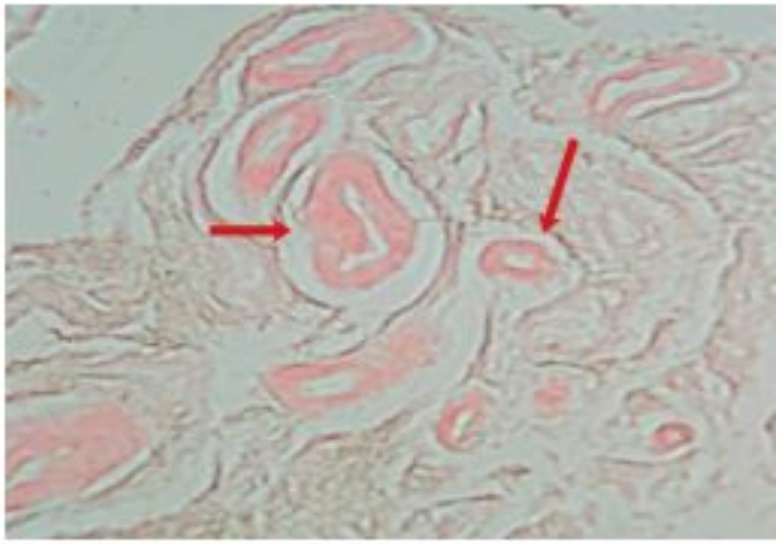

б

Биоптат стенки прямой кишки (а) и слизистой оболочки десны (б), окраска конго красным. Выявлены крупные депозиты амилоида в стенках сосудов (краснокоричневого цвета)

## Endomyocardial biopsy amyloid cardiomyopathy high power

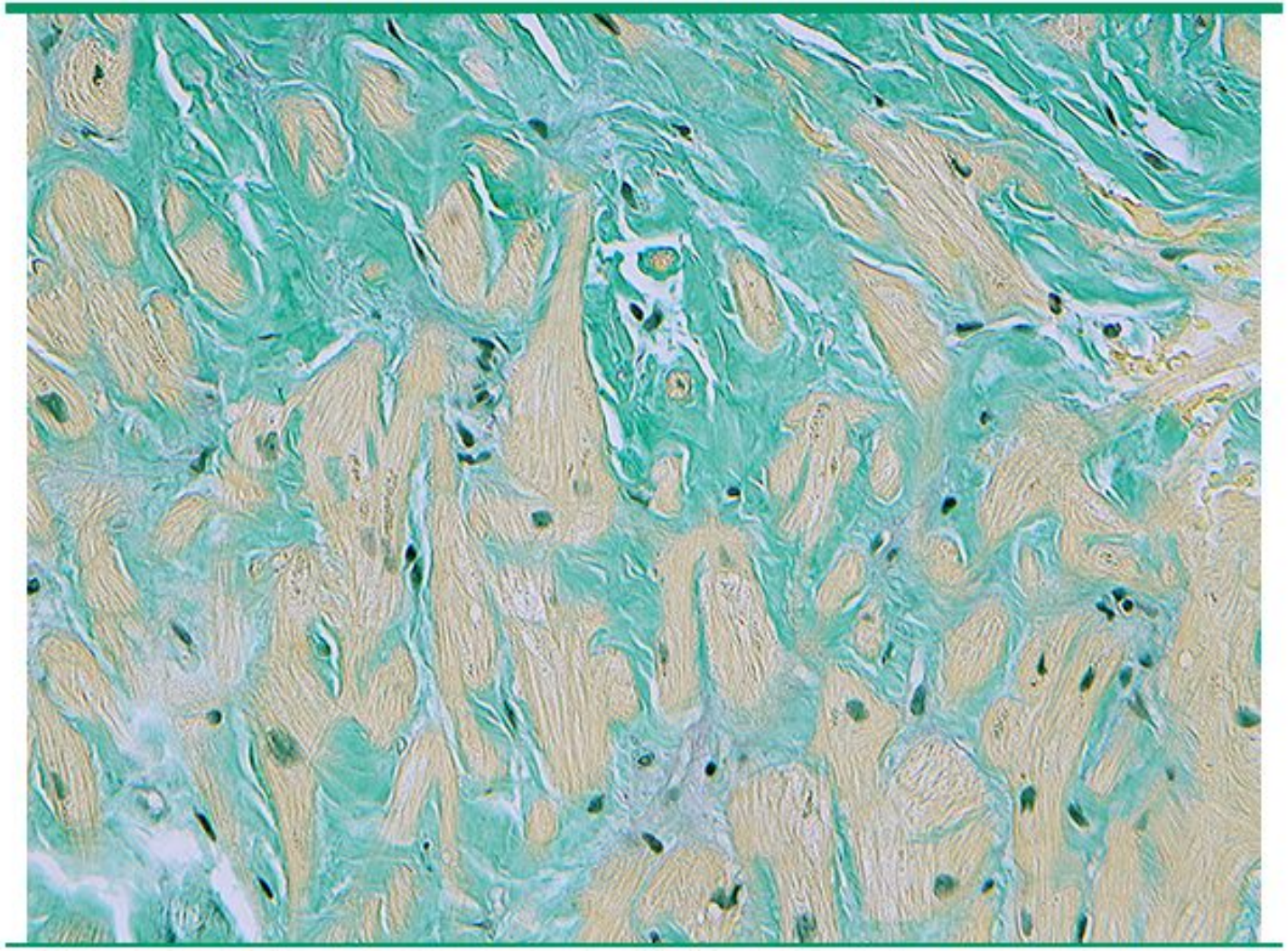

High-powered view of section of an endomyocardial biopsy in a patient with TTR amyloidosis stained with sulfated Alcian blue. Green staining is amyloid. Note the extensive replacement of myocardium by the extracellular amyloid deposits.

UpToDate®

# Дифференциальная диагностика

- Наследственная дистоническая липидоз (болезнь Фабри)
- Микседематозная кардиомиопатия при гипотиреозе
- Гипертофическая кардиомиопатия
- Идиопатическая рестриктивная кардиомиопатия
- Гемохроматоз
- Саркоидоз
- Гликогенозы

# Лечение

Замедление амилоидогенеза

Замедление развития СН

Лечение пациентов с амилоидозом сердца представляет значительные трудности. С целью подавления амилоидогенеза используются различные схемы полихимиотерапии, иммунодепрессивные препараты. В большинстве случаев лечение амилоидоза сердца сводится к замедлению прогрессирования сердечной недостаточности.

- Наиболее распространённой схемой лечения является схема MDa: мелфалан с дексаметазоном. Применение высоких доз мелфалана (HDM) с последующей трансплантацией аутологичных стволовых клеток периферической крови (SCT) в настоящее время считается наиболее эффективным методом лечения AL- амилоидоза
- Доказана эффективность в лечении AL-амилоидоза бортезомиба (ингибитор протеасом), используемого в лечении множественной миеломы
- Присоединение застойной сердечной недостаточности и артериальной гипотензии на поздних стадиях заболевания, однако, ограничивает проведение химиотерапии и пересадки костного мозга в связи с высоким риском развития отёка лёгких и нестабильной гемодинамики. Препаратами выбора остаются диуретики.

Значение трансплантации сердца как метода лечения амилоидоза сердца окончательно не определено. Результат зависит от тщательного подбора реципиента; так, пациенты с конечным диастолическим размером левого желудочка менее 46 мм показывали плохую выживаемость. В то же время получены хорошие результаты трансплантации сердца в комбинации с высокодозной химиотерапией и пересадкой костного мозга, что в дальнейшем может стать альтернативой в лечении пациентов с амилоидозом и сердечной недостаточностью.

+

# Заключение

За последнее десятилетие в корне изменилось представление об амилоидозе, его диагностике и методах лечения, что позволило добиться значительного клинического улучшения в ряде случаев. В то же время диагностика амилоидоза сердца представляет значительные трудности в рутинной практике терапевтов и кардиологов во многом из-за размытости клинических проявлений, которые могут быть характерны для других заболеваний.

# Список литературы


1. *Cardiac amyloidosis: Clinical manifestations and diagnosis Author:Marianna Fontana, MDSection Editor:Donna Mancini, MD, 2020*

*2. Мясников Р.П., Андреенко Е.Ю., Кушунина Д.В., Максимова О.Б., Береговская С.А., Мершина Е.А., Синицын В.Е., Бойцов С.А. «Амилоидоз сердца: современные аспекты диагностики и лечения (клиническое наблюдение). Клиническая и экспериментальная хирургия». 2014*

*3Treatment of amyloid cardiomyopathy.Author:William J McKenna, MD,2020*

*4.Демко И.В., Пелиновская Л.И., Соловьёва И.А., Крапошина А.Ю., Гордеева Н.В., Мосина В.А. «Первичный амилоидоз сердца», 2016*

Спасибо за внимание!