дерматоскопия

Меланоцитарные образования.



Критерии диагностики меланоцитарных образований

Боулинг Джонатан Диагностическая дерматоскопия. Иллюстрированное руководство / Пер. с англ. под ред. А.А. Кубановой - М.: Издательство Панфилова; 2015.- с.160: ил.

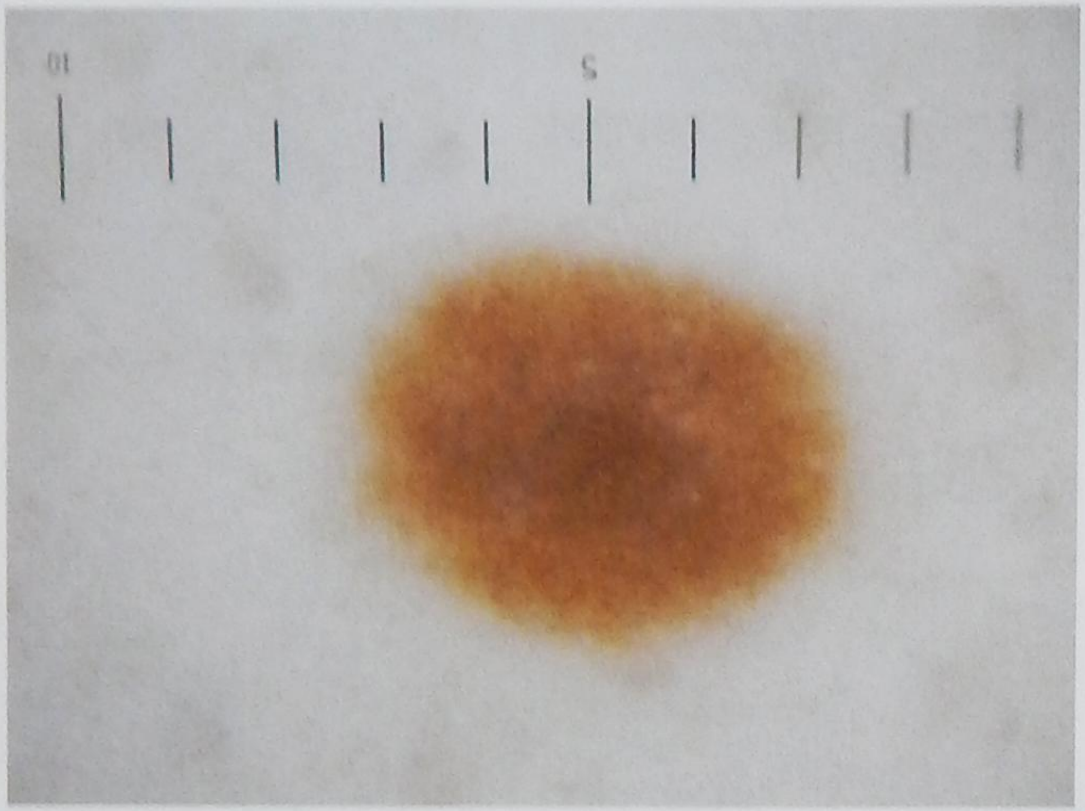

Гомогенная область

Выделяют шесть основных дерматоскопических признаков, встречающихся в меланоцитарных невусах.

Боулинг Джонатан Диагностическая дерматоскопия. Иллюстрированное руководство / Пер. с англ. под ред. А.А. Кубановой - М.: Издательство Панфилова; 2015.- с.160: ил.

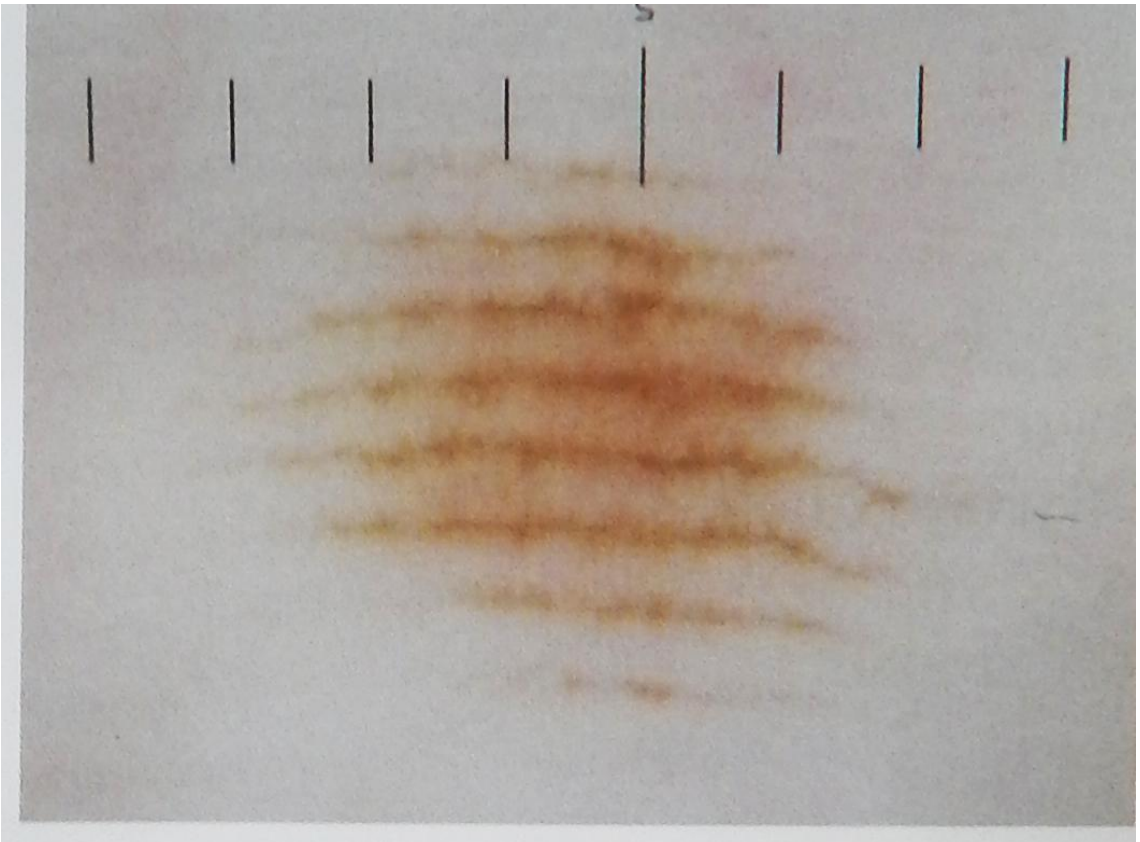

Параллельные полосы

Боулинг Джонатан Диагностическая дерматоскопия. Иллюстрированное руководство / Пер. с англ. под ред. А.А. Кубановой - М.: Издательство Панфилова; 2015.- с.160: ил.

Боулинг Джонатан Диагностическая дерматоскопия. Иллюстрированное руководство / Пер. с англ. под ред. А.А. Кубановой - М.: Издательство Панфилова; 2015.- с.160: ил.

Структура по типу булыжной мостовой

Боулинг Джонатан Диагностическая дерматоскопия. Иллюстрированное руководство / Пер. с англ. под ред. А.А. Кубановой - М.: Издательство Панфилова; 2015.- с.160: ил.

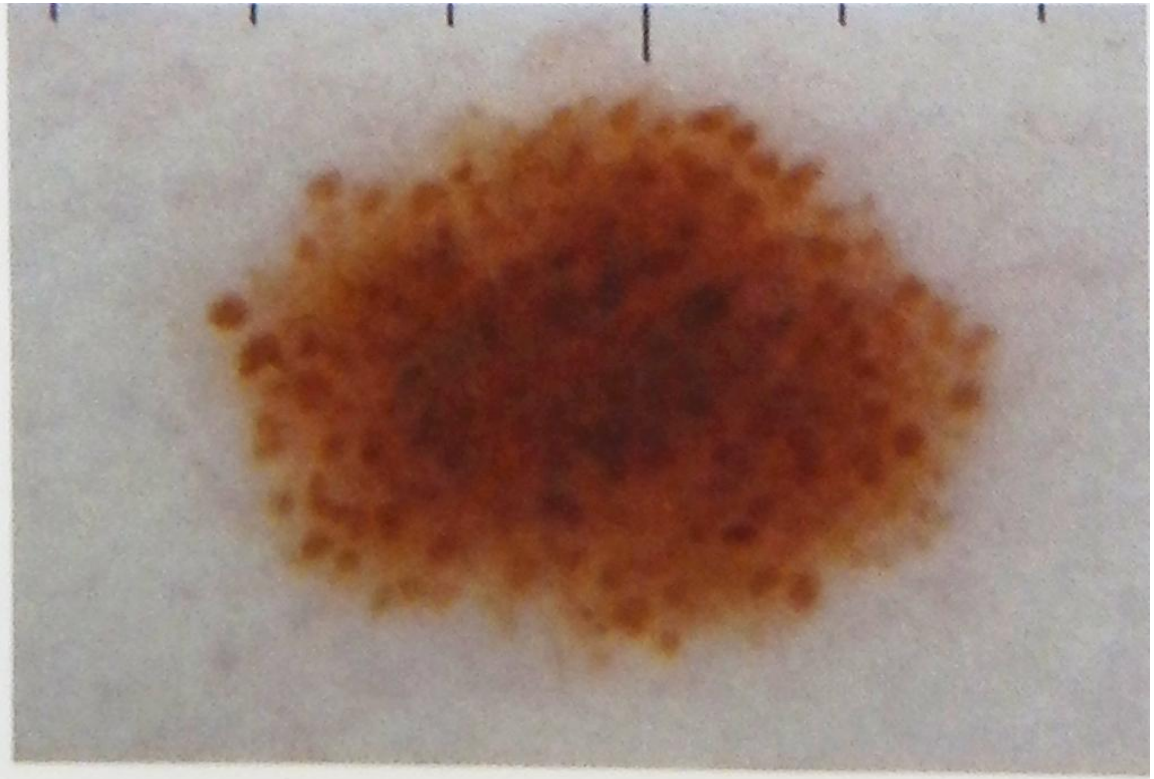

Глобулы

Боулинг Джонатан Диагностическая дерматоскопия. Иллюстрированное руководство / Пер. с англ. под ред. А.А. Кубановой - М.: Издательство Панфилова; 2015.- с.160: ил.

Боулинг Джонатан Диагностическая дерматоскопия. Иллюстрированное руководство / Пер. с англ. под ред. А.А. Кубановой - М.: Издательство Панфилова; 2015.- с.160: ил.

Пигментная сеть



Картина пигментной сети отражает скопление меланоцитов по контуру дермо-эпидермального соединения. Угловатые ячейки обрамлены коричневыми линиями одинаковой толщины.

Боулинг Джонатан Диагностическая дерматоскопия. Иллюстрированное руководство / Пер. с англ. под ред. А.А. Кубановой - М.: Издательство Панфилова; 2015.- с.160: ил.

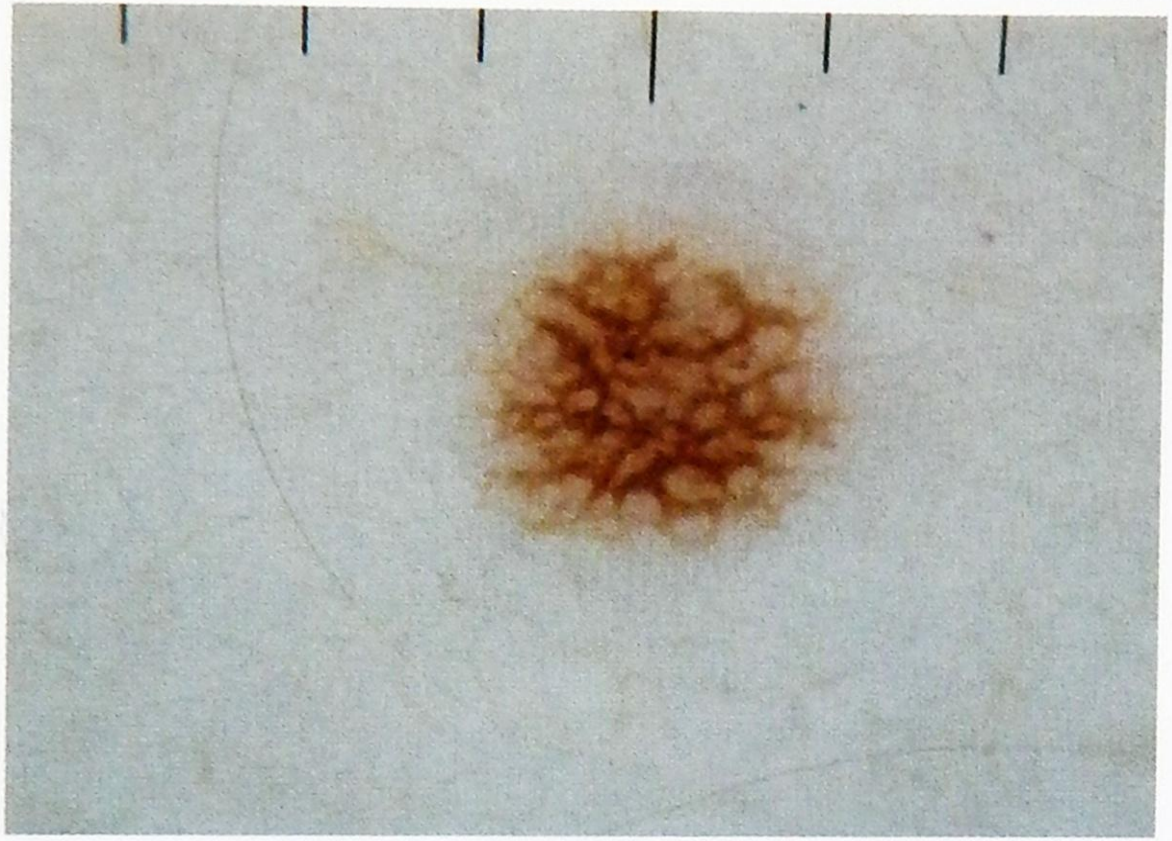

Боулинг Джонатан Диагностическая дерматоскопия. Иллюстрированное руководство / Пер. с англ. под ред. А.А. Кубановой - М.: Издательство Панфилова; 2015.- с.160: ил.

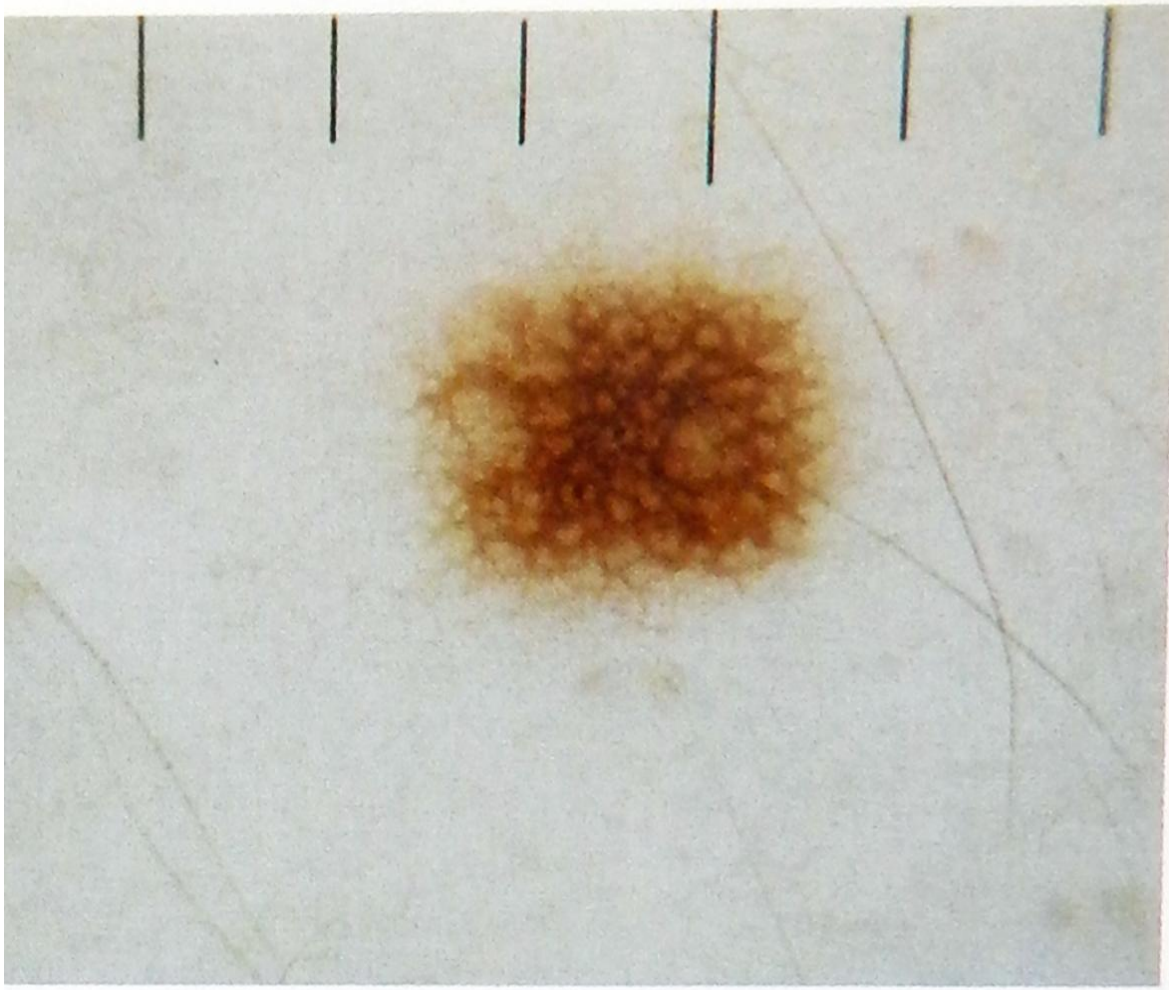

Боулинг Джонатан Диагностическая дерматоскопия. Иллюстрированное руководство / Пер. с англ. под ред. А.А. Кубановой - М.: Издательство Панфилова; 2015.- с.160: ил.

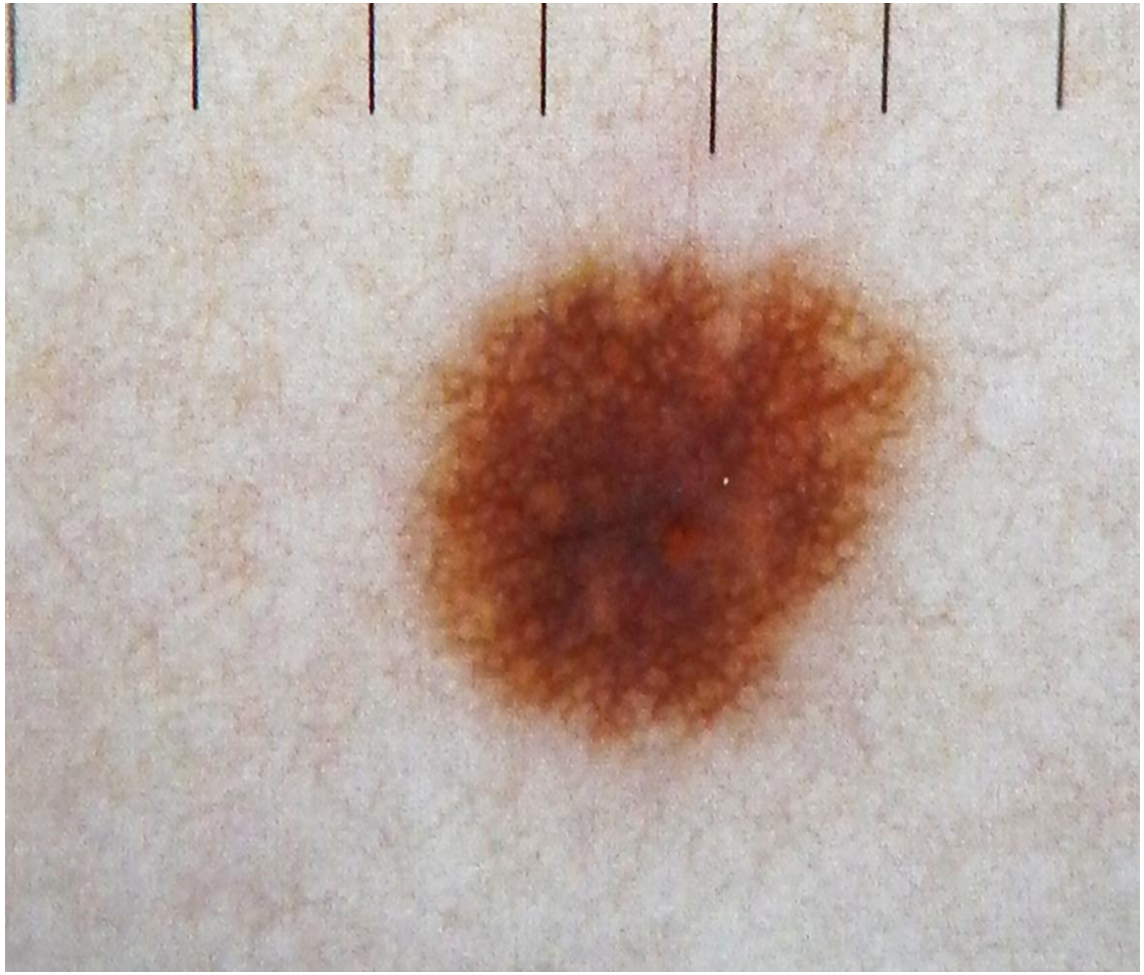

Боулинг Джонатан Диагностическая дерматоскопия. Иллюстрированное руководство / Пер. с англ. под ред. А.А. Кубановой - М.: Издательство Панфилова; 2015.- с.160: ил.

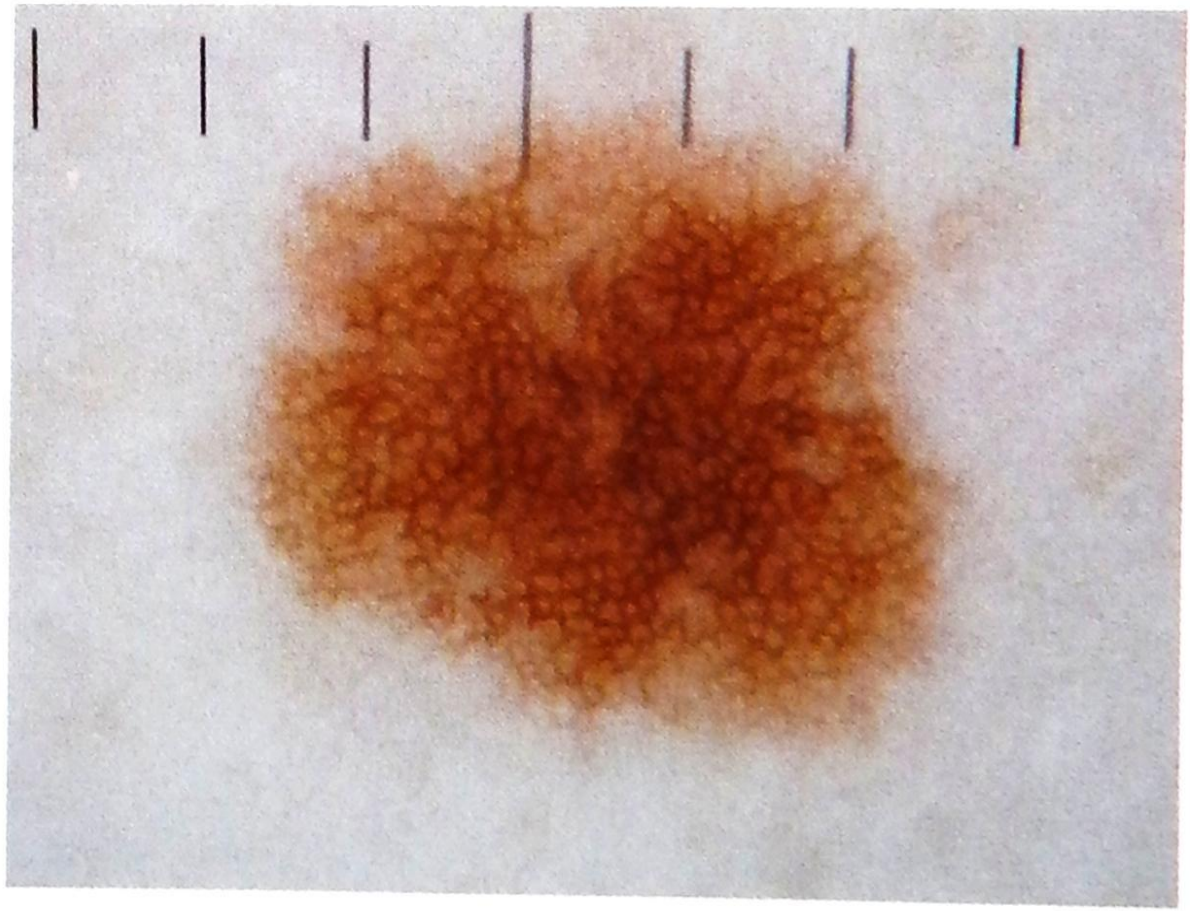

Боулинг Джонатан Диагностическая дерматоскопия. Иллюстрированное руководство / Пер. с англ. под ред. А.А. Кубановой - М.: Издательство Панфилова; 2015.- с.160: ил.

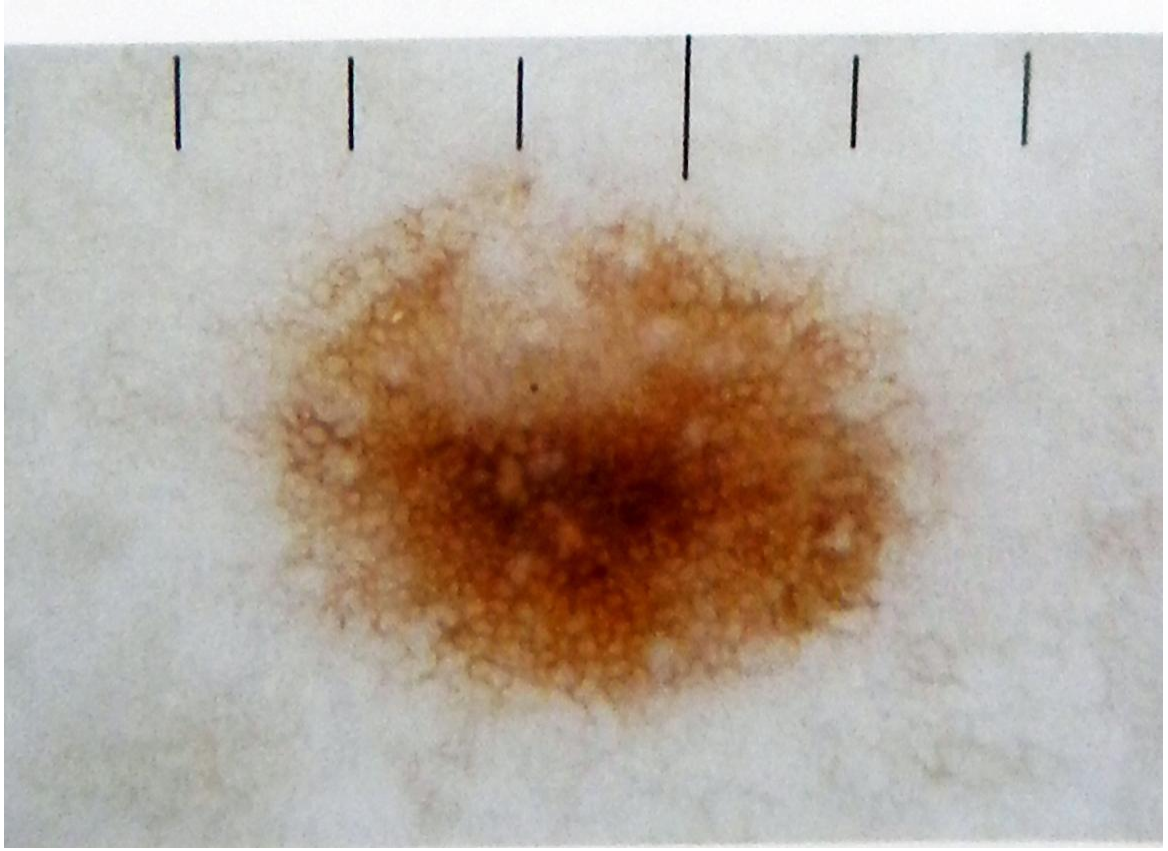

Боулинг Джонатан Диагностическая дерматоскопия. Иллюстрированное руководство / Пер. с англ. под ред. А.А. Кубановой - М.: Издательство Панфилова; 2015.- с.160: ил.

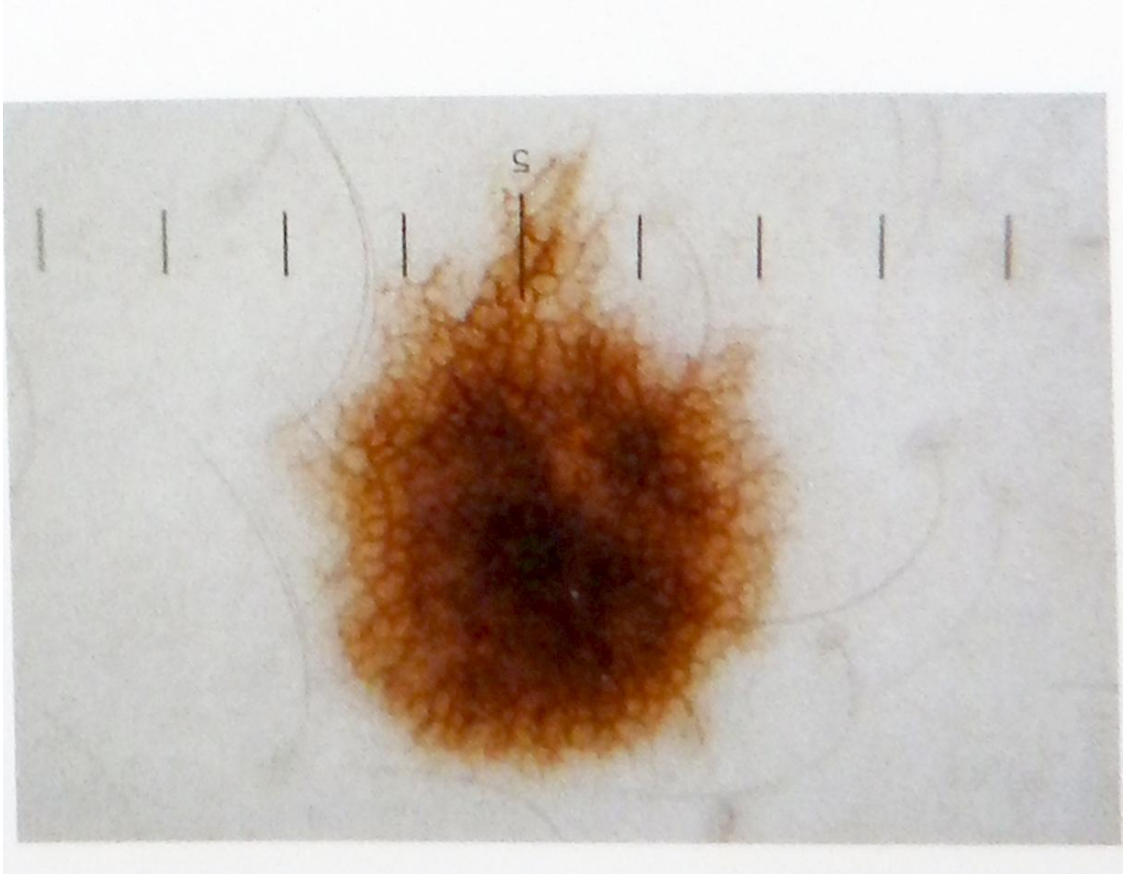

Боулинг Джонатан Диагностическая дерматоскопия. Иллюстрированное руководство / Пер. с англ. под ред. А.А. Кубановой - М.: Издательство Панфилова; 2015.- с.160: ил



Картина пигментной сети отражает скопление меланоцитов по контуру дермо-эпидермального соединения. Гистологический признак дисплазии (слияние гребней сети) при дерматоскопии определяется в виде утолщения линий пигментной сети.

Боулинг Джонатан Диагностическая дерматоскопия. Иллюстрированное руководство / Пер. с англ. под ред. А.А. Кубановой - М.: Издательство Панфилова; 2015.- с.160: ил

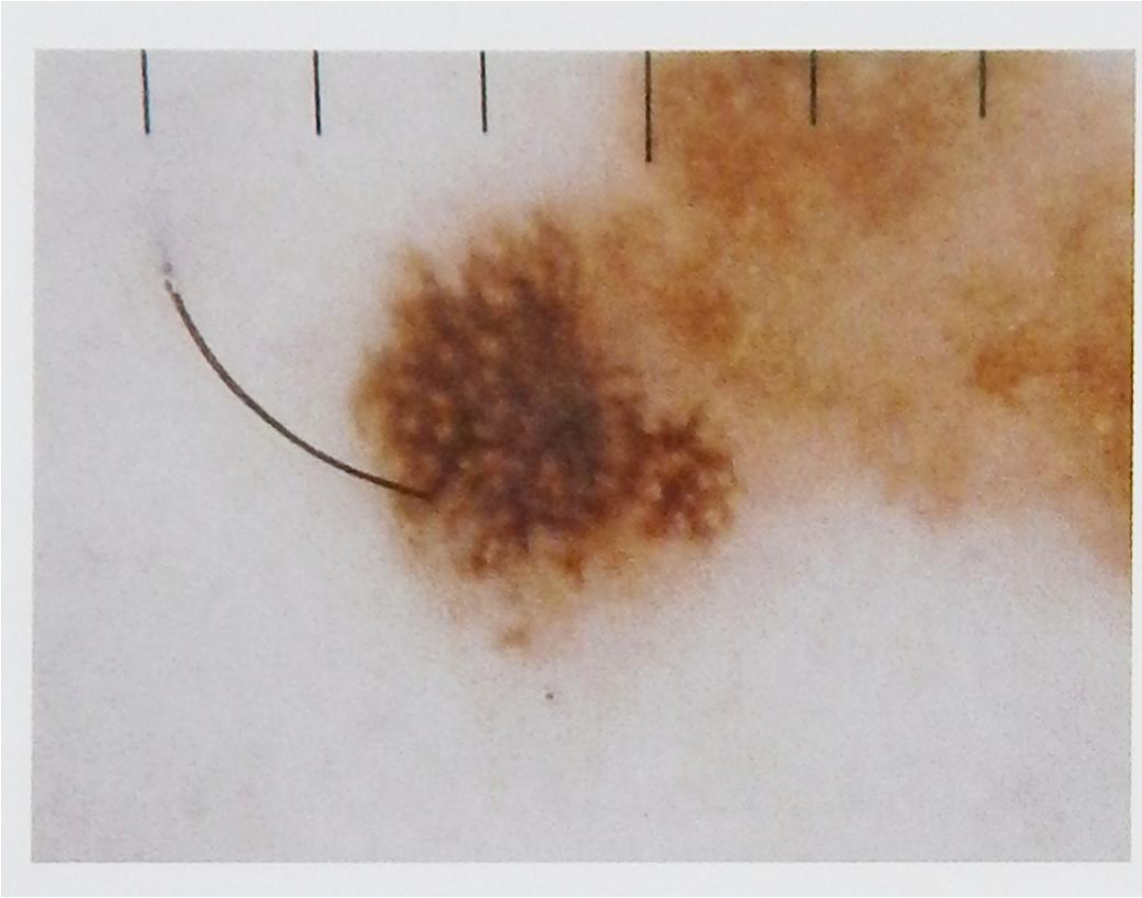

Боулинг Джонатан Диагностическая дерматоскопия. Иллюстрированное руководство / Пер. с англ. под ред. А.А. Кубановой - М.: Издательство Панфилова; 2015.- с.160: ил

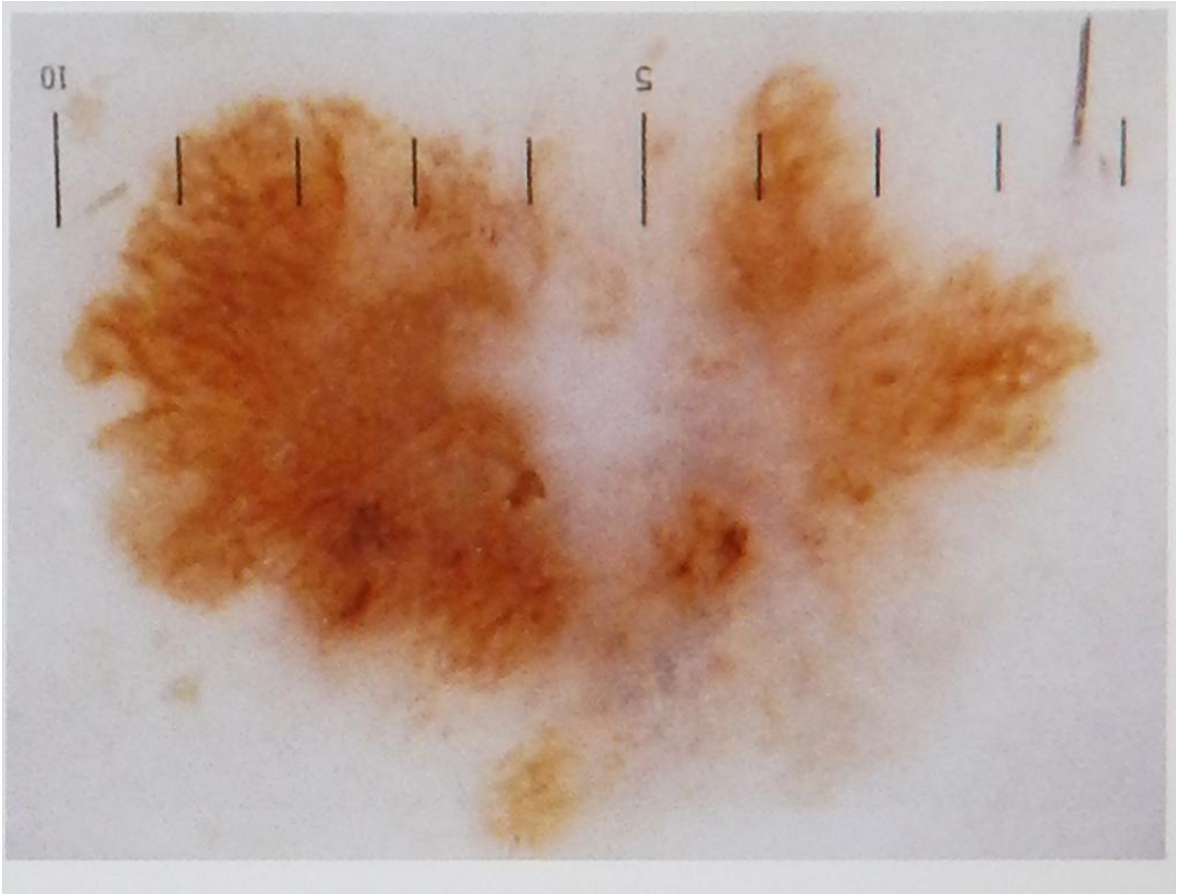

Боулинг Джонатан Диагностическая дерматоскопия. Иллюстрированное руководство / Пер. с англ. под ред. А.А. Кубановой - М.: Издательство Панфилова; 2015.- с.160: ил

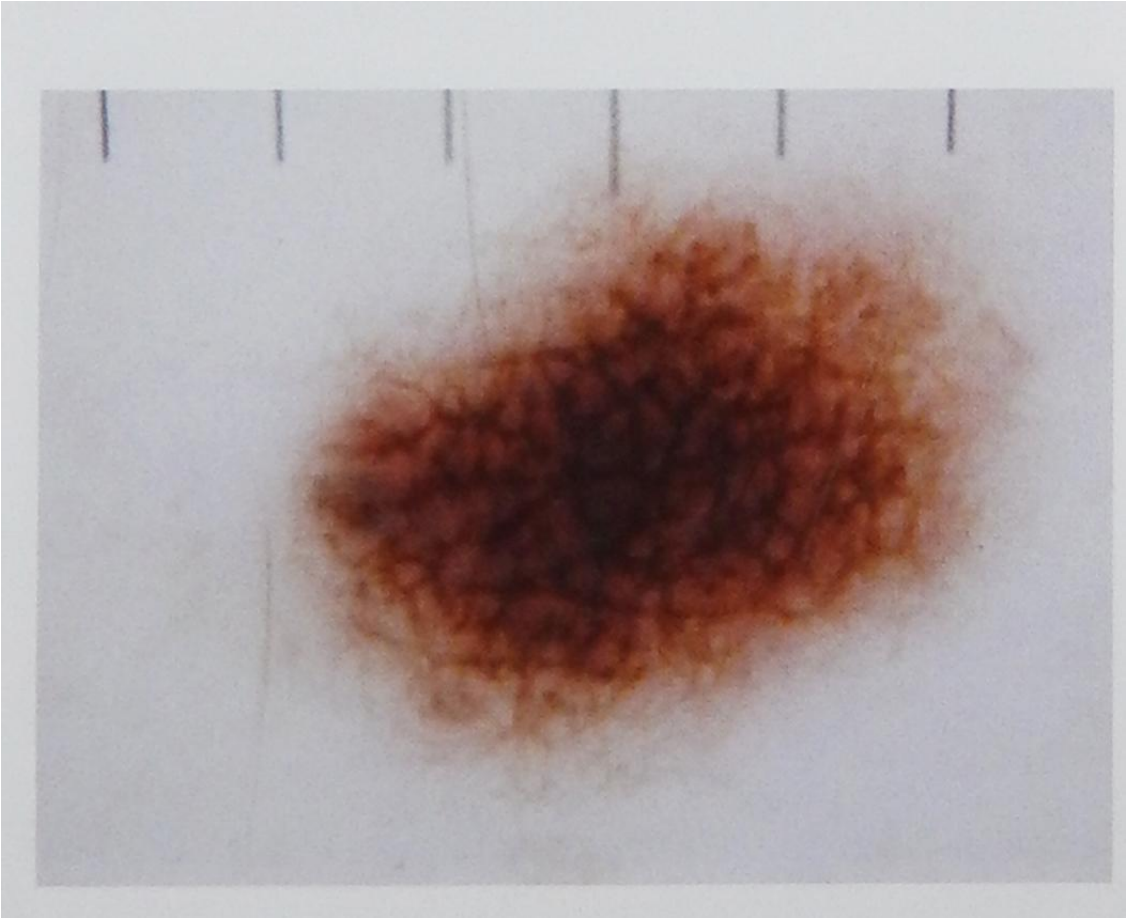

Боулинг Джонатан Диагностическая дерматоскопия. Иллюстрированное руководство / Пер. с англ. под ред. А.А. Кубановой - М.: Издательство Панфилова; 2015.- с.160: ил

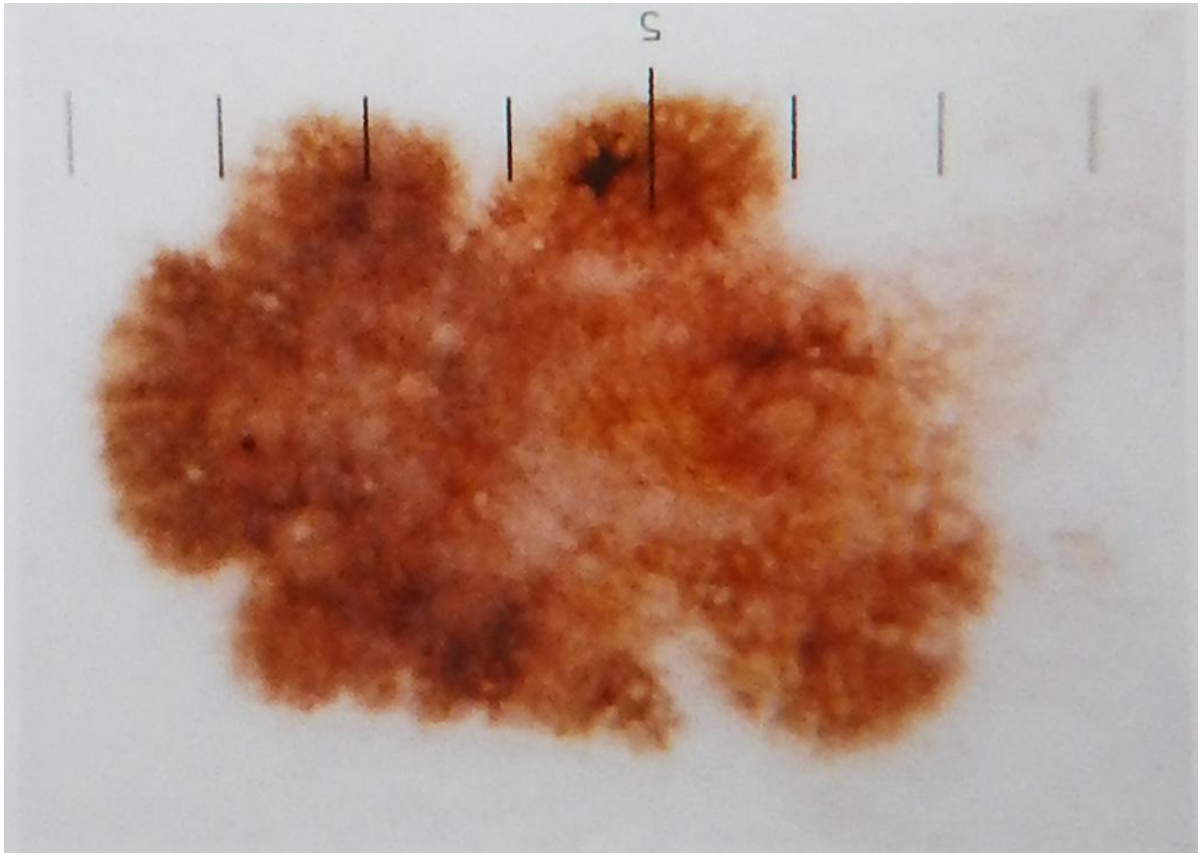

Боулинг Джонатан Диагностическая дерматоскопия. Иллюстрированное руководство / Пер. с англ. под ред. А.А. Кубановой - М.: Издательство Панфилова; 2015.- с.160: ил

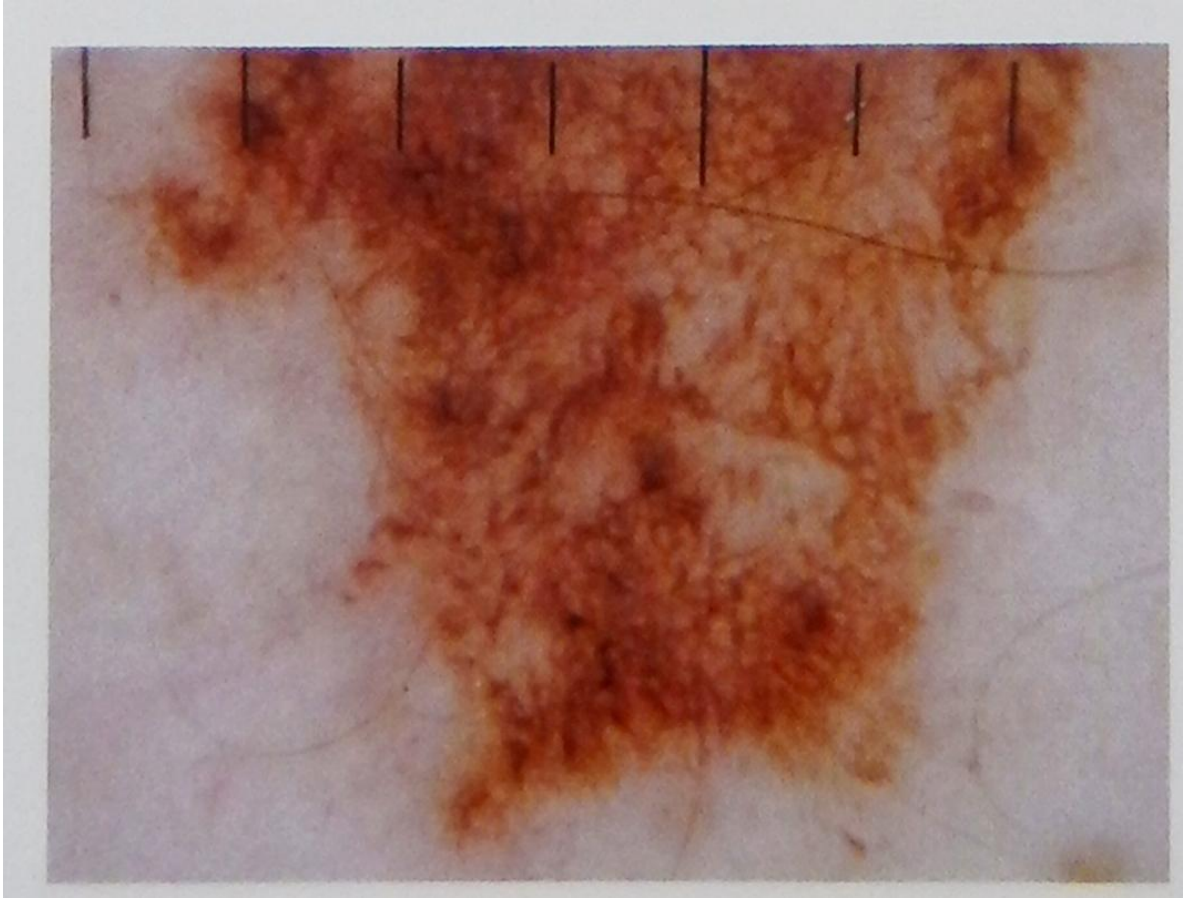

Боулинг Джонатан Диагностическая дерматоскопия. Иллюстрированное руководство / Пер. с англ. под ред. А.А. Кубановой - М.: Издательство Панфилова; 2015.- с.160: ил

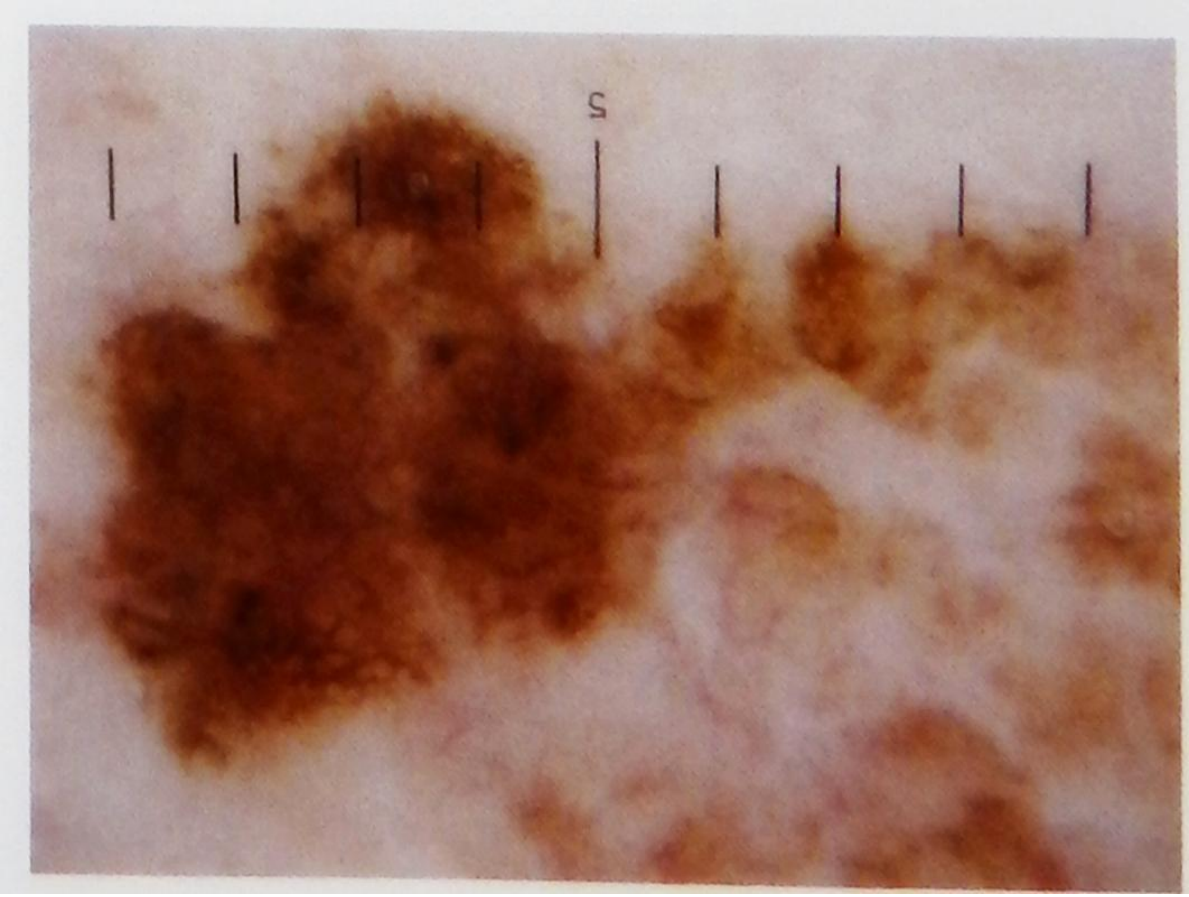

Боулинг Джонатан Диагностическая дерматоскопия. Иллюстрированное руководство / Пер. с англ. под ред. А.А. Кубановой - М.: Издательство Панфилова; 2015.- с.160: ил

Структкра по типу булыжной мостовой.

Структура по типу булыжной мостовой соответствует гистологической картине крупных дермальных скоплений меланоцитов.

Боулинг Джонатан Диагностическая дерматоскопия. Иллюстрированное руководство / Пер. с англ. под ред. А.А. Кубановой - М.: Издательство Панфилова; 2015.- с.160: ил

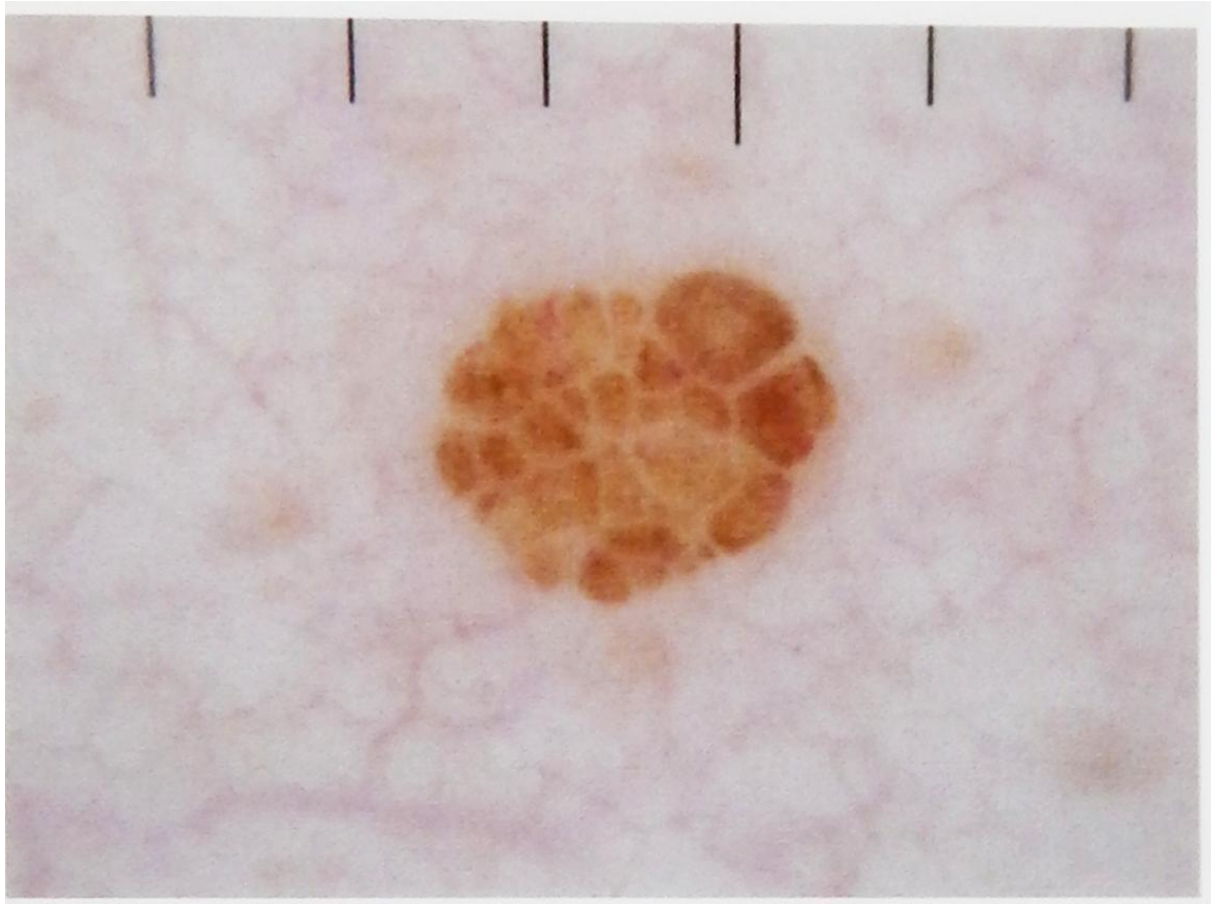

Боулинг Джонатан Диагностическая дерматоскопия. Иллюстрированное руководство / Пер. с англ. под ред. А.А. Кубановой - М.: Издательство Панфилова; 2015.- с.160: ил

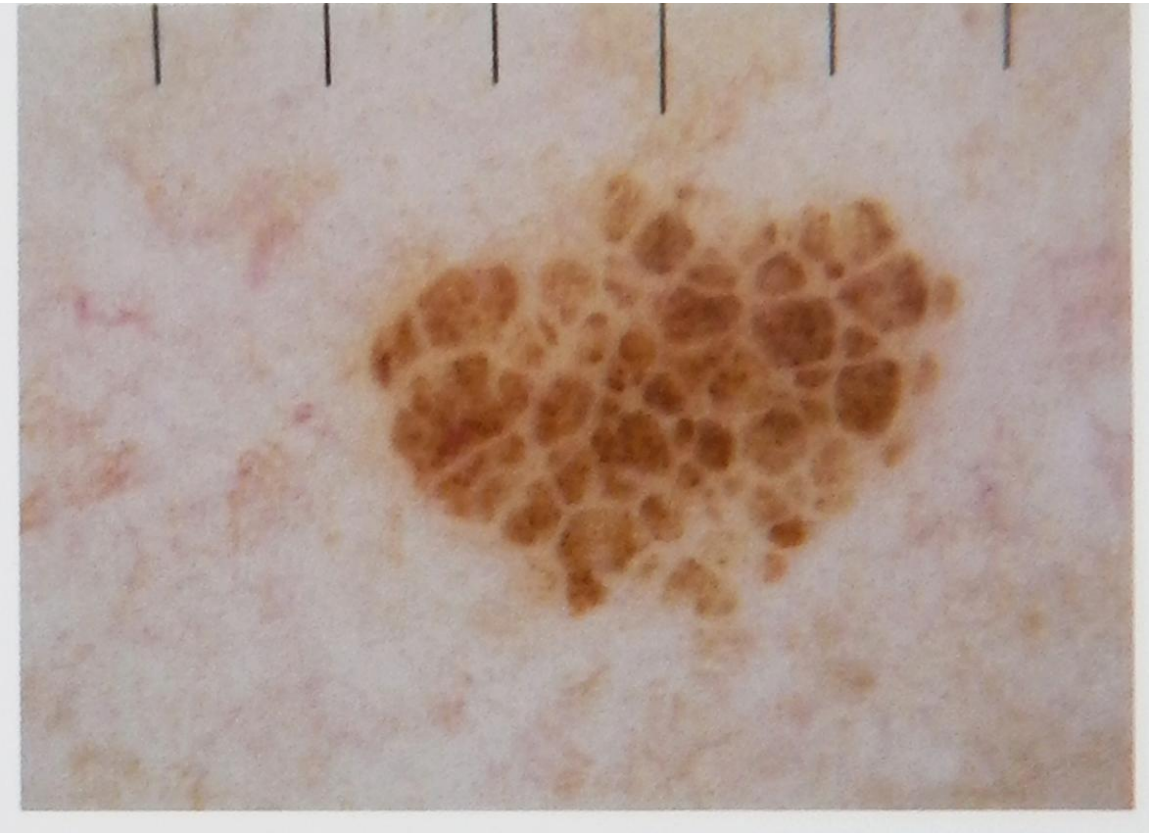

Боулинг Джонатан Диагностическая дерматоскопия. Иллюстрированное руководство / Пер. с англ. под ред. А.А. Кубановой - М.: Издательство Панфилова; 2015.- с.160: ил

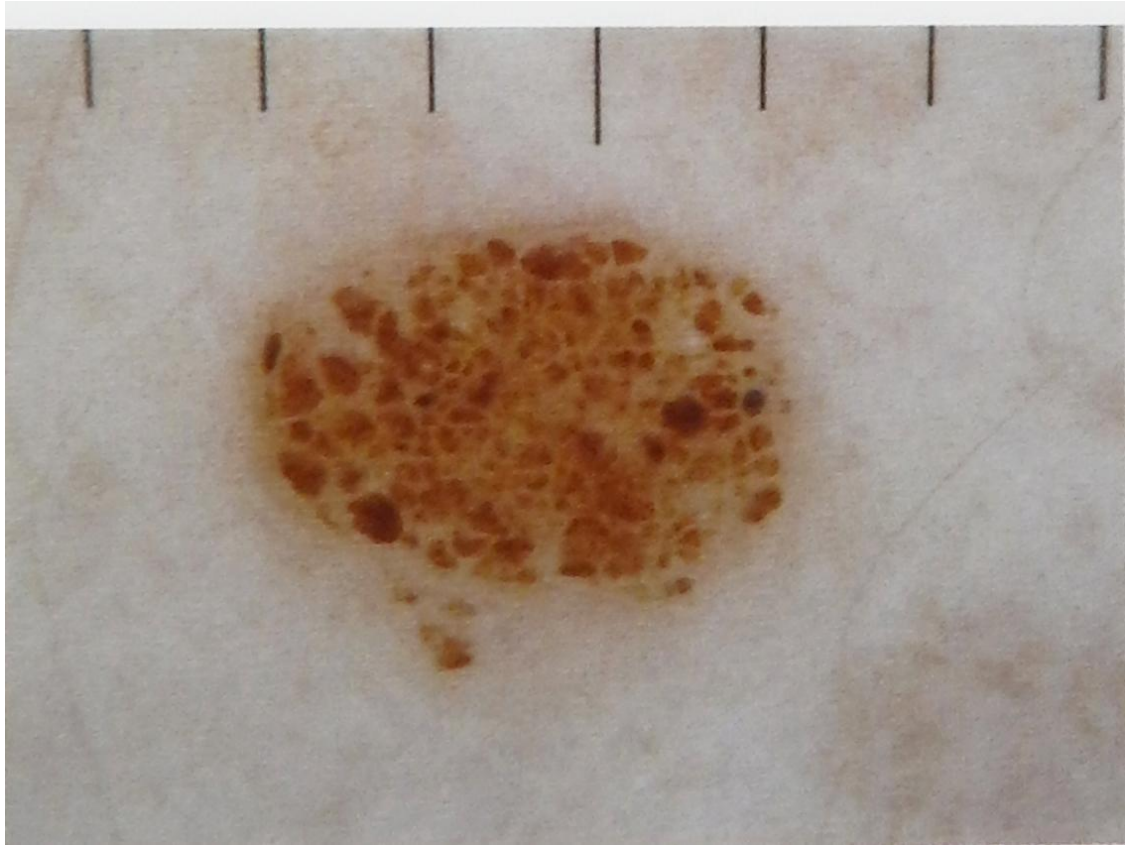

Боулинг Джонатан Диагностическая дерматоскопия. Иллюстрированное руководство / Пер. с англ. под ред. А.А. Кубановой - М.: Издательство Панфилова; 2015.- с.160: ил

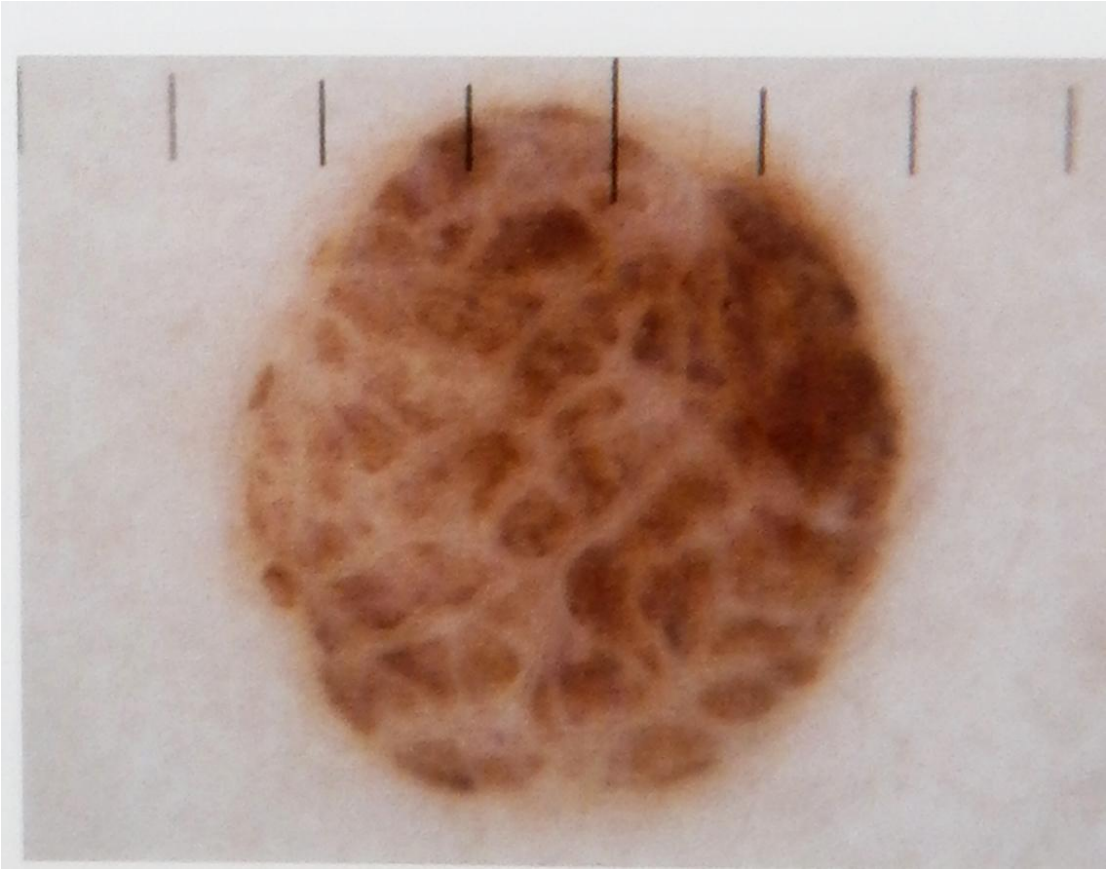

Боулинг Джонатан Диагностическая дерматоскопия. Иллюстрированное руководство / Пер. с англ. под ред. А.А. Кубановой - М.: Издательство Панфилова; 2015.- с.160: ил

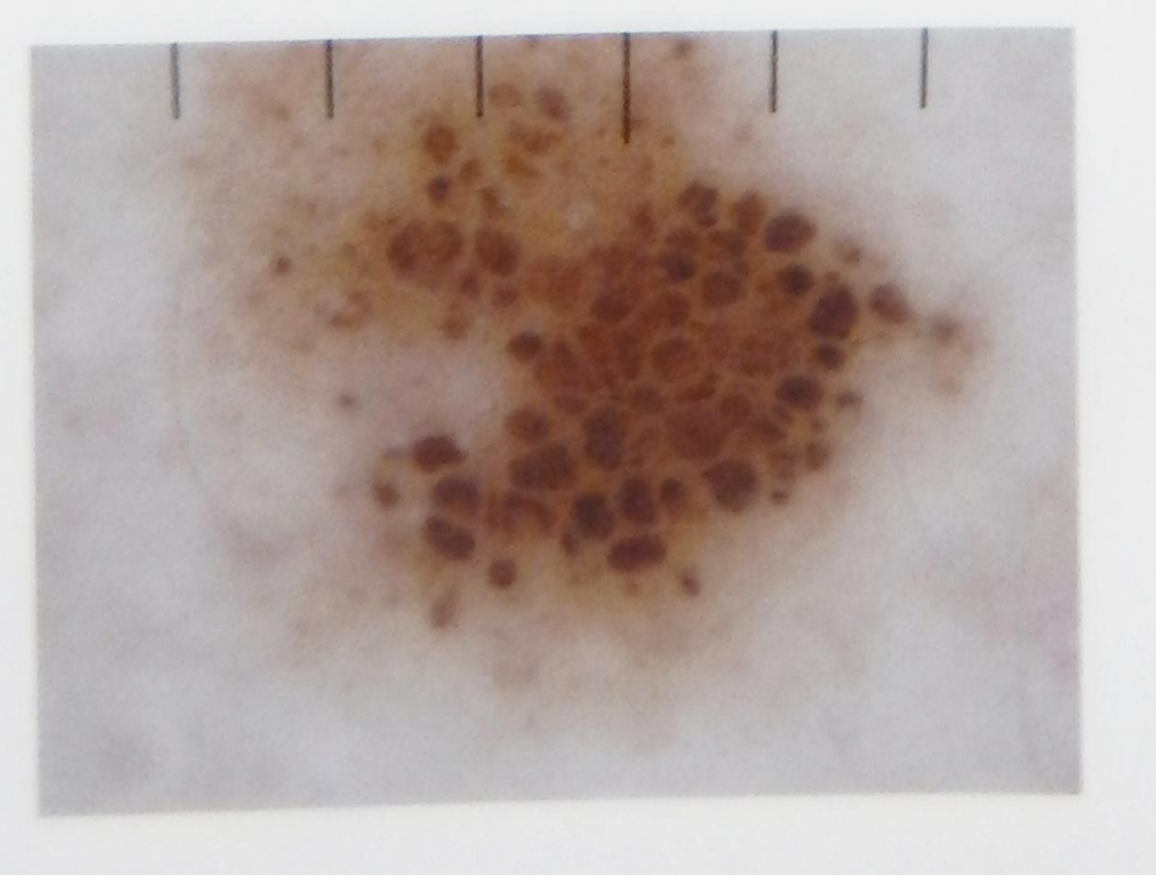

Боулинг Джонатан Диагностическая дерматоскопия. Иллюстрированное руководство / Пер. с англ. под ред. А.А. Кубановой - М.: Издательство Панфилова; 2015.- с.160: ил

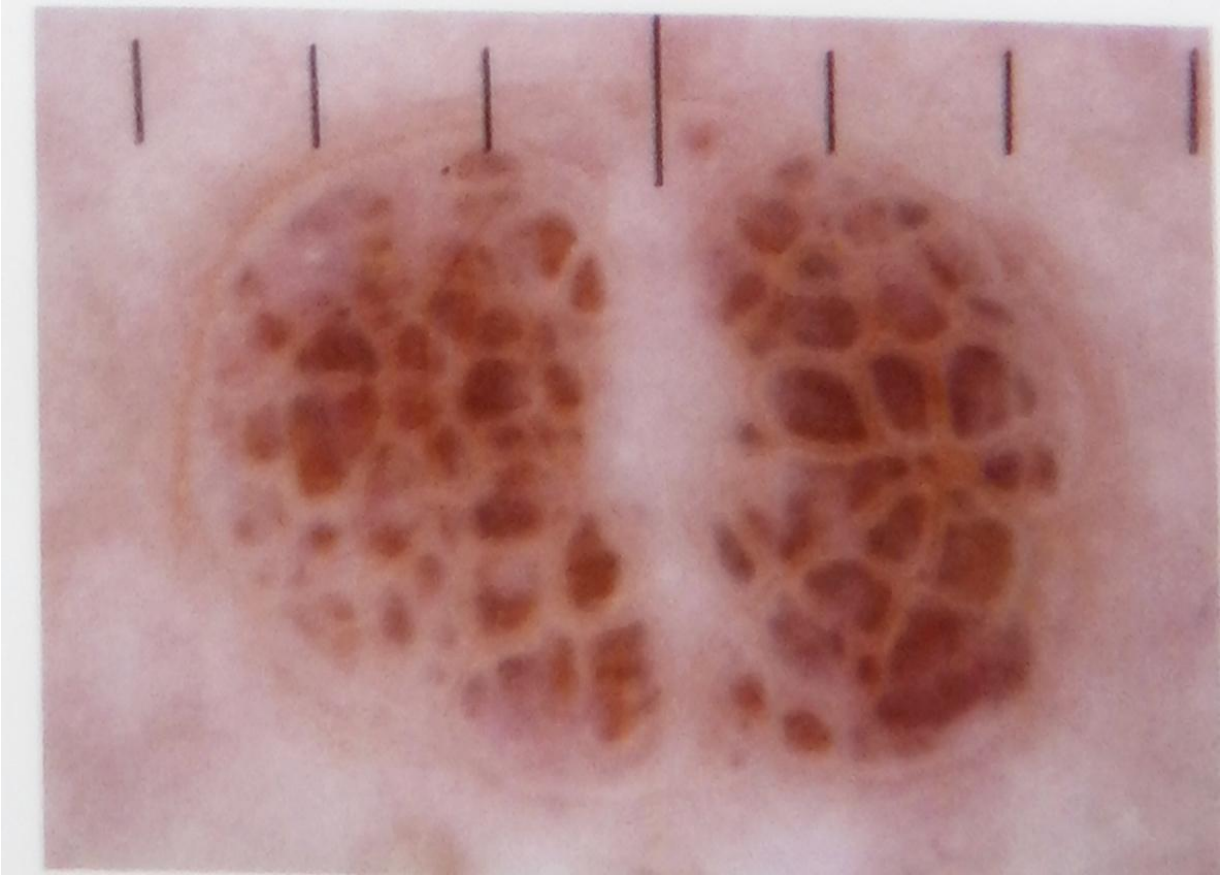

Боулинг Джонатан Диагностическая дерматоскопия. Иллюстрированное руководство / Пер. с англ. под ред. А.А. Кубановой - М.: Издательство Панфилова; 2015.- с.160: ил

Пигментные глобулы

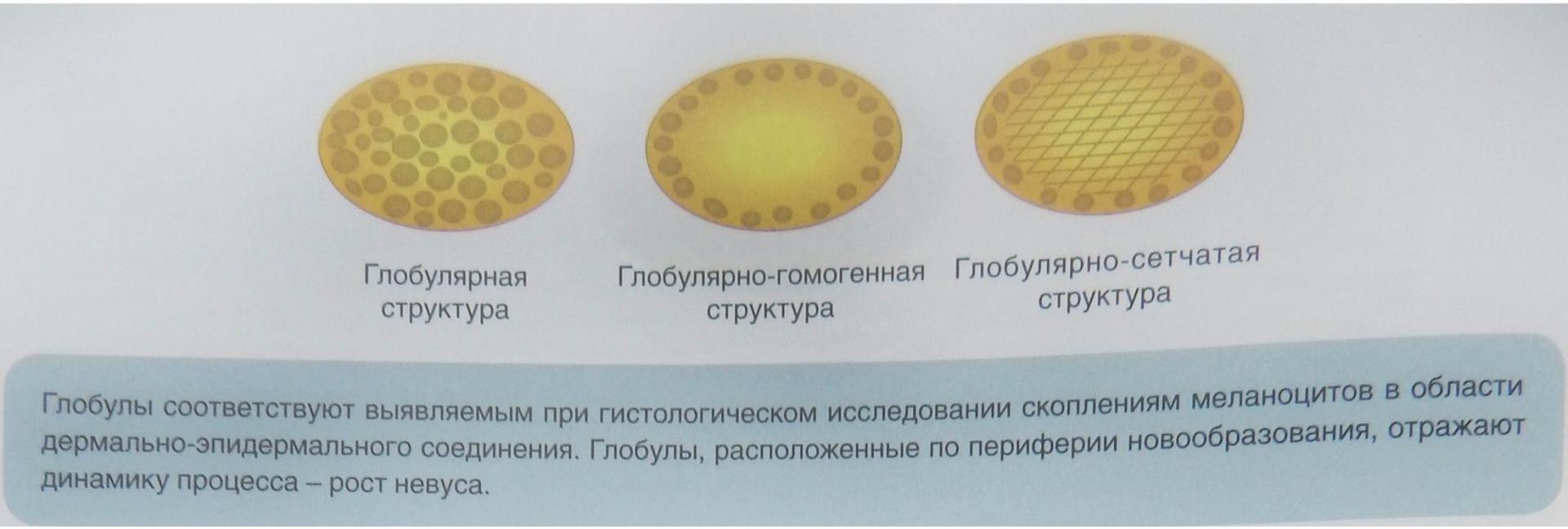

Боулинг Джонатан Диагностическая дерматоскопия. Иллюстрированное руководство / Пер. с англ. под ред. А.А. Кубановой - М.: Издательство Панфилова; 2015.- с.160: ил

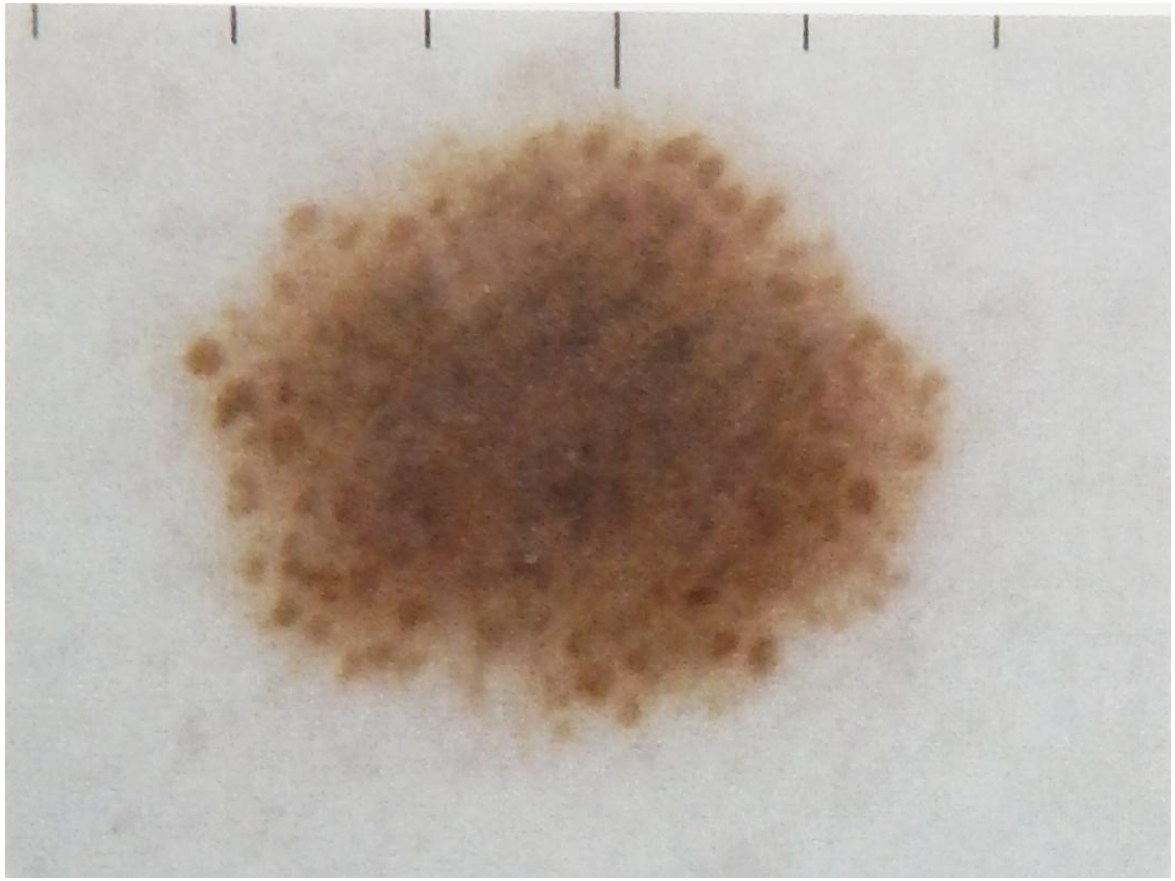

Боулинг Джонатан Диагностическая дерматоскопия. Иллюстрированное руководство / Пер. с англ. под ред. А.А. Кубановой - М.: Издательство Панфилова; 2015.- с.160: ил

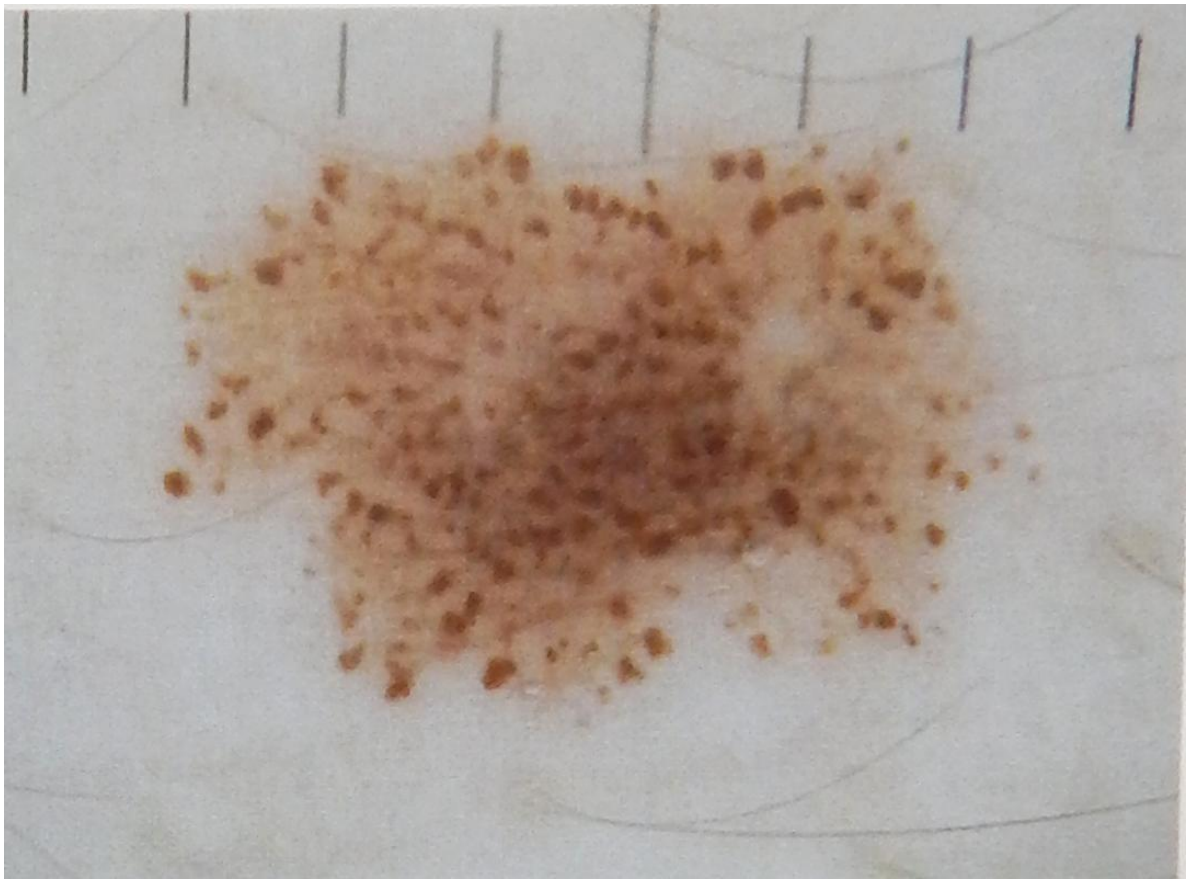

Боулинг Джонатан Диагностическая дерматоскопия. Иллюстрированное руководство / Пер. с англ. под ред. А.А. Кубановой - М.: Издательство Панфилова; 2015.- с.160: ил

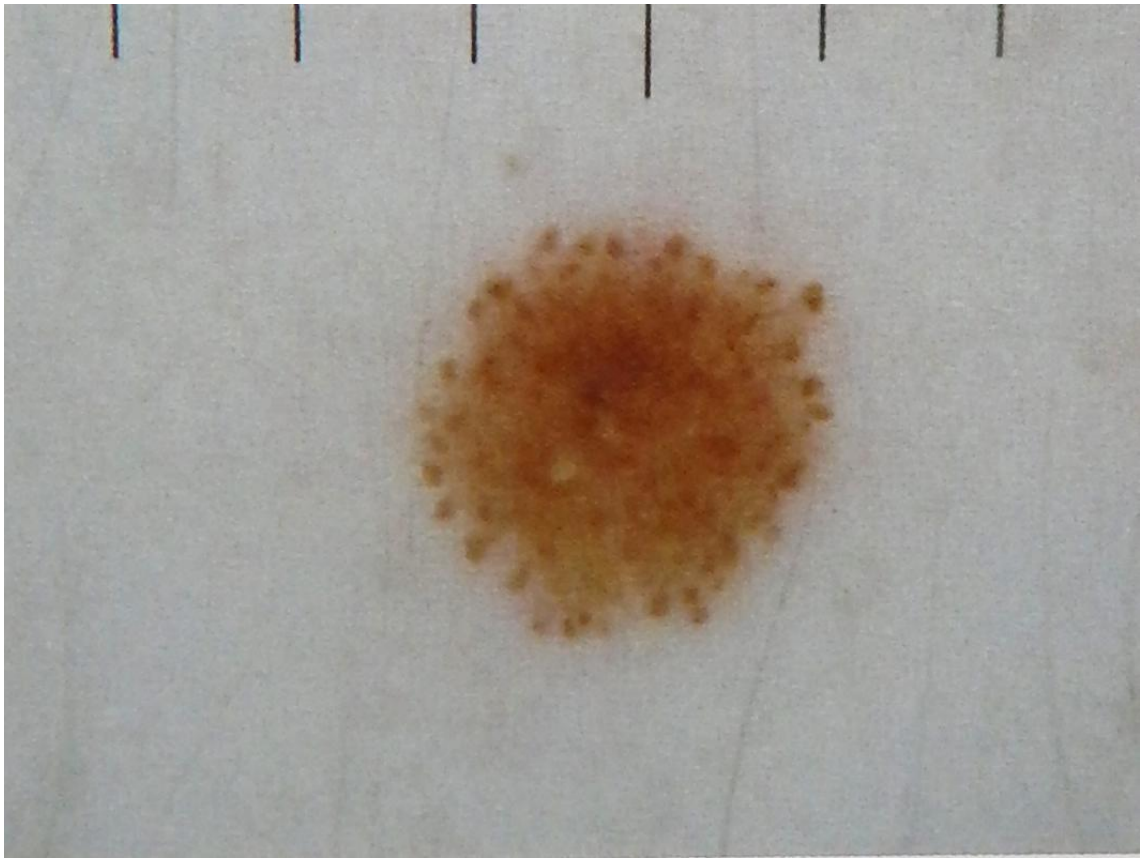

Боулинг Джонатан Диагностическая дерматоскопия. Иллюстрированное руководство / Пер. с англ. под ред. А.А. Кубановой - М.: Издательство Панфилова; 2015.- с.160: ил

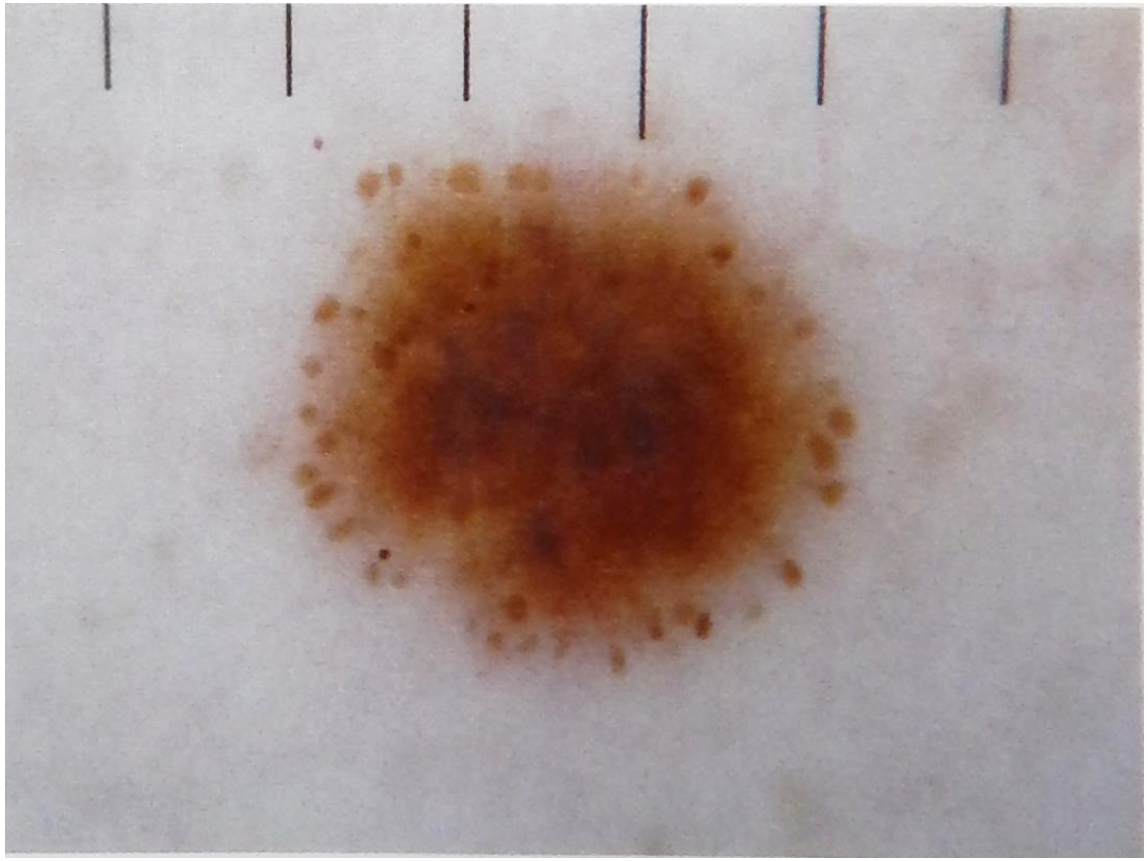

Боулинг Джонатан Диагностическая дерматоскопия. Иллюстрированное руководство / Пер. с англ. под ред. А.А. Кубановой - М.: Издательство Панфилова; 2015.- с.160: ил

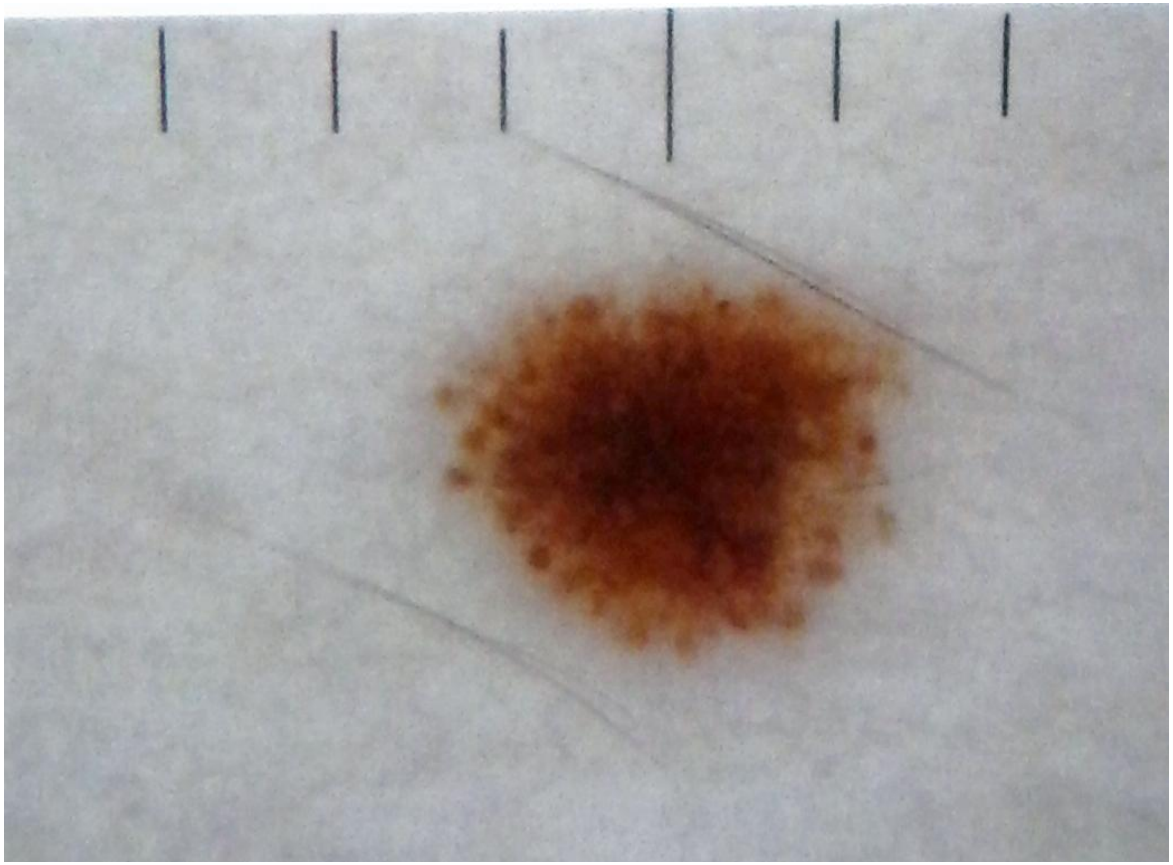

Боулинг Джонатан Диагностическая дерматоскопия. Иллюстрированное руководство / Пер. с англ. под ред. А.А. Кубановой - М.: Издательство Панфилова; 2015.- с.160: ил

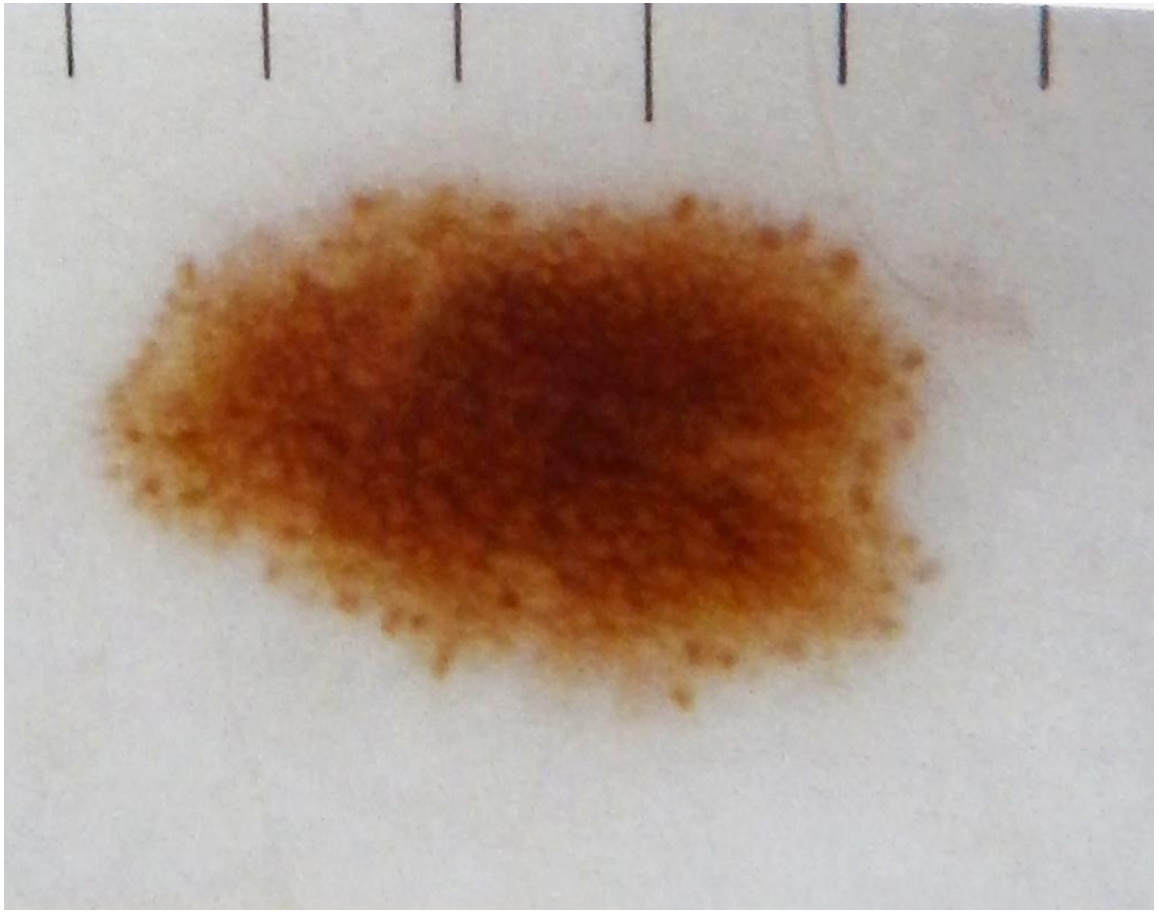

Боулинг Джонатан Диагностическая дерматоскопия. Иллюстрированное руководство / Пер. с англ. под ред. А.А. Кубановой - М.: Издательство Панфилова; 2015.- с.160: ил

Дермальный невус

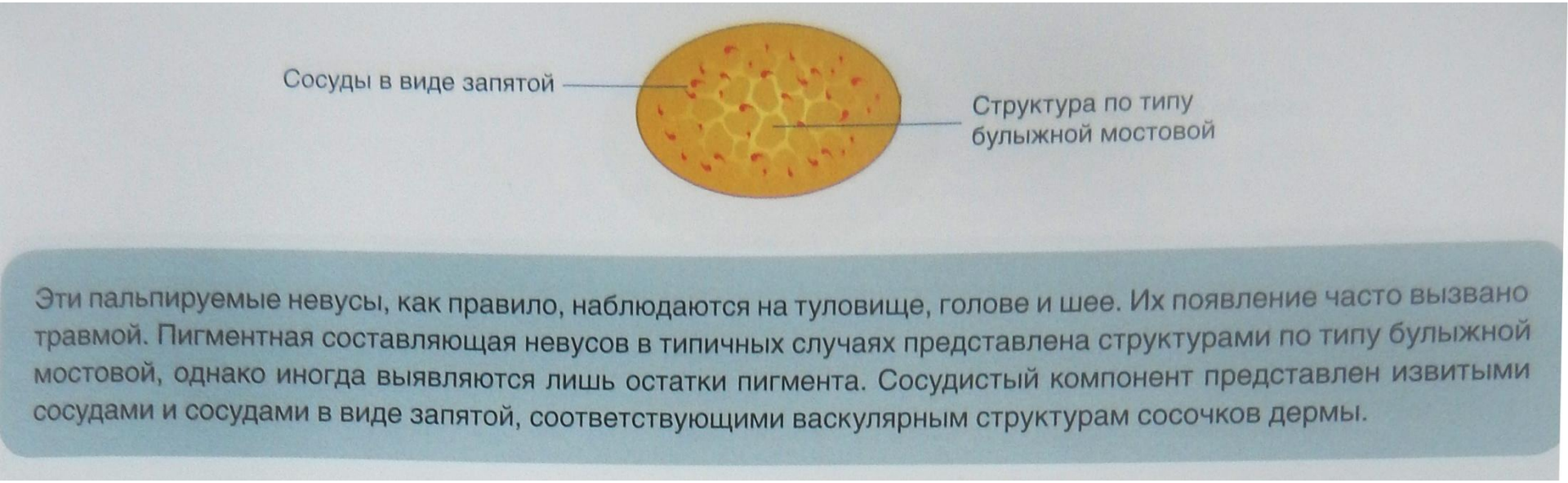

Боулинг Джонатан Диагностическая дерматоскопия. Иллюстрированное руководство / Пер. с англ. под ред. А.А. Кубановой - М.: Издательство Панфилова; 2015.- с.160: ил

Остатки пигмента, извитые сосуды, сосуды в виде запятой

Боулинг Джонатан Диагностическая дерматоскопия. Иллюстрированное руководство / Пер. с англ. под ред. А.А. Кубановой - М.: Издательство Панфилова; 2015.- с.160: ил

Остатки пигмента, извитые сосуды, сосуды в виде запятой

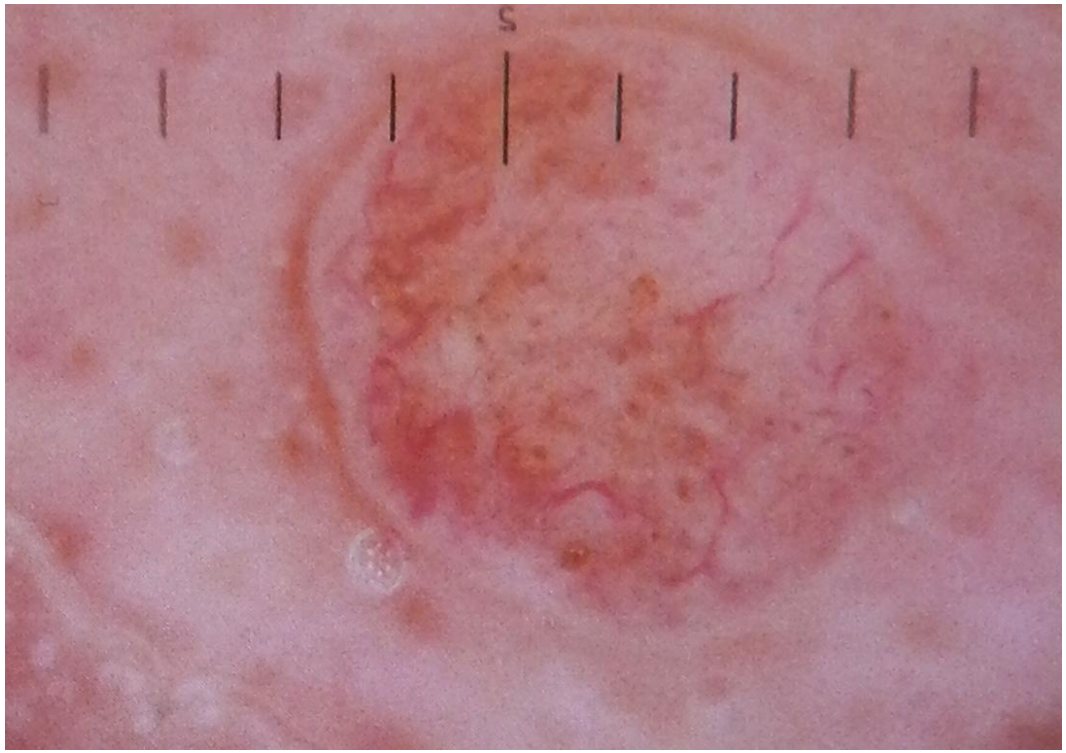

Боулинг Джонатан Диагностическая дерматоскопия. Иллюстрированное руководство / Пер. с англ. под ред. А.А. Кубановой - М.: Издательство Панфилова; 2015.- с.160: ил

Боулинг Джонатан Диагностическая дерматоскопия. Иллюстрированное руководство / Пер. с англ. под ред. А.А. Кубановой - М.: Издательство Панфилова; 2015.- с.160: ил

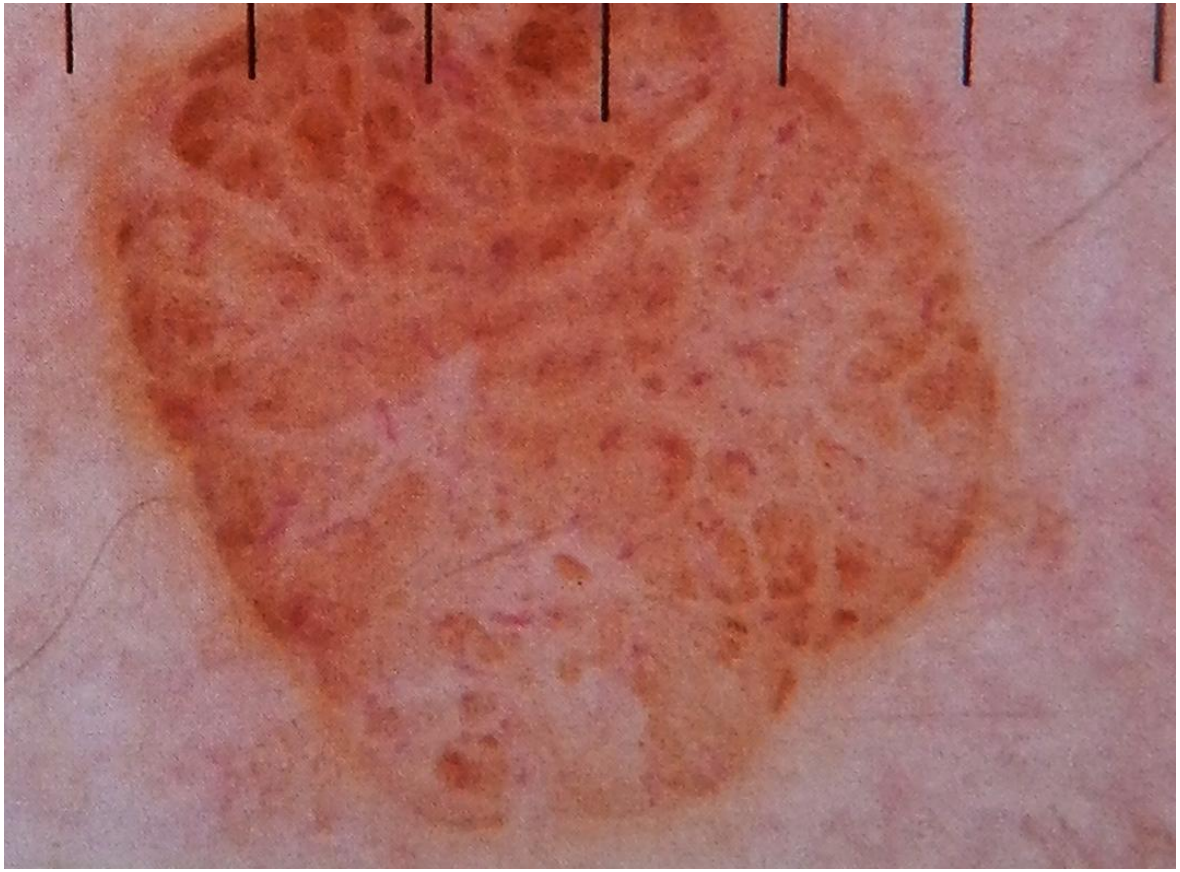

Боулинг Джонатан Диагностическая дерматоскопия. Иллюстрированное руководство / Пер. с англ. под ред. А.А. Кубановой - М.: Издательство Панфилова; 2015.- с.160: ил

Боулинг Джонатан Диагностическая дерматоскопия. Иллюстрированное руководство / Пер. с англ. под ред. А.А. Кубановой - М.: Издательство Панфилова; 2015.- с.160: ил

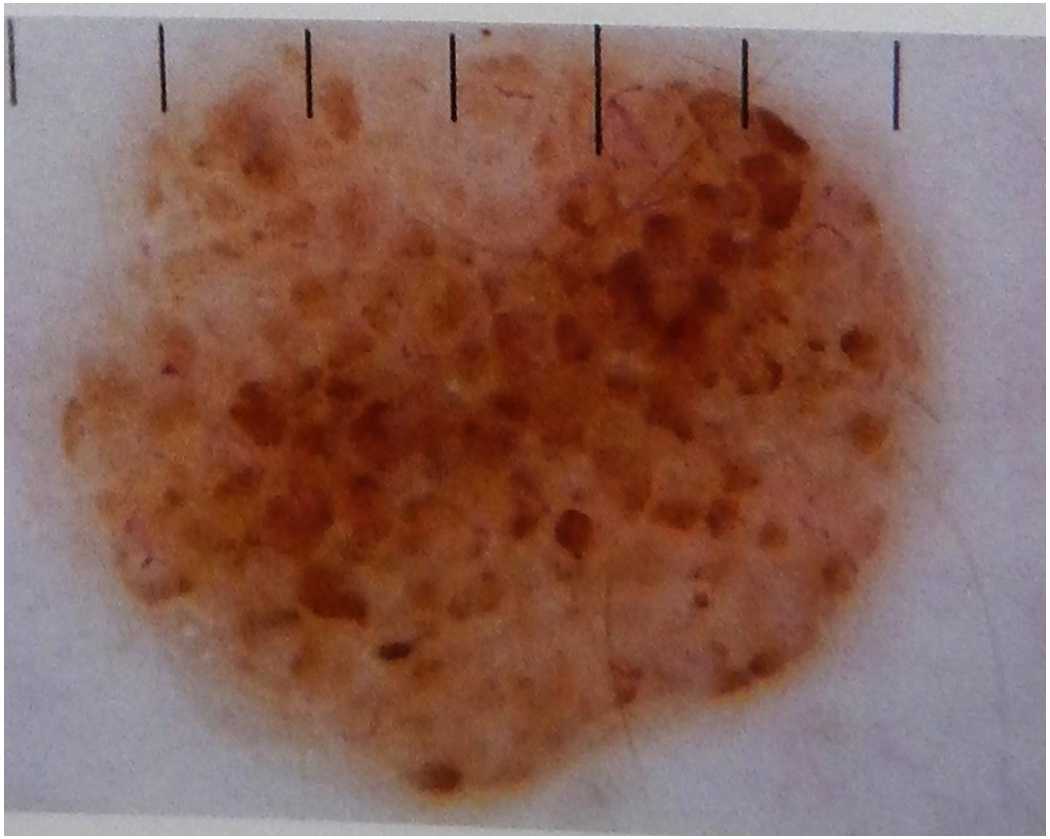

Боулинг Джонатан Диагностическая дерматоскопия. Иллюстрированное руководство / Пер. с англ. под ред. А.А. Кубановой - М.: Издательство Панфилова; 2015.- с.160: ил

Голубые невусы состоят из интенсивно пигментированных скоплений меланоцитов дермы. Типичная дермато-скопическая картина – гомогенная аспидная (синевато-серая) пигментация.

Боулинг Джонатан Диагностическая дерматоскопия. Иллюстрированное руководство / Пер. с англ. под ред. А.А. Кубановой - М.: Издательство Панфилова; 2015.- с.160: ил

Гомогенный аспидный (синевато-серый) цвет

Боулинг Джонатан Диагностическая дерматоскопия. Иллюстрированное руководство / Пер. с англ. под ред. А.А. Кубановой - М.: Издательство Панфилова; 2015.- с.160: ил

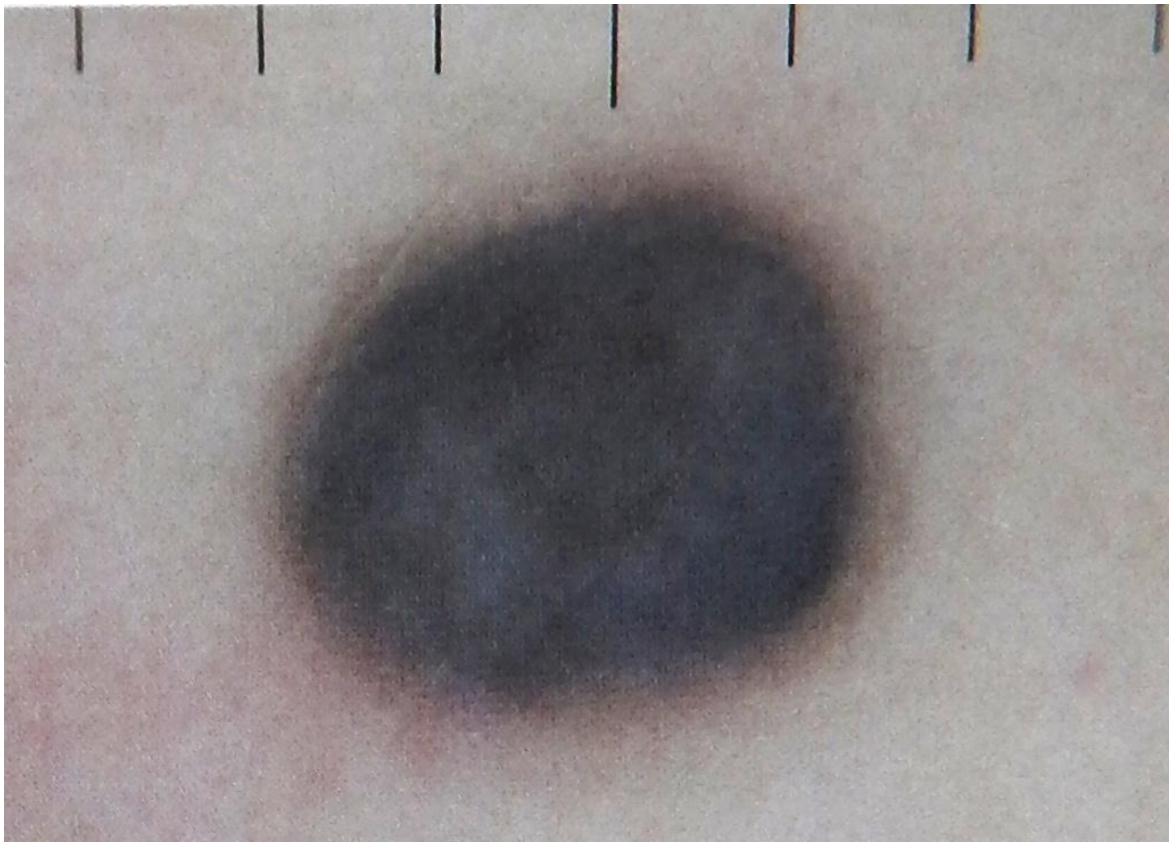

Гомогенный аспидный (синевато-серый) цвет

Боулинг Джонатан Диагностическая дерматоскопия. Иллюстрированное руководство / Пер. с англ. под ред. А.А. Кубановой - М.: Издательство Панфилова; 2015.- с.160: ил

Гомогенная аспидная (синевато-серая) и коричневая пигментация

Боулинг Джонатан Диагностическая дерматоскопия. Иллюстрированное руководство / Пер. с англ. под ред. А.А. Кубановой - М.: Издательство Панфилова; 2015.- с.160: ил

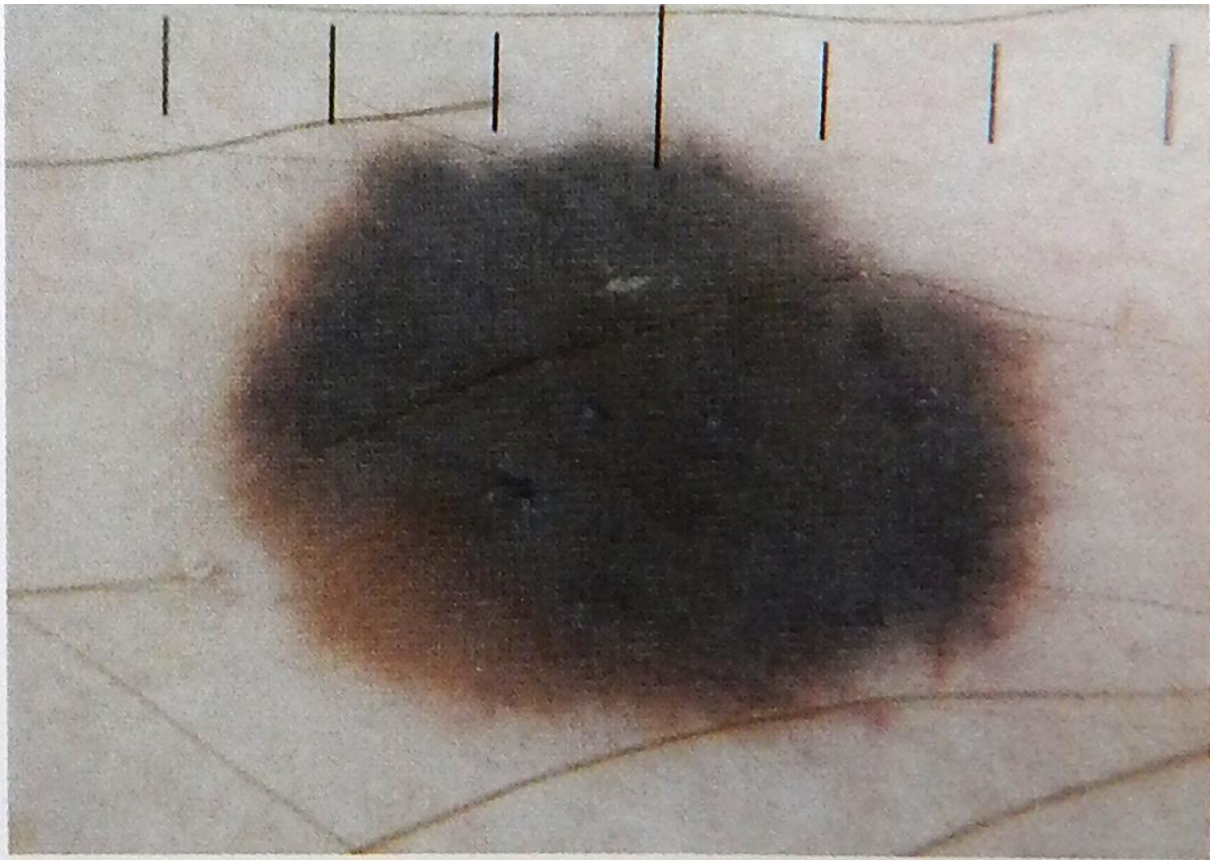

Гомогенная аспидная (синевато-серая) и коричневая пигментация

Боулинг Джонатан Диагностическая дерматоскопия. Иллюстрированное руководство / Пер. с англ. под ред. А.А. Кубановой - М.: Издательство Панфилова; 2015.- с.160: ил

Участки гомогенной гипопигментации в склерозированных голубых невусах

Боулинг Джонатан Диагностическая дерматоскопия. Иллюстрированное руководство / Пер. с англ. под ред. А.А. Кубановой - М.: Издательство Панфилова; 2015.- с.160: ил



Участки гомогенной гипопигментации в склерозированных голубых невусах

Боулинг Джонатан Диагностическая дерматоскопия. Иллюстрированное руководство / Пер. с англ. под ред. А.А. Кубановой - М.: Издательство Панфилова; 2015.- с.160: ил



При наложении двух невусов друг на друга возникает комбинированный невус. Возможно множество различных сочетаний; однако самой частой комбинацией является наложение пограничного (эпидермо-дермального) невуса на голубой. Диагностика комбинированных невусов сопряжена со значительными трудностями, поскольку они как клинически, так и дерматоскопически могут имитировать меланому.

Боулинг Джонатан Диагностическая дерматоскопия. Иллюстрированное руководство / Пер. с англ. под ред. А.А. Кубановой - М.: Издательство Панфилова; 2015.- с.160: ил

Боулинг Джонатан Диагностическая дерматоскопия. Иллюстрированное руководство / Пер. с англ. под ред. А.А. Кубановой - М.: Издательство Панфилова; 2015.- с.160: ил

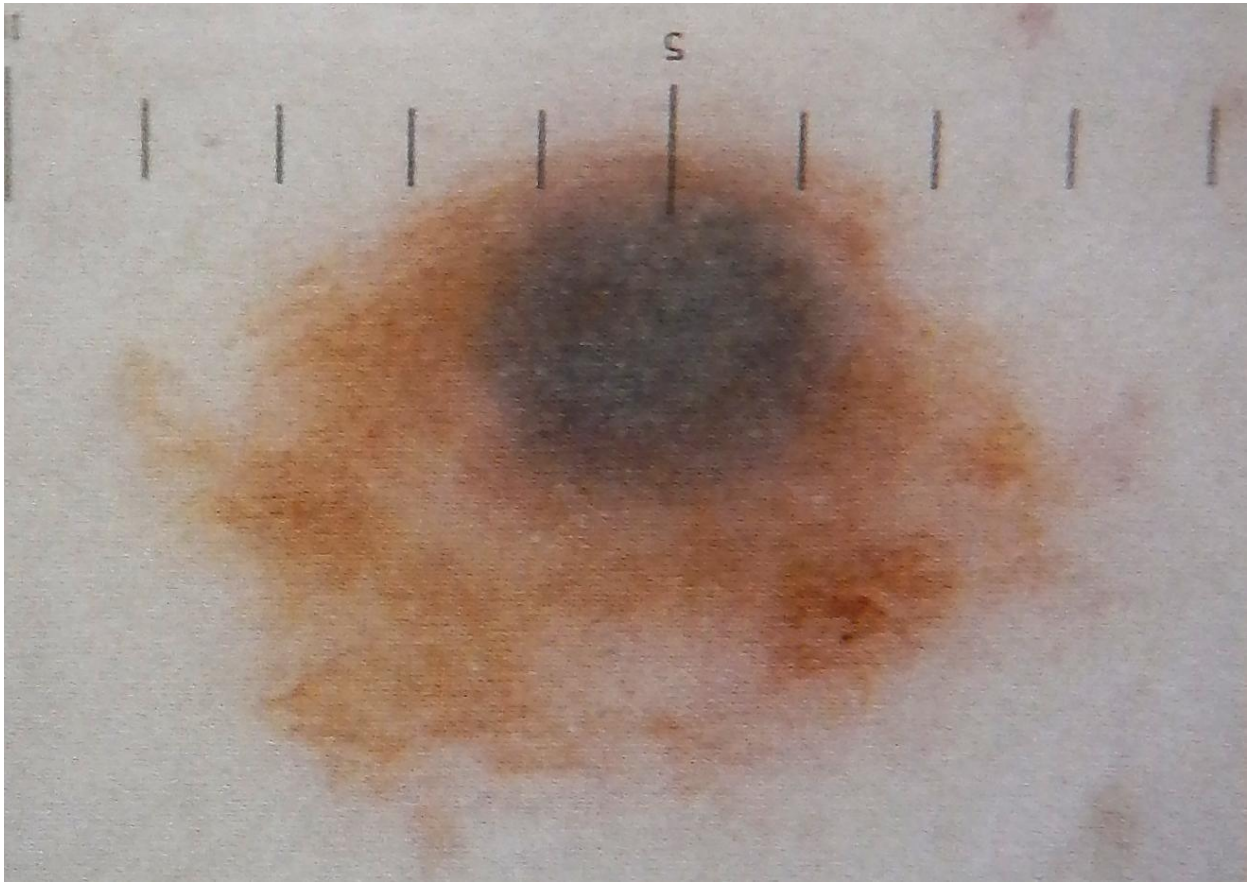

Боулинг Джонатан Диагностическая дерматоскопия. Иллюстрированное руководство / Пер. с англ. под ред. А.А. Кубановой - М.: Издательство Панфилова; 2015.- с.160: ил

Боулинг Джонатан Диагностическая дерматоскопия. Иллюстрированное руководство / Пер. с англ. под ред. А.А. Кубановой - М.: Издательство Панфилова; 2015.- с.160: ил

Боулинг Джонатан Диагностическая дерматоскопия. Иллюстрированное руководство / Пер. с англ. под ред. А.А. Кубановой - М.: Издательство Панфилова; 2015.- с.160: ил

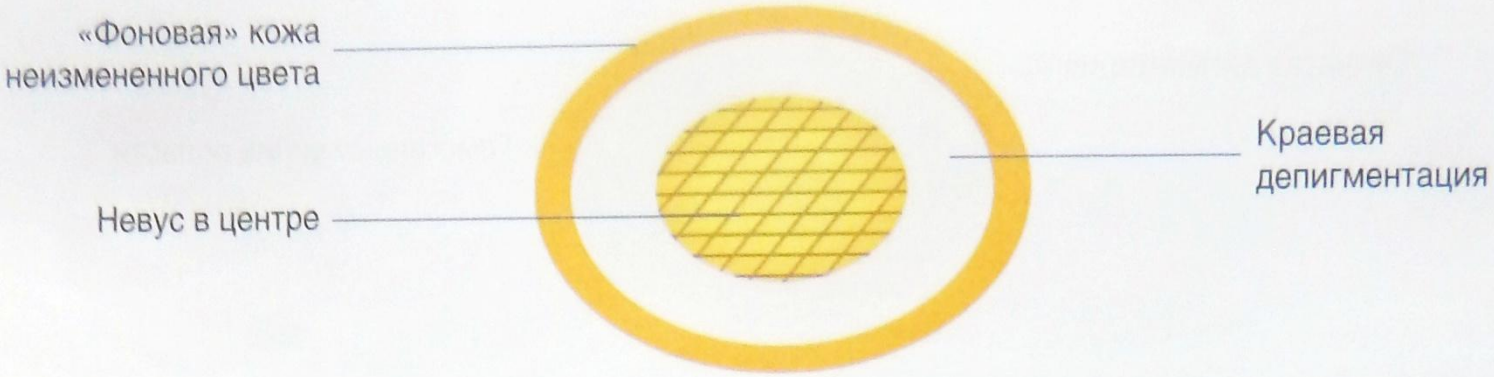

Гало-невусы возникают, когда иммунная система «атакует» меланоциты невуса и окружающей его кожи, что вызывает депигментацию. Нередко сначала вокруг невуса формируется ореол (halo) депигментированной кожи, и лишь затем появляется депигментация в пределах самого образования. Нередко этот феномен наблюдается одновременно во множестве невусов.

Боулинг Джонатан Диагностическая дерматоскопия. Иллюстрированное руководство / Пер. с англ. под ред. А.А. Кубановой - М.: Издательство Панфилова; 2015.- с.160: ил

Гало-невусы с краевой депигментацией: при дерматоскопии визуализируется мономорфная ретикулярная пигментация в центре, зона депигментации и фоновая пигментация кожи III фототипа.

Боулинг Джонатан Диагностическая дерматоскопия. Иллюстрированное руководство / Пер. с англ. под ред. А.А. Кубановой - М.: Издательство Панфилова; 2015.- с.160: ил

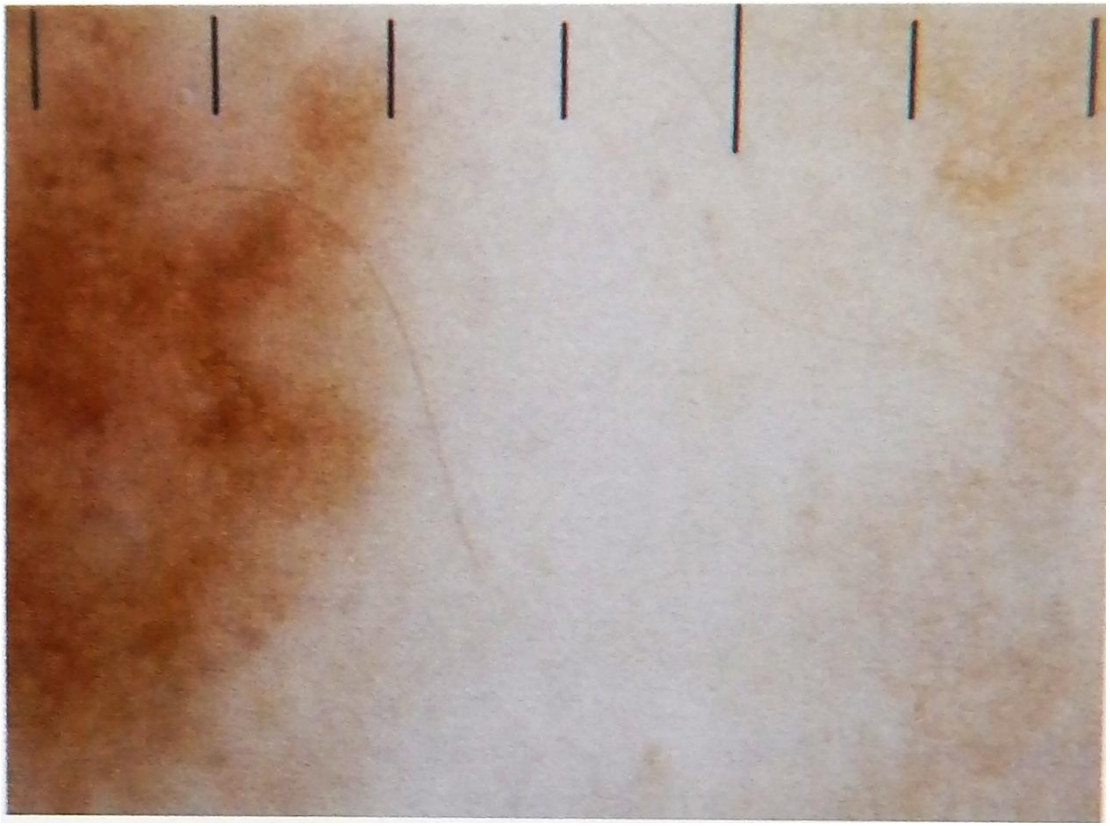

Гало-невусы с краевой депигментацией: при дерматоскопии визуализируется мономорфная ретикулярная пигментация в центре, зона депигментации и фоновая пигментация кожи III фототипа.

Боулинг Джонатан Диагностическая дерматоскопия. Иллюстрированное руководство / Пер. с англ. под ред. А.А. Кубановой - М.: Издательство Панфилова; 2015.- с.160: ил

Гало-невус с асимметричной зоной краевой депигментации: при дерматоскопии отмечается структура по типу булыжной мостовой, зона депигментации и фоновая пигментированная кожа III фототипа.

Боулинг Джонатан Диагностическая дерматоскопия. Иллюстрированное руководство / Пер. с англ. под ред. А.А. Кубановой - М.: Издательство Панфилова; 2015.- с.160: ил

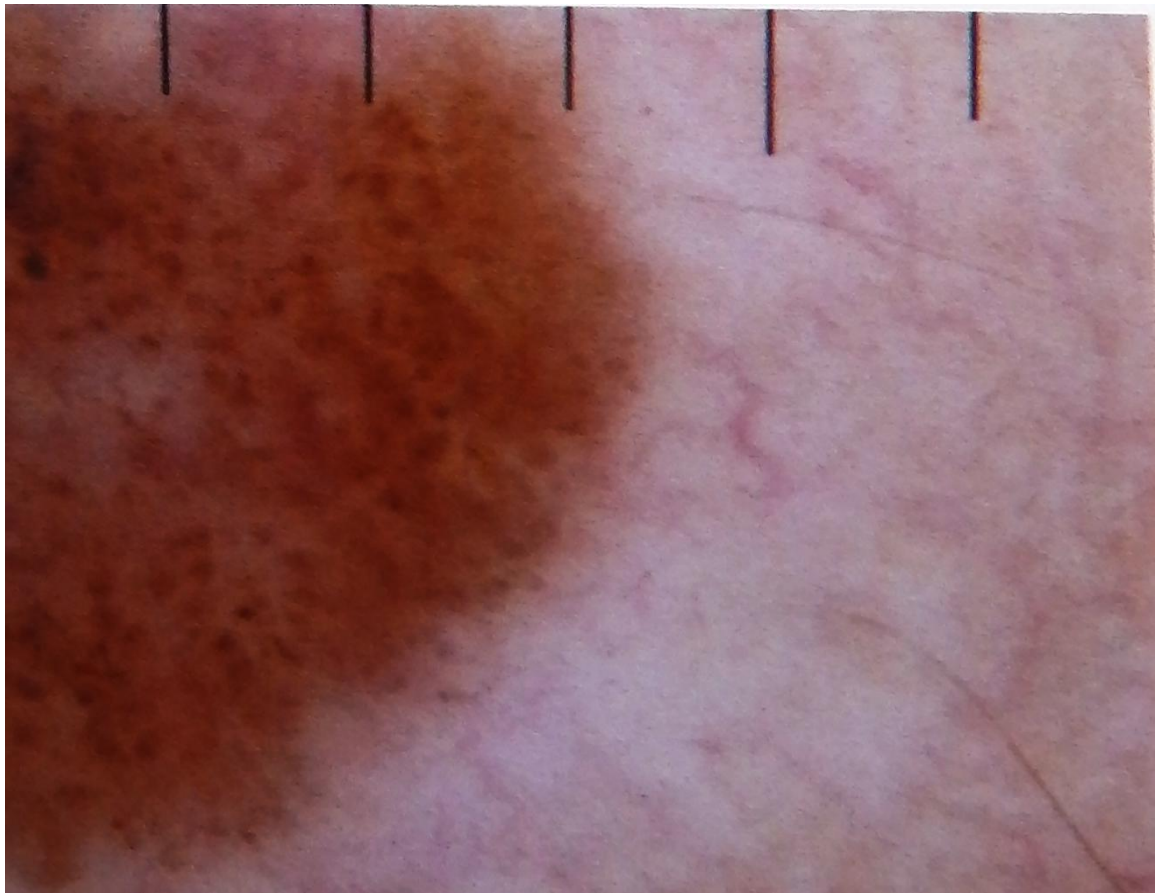

Гало-невус с асимметричной зоной краевой депигментации: при дерматоскопии отмечается структура по типу булыжной мостовой, зона депигментации и фоновая пигментированная кожа III фототипа.

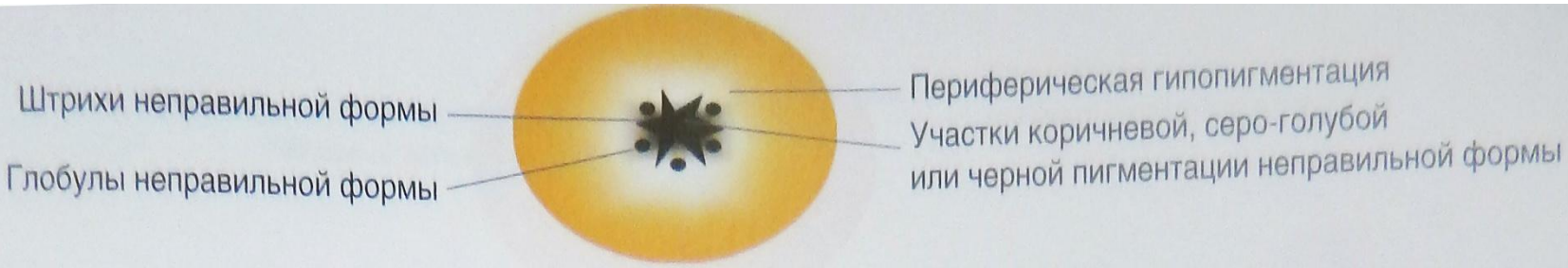

Иногда после бритвенного иссечения меланоцитарных невусов сохраняется остаточная меланоцитарная составляющая, которая со временем превращается в зону пигментации неправильной формы, клинически и дерматоскопически напоминая меланому. Терапевтическая тактика зависит от степени риска возникновения меланомы. При минимальном подозрении следует выполнить повторное иссечение, предупредив патоморфолога о необходимости сравнительной оценки полученного образца и данных предшествующего исследования.

Пигментированная макула неправильной формы, окруженная гипопигментацией

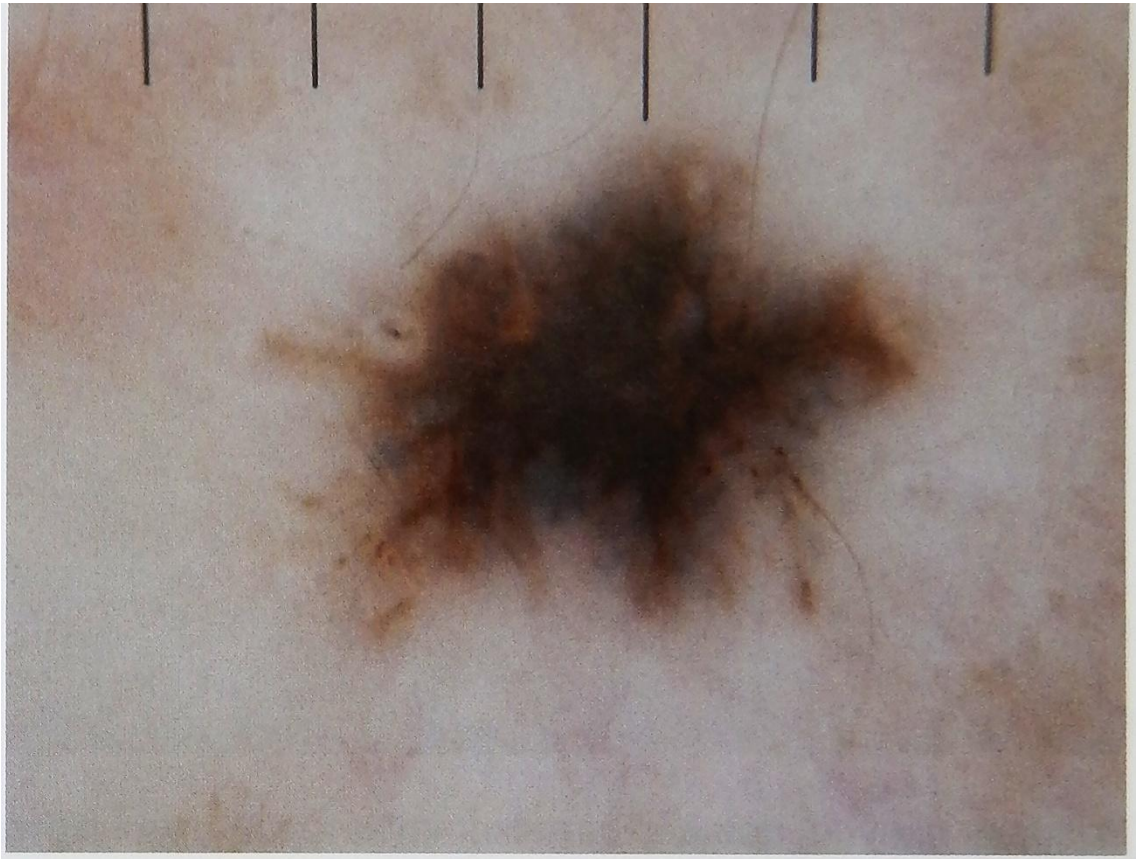

Пигментация, штрихи и точки неправильной формы, а также периферическая гипопигментация

Боулинг Джонатан Диагностическая дерматоскопия. Иллюстрированное руководство / Пер. с англ. под ред. А.А. Кубановой - М.: Издательство Панфилова; 2015.- с.160: ил

Гипопигментированная макула с эксцентричной периферической пигментацией

Боулинг Джонатан Диагностическая дерматоскопия. Иллюстрированное руководство / Пер. с англ. под ред. А.А. Кубановой - М.: Издательство Панфилова; 2015.- с.160: ил

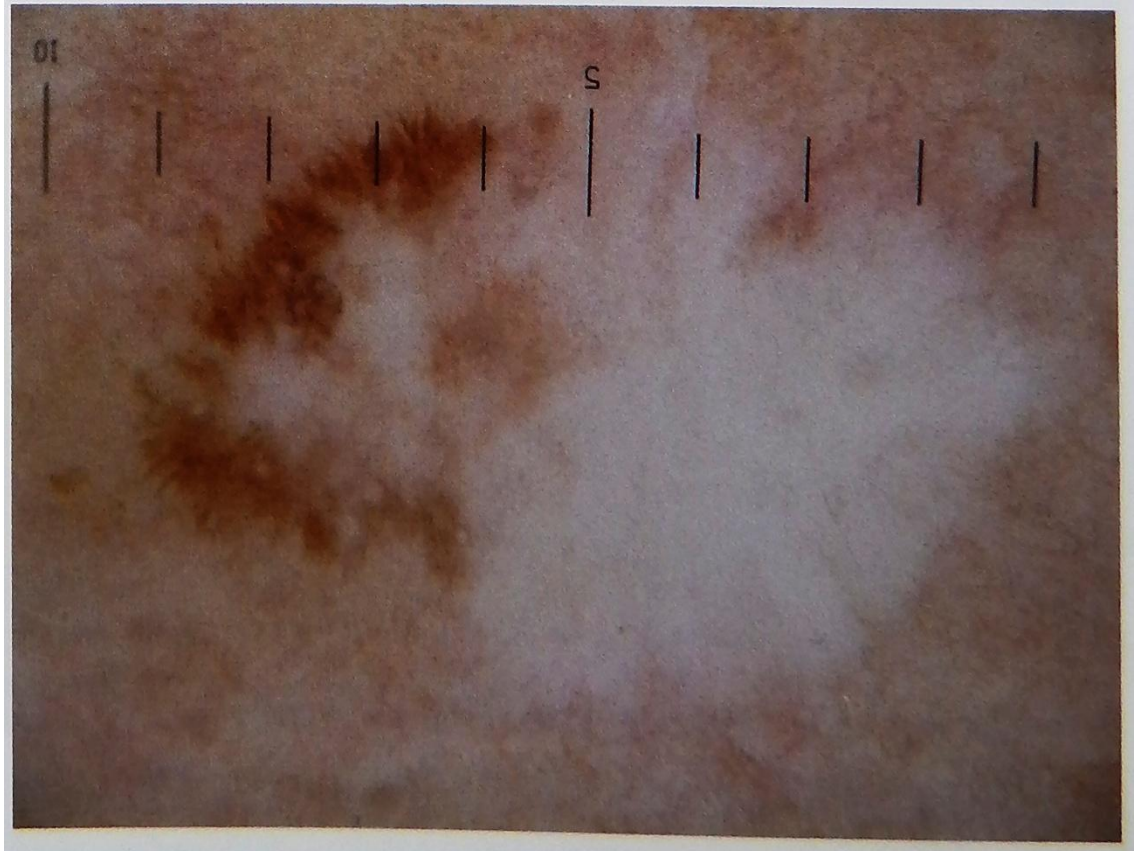

Периферические штрихи и точки неправильной формы, центральная гипопигментация

Боулинг Джонатан Диагностическая дерматоскопия. Иллюстрированное руководство / Пер. с англ. под ред. А.А. Кубановой - М.: Издательство Панфилова; 2015.- с.160: ил

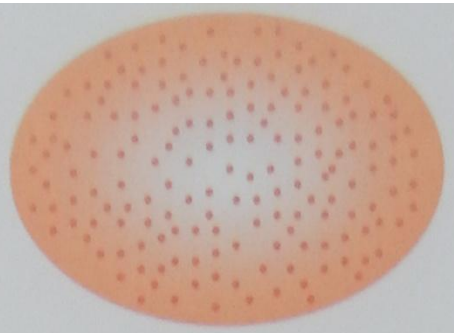

Гипопигментированные невусы Шпиц отличаются преобладанием сосудистого рисунка, представленного точечными сосудами. Также может наблюдаться сочетание сосудистых структур и разнообразной пигментации, что может напоминать амеланотическую/гипомеланотическую меланому.

Боулинг Джонатан Диагностическая дерматоскопия. Иллюстрированное руководство / Пер. с англ. под ред. А.А. Кубановой - М.: Издательство Панфилова; 2015.- с.160: ил

Розовая папула, при дерматоскопии которой отмечаются точечные сосуды и сосуды в виде запятой

Боулинг Джонатан Диагностическая дерматоскопия. Иллюстрированное руководство / Пер. с англ. под ред. А.А. Кубановой - М.: Издательство Панфилова; 2015.- с.160: ил

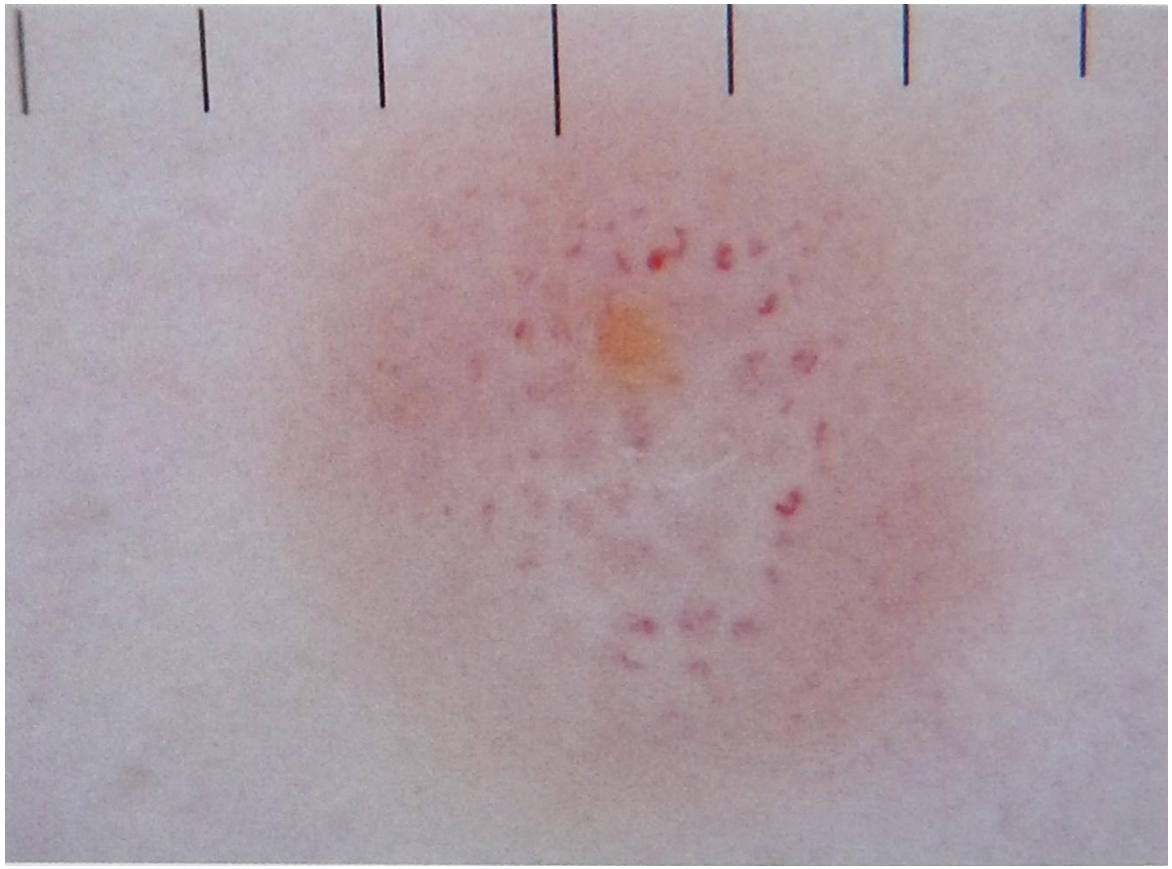

Розовая папула, при дерматоскопии которой отмечаются точечные сосуды и сосуды в виде запятой

Боулинг Джонатан Диагностическая дерматоскопия. Иллюстрированное руководство / Пер. с англ. под ред. А.А. Кубановой - М.: Издательство Панфилова; 2015.- с.160: ил

Розовая бляшка с гиперпигментацией, точечными сосудами и гомогенной пигментацией в центре

Боулинг Джонатан Диагностическая дерматоскопия. Иллюстрированное руководство / Пер. с англ. под ред. А.А. Кубановой - М.: Издательство Панфилова; 2015.- с.160: ил

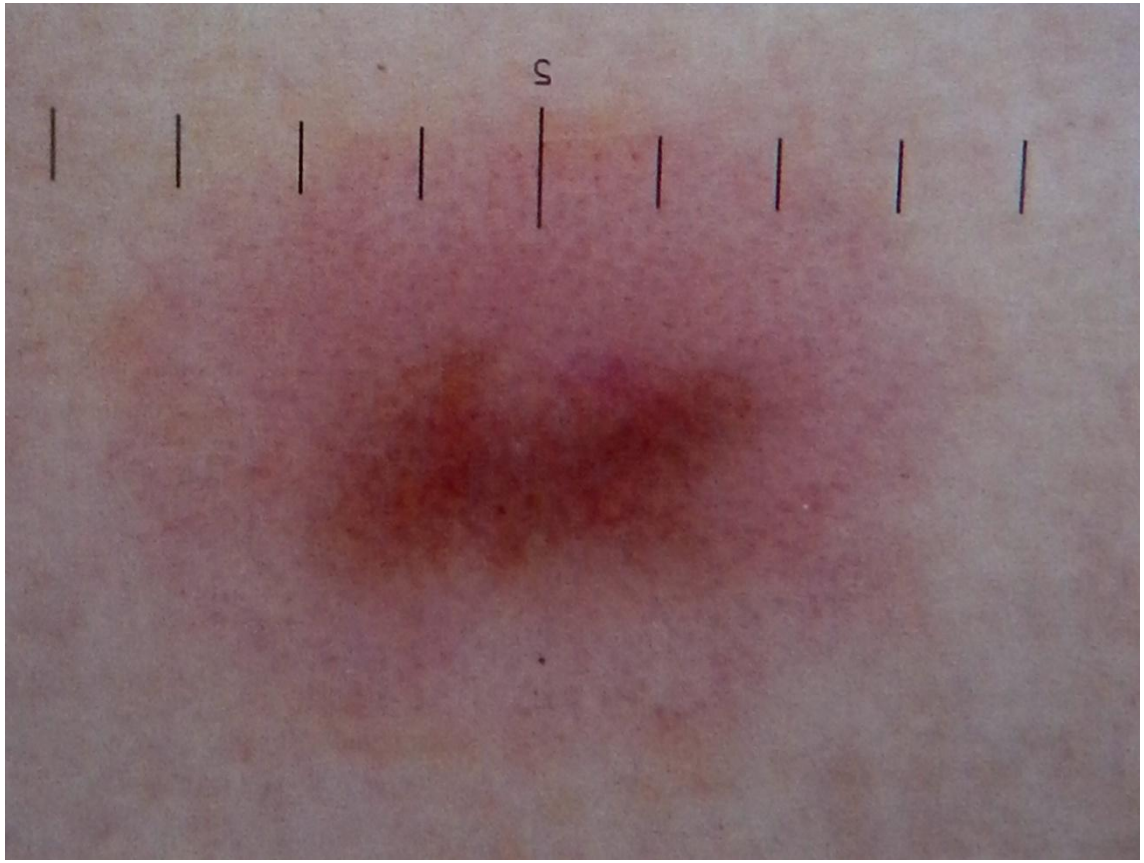

Розовая бляшка с гиперпигментацией, точечными сосудами и гомогенной пигментацией в центре

Боулинг Джонатан Диагностическая дерматоскопия. Иллюстрированное руководство / Пер. с англ. под ред. А.А. Кубановой - М.: Издательство Панфилова; 2015.- с.160: ил

Пигментированный невус Шпиц, также известный как пигментированный невус Рида (Reed), является вариантом меланоцитарного невуса, характеризующегося типичными «шпитцоидными» гистологическими изменениями. При клиническом исследовании этот невус выглядит как гиперпигментированная макула и напоминает гиперпигментированную меланому.

Боулинг Джонатан Диагностическая дерматоскопия. Иллюстрированное руководство / Пер. с англ. под ред. А.А. Кубановой - М.: Издательство Панфилова; 2015.- с.160: ил

Гиперпигментированная макула с правильными периферическими пигментированными штрихами и центральной гомогенной пигментацией

Боулинг Джонатан Диагностическая дерматоскопия. Иллюстрированное руководство / Пер. с англ. под ред. А.А. Кубановой - М.: Издательство Панфилова; 2015.- с.160: ил



Гиперпигментированная макула с правильными периферическими пигментированными штрихами и центральной гомогенной пигментацией

Боулинг Джонатан Диагностическая дерматоскопия. Иллюстрированное руководство / Пер. с англ. под ред. А.А. Кубановой - М.: Издательство Панфилова; 2015.- с.160: ил

Гиперпигментированная акральная макула с периферическими штрихами по типу звездных вспышек и центральными гиперпигментированными глобулами (акральный пигментированный невус Шпиц)

Боулинг Джонатан Диагностическая дерматоскопия. Иллюстрированное руководство / Пер. с англ. под ред. А.А. Кубановой - М.: Издательство Панфилова; 2015.- с.160: ил

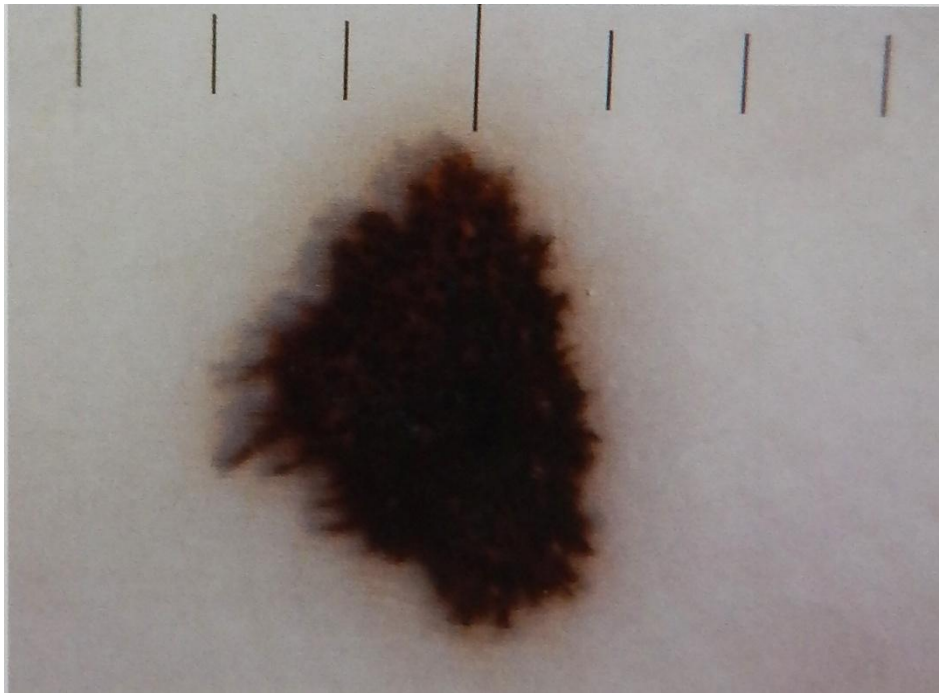

Гиперпигментированная акральная макула с периферическими штрихами по типу звездных вспышек и центральными гиперпигментированными глобулами (акральный пигментированный невус Шпиц)

Боулинг Джонатан Диагностическая дерматоскопия. Иллюстрированное руководство / Пер. с англ. под ред. А.А. Кубановой - М.: Издательство Панфилова; 2015.- с.160: ил

Типичные морфологические структуры, выявляемые при дерматоскопии невусов

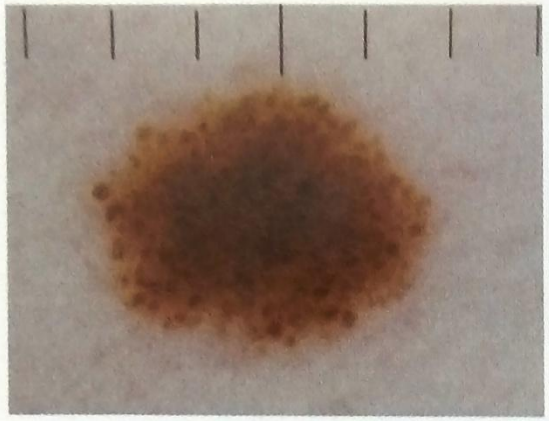

Глобулярная



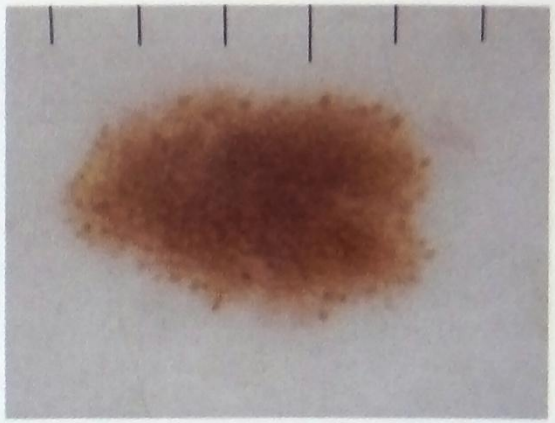

Глобулярно-ретикулярная

Боулинг Джонатан Диагностическая дерматоскопия. Иллюстрированное руководство / Пер. с англ. под ред. А.А. Кубановой - М.: Издательство Панфилова; 2015.- с.160: ил

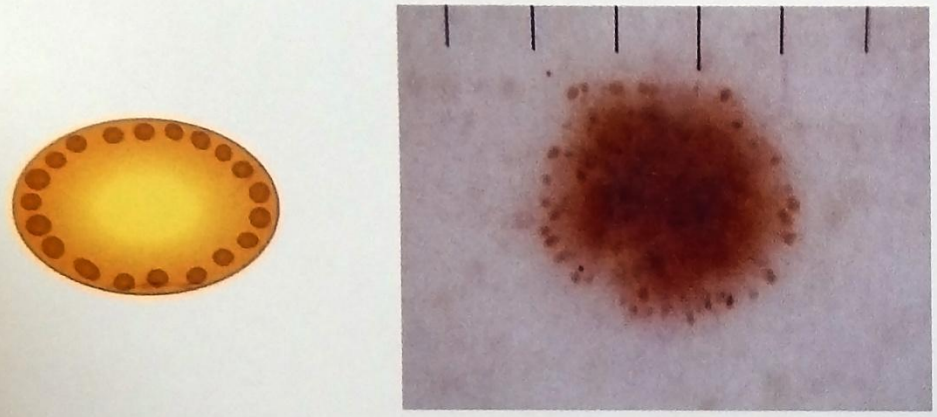

Глобулярно-гомогенная

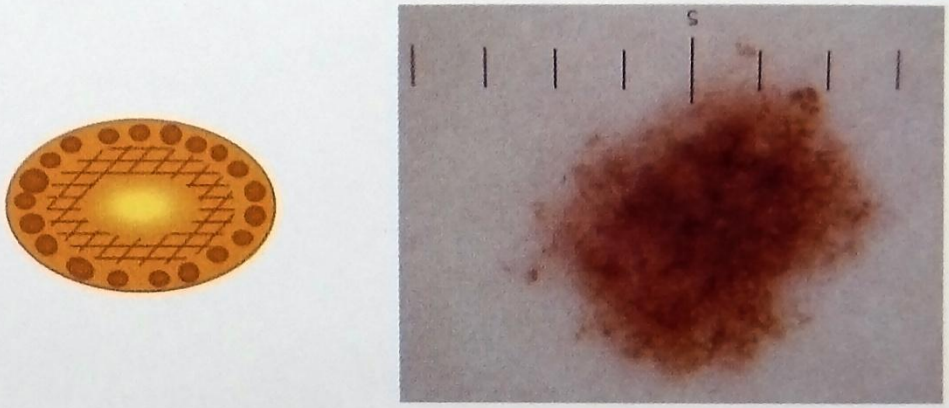

Многокомпонентная

Боулинг Джонатан Диагностическая дерматоскопия. Иллюстрированное руководство / Пер. с англ. под ред. А.А. Кубановой - М.: Издательство Панфилова; 2015.- с.160: ил



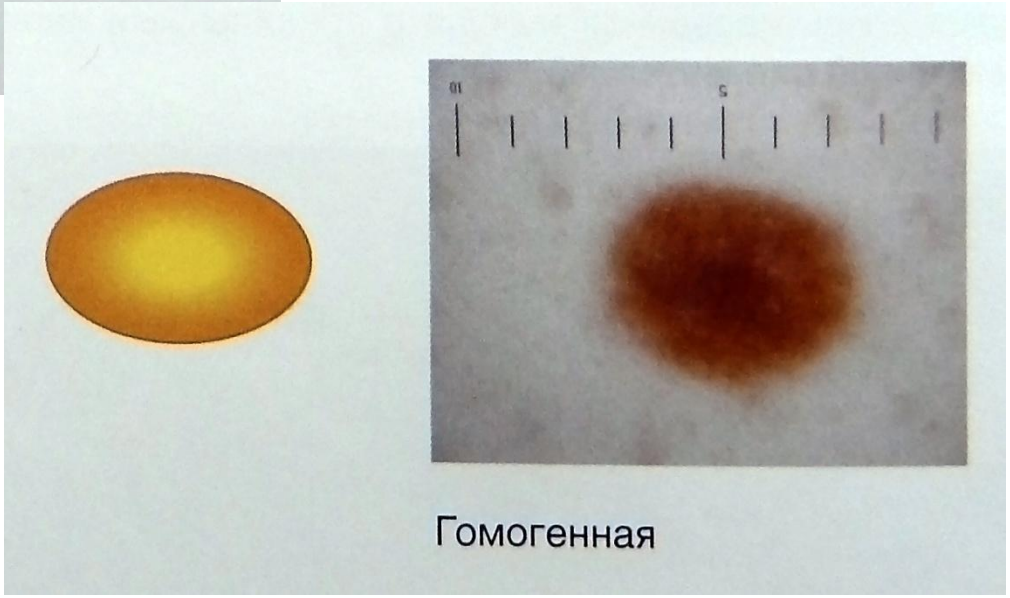

Боулинг Джонатан Диагностическая дерматоскопия. Иллюстрированное руководство / Пер. с англ. под ред. А.А. Кубановой - М.: Издательство Панфилова; 2015.- с.160: ил



Боулинг Джонатан Диагностическая дерматоскопия. Иллюстрированное руководство / Пер. с англ. под ред. А.А. Кубановой - М.: Издательство Панфилова; 2015.- с.160: ил

Дерматоскопические морфологические особенности приобретенных меланоцитарных невусов меняются с возрастом.

Глобулярная структура

Подростковый возраст

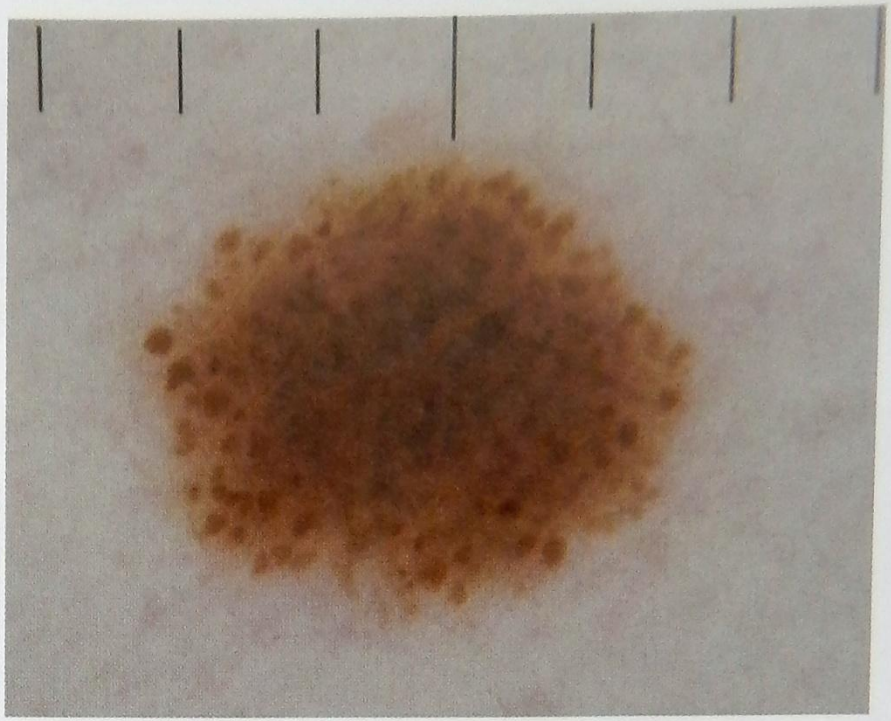

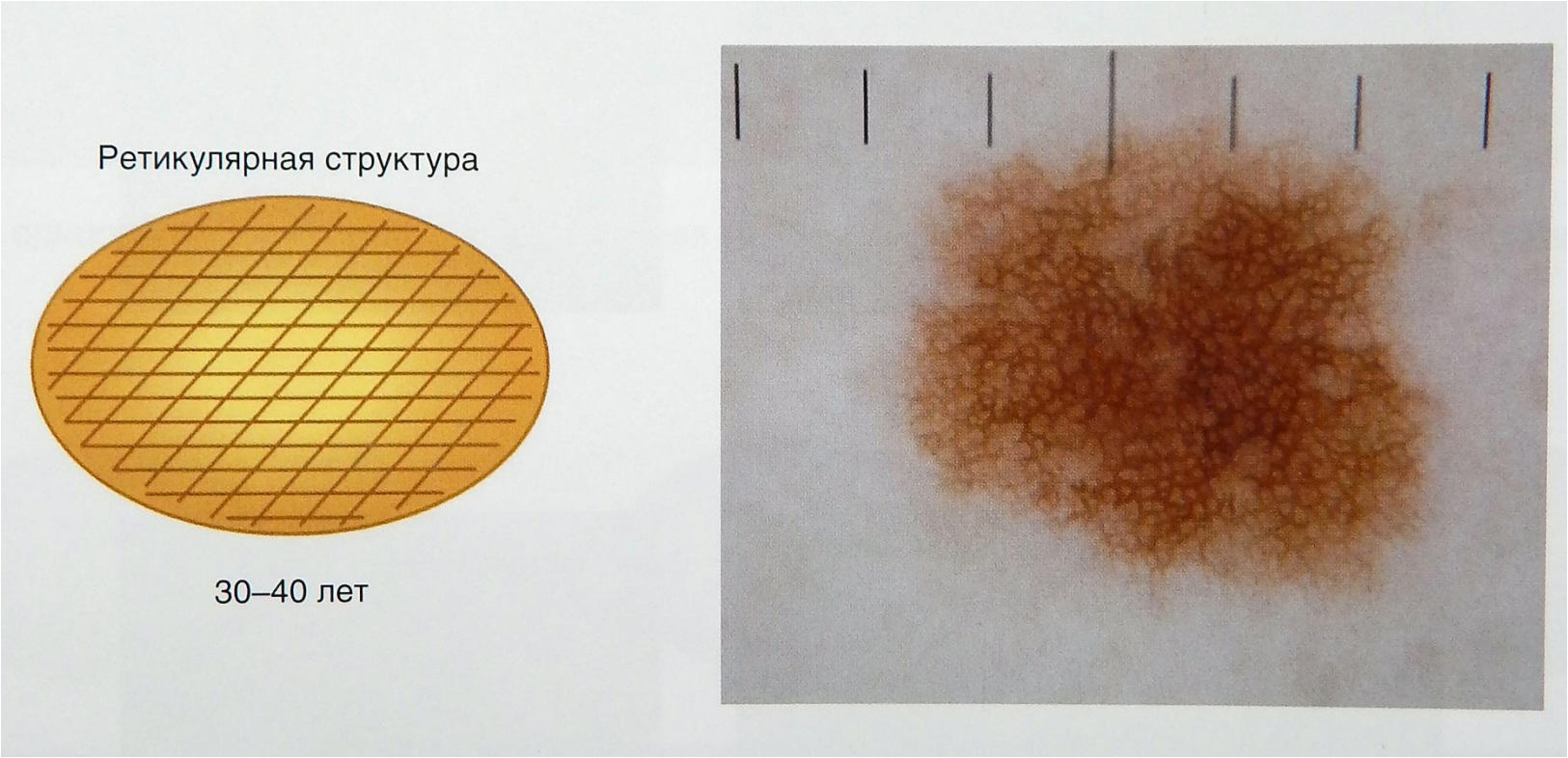

Боулинг Джонатан Диагностическая дерматоскопия. Иллюстрированное руководство / Пер. с англ. под ред. А.А. Кубановой - М.: Издательство Панфилова; 2015.- с.160: ил

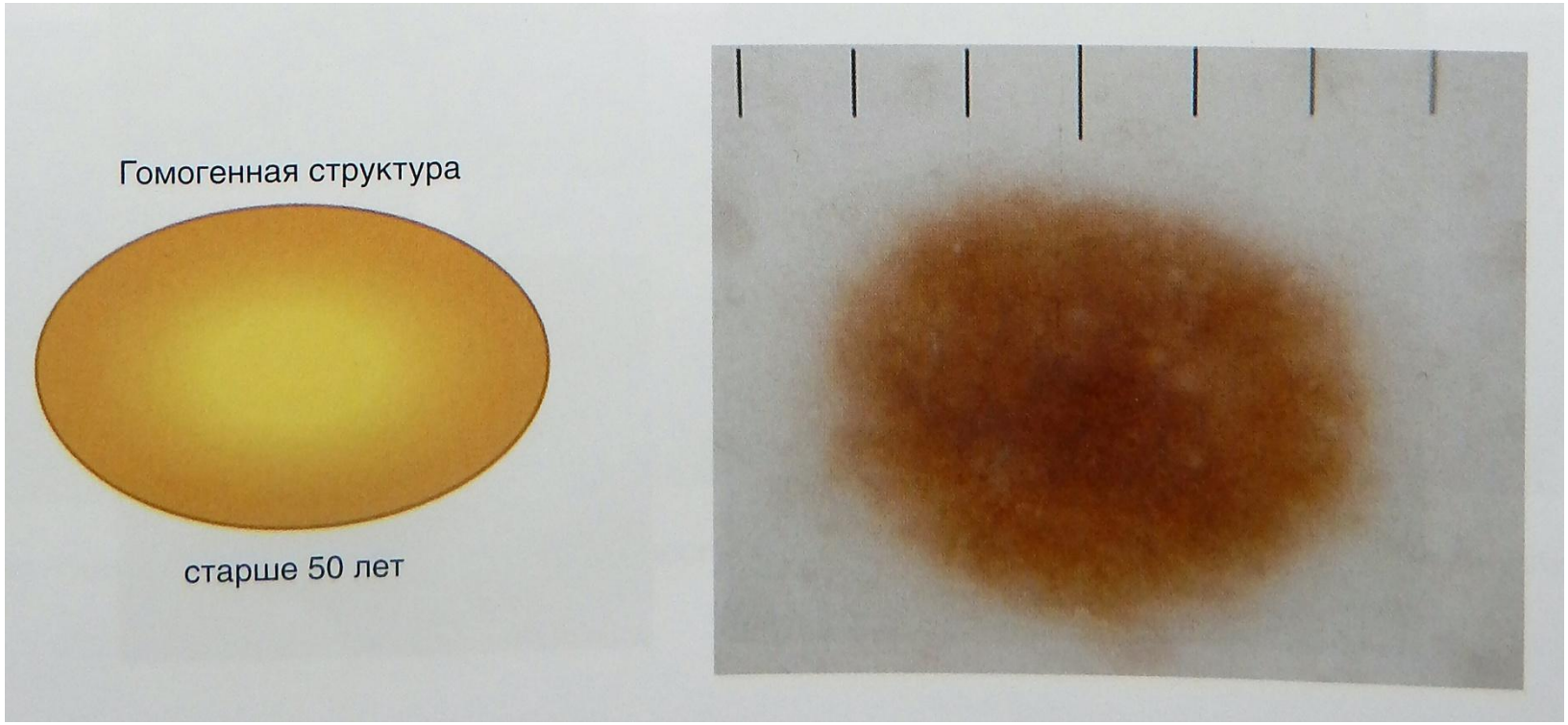

Боулинг Джонатан Диагностическая дерматоскопия. Иллюстрированное руководство / Пер. с англ. под ред. А.А. Кубановой - М.: Издательство Панфилова; 2015.- с.160: ил

Дерматоскопическая картина невусов зависит от фототипа кожи, на которой они расположены.

I фототип кожи

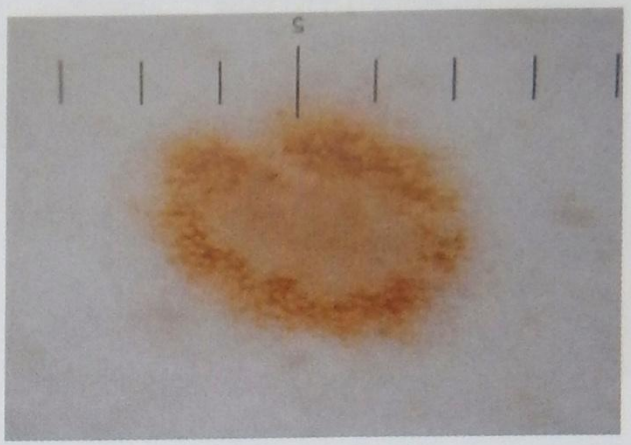

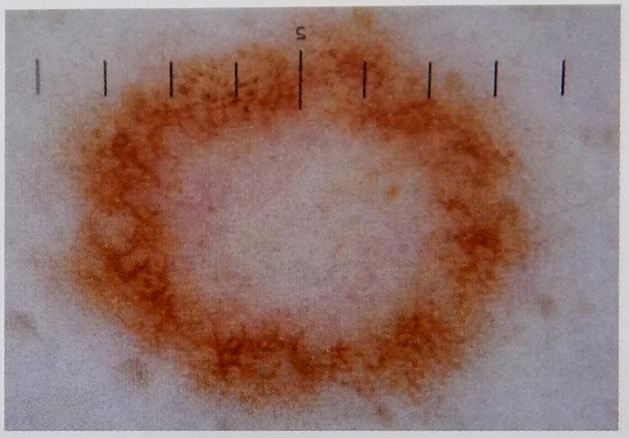

Боулинг Джонатан Диагностическая дерматоскопия. Иллюстрированное руководство / Пер. с англ. под ред. А.А. Кубановой - М.: Издательство Панфилова; 2015.- с.160: ил

Боулинг Джонатан Диагностическая дерматоскопия. Иллюстрированное руководство / Пер. с англ. под ред. А.А. Кубановой - М.: Издательство Панфилова; 2015.- с.160: ил

В меланоцитарных невусах наблюдается повторяющийся ритмичный рисунок распределения пигмента.



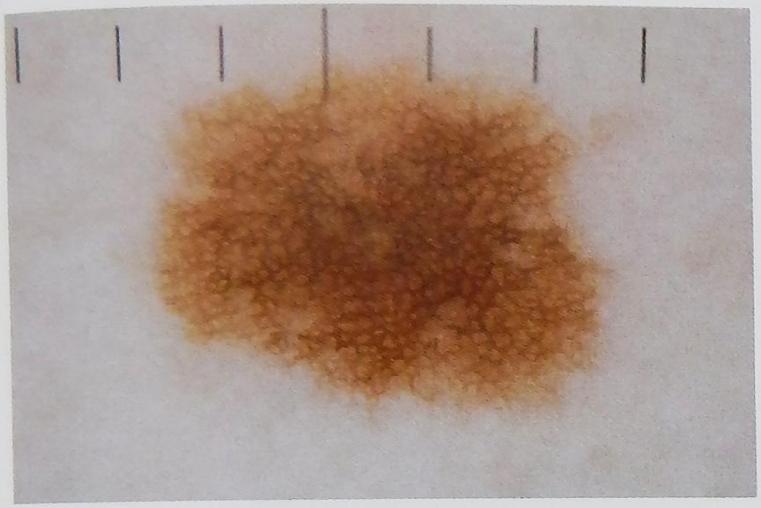

Равномерная однородная структура

Боулинг Джонатан Диагностическая дерматоскопия. Иллюстрированное руководство / Пер. с англ. под ред. А.А. Кубановой - М.: Издательство Панфилова; 2015.- с.160: ил

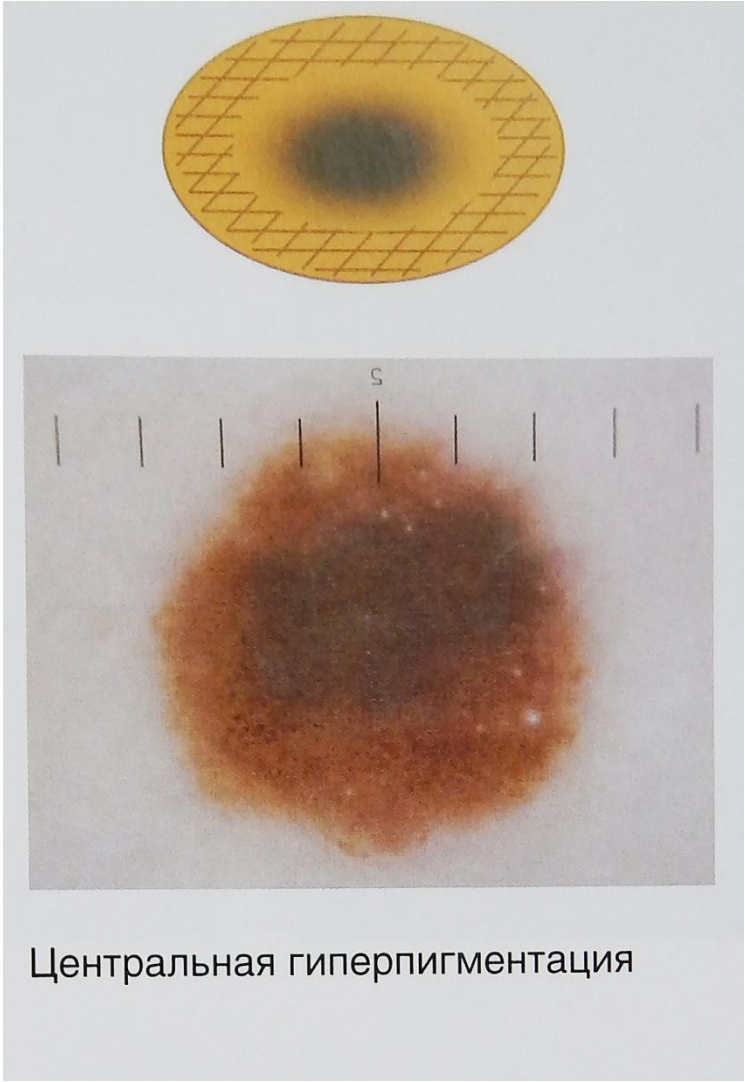

Боулинг Джонатан Диагностическая дерматоскопия. Иллюстрированное руководство / Пер. с англ. под ред. А.А. Кубановой - М.: Издательство Панфилова; 2015.- с.160: ил

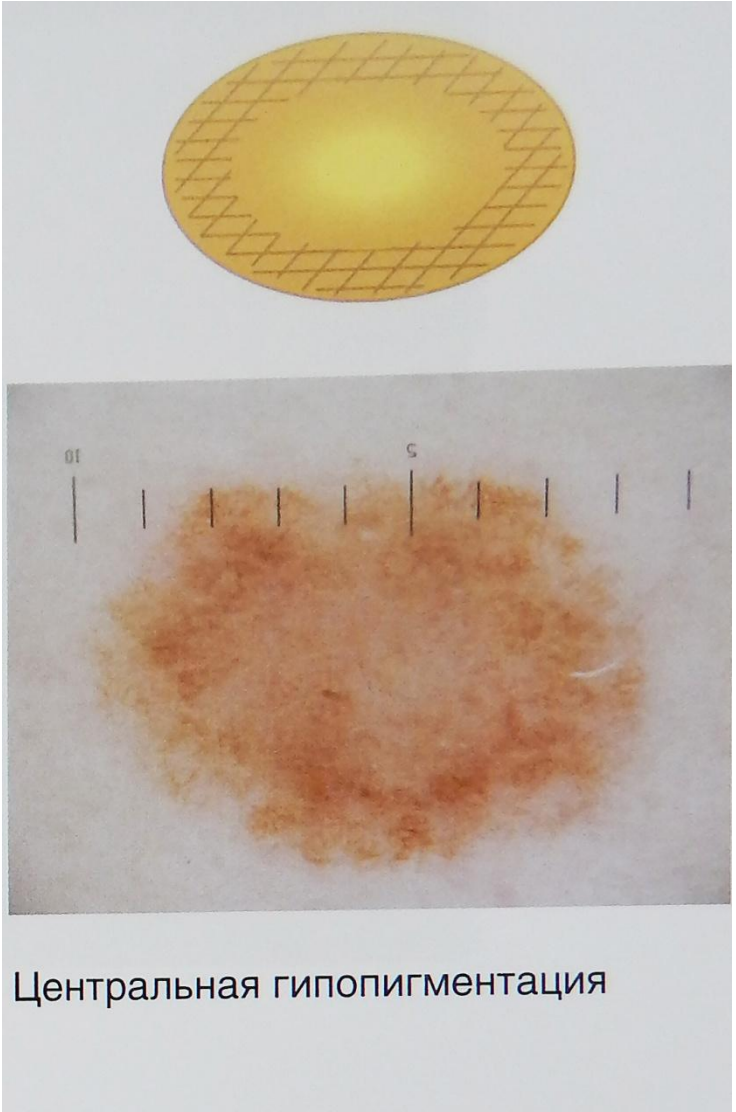

Боулинг Джонатан Диагностическая дерматоскопия. Иллюстрированное руководство / Пер. с англ. под ред. А.А. Кубановой - М.: Издательство Панфилова; 2015.- с.160: ил



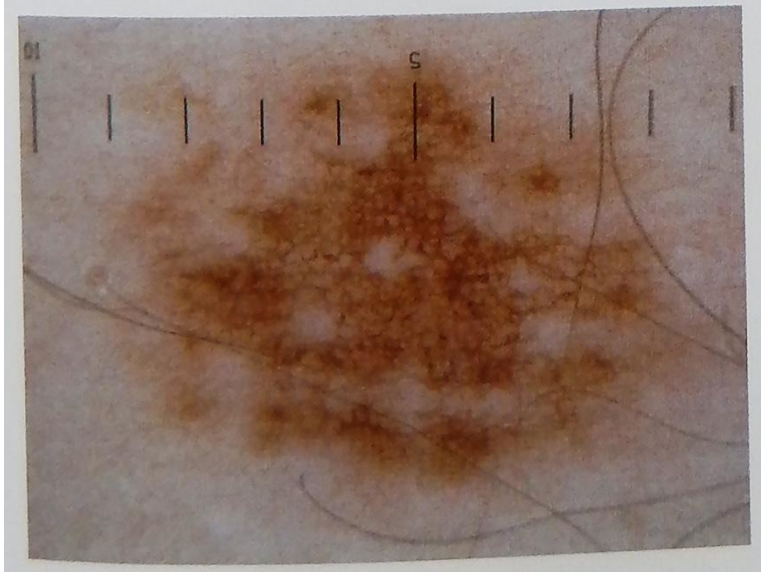

Многоочаговая гипер/гипопигмента-ция

Боулинг Джонатан Диагностическая дерматоскопия. Иллюстрированное руководство / Пер. с англ. под ред. А.А. Кубановой - М.: Издательство Панфилова; 2015.- с.160: ил

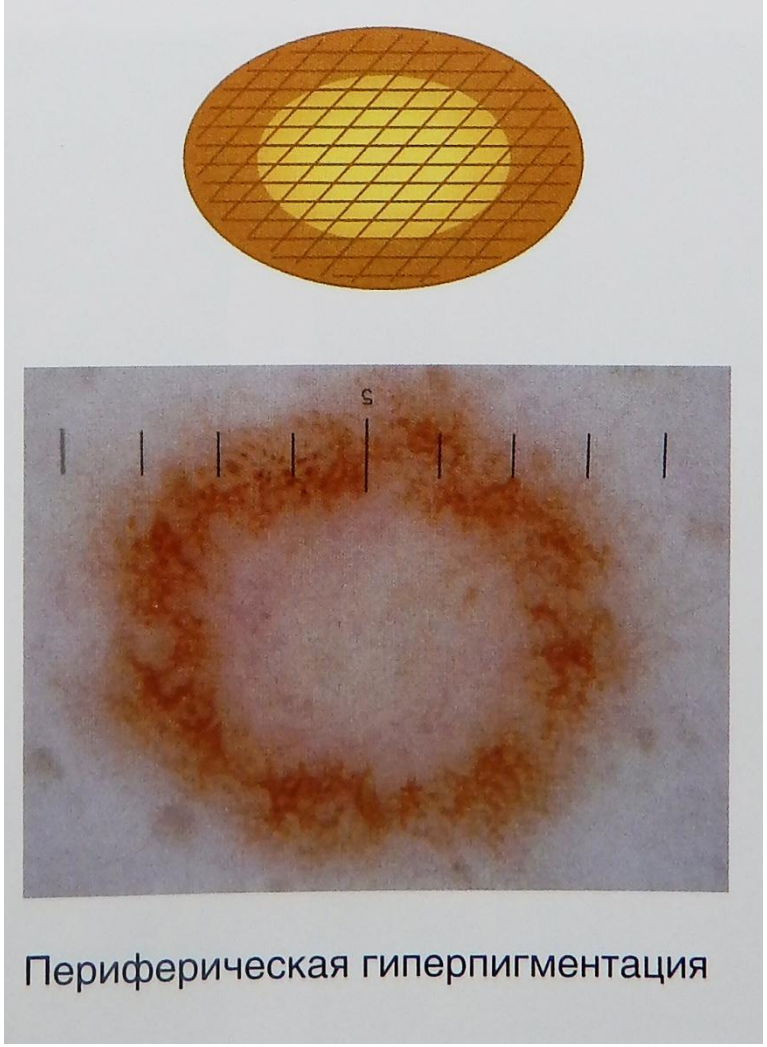

Боулинг Джонатан Диагностическая дерматоскопия. Иллюстрированное руководство / Пер. с англ. под ред. А.А. Кубановой - М.: Издательство Панфилова; 2015.- с.160: ил

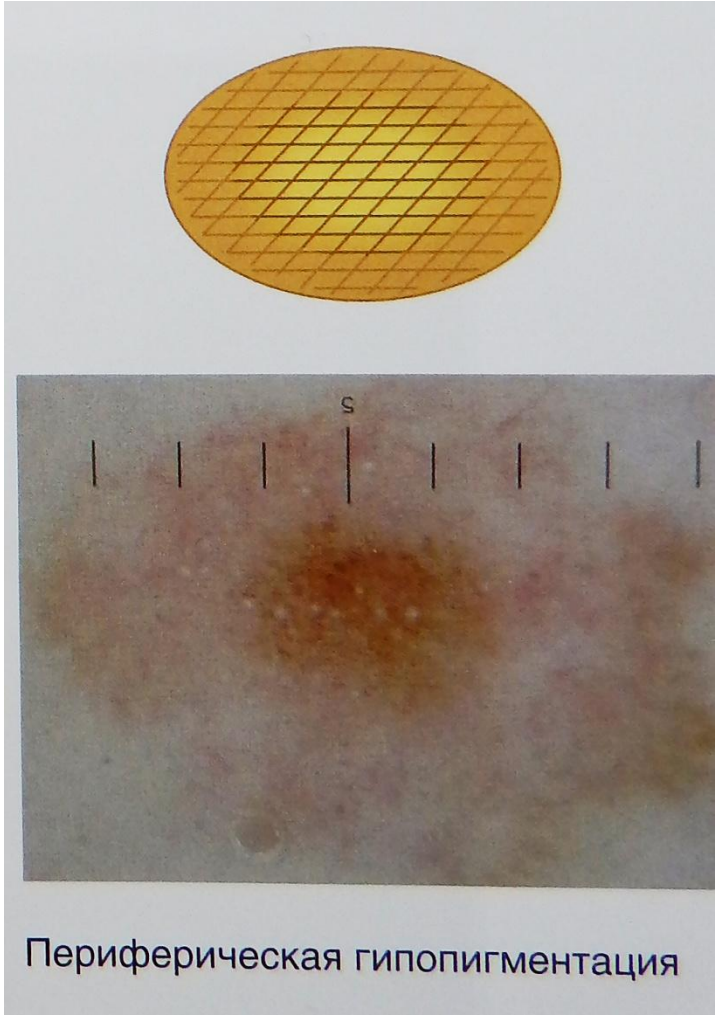

Боулинг Джонатан Диагностическая дерматоскопия. Иллюстрированное руководство / Пер. с англ. под ред. А.А. Кубановой - М.: Издательство Панфилова; 2015.- с.160: ил

Глобулярная гомогенная структура

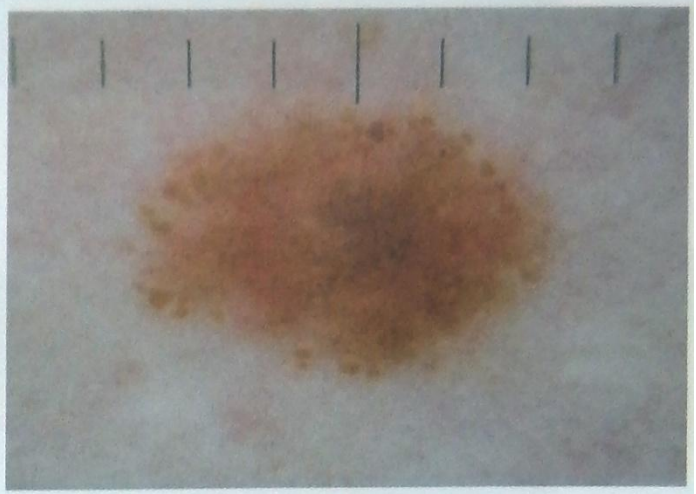

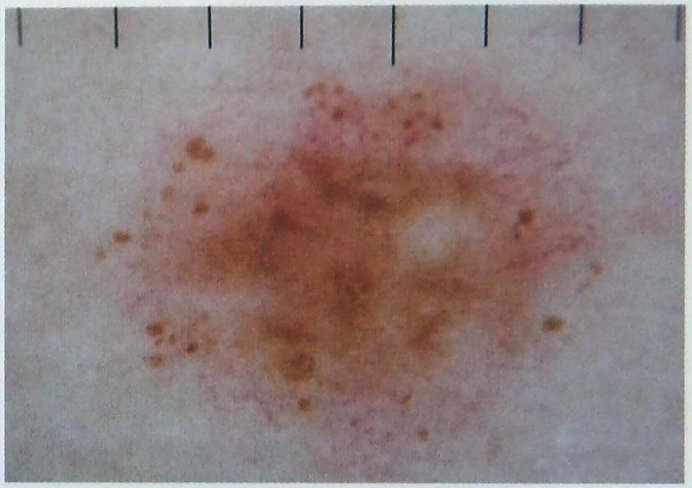

Боулинг Джонатан Диагностическая дерматоскопия. Иллюстрированное руководство / Пер. с англ. под ред. А.А. Кубановой - М.: Издательство Панфилова; 2015.- с.160: ил

Многоочаговая сетчатая структура

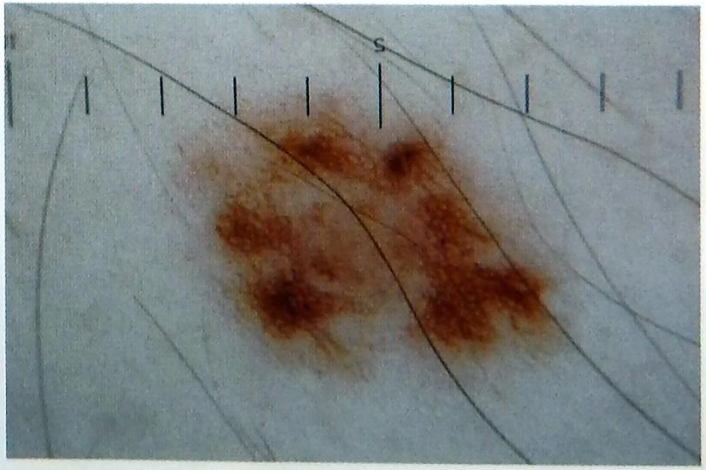

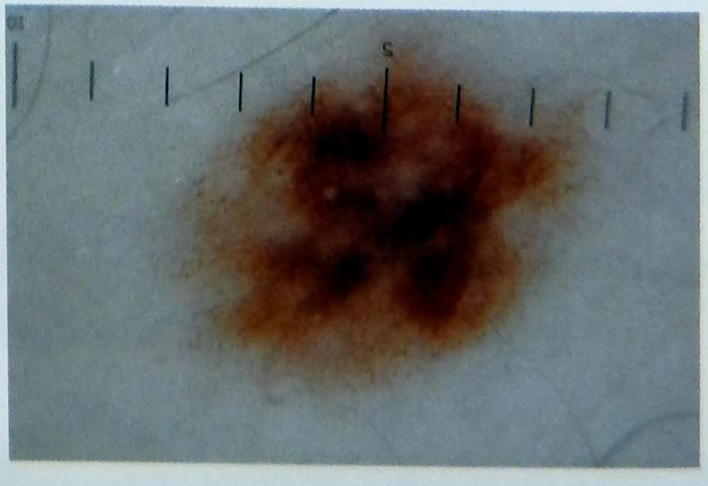

Боулинг Джонатан Диагностическая дерматоскопия. Иллюстрированное руководство / Пер. с англ. под ред. А.А. Кубановой - М.: Издательство Панфилова; 2015.- с.160: ил

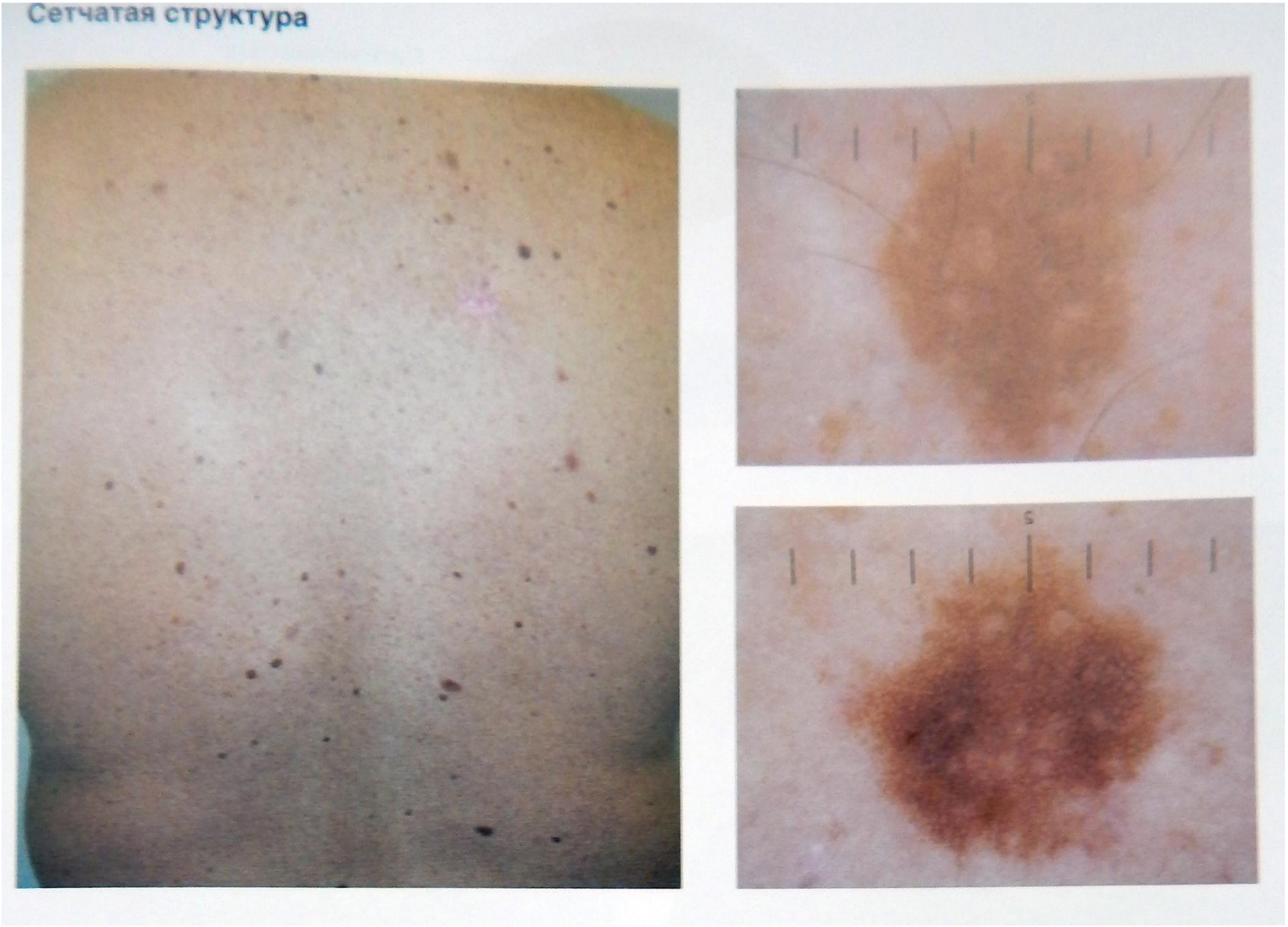

Боулинг Джонатан Диагностическая дерматоскопия. Иллюстрированное руководство / Пер. с англ. под ред. А.А. Кубановой - М.: Издательство Панфилова; 2015.- с.160: ил

Гомогенная структура

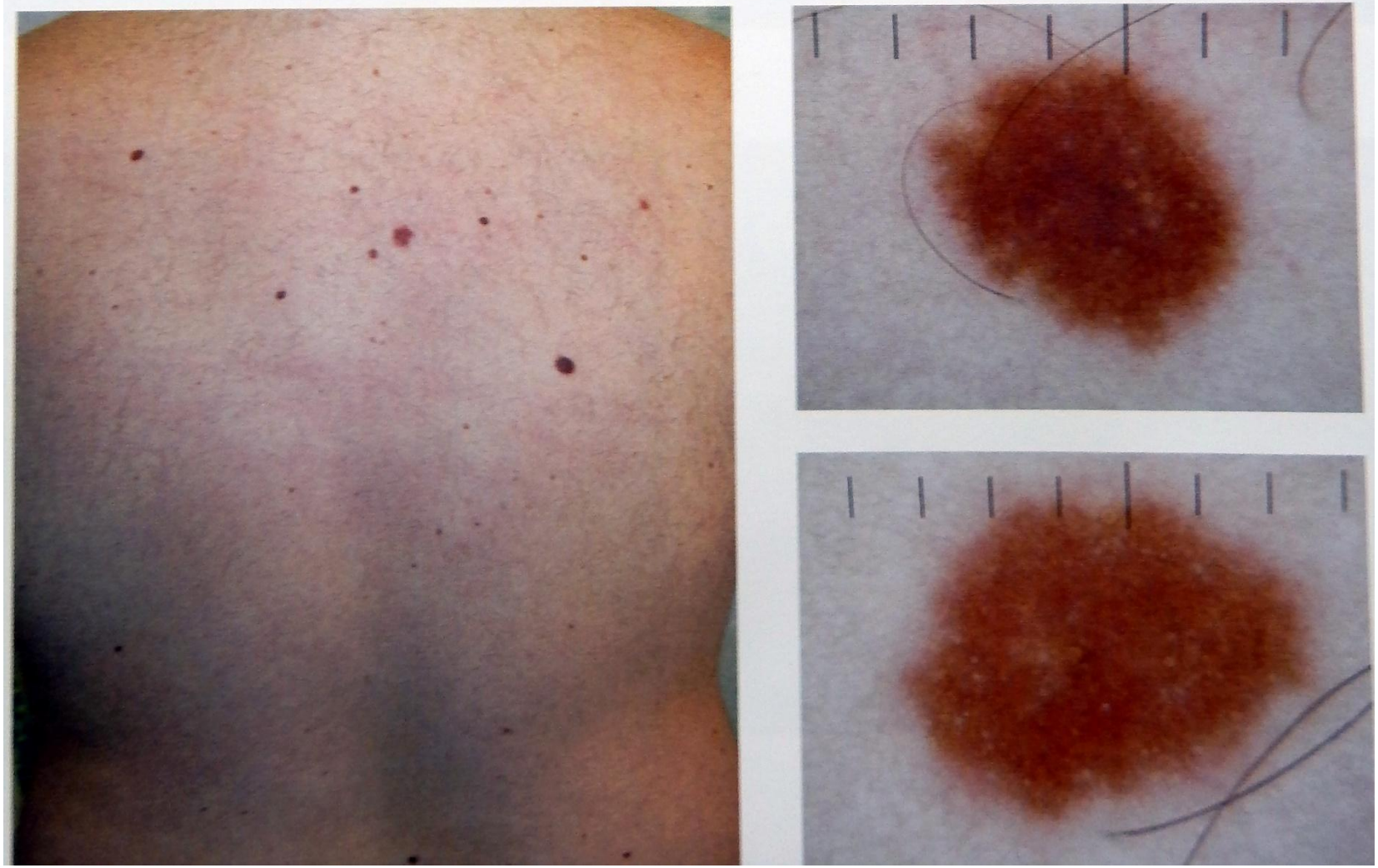

Боулинг Джонатан Диагностическая дерматоскопия. Иллюстрированное руководство / Пер. с англ. под ред. А.А. Кубановой - М.: Издательство Панфилова; 2015.- с.160: ил



Многокомпонентное строение – фактор риска возникновения меланомы.

Боулинг Джонатан Диагностическая дерматоскопия. Иллюстрированное руководство / Пер. с англ. под ред. А.А. Кубановой - М.: Издательство Панфилова; 2015.- с.160: ил

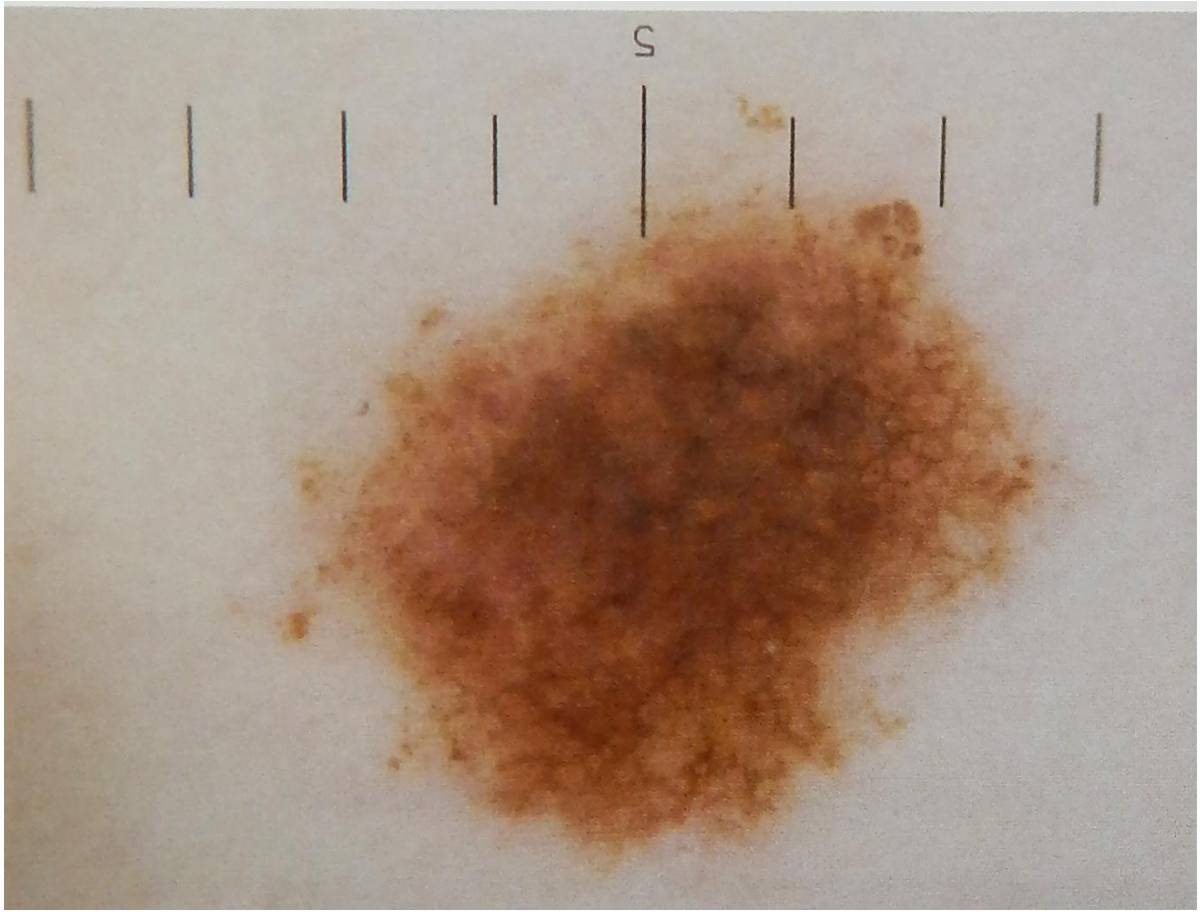

Боулинг Джонатан Диагностическая дерматоскопия. Иллюстрированное руководство / Пер. с англ. под ред. А.А. Кубановой - М.: Издательство Панфилова; 2015.- с.160: ил

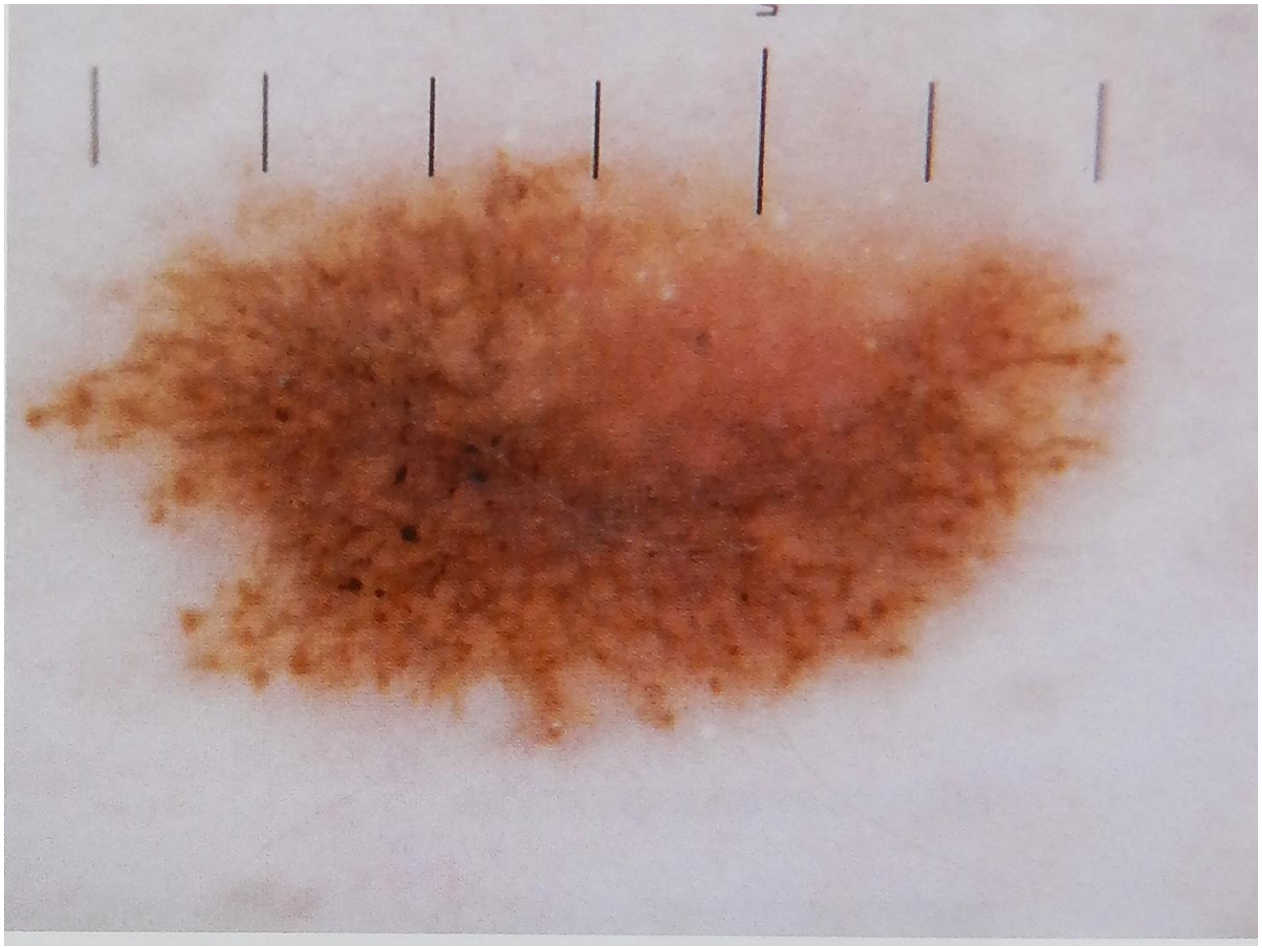

Боулинг Джонатан Диагностическая дерматоскопия. Иллюстрированное руководство / Пер. с англ. под ред. А.А. Кубановой - М.: Издательство Панфилова; 2015.- с.160: ил

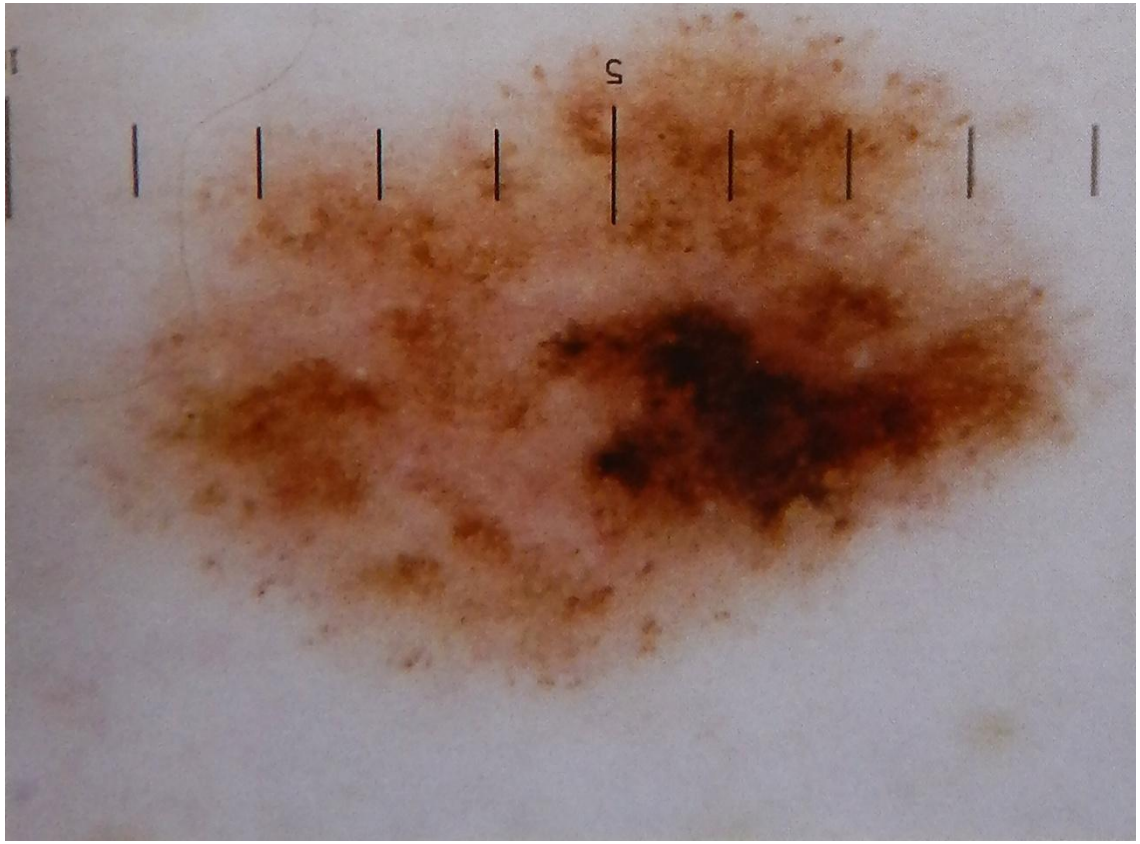

Боулинг Джонатан Диагностическая дерматоскопия. Иллюстрированное руководство / Пер. с англ. под ред. А.А. Кубановой - М.: Издательство Панфилова; 2015.- с.160: ил

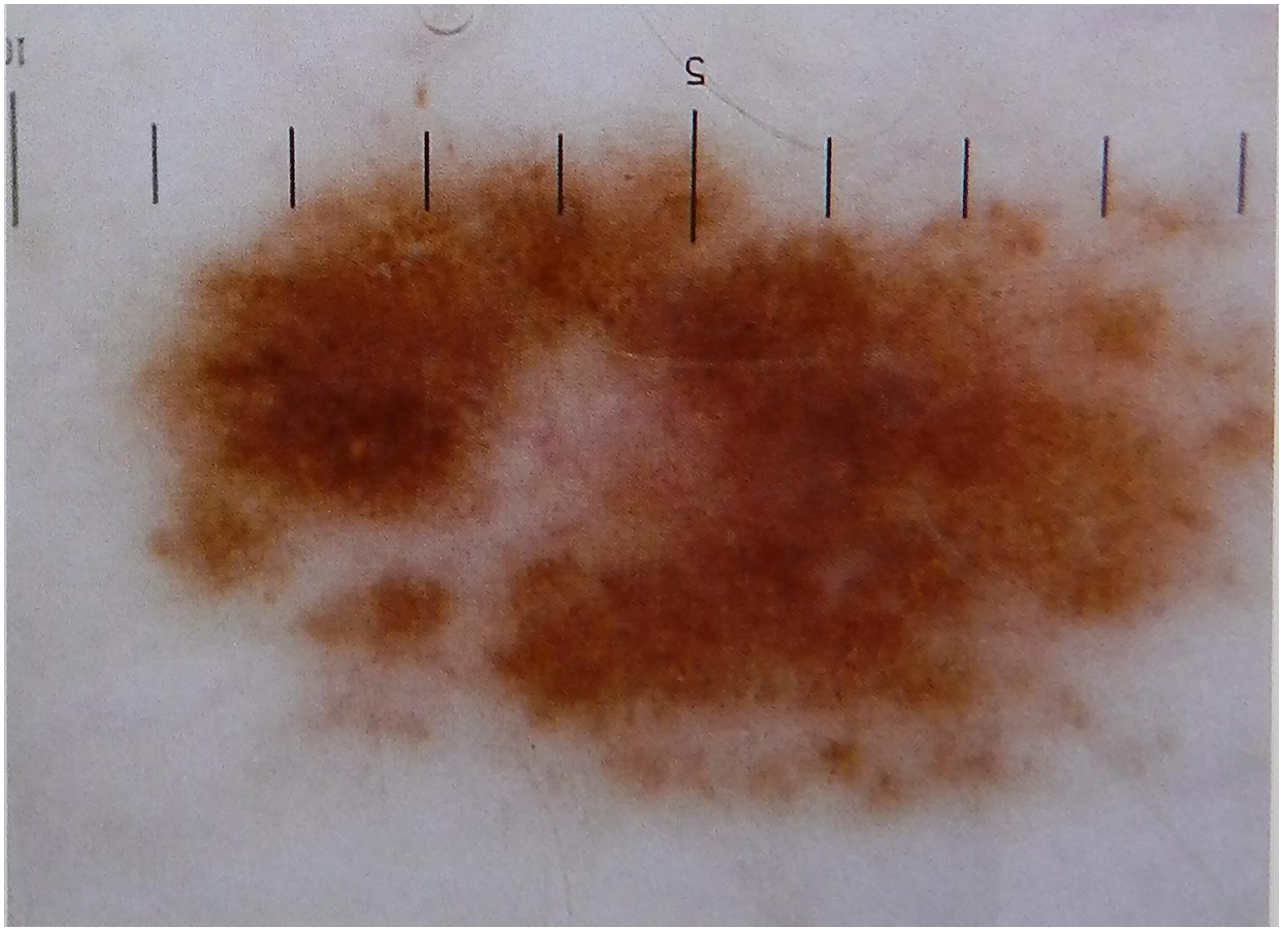

Боулинг Джонатан Диагностическая дерматоскопия. Иллюстрированное руководство / Пер. с англ. под ред. А.А. Кубановой - М.: Издательство Панфилова; 2015.- с.160: ил