

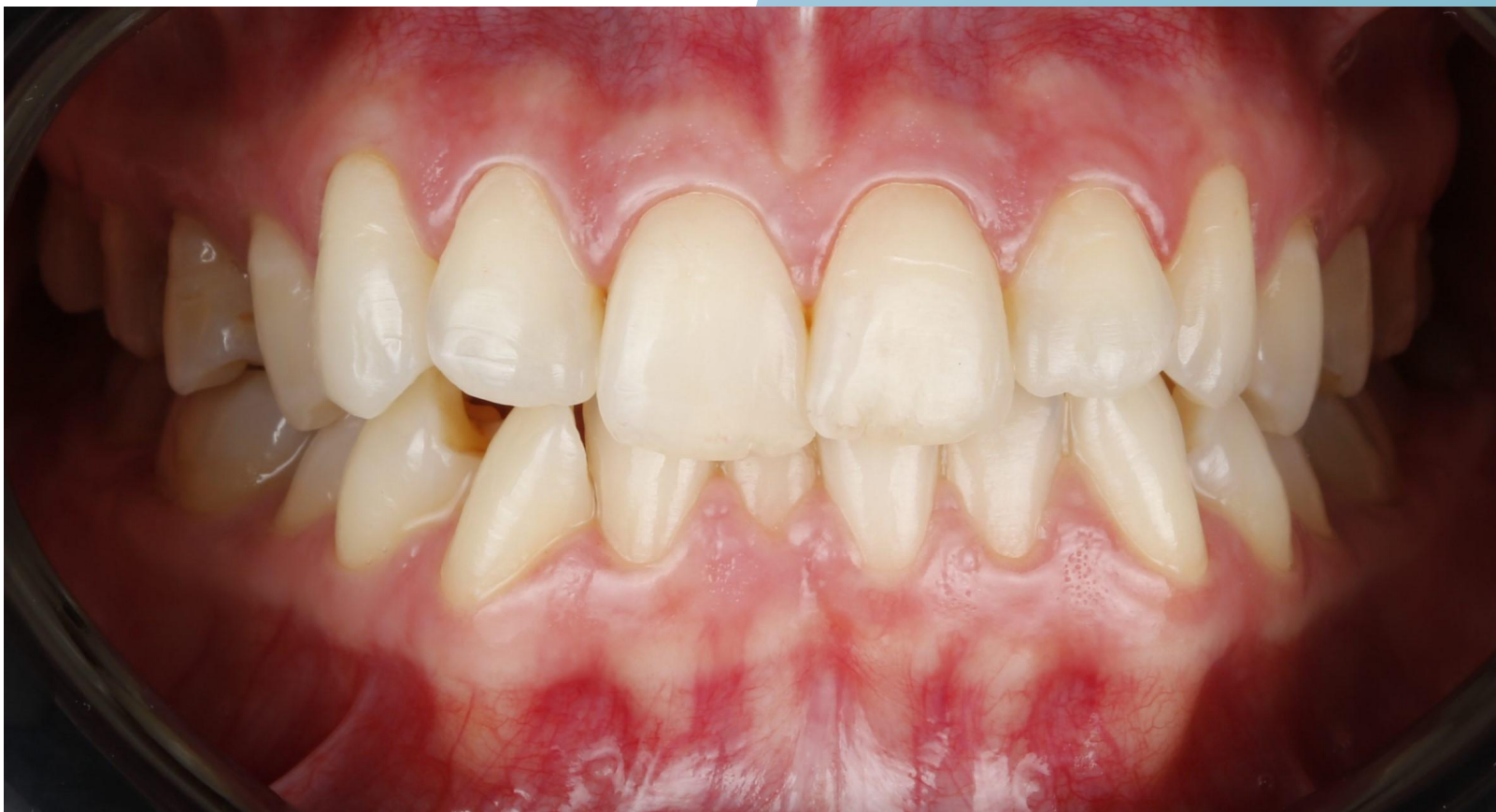

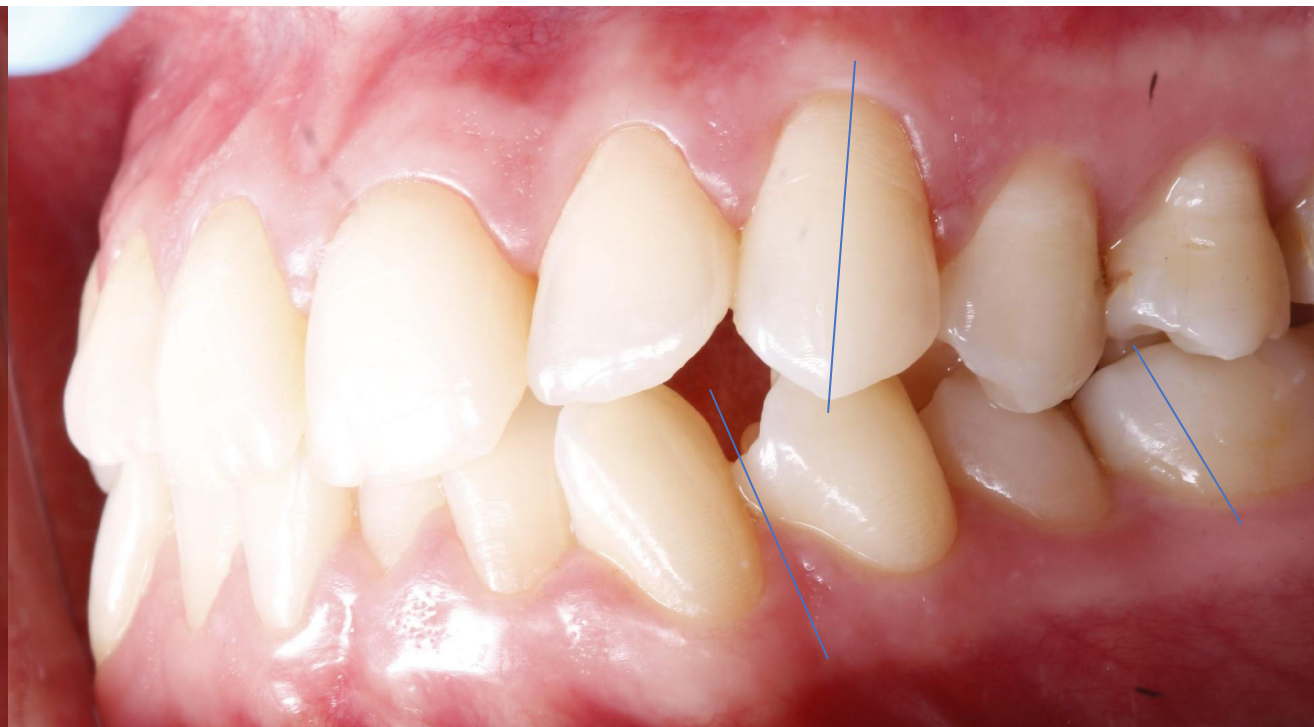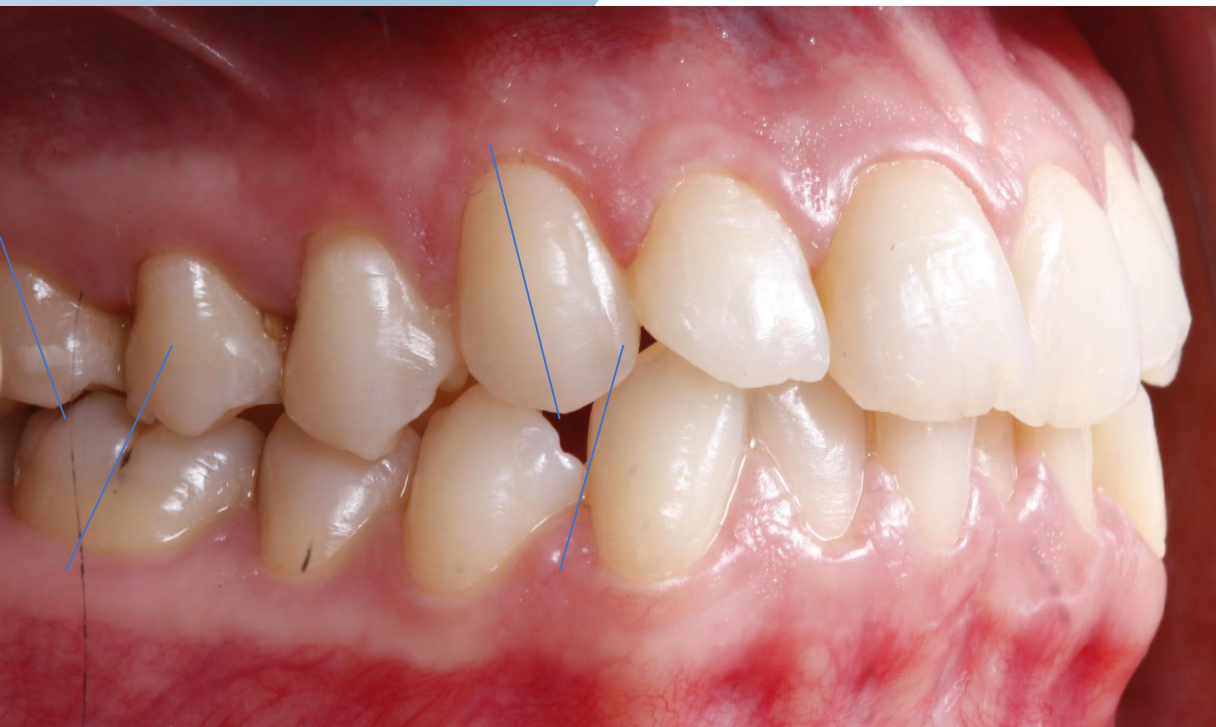Фото «закритий рот»:

центральна лінія співпадає.

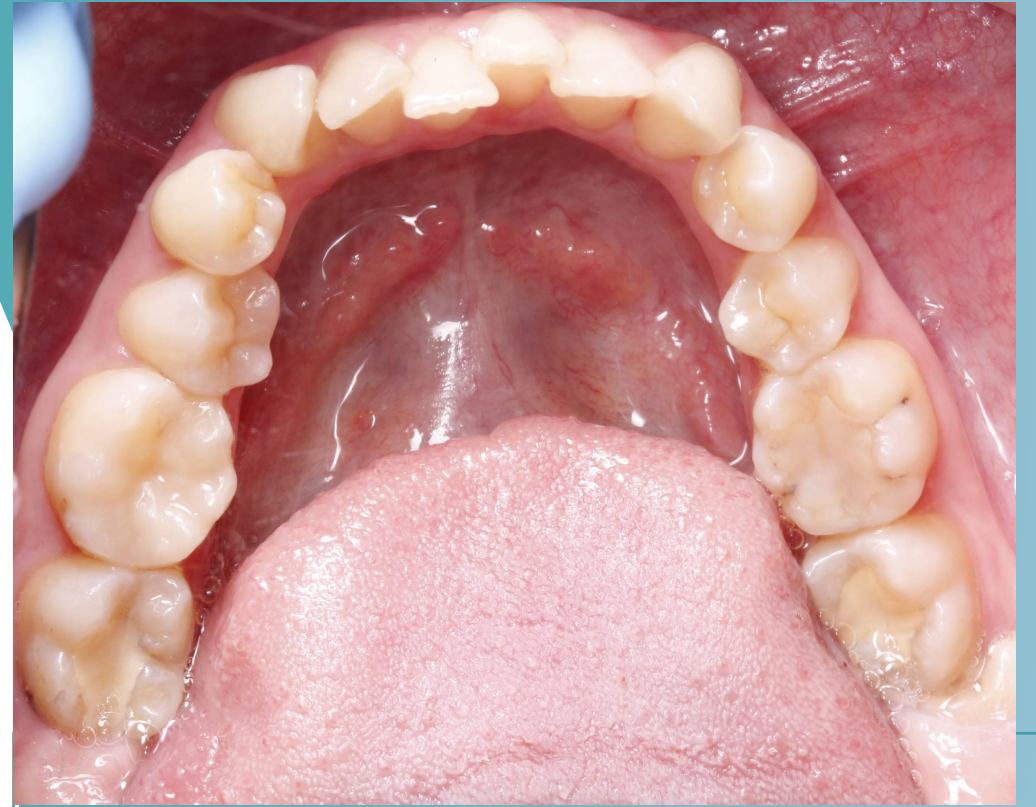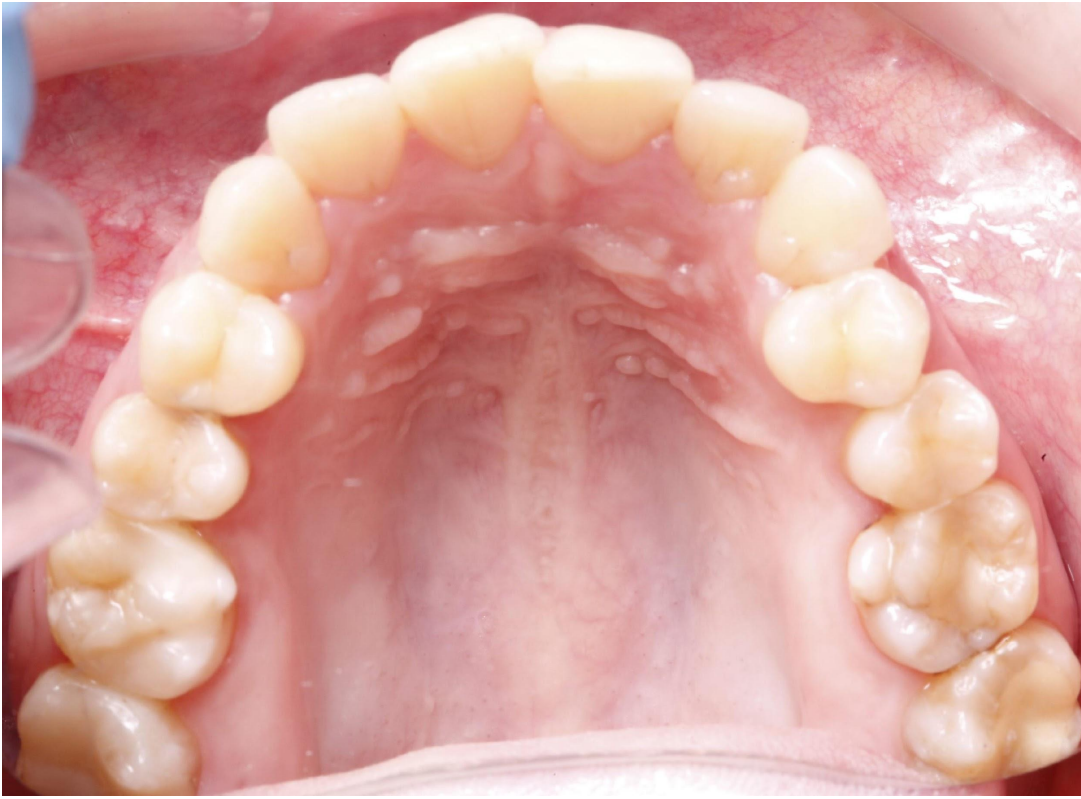Скупченість зубів верхньої і нижньої щелепи.

СОТР блідо-рожевого кольору без патологічних змін.


Оральний нахил зубів нижньої щелепи. Перекриття різців на 1/3 коронки.



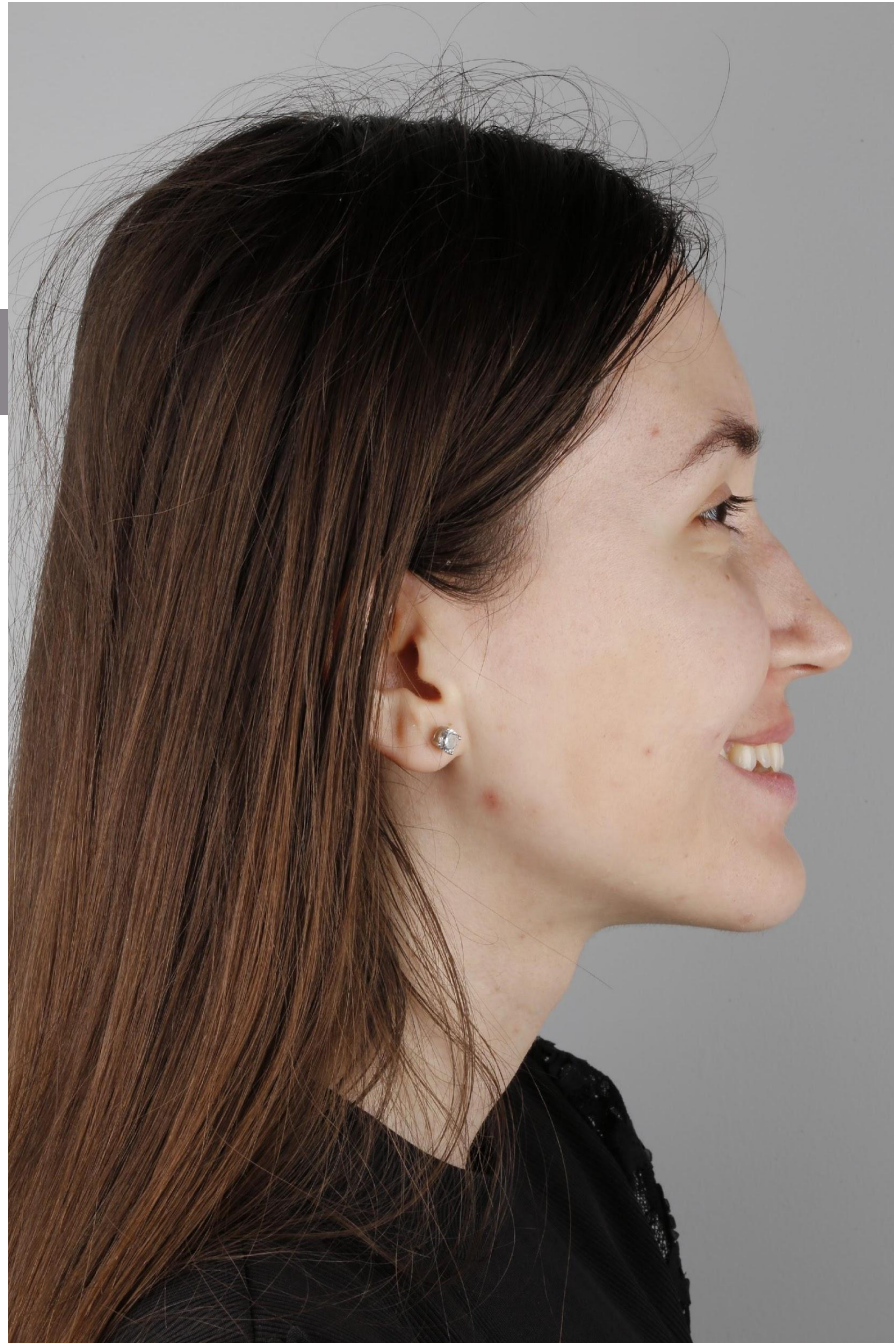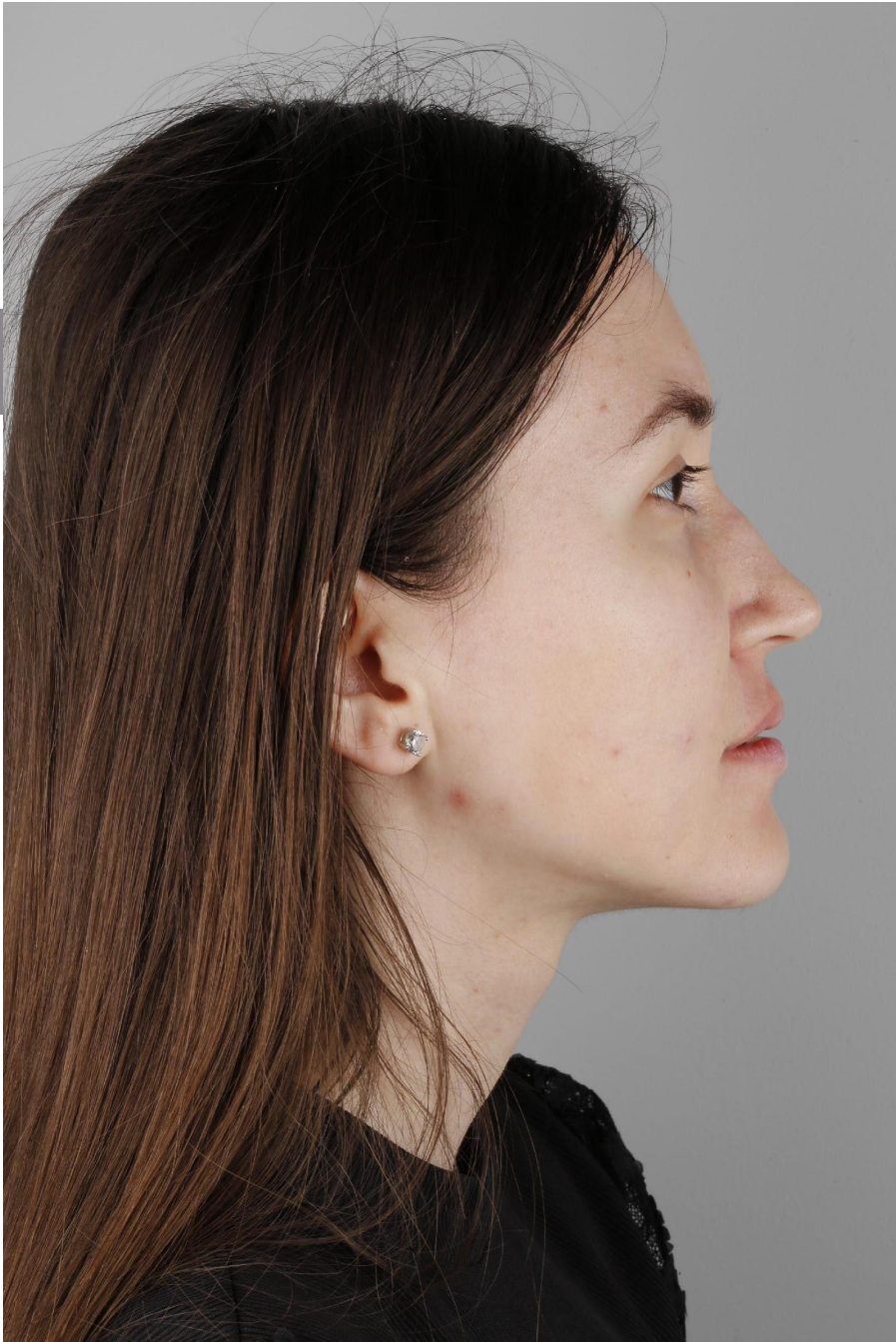III клас зубоальвеолярний, порушення контактів в боковій ділянці зубів.



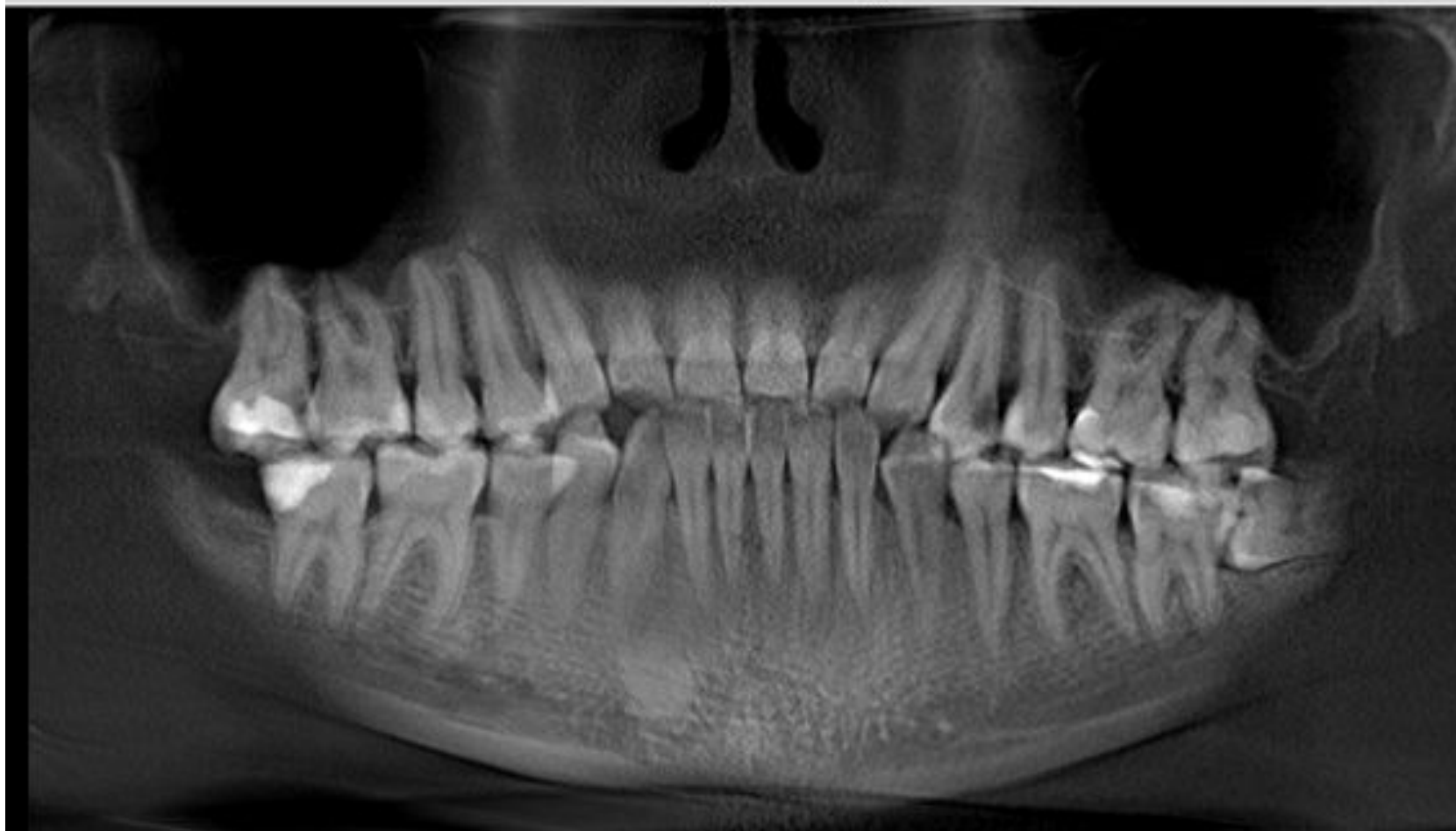Оклюдійні фото: скупченість зубів верхньої і нижньої щелеп. Загальнозвужені щелепи. Ротація 24, 34 зубів. Мезіальне зміщення 37,47 зубів.



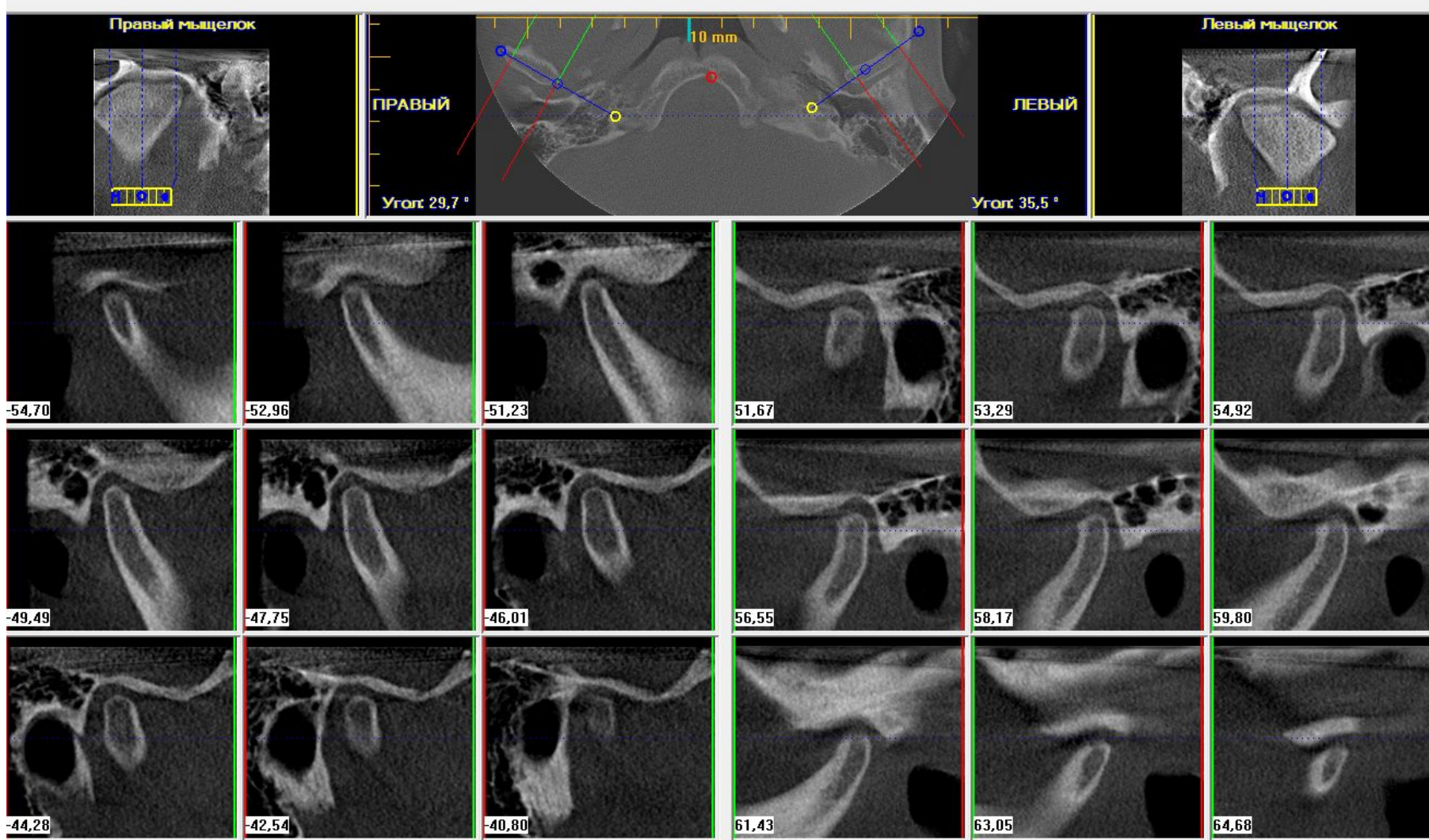
Обличчя пропорційне,
симетричне, верх наявність
«темних коридорів».



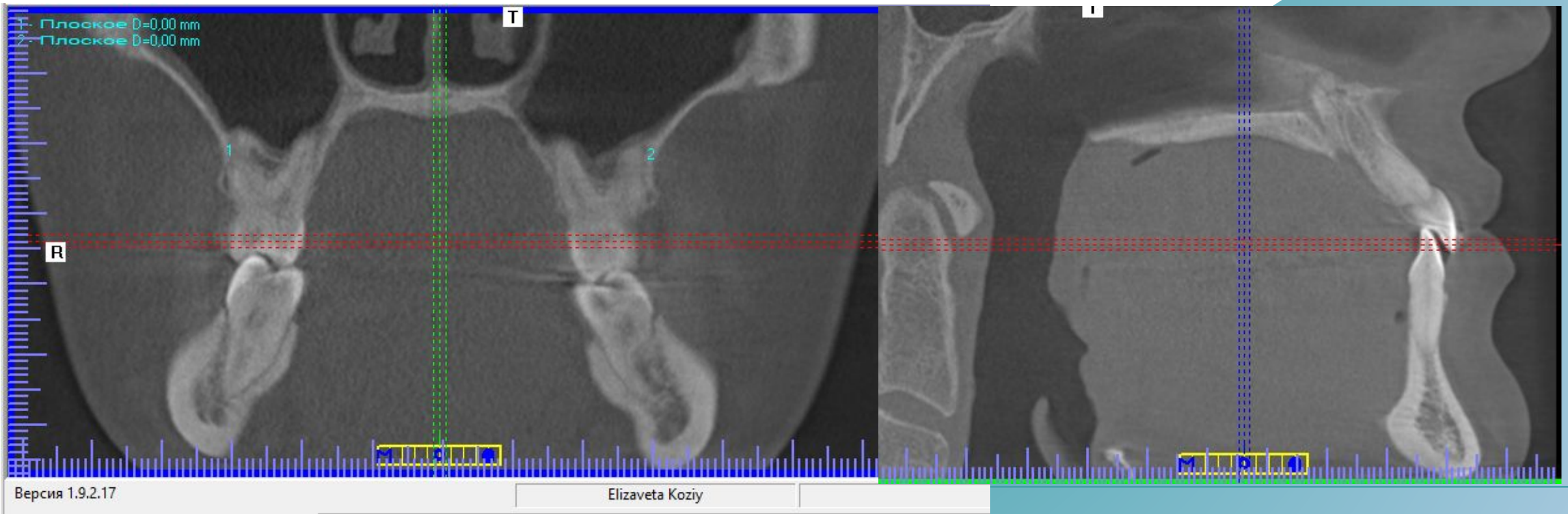
Профіль прямий.
Виступання підборіддя.
Гарний нахил верхніх різців.



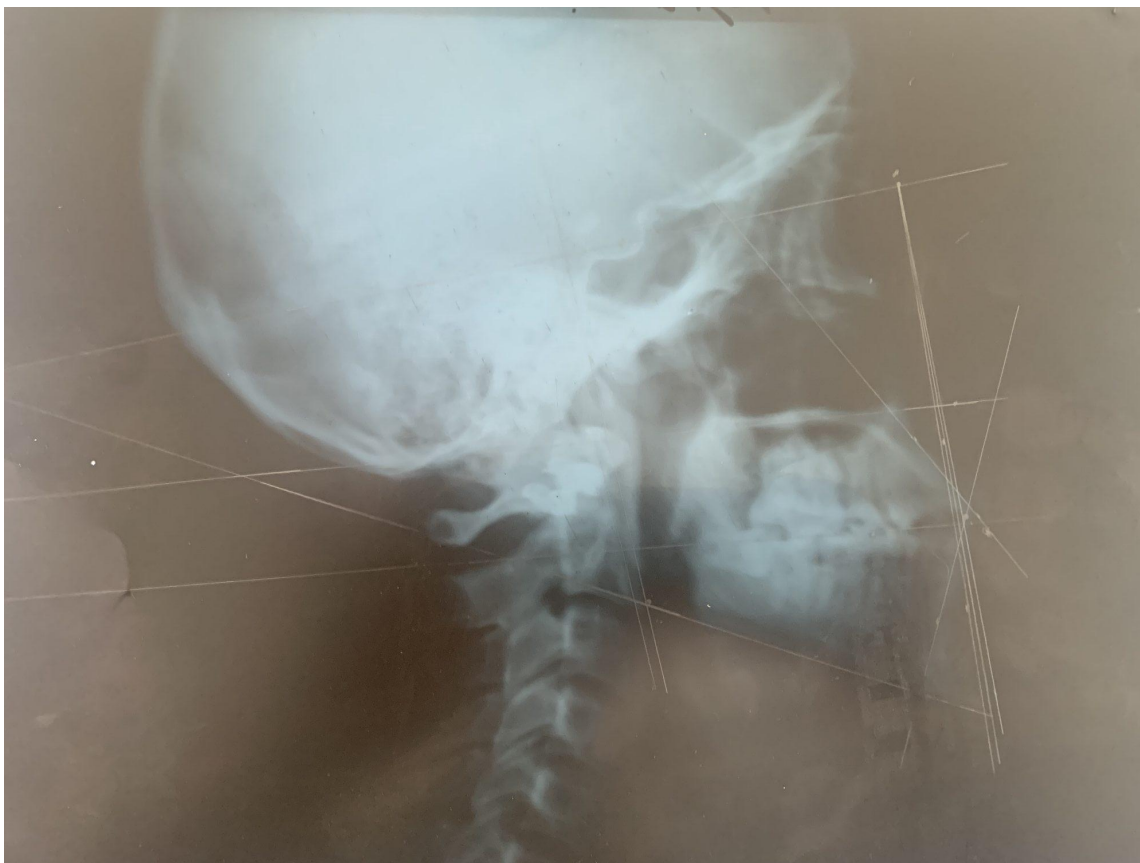ОПТГ: скупченість зубів, наявний зачаток
38 зуба, периапікальних змін не виявлено.



Кортикальні пластинки суглобових відростків чіткі і безперервні, головки виросткових відростків овальної форми без патологічних змін. Положення в суглобових ямках центральне. Рентгенологічна суглобова щілина прослідковується рівномірно.



Базиси верхньої і нижньої щелеп в нормі. Запас кісткової тканини для зубоальвеолярного розширення відсутній.



1 скелетний клас. Нейтральний тип росту.
Протрузія різців верхньої щелепи. WITS – тенденція до 3 класу.

SNA	82 (79-85)	86
SNB	80 (77-83)	85
ANB	2 (0-4)	1
SN-Pog	80 (SNB+2)	87
ML-NSL	32 (30-34)	31
ML-NL	23,5 (20,5-26,5)	23,5
Ar-Go-Me	128 (121-135)	121
UI-NSL	102 (100-104)	116
LI-ML	90 (87-93)	89
UI-LI	130-135	124
WITS	-1 - 2mm	-2mm

План лікування покроково:

Видалення 38 зуба.

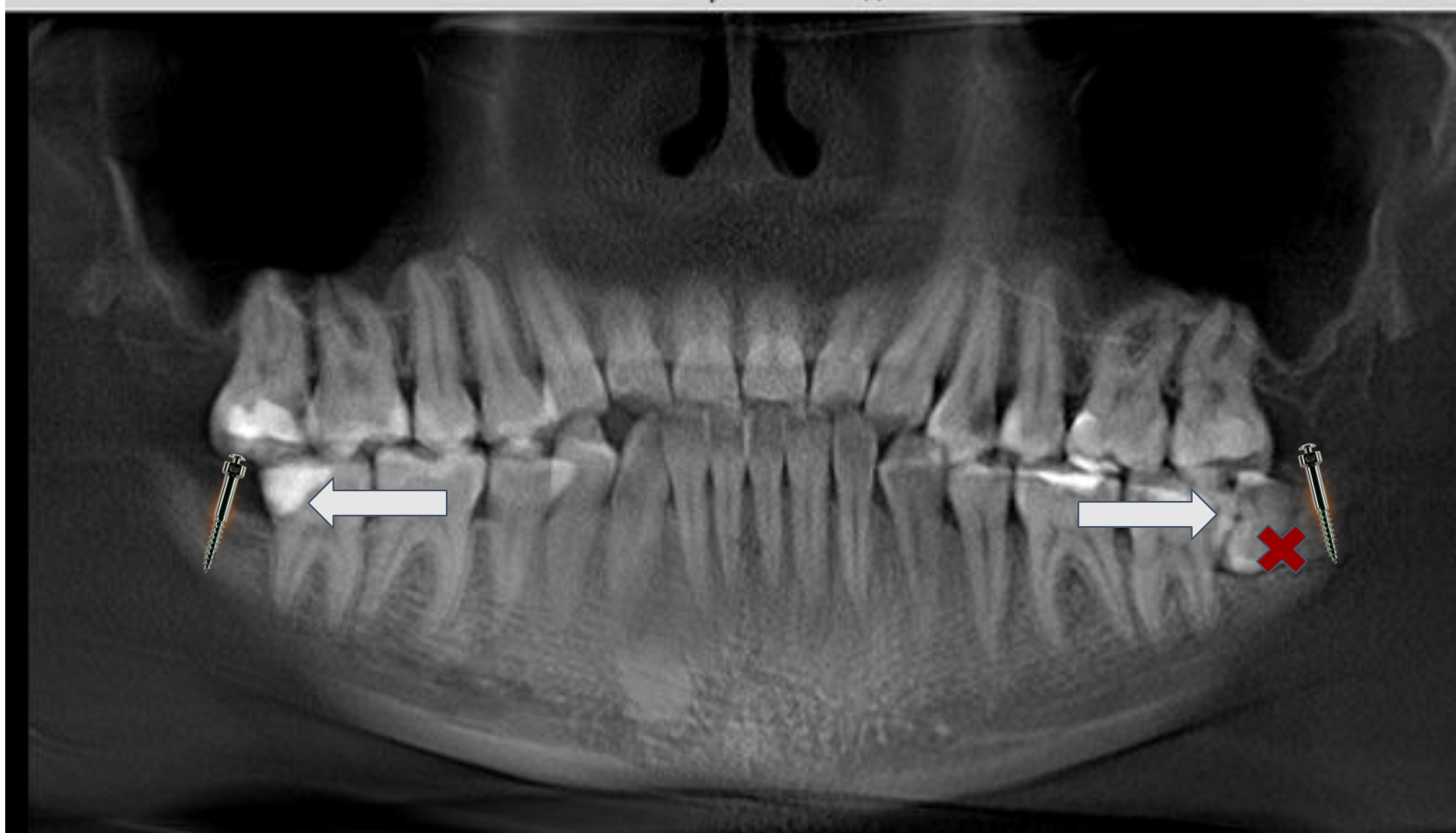
Брекет-система на верх та низ

Сепарація верхнього зубного ряду на підстраховку

Мі в ретроальвеолярну ділянку для дисталізації нижніх зубів

Оклюдійні накладки





ВІЗУАЛІЗАЦІЯ
ЛІКУВАННЯ