

Лекция

Лечение ран.

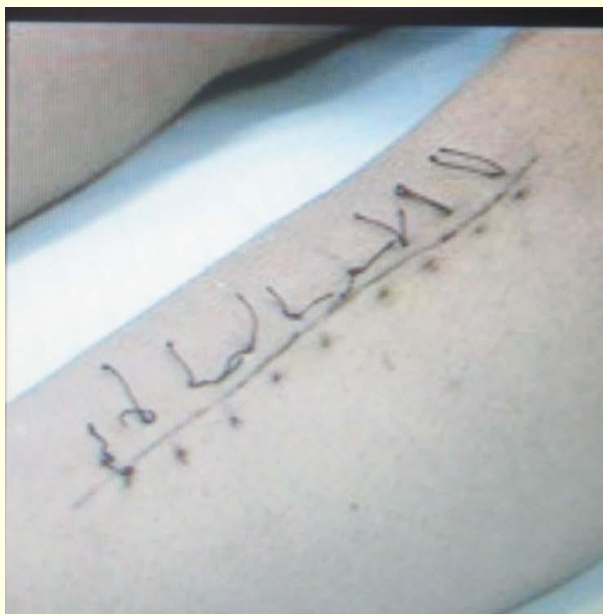
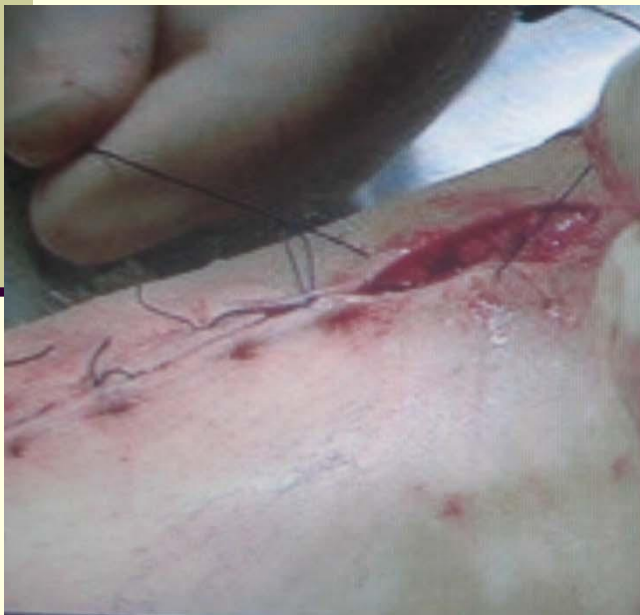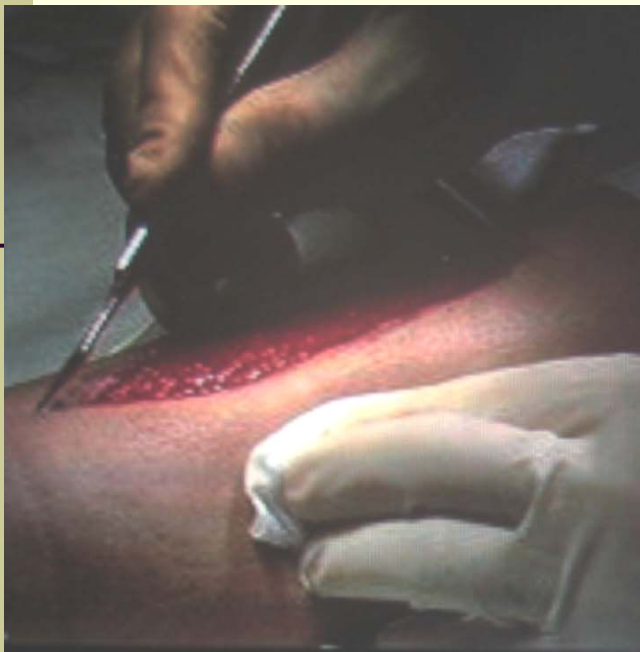Лечение ран

- Все «свежие» случайные раны в сроки 12-24 часа с момента их нанесения требуют как правило первичной хирургической обработки.
- Исключение - колотые раны, резанные раны лица и пальцев кисти.
- При загрязненных ранах предварительно выполняется туалет раны.
- Противопоказанием к первичной хирургической обработке являются: критическое состояние пациента (терминальное состояние, шок III степени), а также признаки развития в ране гнойного процесса.
- Во время шока можно выполнять только остановку кровотечения, трахеостомию.

Первичная хирургическая обработка раны

- выполняемая пациенту с раной с соблюдением правил асептики, при обезболивании и заключающаяся в удалении поврежденных, загрязненных тканей, находящейся в них микрофлоры и предупреждении развития раневой инфекции.

Т.о. случайно инфицированная рана становится асептической резанной, что создает возможность ее быстрого заживления первичным натяжением.



**Первичная
хирургическая
обработка
раны**

Классификация первичной хирургической обработки ран

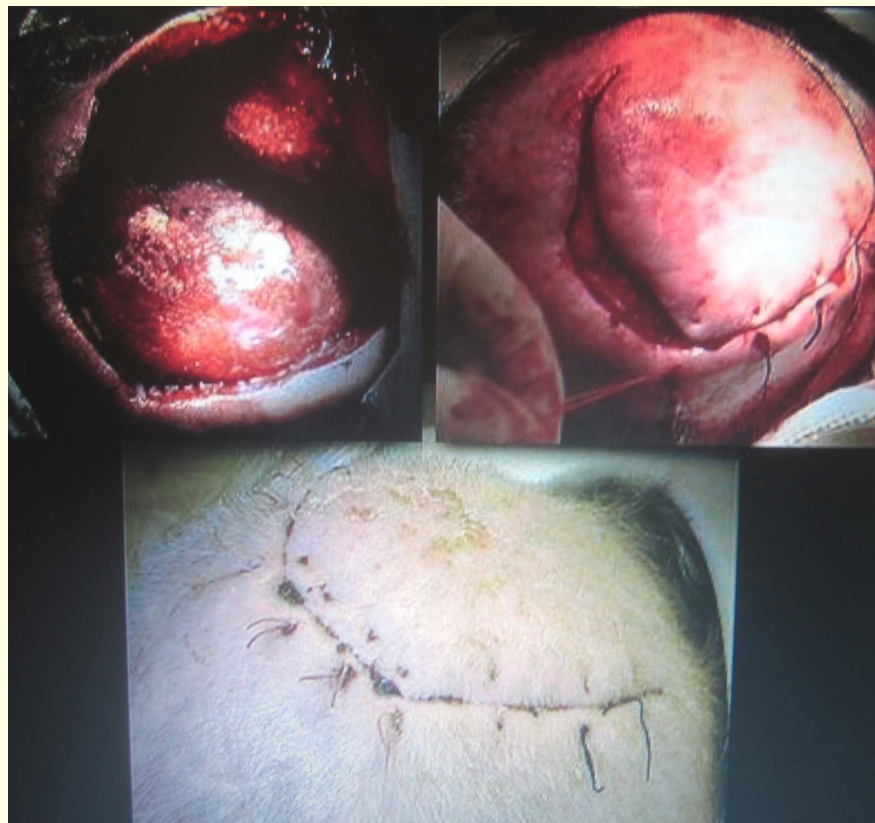В зависимости от сроков вмешательства:

- ранняя ПХО (первые 24 часа до развития инфекции);
- отсроченная ПХО (24-48 часов);
- поздняя ПХО (свыше 48 часов, при явных признаках нагноения в ране).

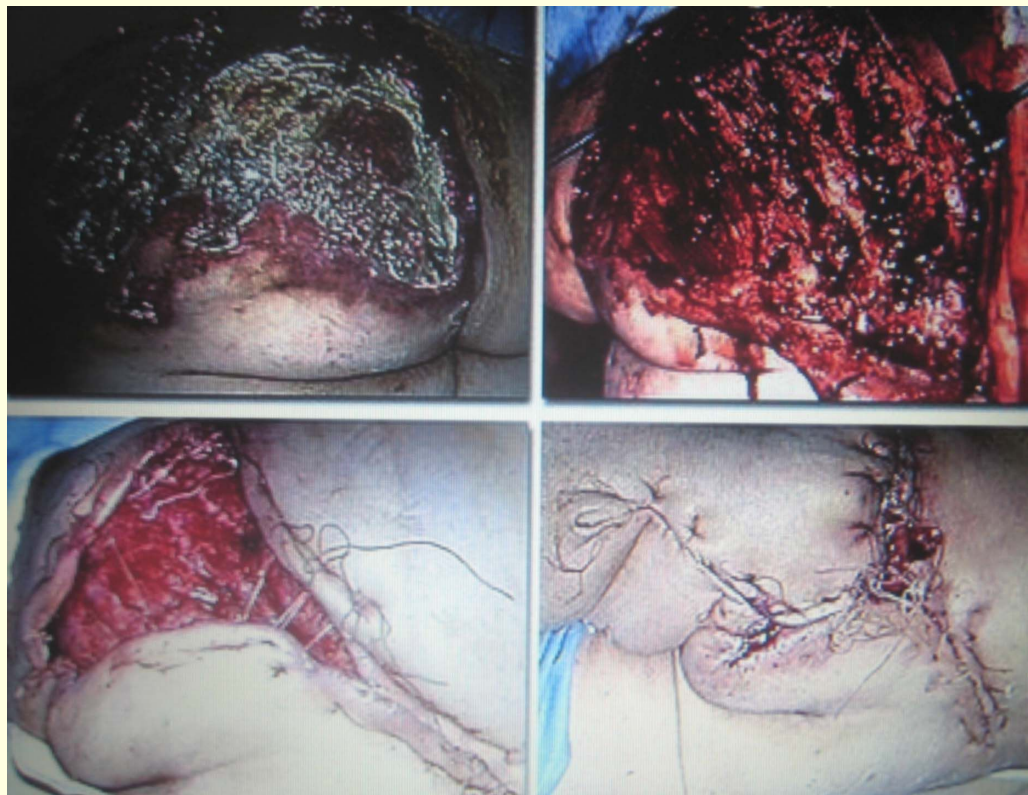
Наиболее оптимальным сроком для выполнения ПХО с наложением первичного шва является 6-12 часов с момента получения ранения.

Доказано, что первые 6 часов микробная флора, попавшая в рану, никак себя не проявляет («скрытый период» в развитии раневой инфекции) и только через 6 часов инфекционный процесс начинает заявлять о себе внешними признаками болезни.

ПРИМЕРЫ ХИРУРГИЧЕСКОЙ ОБРАБОТКИ РАНЫ



Отсроченная хирургическая обработка скальпированной раны и наложение отсроченных швов



Поздняя хирургическая обработка раны с наложением провизорных швов

Задачи первичной хирургической обработки ран

- Необходимо удалять все нежизнеспособные ткани краев, стенок и дна раны.
- Рану с неровными краями необходимо превратить в резанную.
- Удалить все инородные тела, сгустки крови, свободные обломки костей, а так же имбибированные кровью ткани.
- Тщательно остановить кровотечение.
- Определить проникает ли рана в какую – либо полость или нет.
- Восстановить анатомическую целостность поврежденных тканей и органов.
- Наложить швы на рану и если невозможно зашить наглухо – дренировать её.

Рану не зашивают при высоком риске инфекционных осложнений:

- Поздняя ПХО
- Обильное загрязнение раны землей
- Массивное повреждение тканей (размозженная, ушибленная рана)
- Сопутствующие заболевания (анемия, иммунодефицит, сахарный диабет)
- Локализация на стопе, голени или глубокая рана бедра
- Пожилой возраст пациента

Виды швов

Первичные – накладывают сразу после завершения операции или ПХО при отсутствии риска развития гнойных осложнений.

- Провизорные швы – накладываются сразу после операции, затягиваются на 1-3 день.

Вторичные – накладывают на гранулирующую рану

- Первично-отсроченные – накладывают на 1-5 сутки после контроля воспалительного процесса
- Вторичные ранние – на 6-21 сутки
- Вторичные поздние - после 21 суток – при их наложении необходимо иссечь рубцовые края раны

Общее лечение

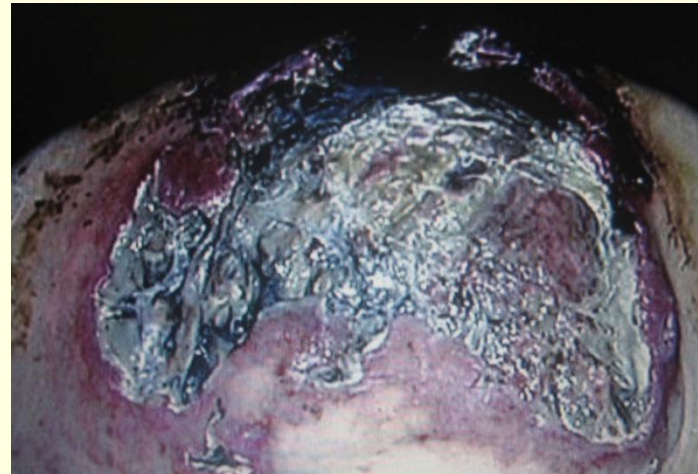
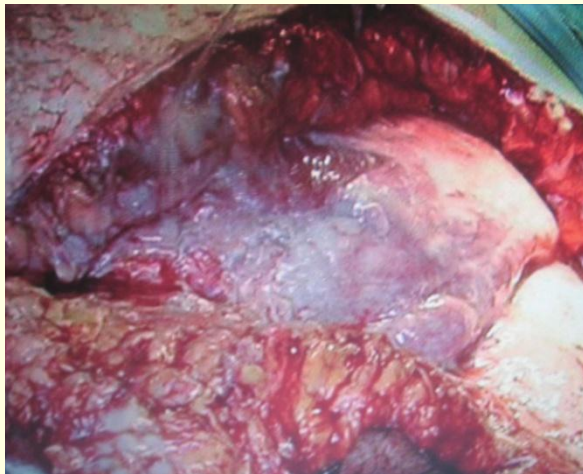- Всем не привитым больным проводится профилактика столбняка. Для этого подкожно вводится 0,5 ml столбнячного анатоксина и если больной не привитой – 3000 ME противостолбнячной сыворотки по методике Безредке.
- Кроме того проводят антибактериальную терапию и, по показаниям, иммунотерапию, коррекцию гемостаза в первую очередь борьбу с гиповолемией, симптоматическую терапию.

Лечение гнойных ран

Подразделяется на местное и общее и зависит от фазы раневого процесса.

Общие методы лечения гнойных ран

- Антибактериальная терапия антибиотиками широкого спектра действия.
- Дезинтоксикационная и иммунная терапия.
- Корректирующая инфузионная терапия.
- Симптоматическая терапия.



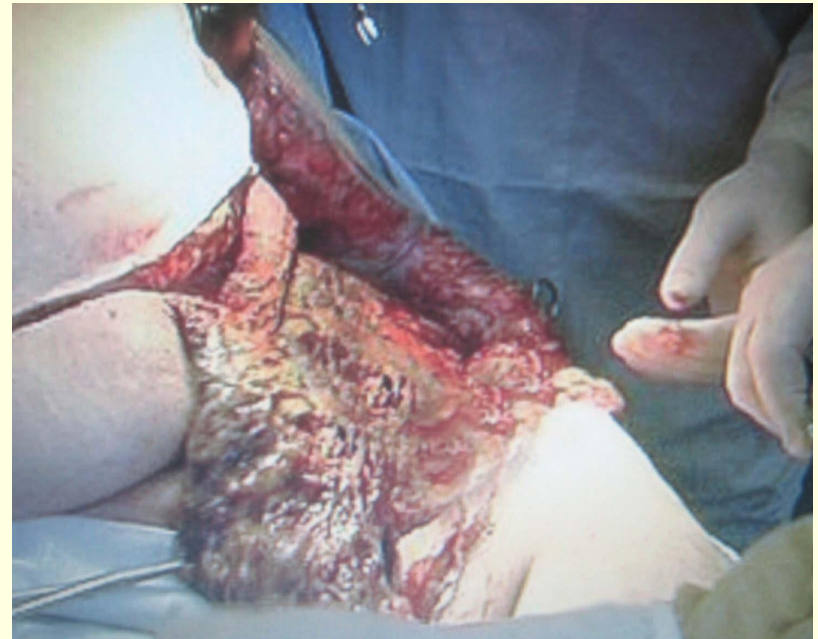Местное лечение гнойных ран

Задачи в фазе воспаления:

- Борьба с микроорганизмами в ране
- Обеспечение адекватного дренирования экссудата
- Содействие скорейшему очищению раны от некротических тканей
- Снижение проявлений воспалительной реакции

Используются методы:

- Механической
- Физической
- Химической
- Биологической
- Смешанной антисептики



Вторичная хирургическая обработка ран

- **Показания** – наличие гнойной раны при отсутствии адекватного оттока из нее (задержки гноя) или образовании обширных зон некроза и гнойных затеков.
- **Противопоказания** – крайне тяжелое состояние больного, при этом ограничиваются вскрытием и дренированием гнойного очага.


Задачи:

- Вскрытие гнойного очага и затеков
- Иссечение нежизнеспособных тканей
- Осуществление адекватного дренирования

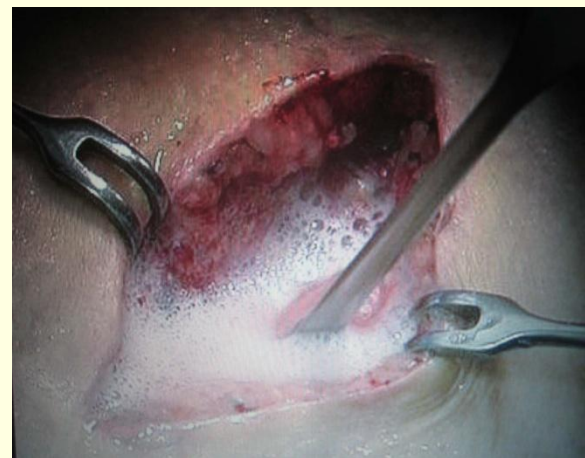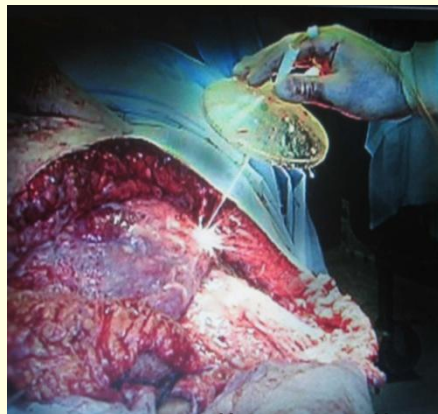Местное лечение ран в фазе воспаления

- Физические методы лечения: УФО, УЗИ, низкоинтенсивное лазерное излучение, ГБО, УАС.
- Протеолитические ферменты: трипсин, химотрипсин, химопсин, терриметин.
- Химические антисептики: перекись водорода, борная кислота, препараты йода, марганцевокислый калий, фурациллин, риванол, диоксидин и др.
- Водорастворимые мази содержащие в своем составе антибиотики или антисептики и обладающие гипертоническими свойствами: Диоксиколь, левомиколь, левосин.
- перевязки осуществляются ежедневно.
- Дренирование ран: пассивные и активные дренажи.
- В ряде случаев применяют бактериофаги.

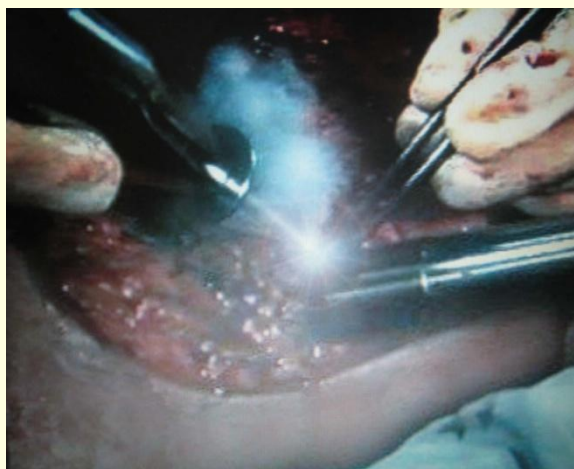КЛИНИЧЕСКИЕ ПРИМЕРЫ МЕСТНОГО ЛЕЧЕНИЯ РАН В ФАЗУ ГИДРАТАЦИИ



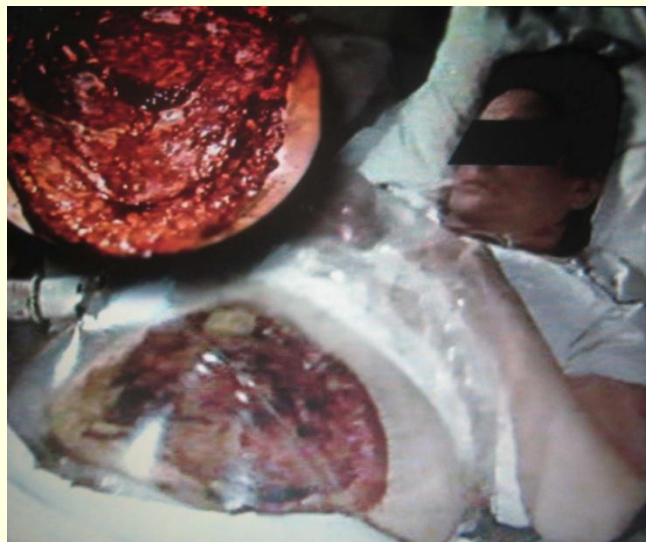Обработка раны пульсирующей струей



Обработка ультразвуком



Обработка
лазером



Местное лечение
раны открытым
способом (без
повязок) в АСУ.

ОСНОВНЫЕ ГРУППЫ ПРЕПАРАТОВ ДЛЯ МЕСТНОГО ЛЕЧЕНИЯ РАН В 1 ФАЗЕ РАНЕВОГО ПРОЦЕССА

А. Мази на водорастворимой основе	Б. Сорбенты	В. Ферменты	Г. Растворы антисептиков	Д. Аэрозоли
<p>Левомиколь Левосин Диоксиколь Сульфамеколь Фурагель Хинифурин Нитацид Йодпионовая мазь Стрептонитол</p>	<p>Гелевин Целосорб Иммосгент Диотевин Колласорб Колладиасорб Диовин Аниловин Анилодиовин</p>	<p><i>Протеазы животного происхождения</i> (Химопсин, Коллагеназа) <i>Протеаза растительного происхождения</i> (Карипазим) <i>Протеазы микробного происхождения</i> (Протеаза С, Лизоамидаза) <i>Ферментосодержащие пр-ты</i> (Трипсин, Химотрипсин, Профезим, Лизосорб)</p>	<p>Раствор йодопирона 0,2% раствор фурагина калия Сульйодопирон Диоксидин</p>	<p>Нитазол Диоксизоль Гентазоль</p>

Местное лечение ран в фазе регенерации и образования рубца

Основной принцип в этой фазе – это необходимость защитить грануляции от травматизации, а также способствовать их быстрому росту.

Следовательно:

- 1) перевязки выполняются 1 раз в 2-3 дня, оберегая ткани от повреждения.
- 2) Используются местно следующие мази на жировой основе и эмульсии: тетрациклиновая мазь, гентамициновая мазь, фурацилиновая мазь, метилурациловая мазь и др.
- 3) При необходимости выполняют пластические операции.
- 4) Физиотерапия: УВЧ, УФО, ГБО, электро- и фонофорез.
- 5) Витаминотерапия.
- 6) Наложение вторичных швов, стягивание краев раны лейкопластырем

ОСНОВНЫЕ ГРУППЫ ПРЕПАРАТОВ ДЛЯ МЕСТНОГО ЛЕЧЕНИЯ РАН ВО 2 ФАЗЕ РАНЕВОГО ПРОЦЕССА

А. Мази с умеренной осмотической активностью	Б. Биологически активные стимулирующие раневые покрытия	В. Гидроколлоиды	Г. Масла	Д. Аэрозоли	Е. Биологически активные гелевые повязки
<p>Метилдиск-силин</p> <p>Стрептонитол</p> <p>Фурагель</p>	<p>Дигиспон-А</p> <p>Альгипор</p> <p>Альгимаф</p> <p>Коллахит</p> <p>Анициспон</p>	<p>Галагран</p> <p>Галактон</p>	<p>Просяное масло (Мелиацил)</p> <p>Масло облепиховое</p> <p>Масло шиповника</p>	<p>Диокси-пласт</p> <p>Диоксизоль</p>	<p>Апполо-ПАК</p> <p>Апполо-ПАА</p>