Женский таз.

- **Состоит из 4 костей:**
- **двух тазовых,**
- **крестца**
- **и копчика.**

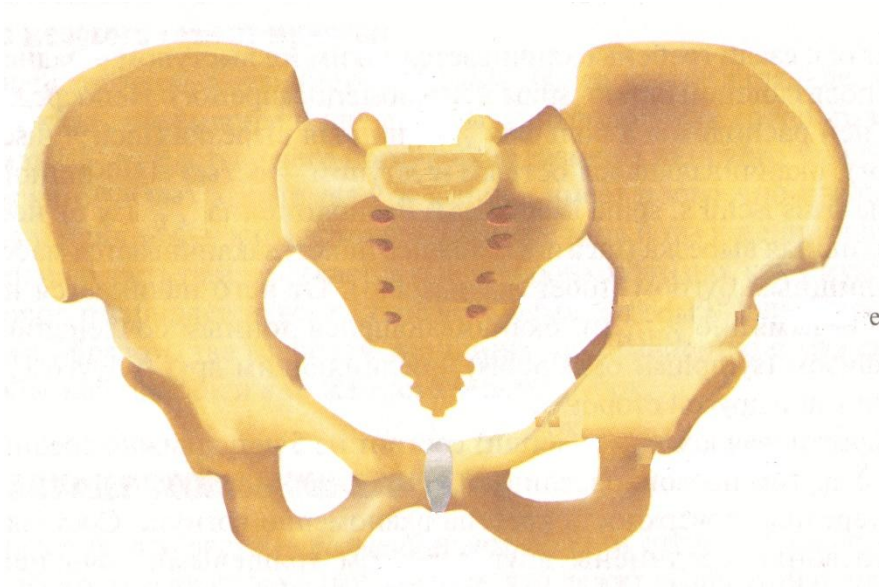

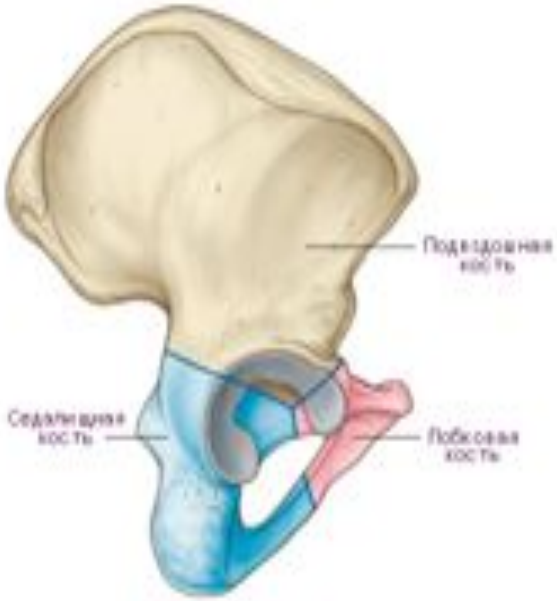

- **Тазовая (безымянная кость) состоит из трех костей:**
- **подвздошной**
- **лобковой,**
- **седалищной**

Эти кости соединены хрящами до 16-18 лет.

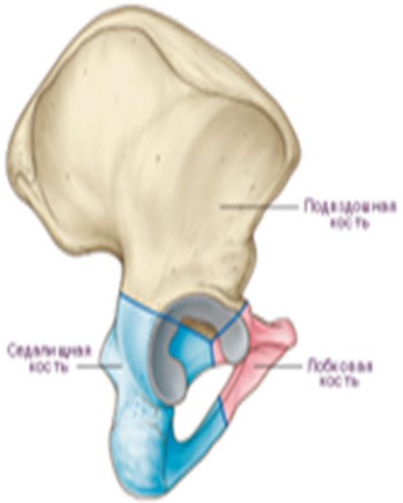

- **После 16-18 лет происходит окостенение хрящей, они срастаются и образуют тазовую кость.**

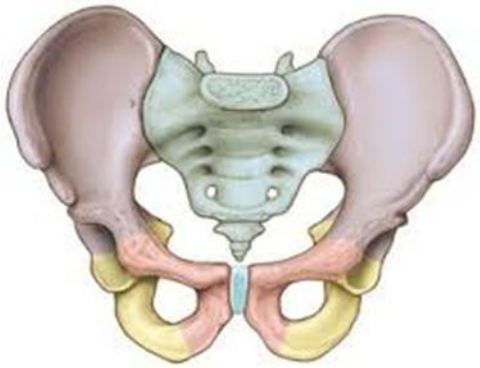

- **Различают большой и малый таз.**
- **Большой таз доступен для наружного исследования и измерения.**
- **По размерам большого таза судят о размерах малого.**

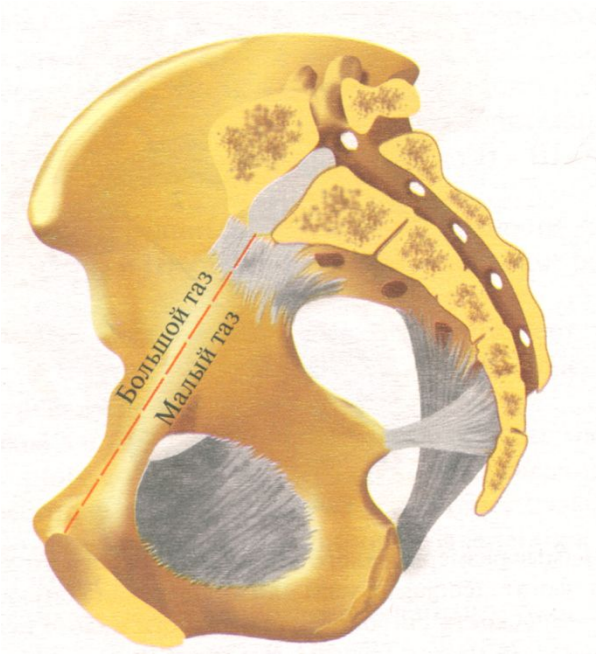

Функция таза:

- вместилище для внутренних органов
- защита внутренних органов
- часть родового канала

- **Таз измеряется тазомером (инструмент для измерения таза.)**

Наружные размеры таза:

- **остистая дистанция– расстояние между передневерхними остями гребней подвздошных костей (25-26 см.)**

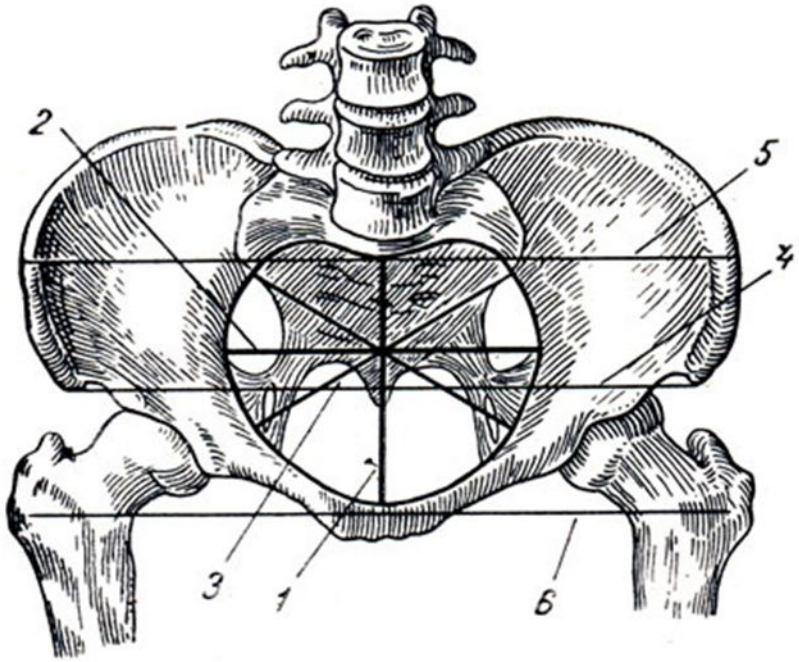

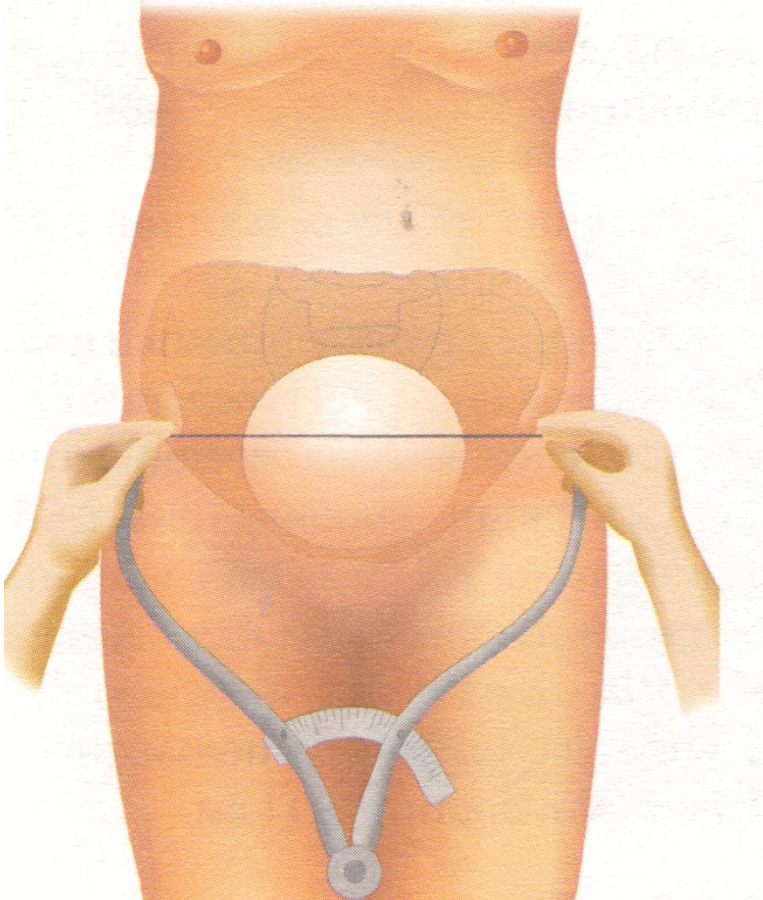

- **гребневаядистанция– расстояние между наиболее отдаленными точками гребней подвздошных костей (28-29 см.).**

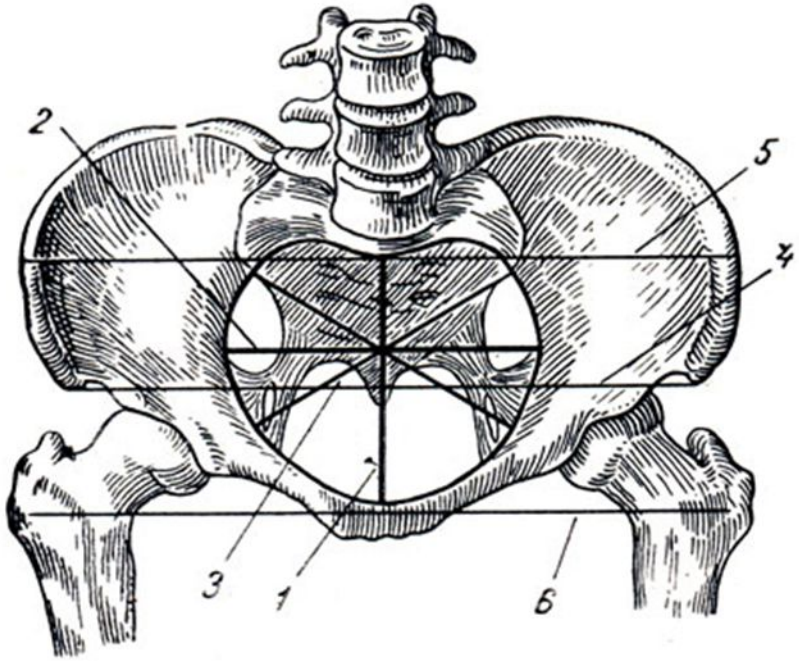

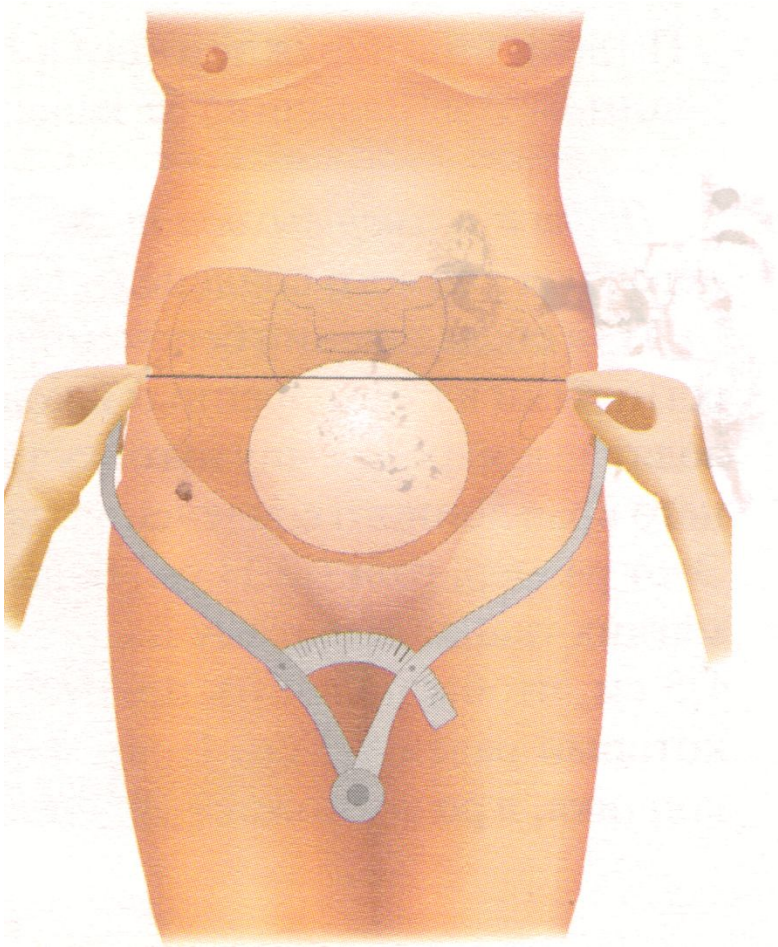

- **вертельная дистанция– расстояние между большими вертелами бедренных костей (30-31 см.).**

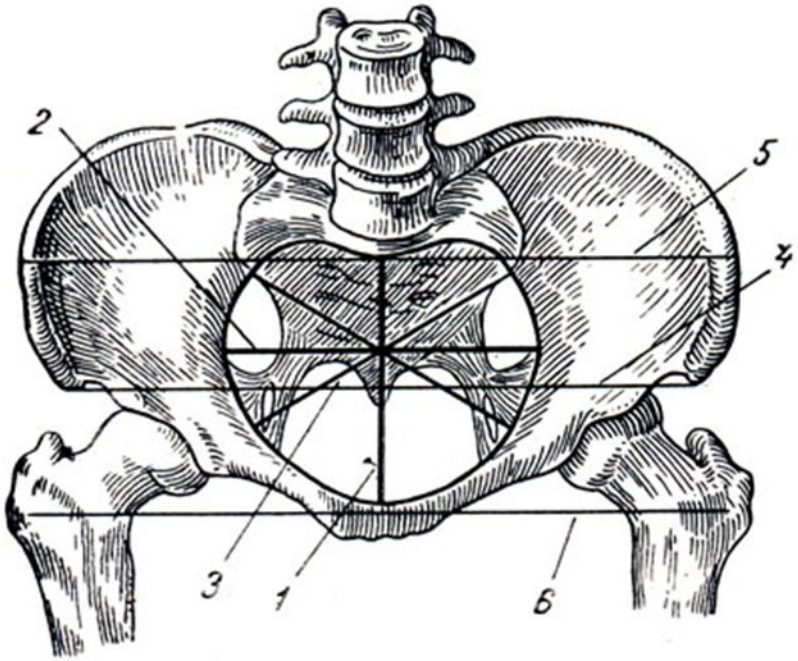

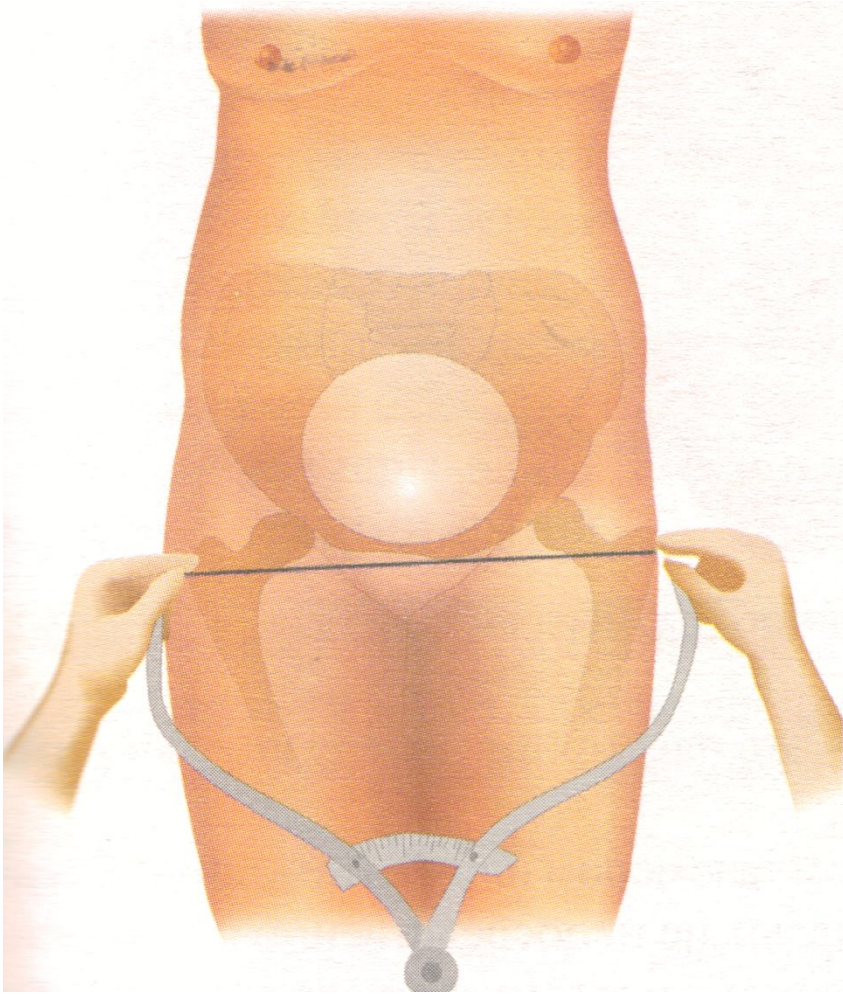

- **наружная конъюгата- расстояние между верхним краем лонного сочленения и верхним углом ромба Михаэлиса (20см.).**

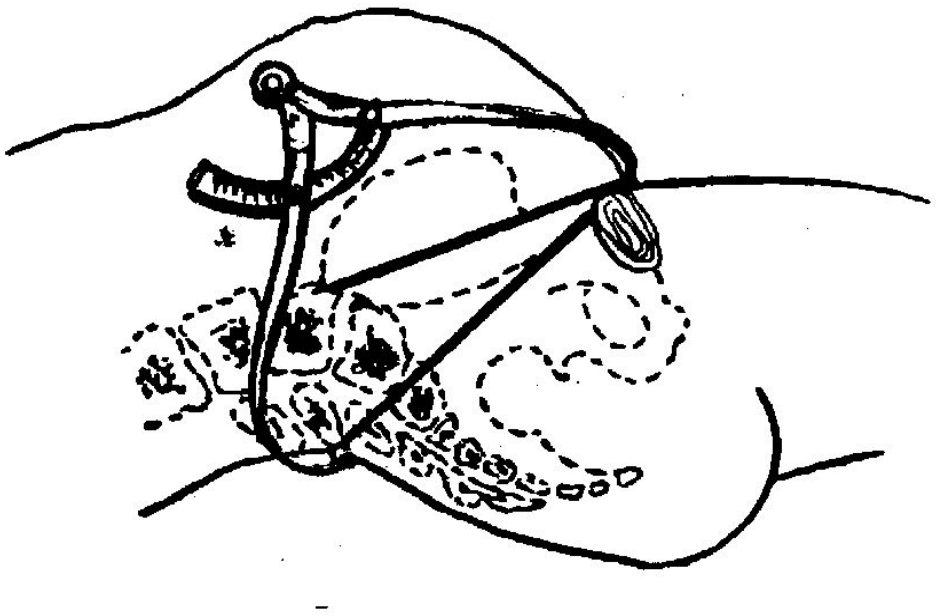

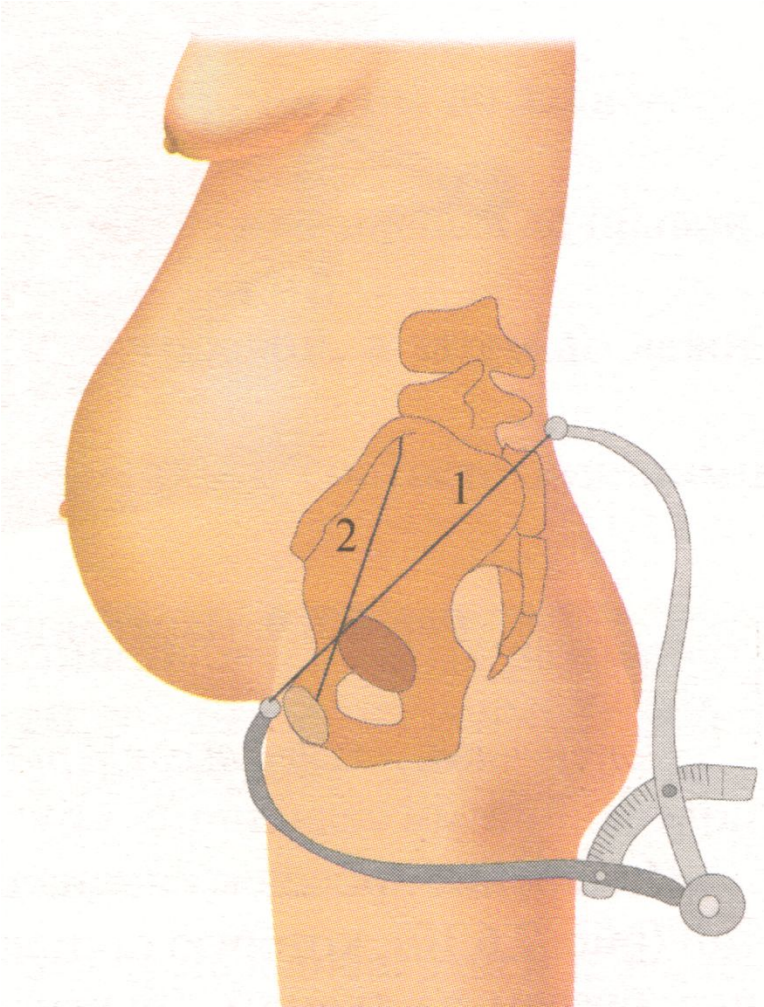

Ромб Михаэлиса – это пояснично-крестцовый ромб.

Верхний угол- проекция над крестцовой ямки,

.

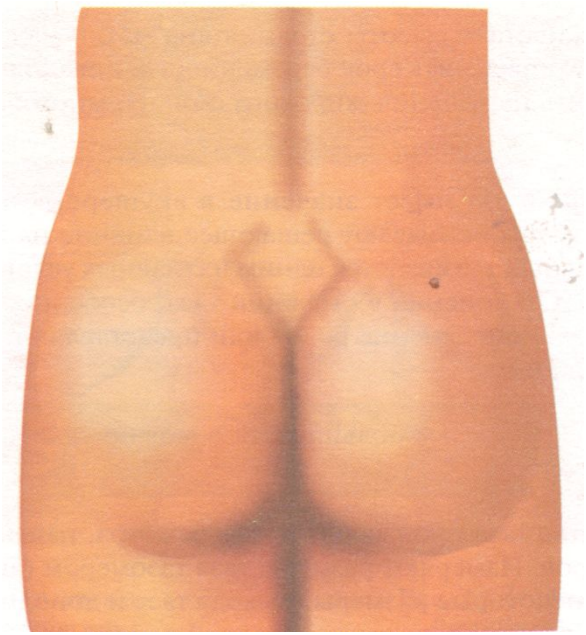

- **диагональная – расстояние между нижним краем лонного сочленения и крестцовым мысом (13см.). измеряется при влагалищном исследовании**

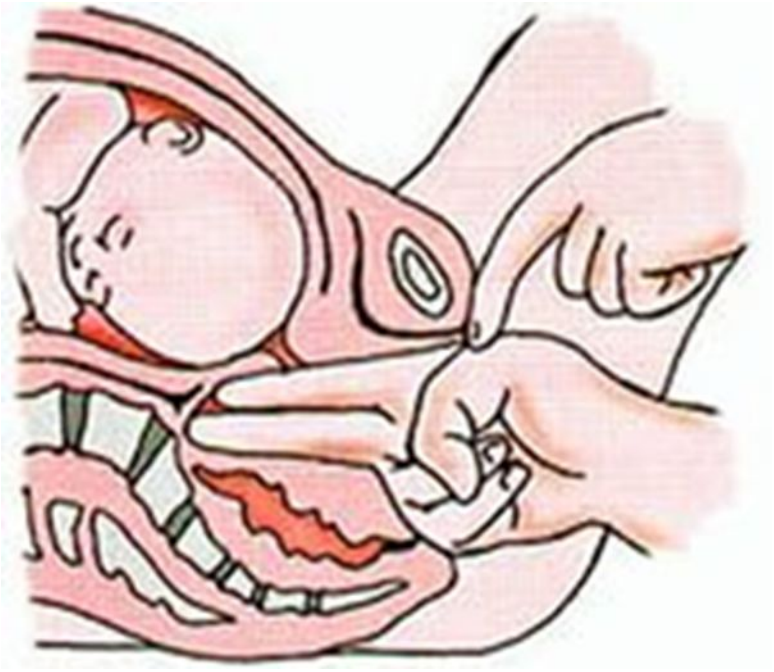

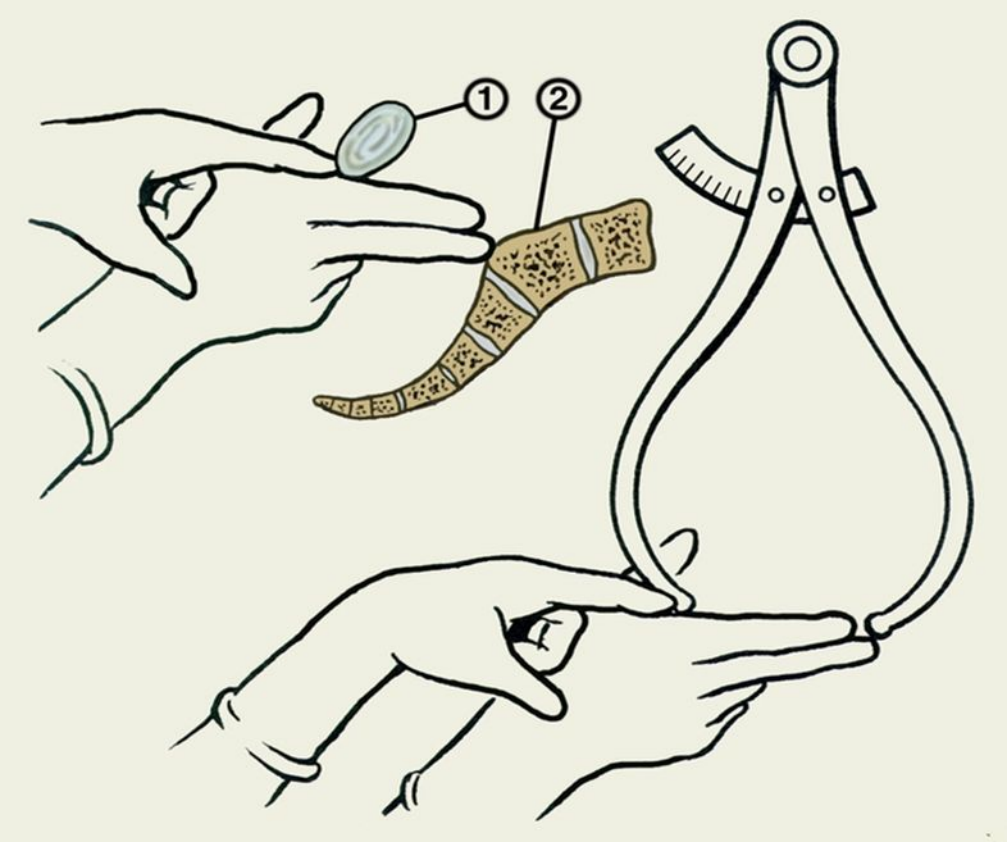

- **Истинная конъюгата — кратчайшее расстояние между серединой верхне-внутреннего края лонной дуги и самой выдающейся точкой мыса. В норме она равна 11 см**

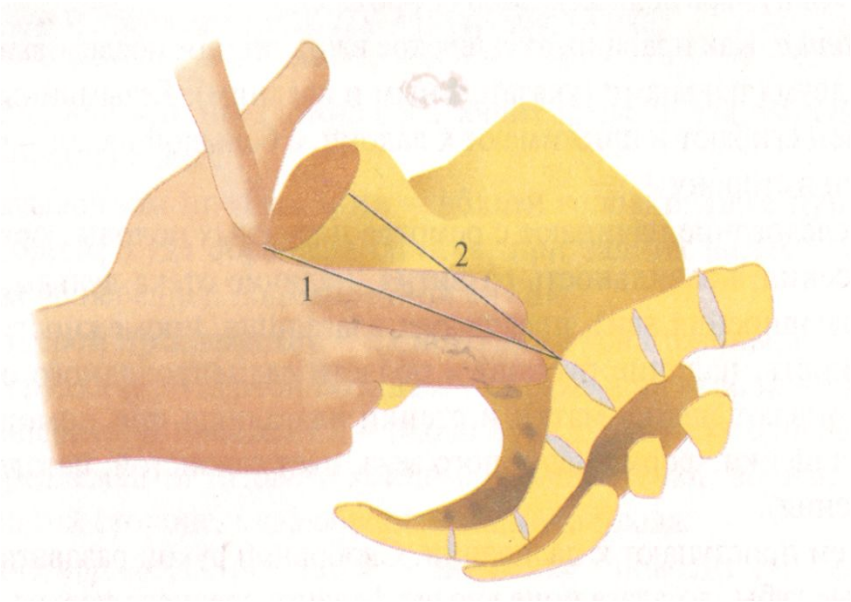

Вычисление истинной коньюгаты

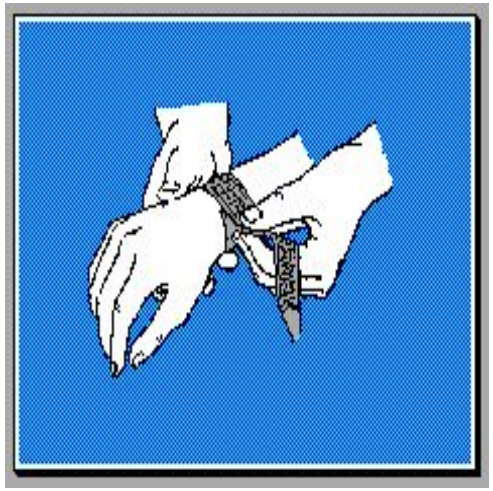

1 Из диагональной коньюгаты вычитают 1,5 – 2 см., в зависимости от индекса Соловьева.

-Индекс Соловьева - окружность запястья в области лучезапястного сустава.

-В норме 14 – 15 см.

2

-из наружной конъюгаты 20 см – вычитают 9 см = 11 см.