Мышечные ткани

- Общая характеристика и классификация мышечных тканей
- Скелетная мышечная ткань
- Сердечная мышечная ткань
- Гладкая мышечная ткань
- Гистогенез и регенерация мышечных тканей
- Патогенез инфаркта миокарда

Общая характеристика и классификация мышечных тканей

Мышечные ткани относятся к специализированным тканям, которые обеспечивают движение организма, его позу и сокращение внутренних органов

Морфофизиологическая классификация

	Скелетная	**Сердечная**	**Гладкая**
Локализация	скелетная мускулатура	сердце	внутренние органы
Строение	симпластическое	клеточное	клеточное
Миофибриллы	исчерченные	исчерченные	без исчерченности
Источник развития	миотомы сомитов	миоэпикарди-альная пластинка	спланхнотом и мезенхима
Характер сокращений	произвольные	непроизвольные	непроизвольные

Гистогенетическая классификация мышечных тканей

Эктодермальная ткань		**Мезодермальная ткань**		
Эпидермаль-ная	Нейральная	Спланхно-томная	Миотомная	Целомическая
гладкие мышечные клетки экзокринных желез	гладкие мышечные клетки радужной оболочки глаза	гладкие мышечные клетки во внутренних органах и сосудах	поперечно-полосатые мышечные волокна	поперечно-полосатые сердечные мышечные клетки

Скелетная мышечная ткань



Скелетная мышечная ткань - 2

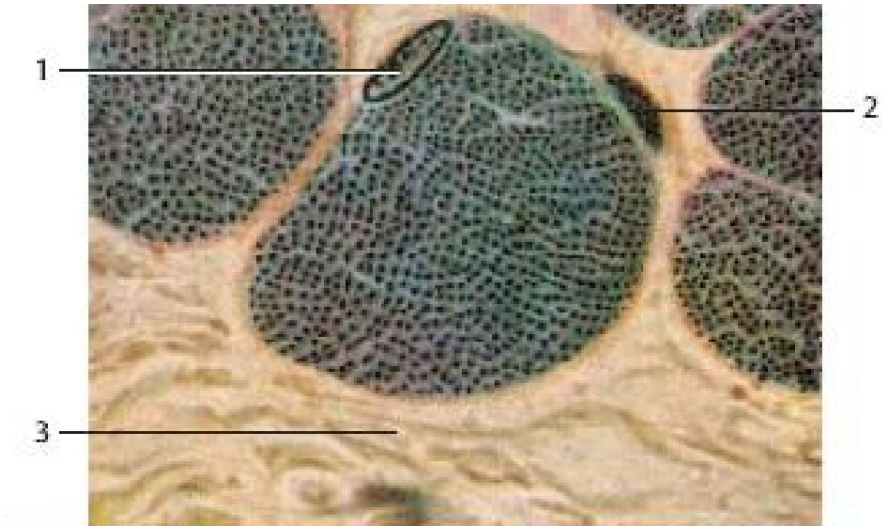

Поперечный срез скелетной мышцы. Метиленовый синий-азур II, 800х.
1 – ядро миона, 2 – капилляр,
3 – фиброцит

Продольный срез скелетной мышцы. Азан, 1250х.
1– ядро миона,
2– эндомизий

Скелетная мышечная ткань - 3

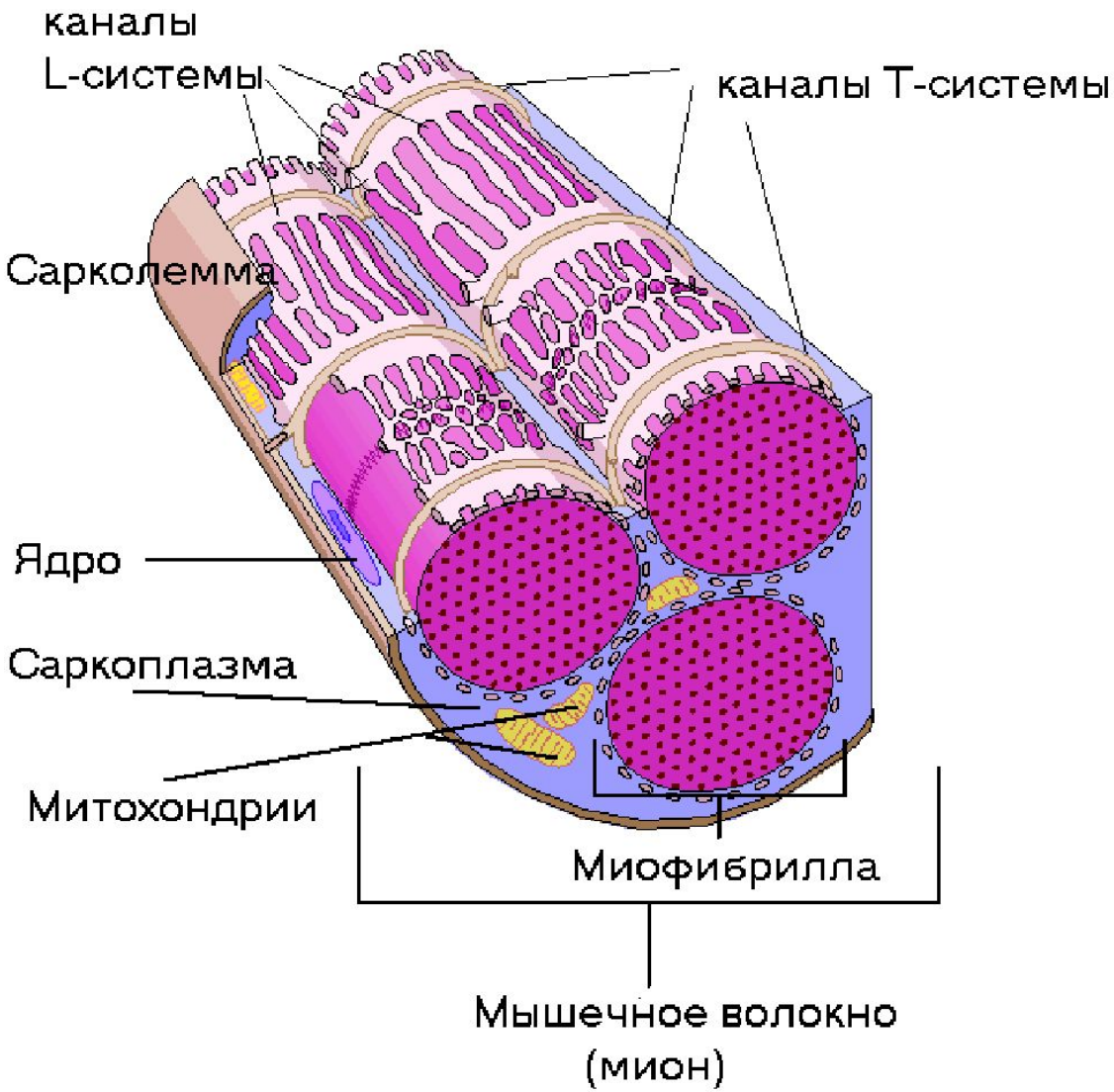

Скелетная мышечная ткань - 3



Электронная микрофотография миона, 25 000х. 1 – Z-полоска, 2 – I-диск, 3 – A-диск

Схема саркомеров

Миофибриллы

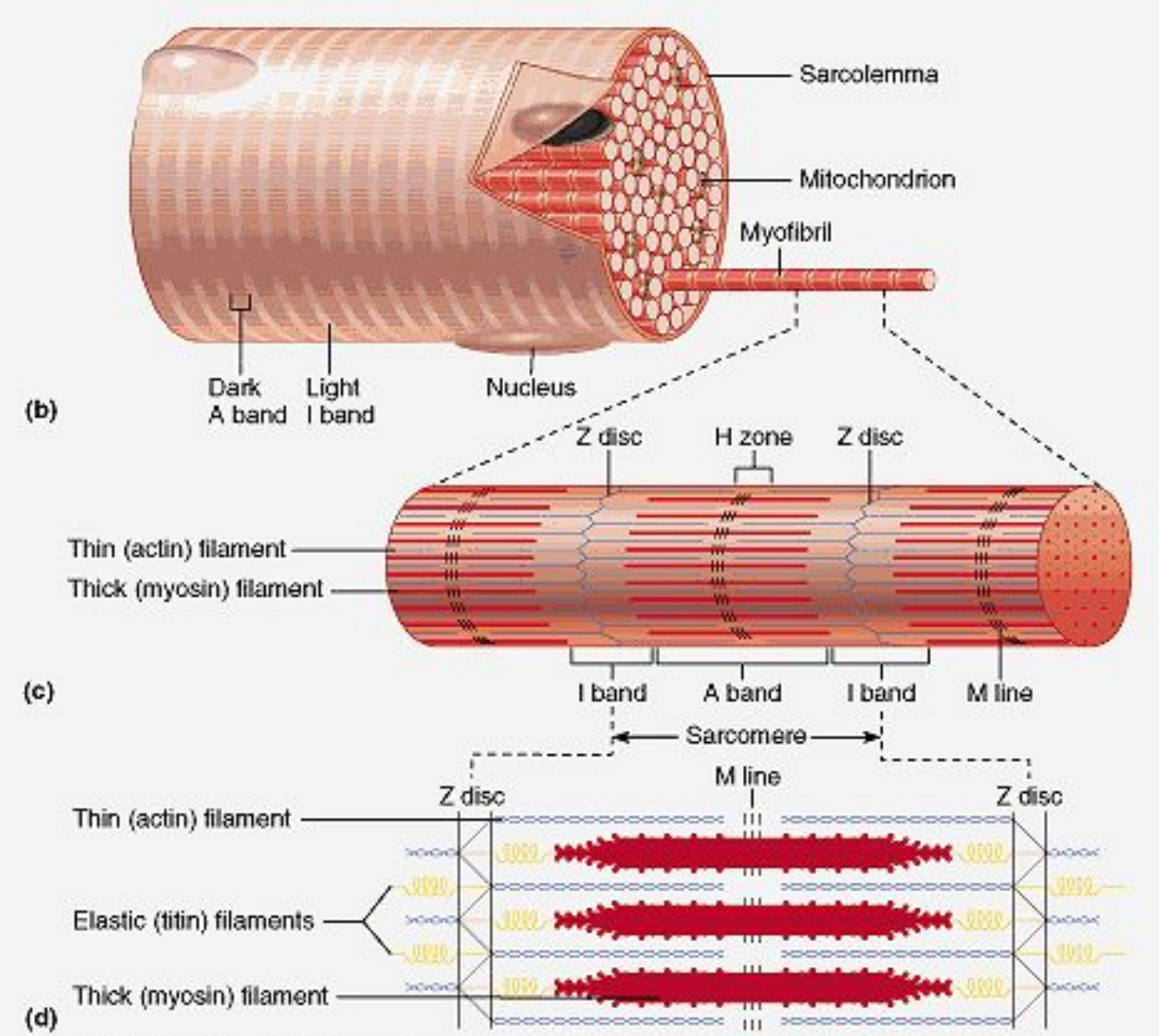

Copyright © 2001 Benjamin Cummings, an imprint of Addison Wesley Longman, Inc.

Саркомер - 1

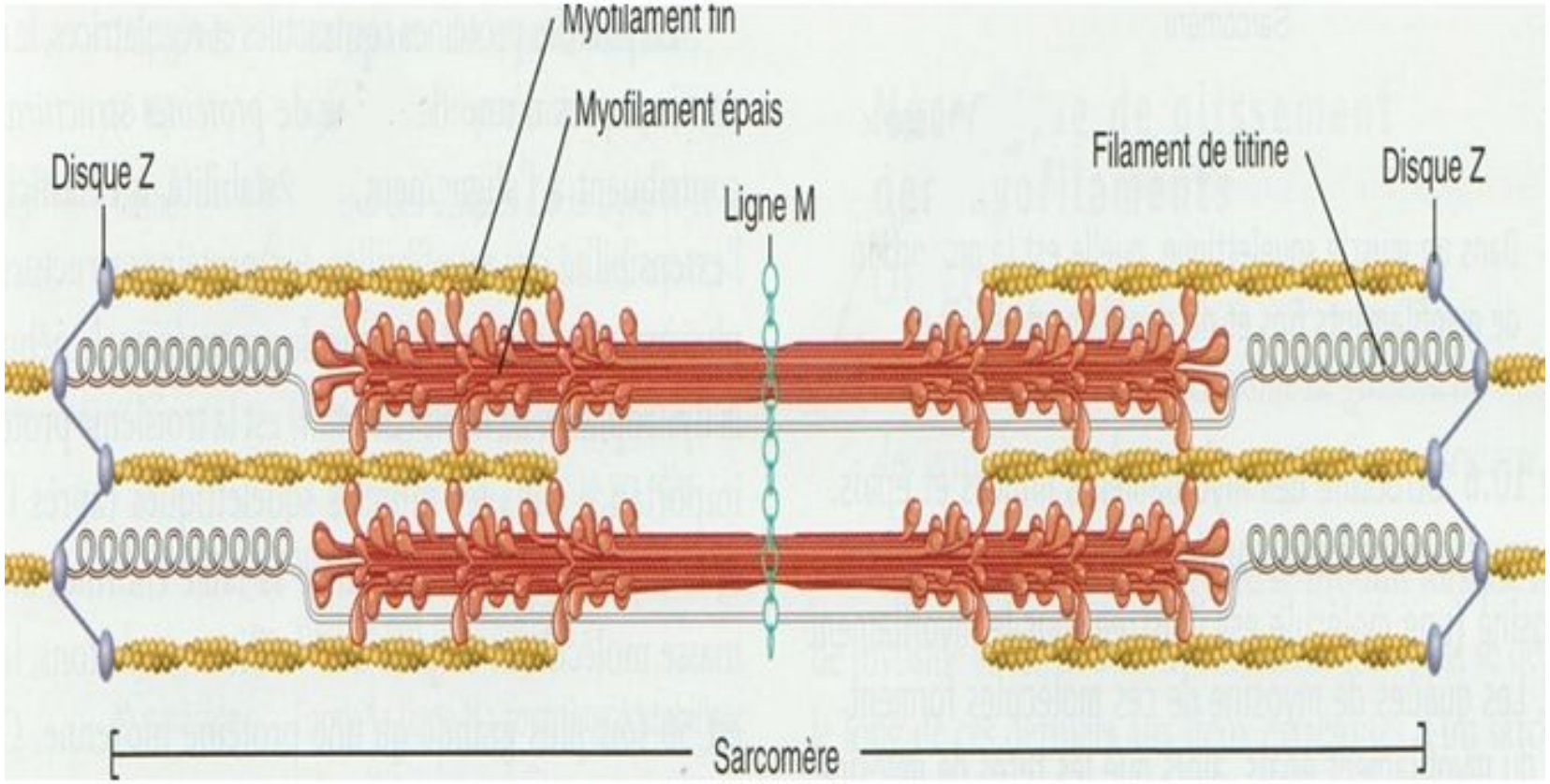
Myofilament fin
Myofilament épais
Disque Z
Ligne M
Filament de titine
Disque Z
Sarcomère

Саркомер - 2

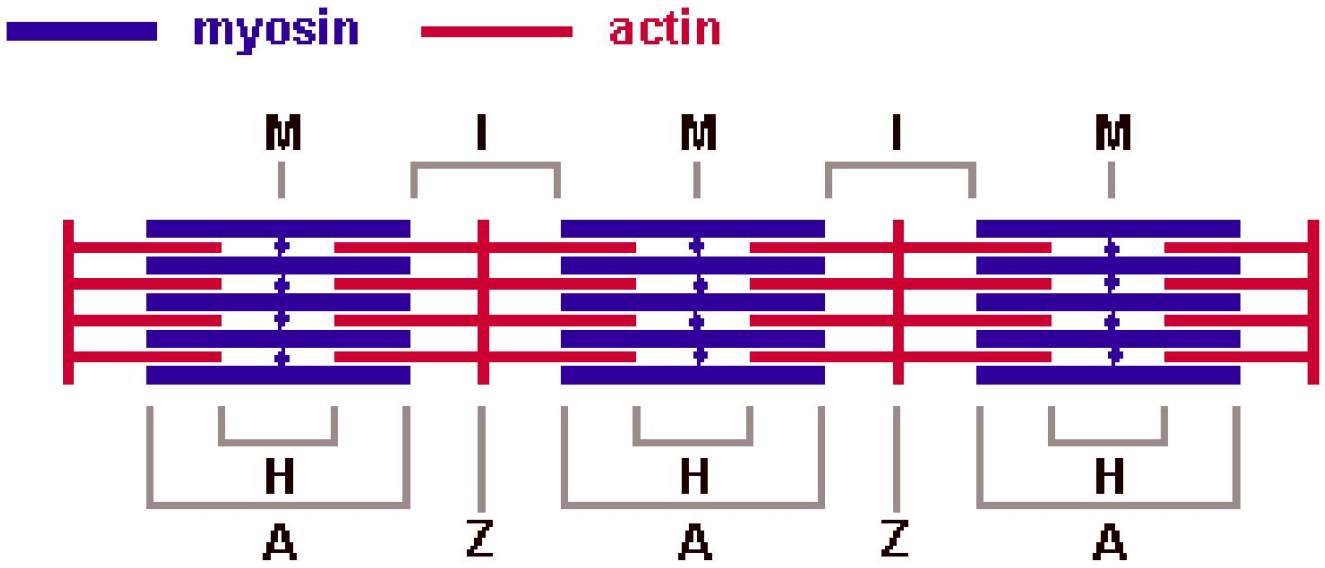

Тонкие протофиламенты саркомера

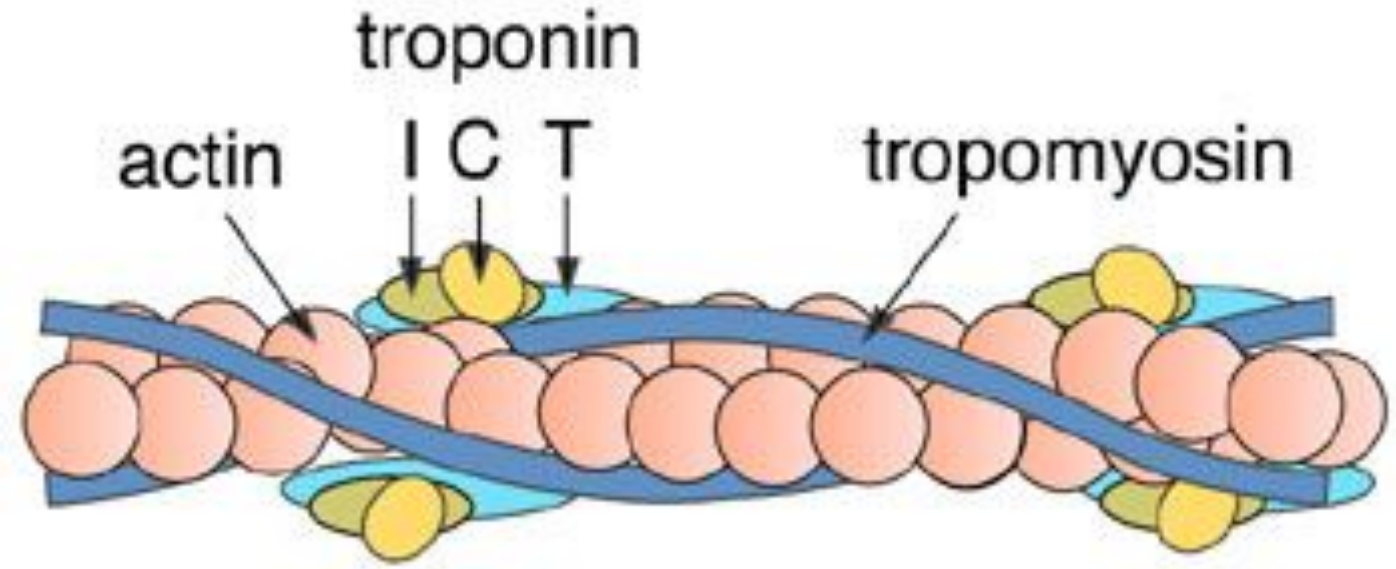

Толстые протофиламенты саркомера

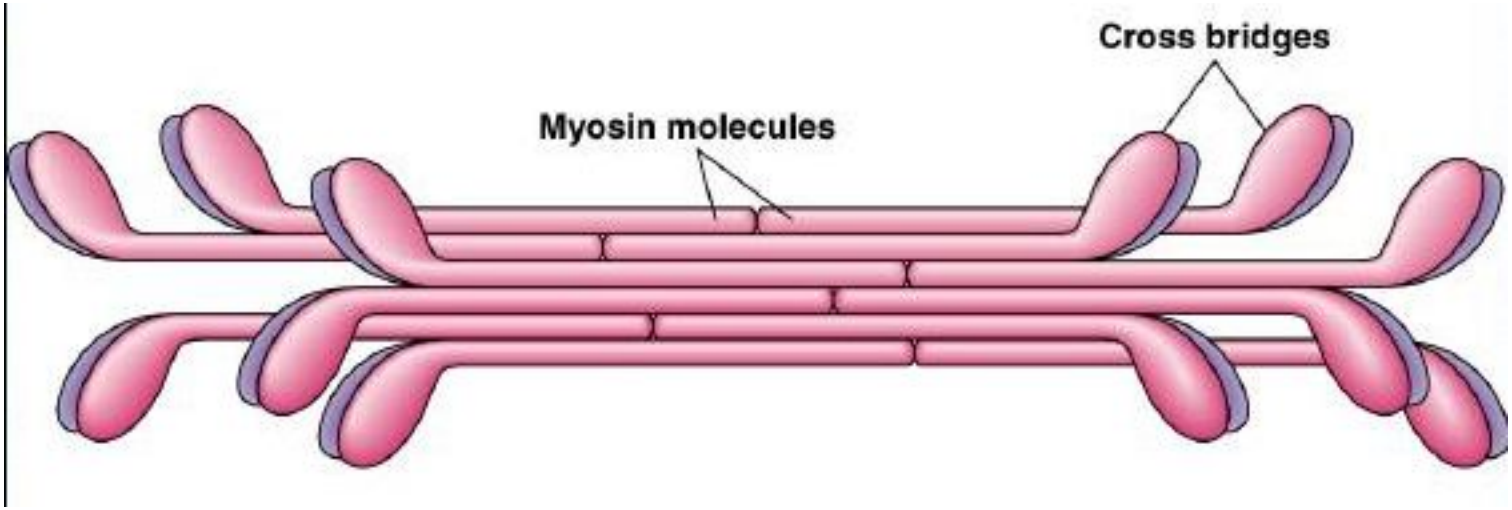

Взаимодействие актина и миозина

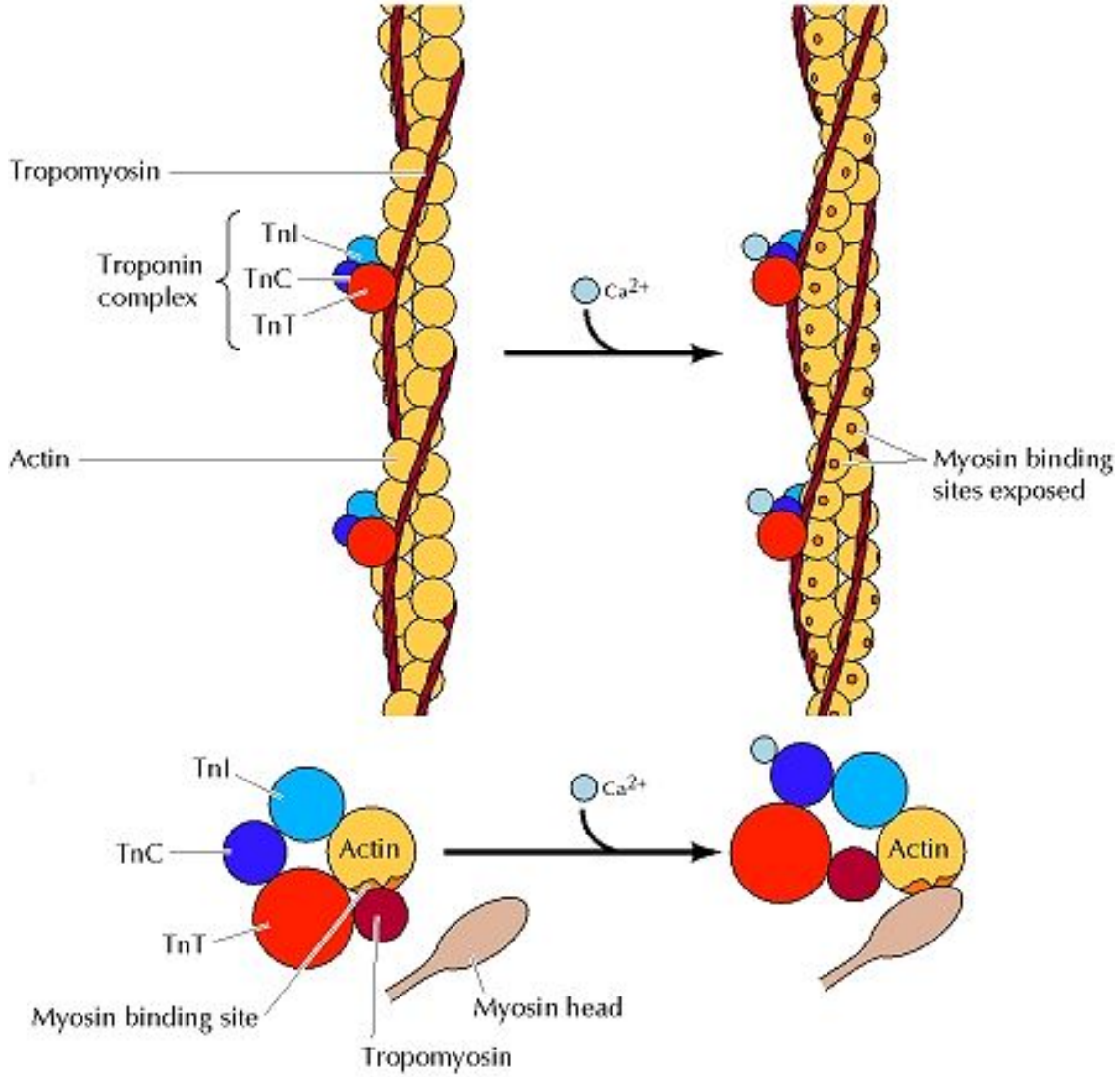

Механизм мышечного сокращения

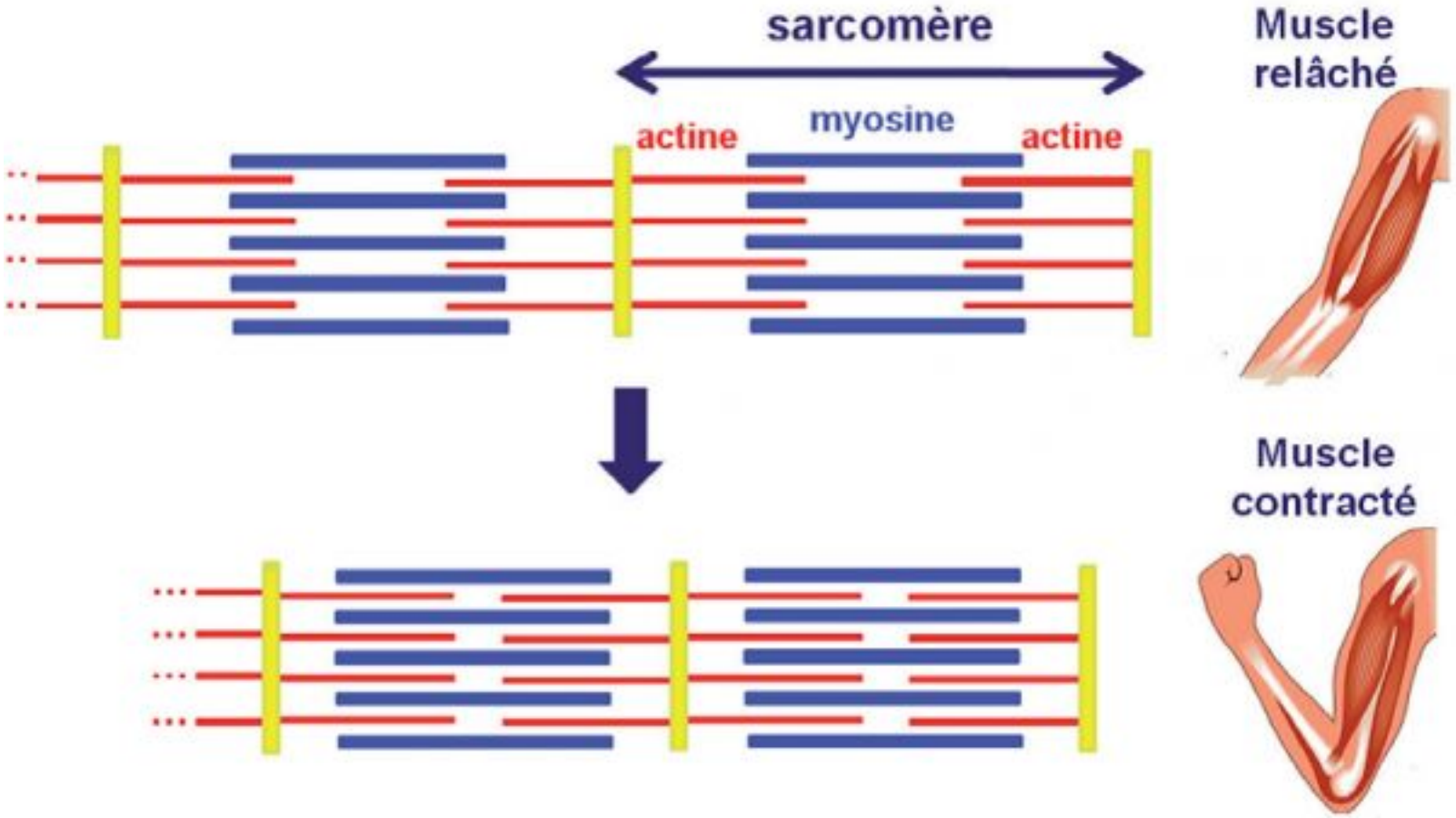

Красные и белые мионы

Свойство	**Белые мионы**	**Красные мионы**
цвет	белый	красный
диаметр	большой	небольшой
миоглобин	мало	много
митохондрии	мало	много
липиды	мало	много
гликоген	много	мало

Сердечная мышечная ткань

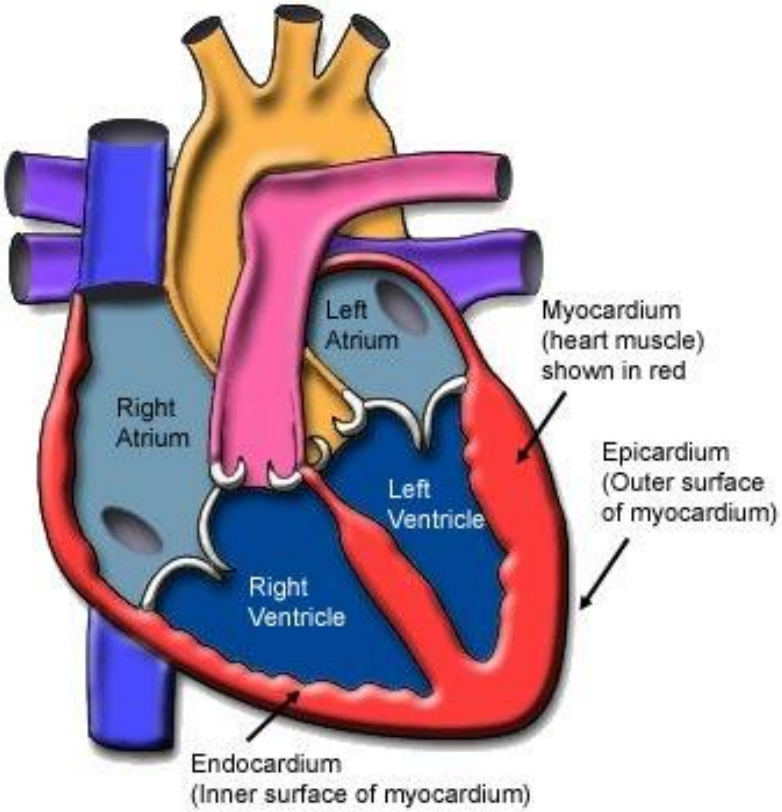

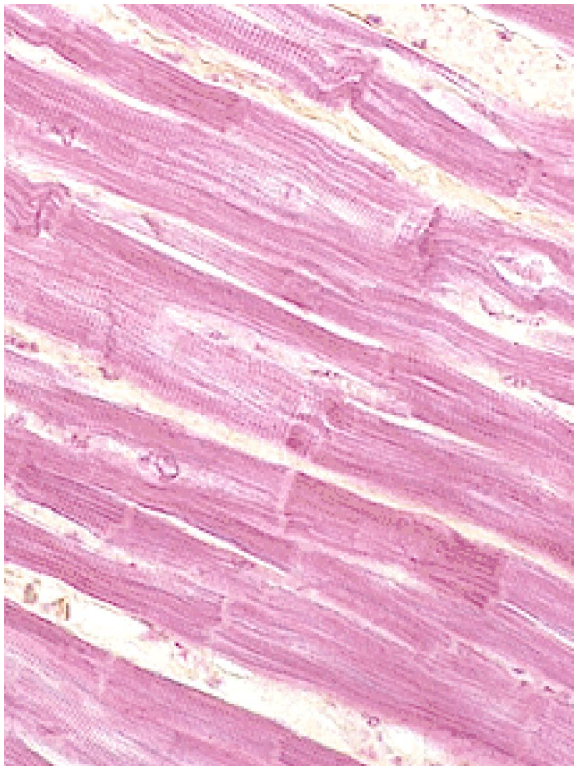

Рабочие кардиомиоциты, гематоксилин–эозин, 200х

Сердечная мышечная ткань -2

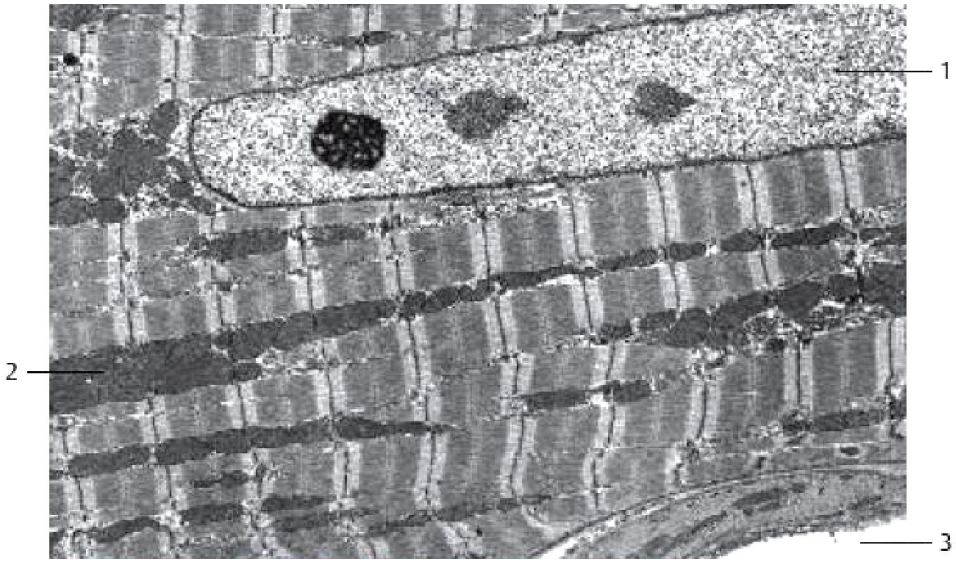

Электронная микрофотография рабочего кардиомиоцита, 2500х.
1 – ядро, 2 – митохондрия,
3 - капилляр



Межклеточные контакты в миокарде, 3000х.
1 – вставочный диск,
2 –десмосома,
3 – нексус, 4 – митохондрия,
5 – плазмалемма,
6 – базальная пластинка

Сердечная мышечная ткань - 3

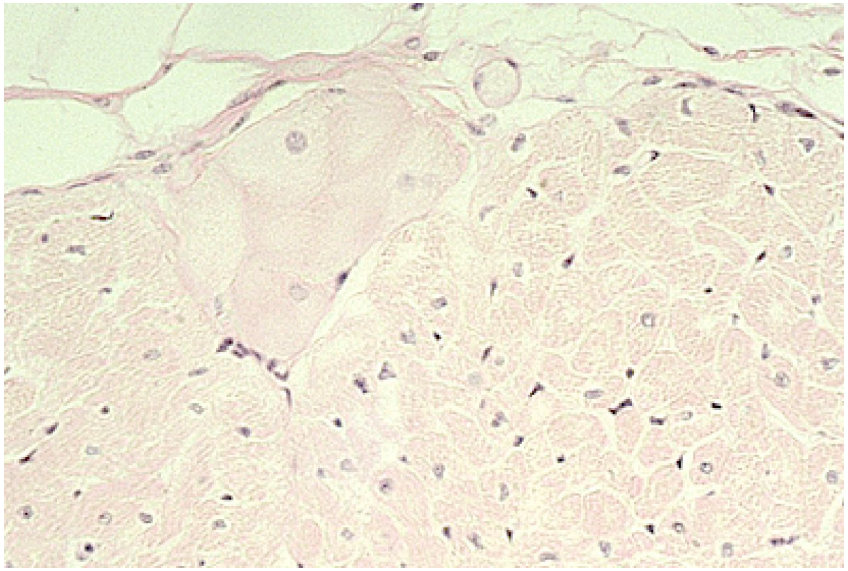

Поперечный срез через рабочие и проводящие кардиомиоциты. Гематоксилин-эозин, 200х.

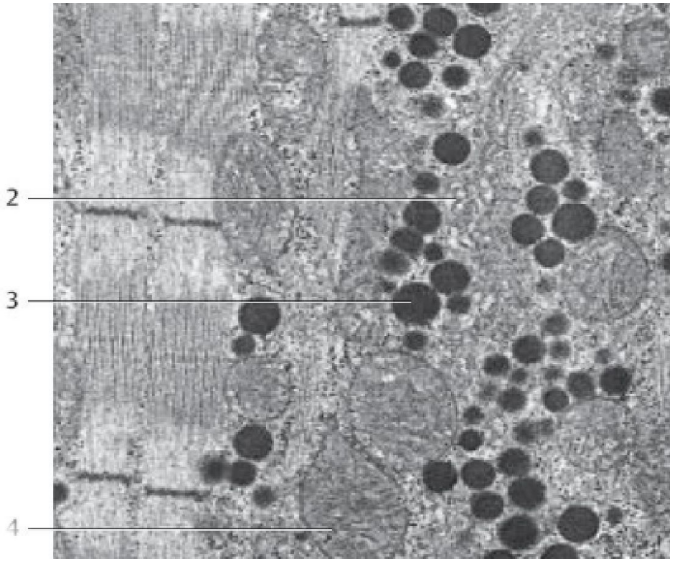

Секреторный кардиомиоцит, 11 000х.
1 – митохондрия,
2 – комплекс Гольджи,
3 – секреторные гранулы.

Гладкая мышечная ткань

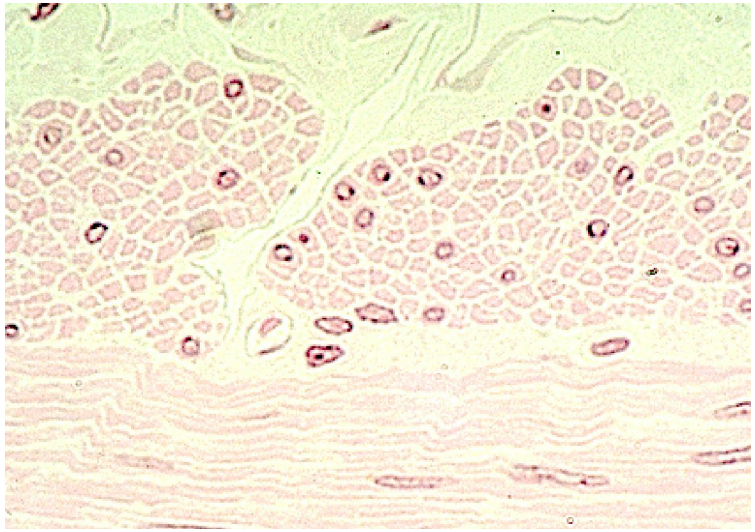

Гладкая мышечная ткань.
Гематоксилин – эозин, 200х

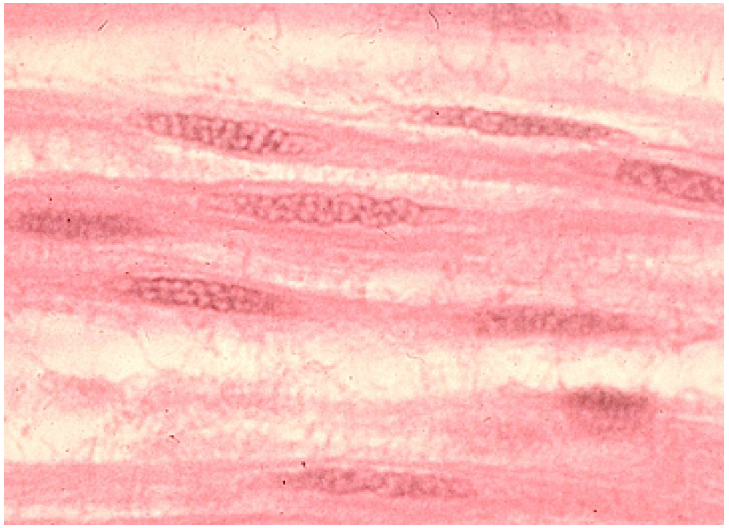

Продольный срез гладкой мышечной ткани.
Гематоксилин – эозин, 400х

Гладкая мышечная ткань - 2

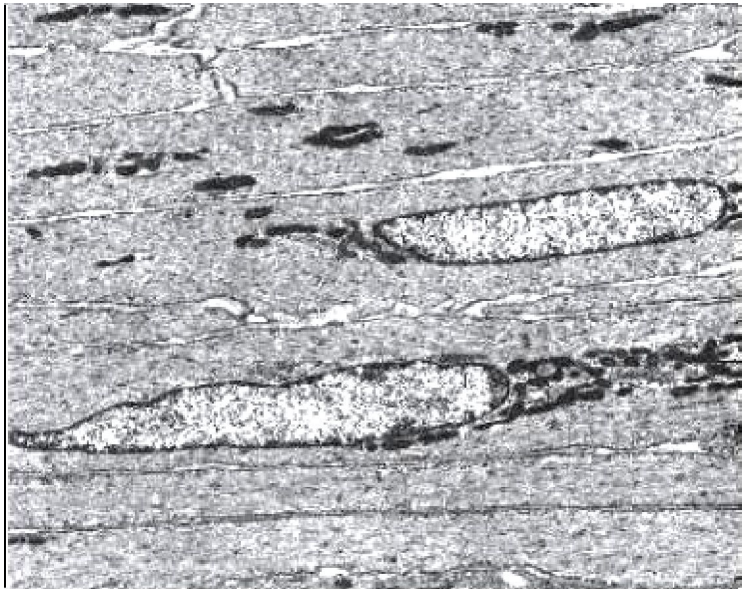

Гладкомышечные клетки.
Ультратонкий срез, 9500х.
1 – эндотелий, 2 – ядро,
3 – эндомизий, 4 – фиброцит

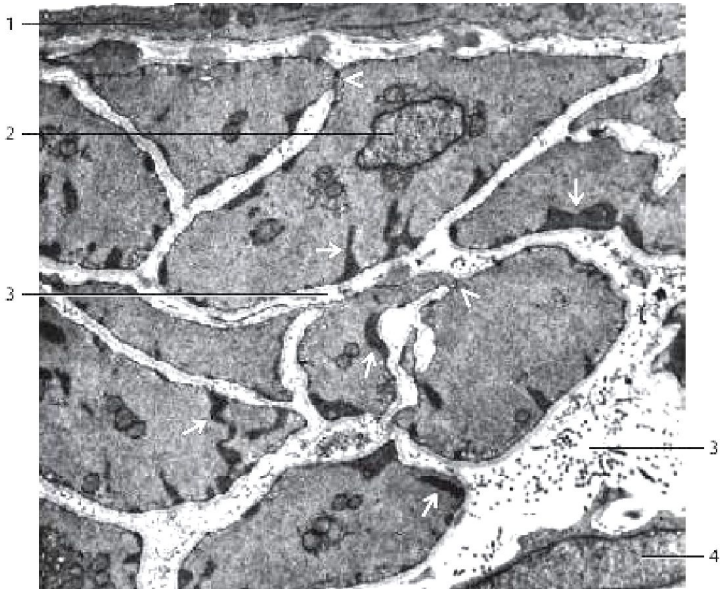

Гладкомышечные клетки,
Ультратонкий срез, 9500х.
1- эндотелий, 2 – ядро,
3- эндомизий, 4 - фиброцит

Гистогенез мышечных волокон - 1

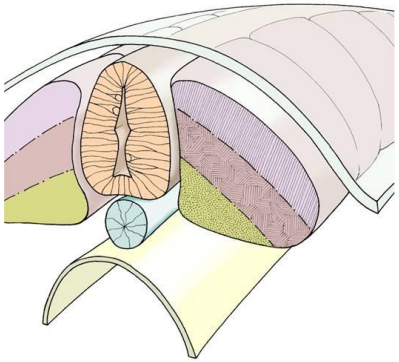

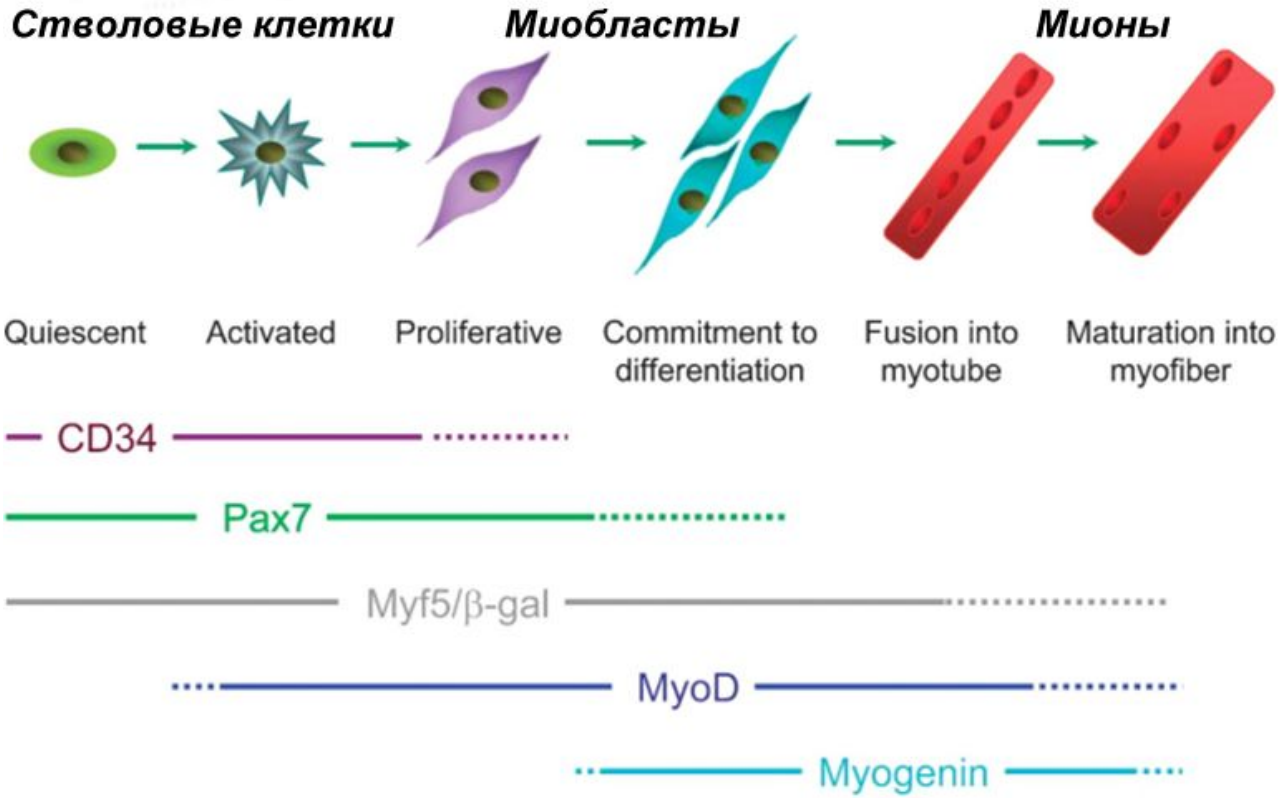

Гистогенез мышечных волокон - 2

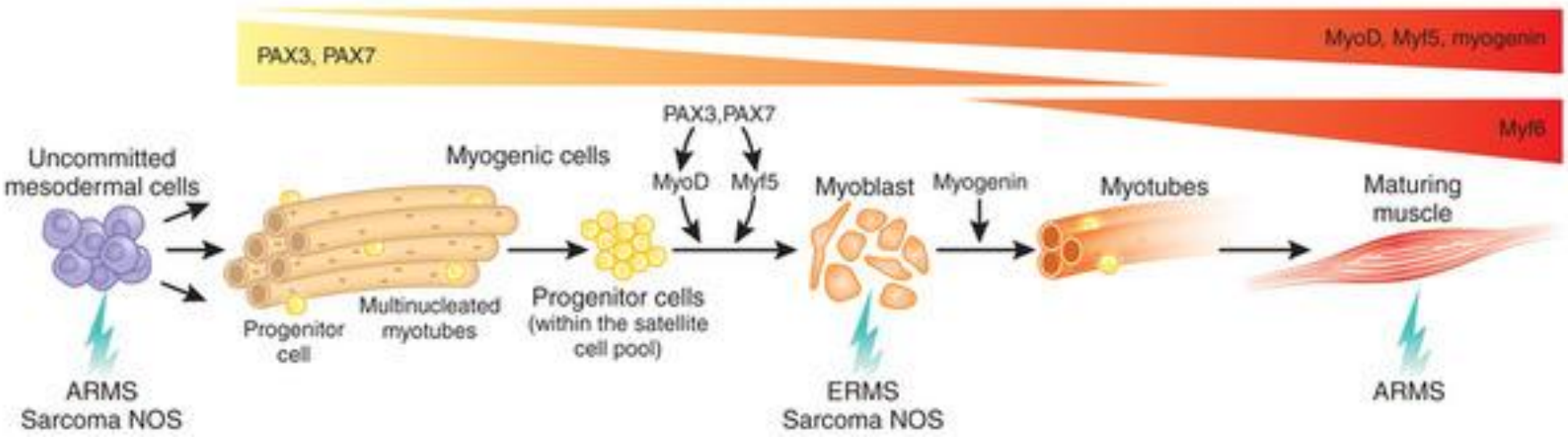

Регенерация миона

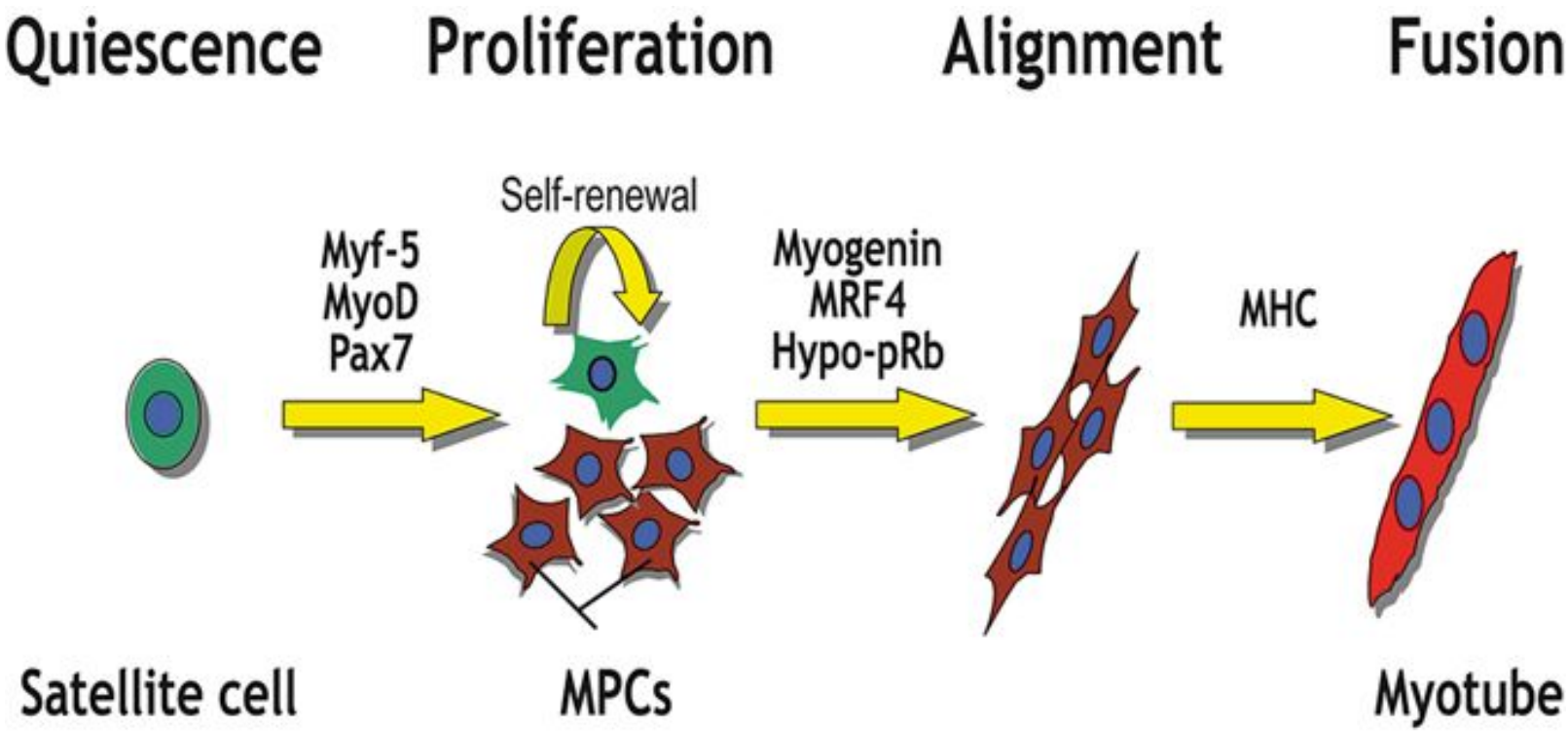

Особенности восстановленного миона

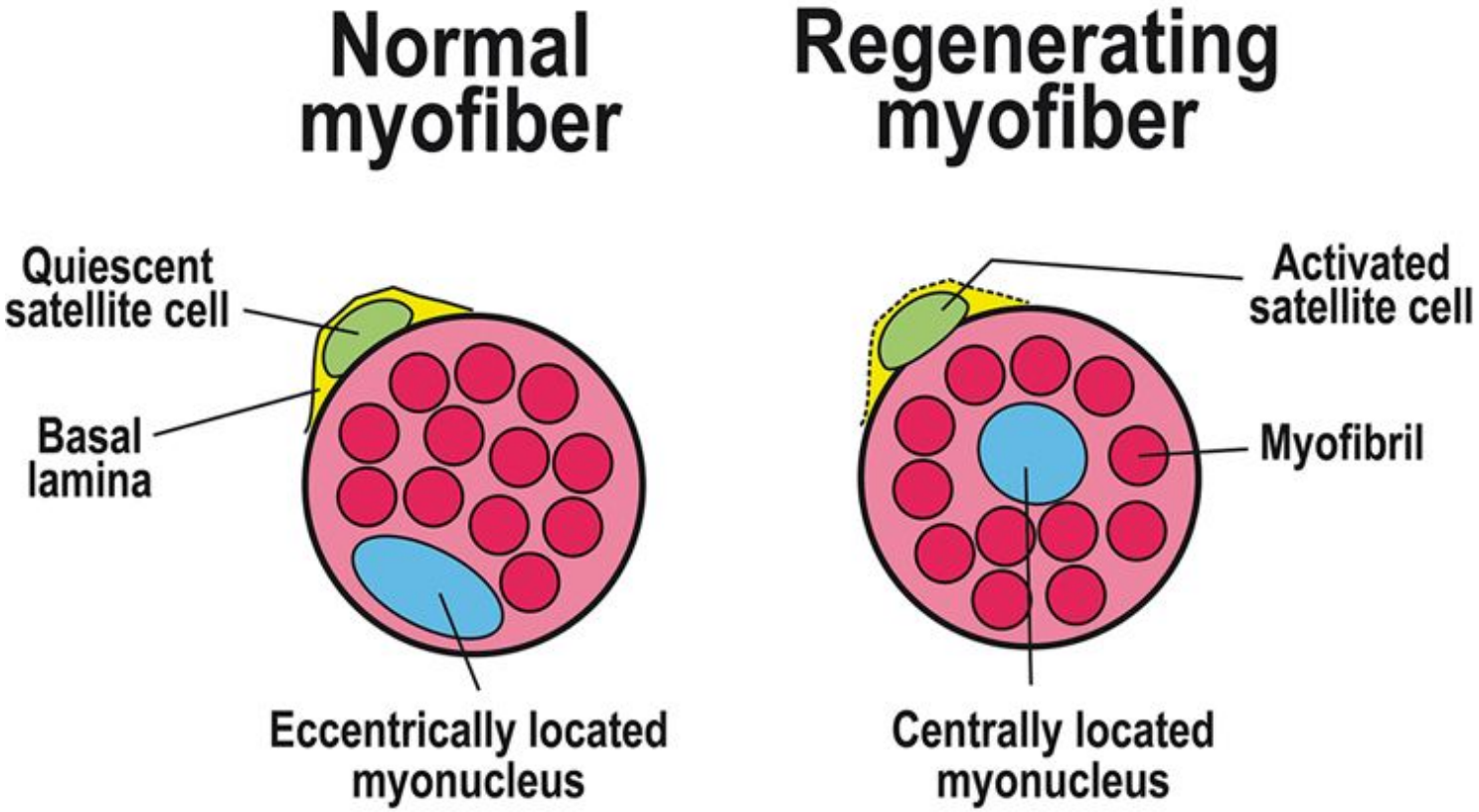

Гистогенез миокарда

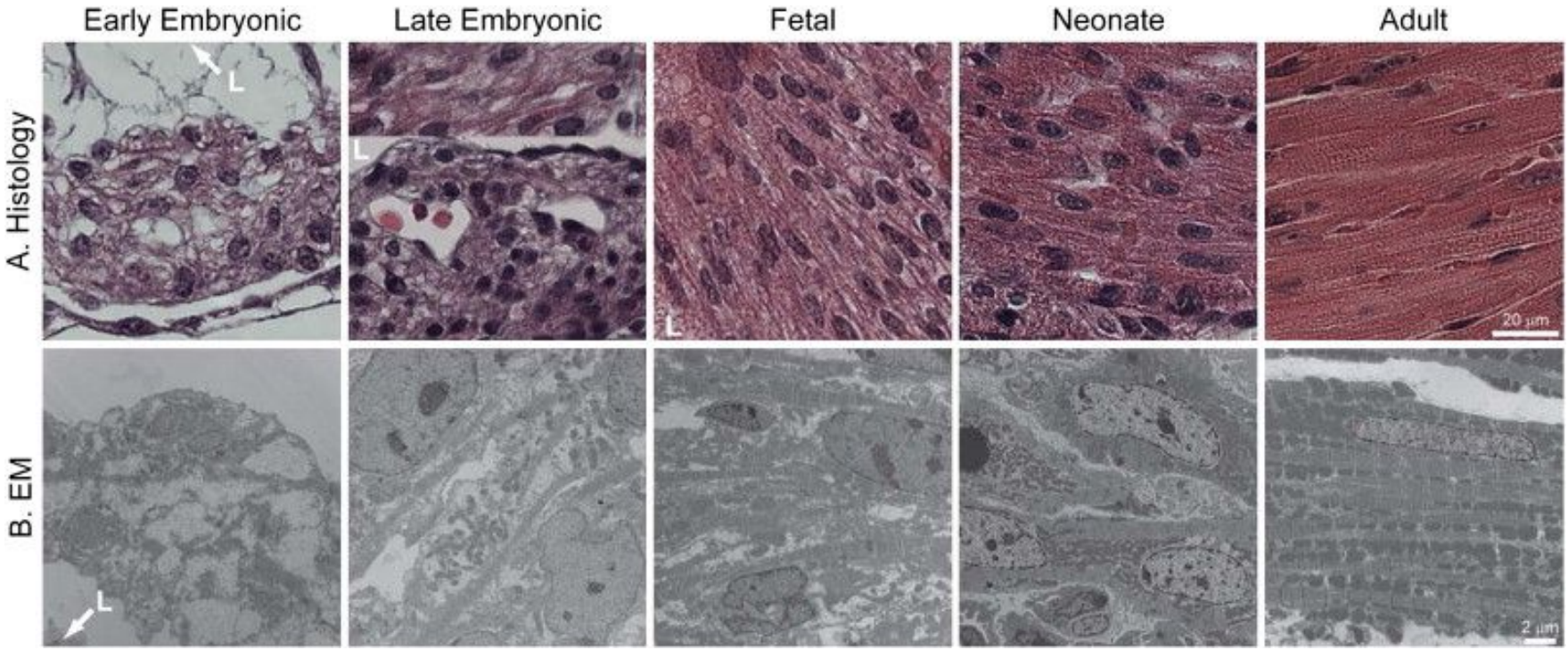

Дифференцировка мышечных тканей

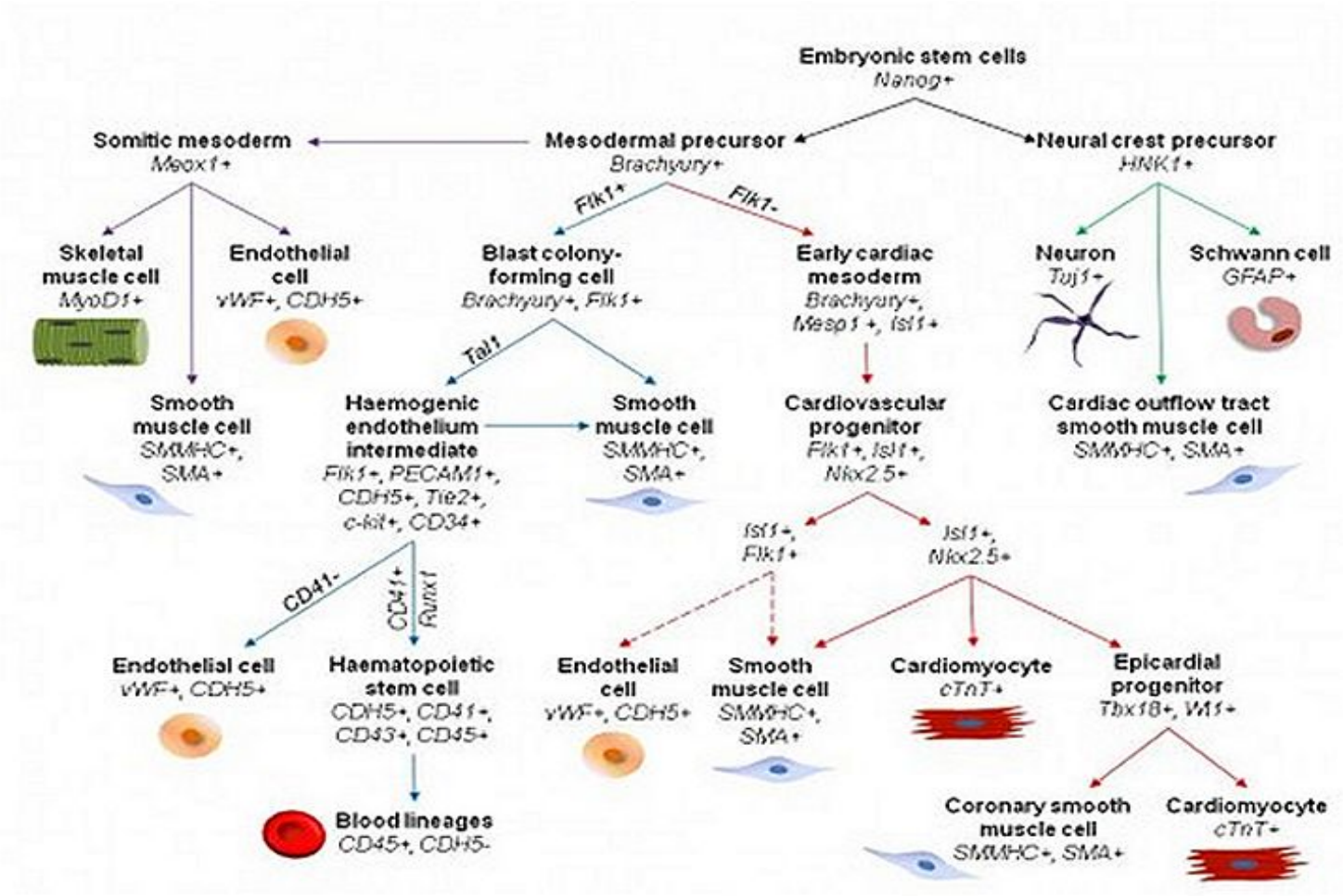

Патогенез инфаркта миокарда

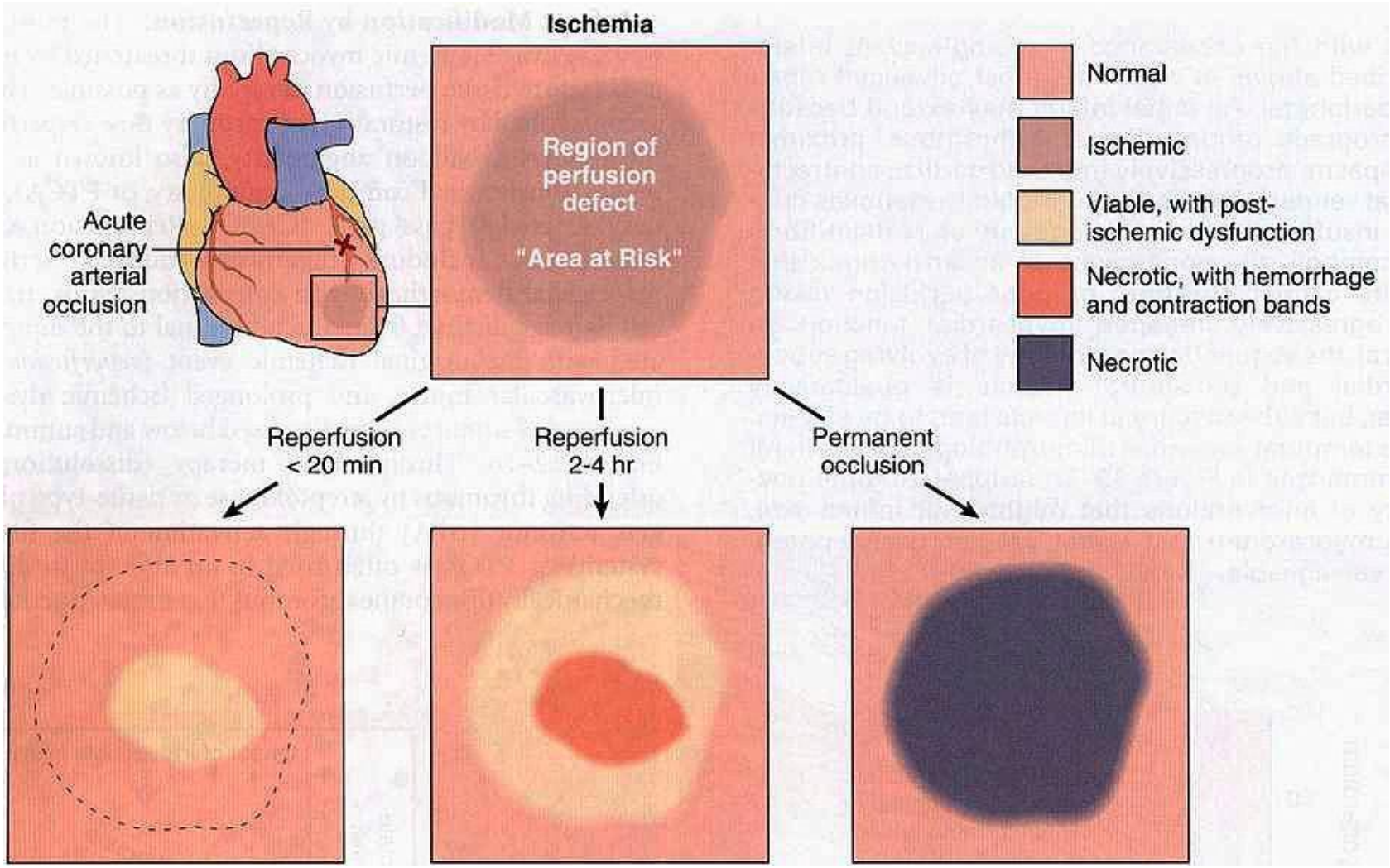

Патоморфология инфаркта миокрада

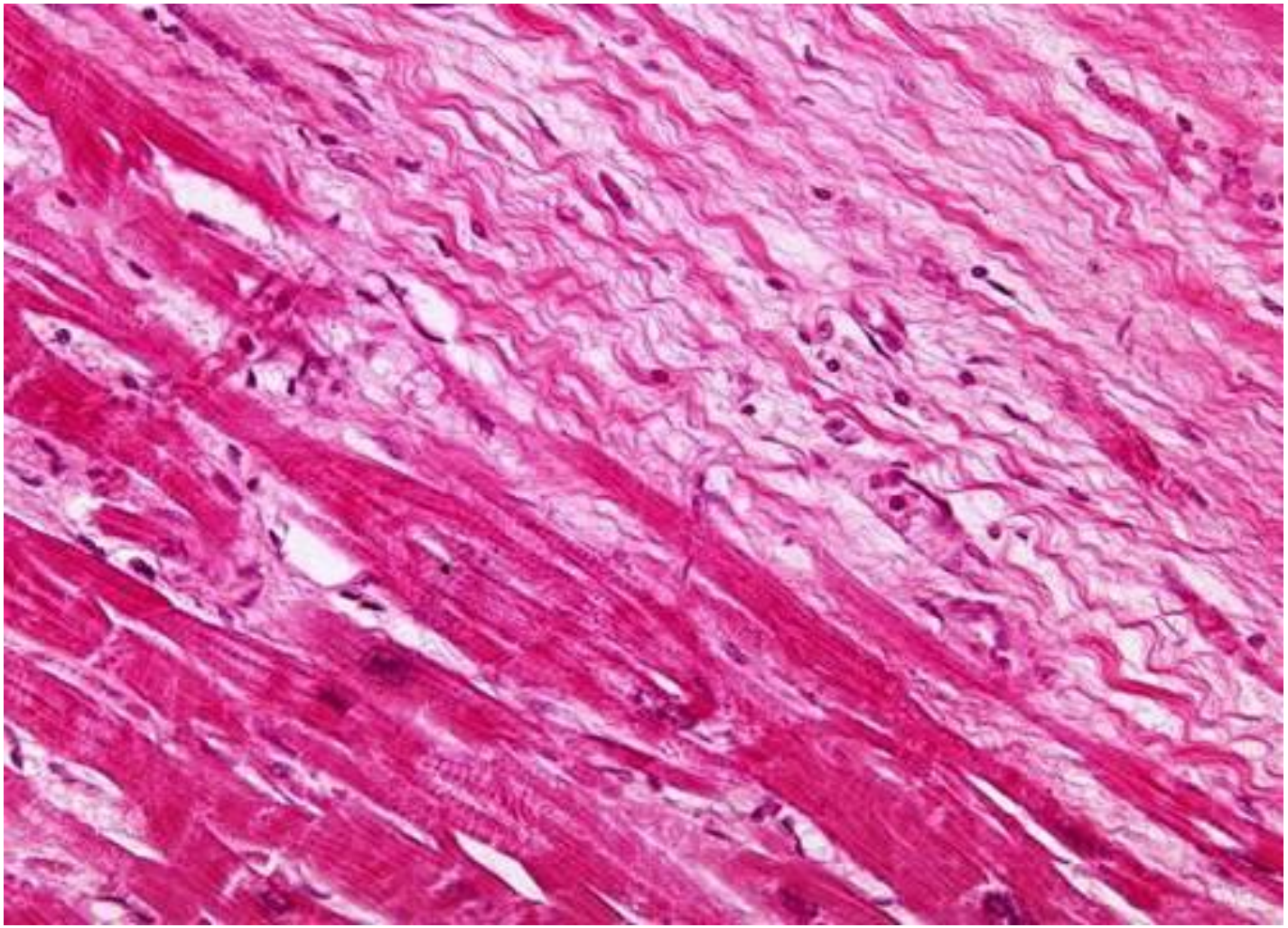
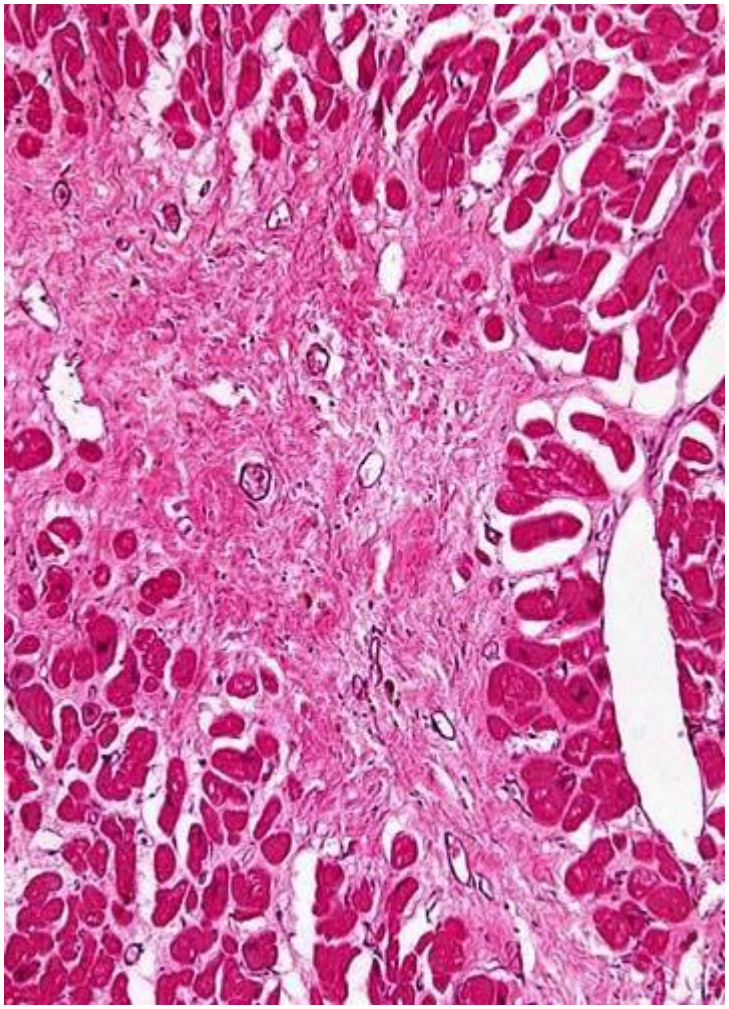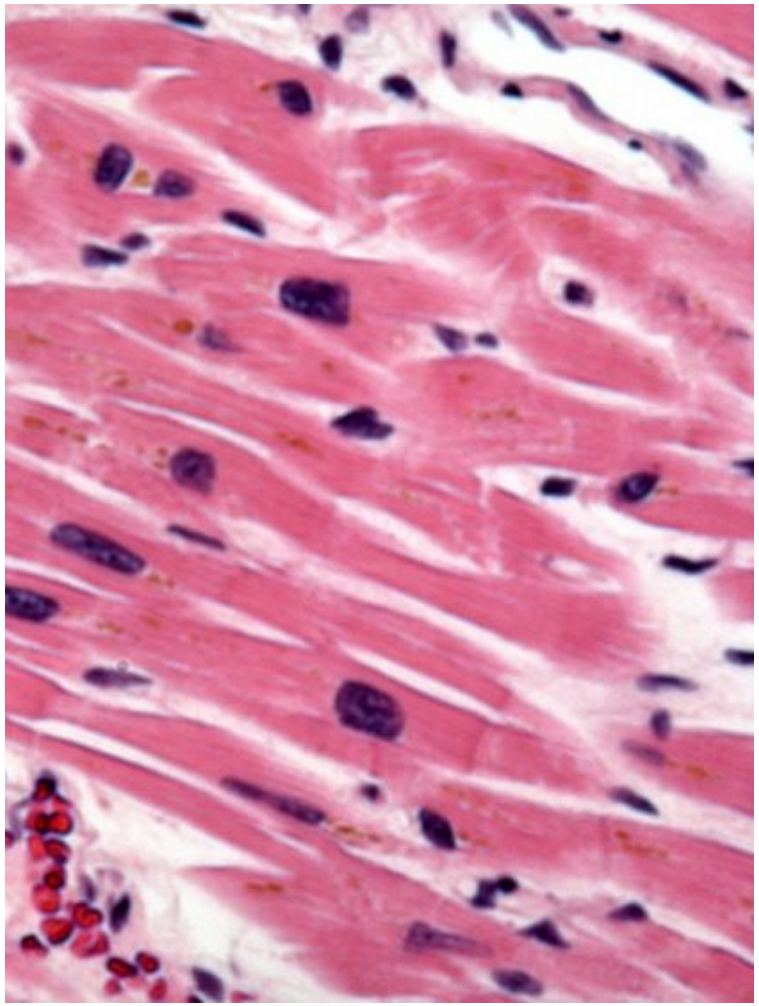
Регенерация миокрада