ФГАОУ ВО РНИМУ им. Н.И. Пирогова Минздрава России
Кафедра неврологии, нейрохирургии и медицинской генетики
Лечебного факультета

Демиелинизирующие заболевания и COVID-19

Выполнила студентка 4 курса
Педиатрического факультета
Группы 2.4.11б
Федорова Елизавета Ивановна

План

- Эпидемиология
- Пути проникновения. Нейроинвазия
- Нейровирулентность
- Механизмы действия
- Изменение иммунитета при COVID-19
- Рассеянный склероз. Определение
- Вирусная теория РС
- Лечение

Эпидемиология

1. До 25% больных COVID-19 могут иметь симптомы поражения ЦНС
2. Наиболее часто неврологическая симптоматика наблюдается при тяжелом течении COVID-19
3. В редких случаях неврологическая симптоматика может проявляться в дебюте заболевания
4. При обследовании во время госпитализации удельный вес миалгий и утомляемости в зависимости от возраста и выраженности респираторного синдрома составляет от 14,4 до 100%, инсомнии — 30,5%, головокружения — 9–7%, атаксии — 0,5–1%, головной боли — 3,4–41%, нарушений обоняния и вкуса — 19,7% (гипосмии 1,8–30,0%; гипогевзии — 5,6%, дисгевзии — 8,5%; агевзии — 1,7%).

Нейроинвазивность вируса SARS-CoV-2

1. Эндотелиальные клетки ГЭБ

2. Клеточная инвазия

3. Обонятельные нервы

4. Транссинаптическая передача через периферические нервы

Пути нейроинвазии

Эндотелиальные клетки ГЭБ
Они способны экспрессировать два типа рецепторов- ACE2 и CD209L, взаимодействуя с которыми SARS-CoV2 может проникать в ЦНС

Клеточная инвазия
Инфицированные короновирусом моноциты и макрофаги проникают через ГЭБ и опосредуют нейроинвазию. Исследования in vitro показали, что пораженные моноциты и макрофаги могут являться резервуаром для вируса и способствовать его распространению в другие ткани

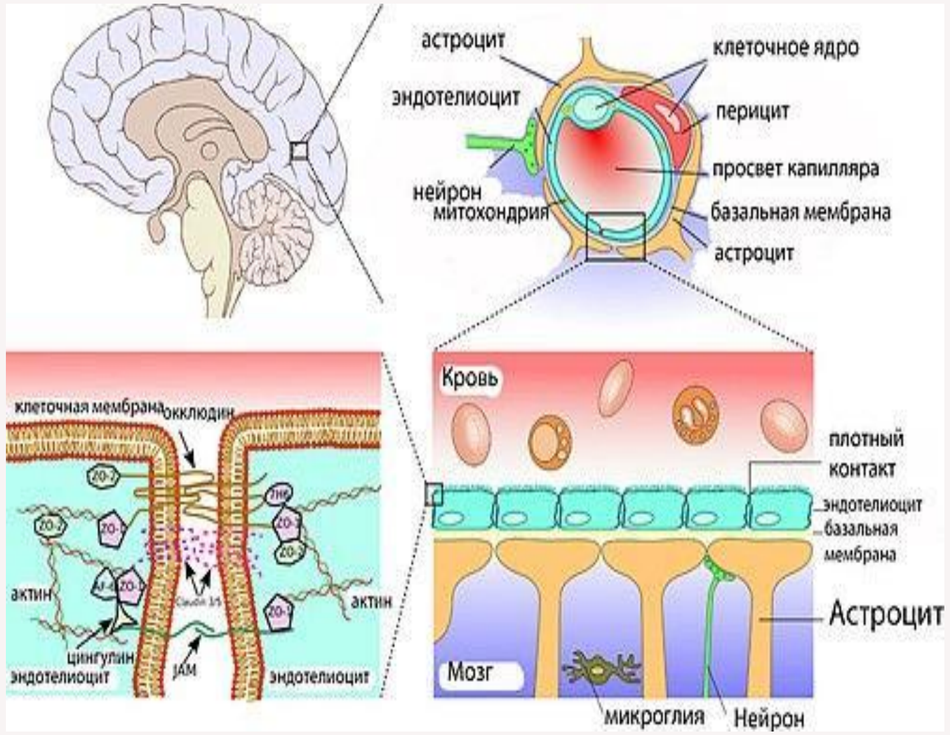

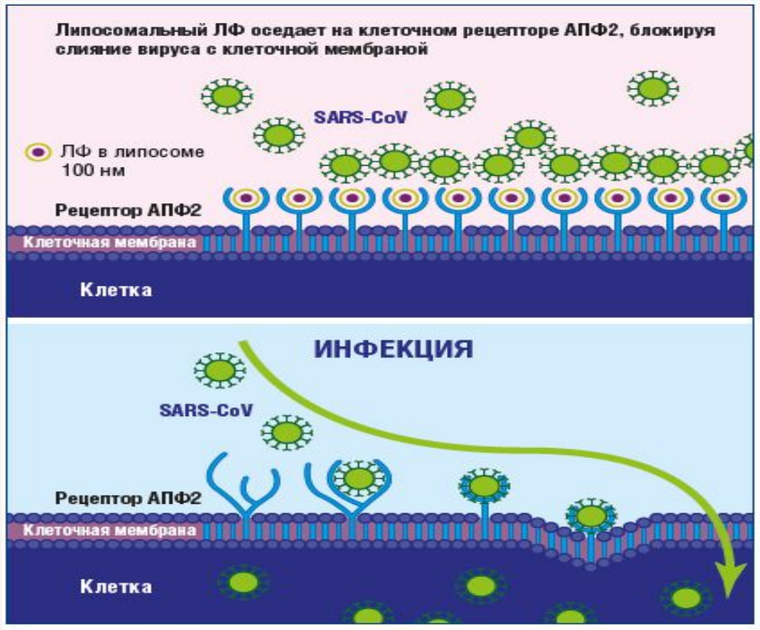

Рис. 1. SARS-CoV блокируется липосомальным лактоферрином (сверху); сродство вируса к рецептору АПФ2 без вмешательства лактоферрина позволяет проникать вирусу внутрь клетки (снизу)

Пути нейроинвазии

Обонятельные нервы

Интраназальная инокуляция мышей MERS-CoV вызывает поражение головного мозга с вовлечением таламуса и ствола мозга. Кроме того, сообщалось, что уровень смертности мышей увеличивался при инфицировании SARS-CoV посредством интраназальной инокуляции, что может быть связано с гибелью нейронов ствола

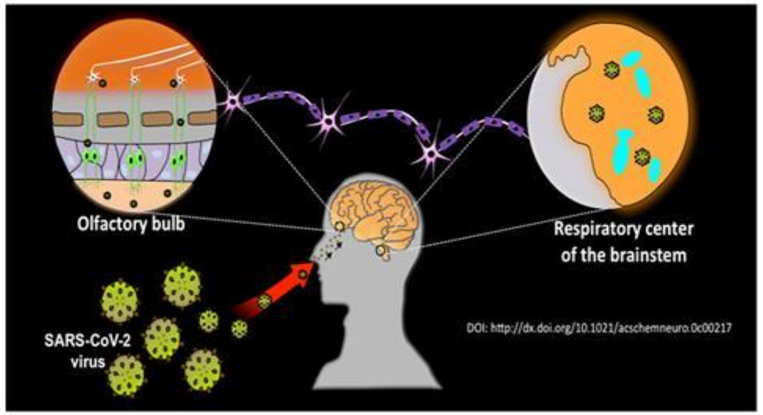

Disclaimer: The above figure supplied by Dr. Tripathi which is not part of the published article. The investigator has to take all the responsibilities if there are any issues in this regard.

Транссинаптическая передача через

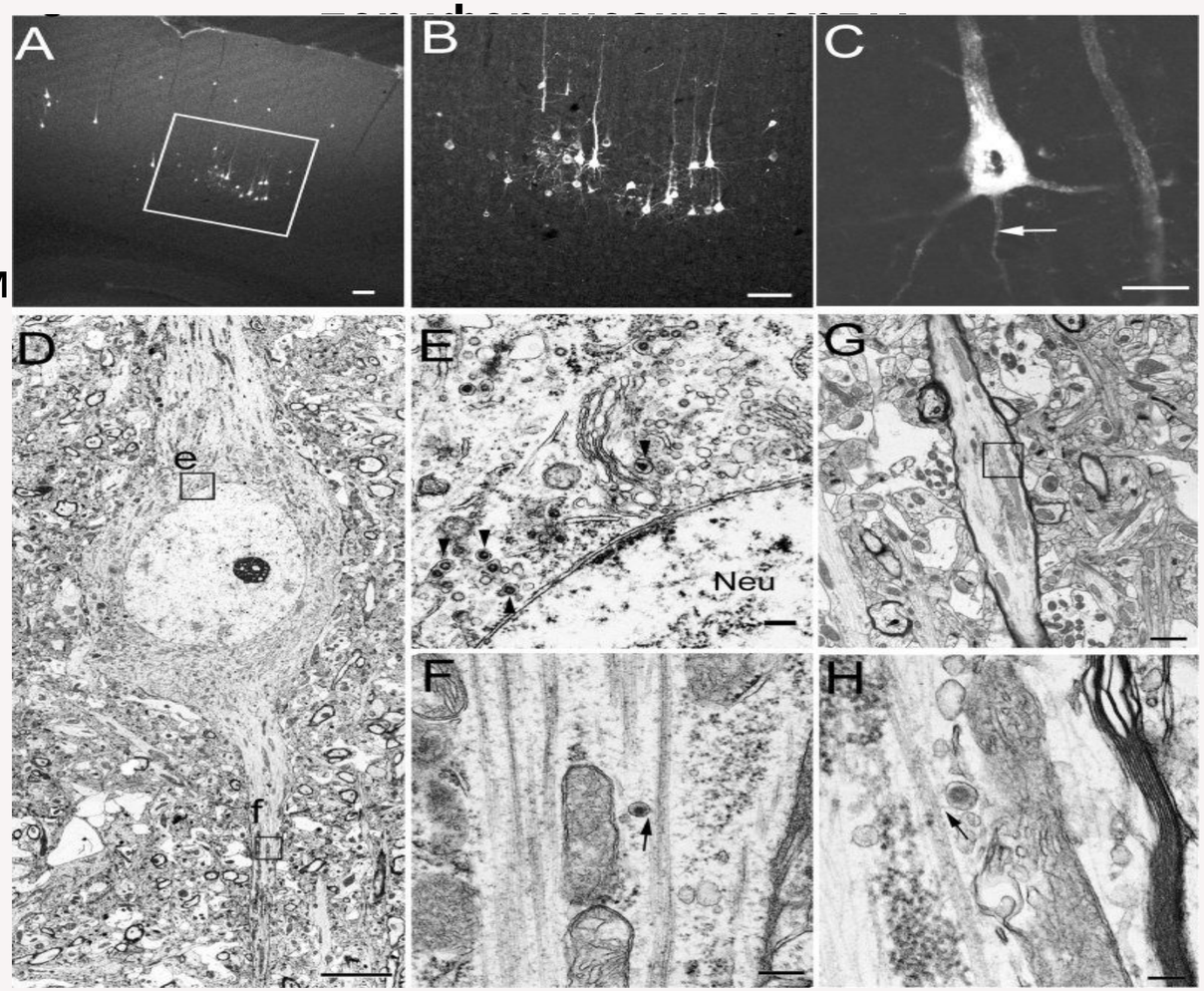

Иллюстрация основного пути заражения, используемого HCoV-OC43 для нейроинвазии в центральной нервной системе (ЦНС)

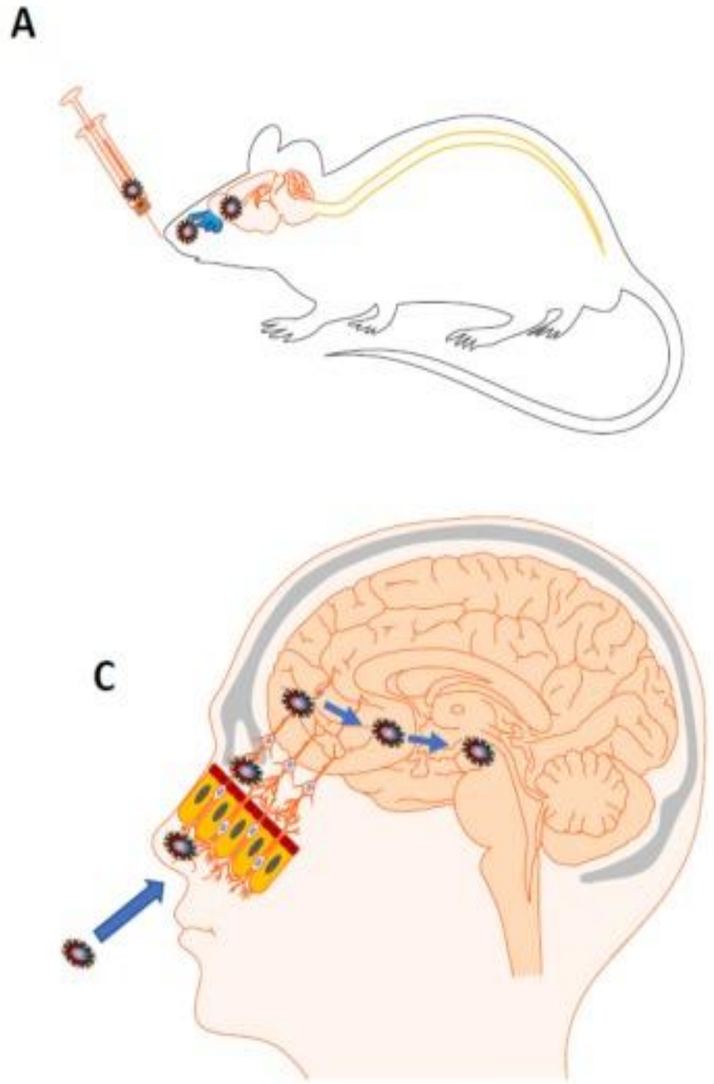

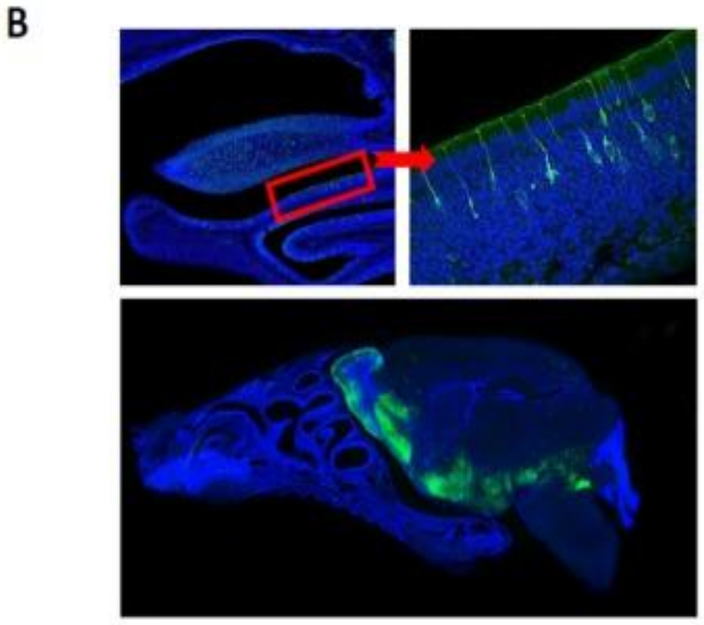

(A) Схематическое изображение интраназальной инъекции HCoV-OC43HCoV-OC43 чувствительным мышам

(B) Гистологическое исследование декальцинированной всей головы позволяет визуализировать распространение вируса в ЦНС с разрешением 3 точки на дюйм

(C) Соответствующее схематическое изображение интраназальной инфекции у людей. HCoV может инфицировать ORN, проходить через нейроэпителий и получать доступ к обонятельной луковице (OB) и, в конечном итоге, к другим областям мозга. Синие стрелки указывают направление распространения вируса.

Нейровирулентность вируса SARS-CoV-2

1. Прямое избирательное воздействие вируса на краниальные нервы и ткань мозга

2. Активация вирусом выработки нейромедиаторов воспаления

3. Вторичное повреждение вследствие развития острого, подострого аутоиммунного процесса

Цитокиновый шторм при различных вариантах COVID-19

”Цитокиновый шторм”- воспалительная реакция в организме ,при которой уровень цитокинов в крови резко возрастает, что приводит к атаке иммунитета на клетки и ткани собственного организма. Следствием этого может стать разрушение тканей и органов.

Симптомы:

Общие: лихорадка, головная боль, анорексия , недомогание

Кожа: кожные высыпания

Кровь и гемостаз: цитопения (анемия, лейкопения, лимфопения, тромбоцитопения)

Дыхательная система: гипоксия, одышка, отек легких, пневмония, острый респираторный дистресс-синдром

ЖКТ: диарея, боль в животе, колит, гипербилирубинемия, увеличение печеночных ферментов

Почки: электролитный дисбаланс, азотемия, повреждение почек

Нервная система: головная боль, спутанность сознания, галлюцинации, дисфазия, тремор, судороги, паралич лицевого нерва, измененная походка

Костно-мышечный аппарат: повышенная креатинкиназа, миалгия, слабость

Молекулярная мимикрия

- Механизм молекулярной мимикрии, при котором инфицированные вирусы имеют общие эпитопы, подобные некоторым компонентам периферических нервов, тем самым стимулируя аутореактивные Т-лимфоциты и В-лимфоциты

- Антитела против вируса перекрестно реагируют и связываются с компонентаами периферических нервов, вызывая дисфункцию нейронов и клинические проявления

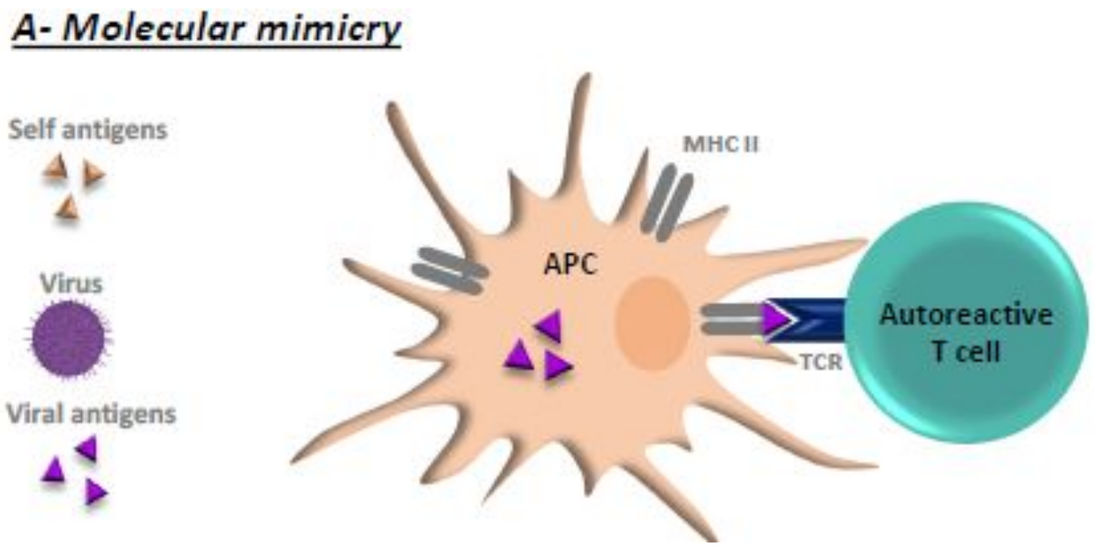

Двойная экспрессия Т-клеточного рецептора

1. Т-клетки способны экспрессировать более одного Т-клеточного рецептора, на некоторых клетках возможна экспрессия рецепторов, специфичных к какому-либо вирусному антигену и аутоантигенам ЦНС

2. «под прикрытием» рецептора, обладающего сродством к патогену, такие Т-клетки способны «обходить» барьеры иммунологической толерантности (негативная селекция) и не подвергаться воздействию клональной анергии, обладая при этом определенным аутореактивным потенциалом (даже несмотря на то, что рецептор, который обладает сродством к аутоантигену может подвергнуться перестройке и быть инактивированным)

- Предполагается, что при активации таких Т-клеток иммунный ответ будет развиваться в отношении всех антигенов, к которым рецептор специфичен

- У грызунов с CD8+ Т-клетками, экспрессирующих рецепторы к основному белку миелина и вирусу коровьей оспы, введение такого вируса вызывает развитие ЭАЭ (экспериментальная модель с трансгенными мышами)

- Перенос таких активированных CD8+ Т-клеток вызывает вялый паралич задних конечностей

Активация «суперантигеном»

При классическом варианте антигенного распознавания Т-хелпер активируется под влиянием взаимодействия Т-клеточного антигенраспознающего рецептора и пептида, который презентируется антигенпредставляющей клеткой (АПК) в ассоциации с молекулой главного комплекса гистосовместимости класса II. При этом только один (или несколько) Т-лимфоцитов-хелперов могут быть активированы.

Таким образом, отличительные особенности стимуляции Т-лимфоцитов под влиянием суперантигенов заключаются в следующем:

- Для этого нет необходимости в процессинге антигена в антигенпред-ставляющей клетке;
- Такая стимуляция не зависит от антигенной специфичности молекул комплекса HLA и Т-клеточного распознающего рецептора;
- Суперантиген способен стимулировать в 103—104 раз больше лимфоцитов, чем процессированный антиген;
- Аллогенный (чужеродный) суперантиген может стимулировать как хелперы (CD4+), так и киллеры (CD8+) Т-лимфоциты;
- Аутологичный (self) суперантиген может стимулировать только Т-лимфоциты-хелперы (CD4);

При активации Т-лимфоцитов-хелперов под влиянием суперантигенов, суперантиген не поглощается антигенпредставляющей клеткой и *не подвергается процессингу* с образованием пептида. При этом суперантиген как бы обходит этот необходимый для специфического распознавания этап и неспецифически связывается с вариабельной частью бета-цепи Т-клеточного распознающего рецептора вне его антигенспецифической зоны . Происходит своеобразное перекрестное связывание молекул главного комплекса гистосовместимости антигенпрезентирующей клетки с Т-клеточным распознающим рецептором. В случае такого механизма активации Т-лимфоцитов-хелперов возможна одновременная активация большого их количества.

Активация «суперантигеном»

.

A. Активация аутореактивных Т-лимфоцитов.
Доказано, что суперантигены могут непосредственно активировать аутореактивные Т-лимфоциты, которые затем мигрируют в соответ ствующие ткани и вызывают аутоиммунные нарушения, продуцируя цитокины и/или реализуя свою киллинговую функцию.

Б. Активация аутореактивных В-лимфоцитов. Осуществляется за счет того, что суперантиген связывает молекулы комплекса HLA класса II, имеющиеся на В-лимфоцитах, с молекулой Т-клеточного антигенраспознающего рецептора. В этом случае активация Т-лимфоцитов происходит без специфического распознавания антигена, а неспецифически под влиянием суперантигена. Тем не менее, такой Т-лимфоцит продуцирует соответствующие цитокины, которые способствуют тому, что активированный аутореактивный В-лимфоцит начинает продуцировать аутоантитела. Последние образуют иммунные комплексы и, оседая в тканях, вызывают их повреждение. Не исключается, что В-лимфоциты могут активироваться и через собственный антигенраспознающий иммуноглобулиновый рецептор.

В. Активация антигенпредставляющих клеток. Суперантигены могут активировать антигенпредставляющие клетки, например макрофаги. Это приводит к высвобождению из них цитокинов, супероксидных анионов и других медиаторов воспаления. Активация макрофагов может также привести к нарушению процессинга антигенов с последующей презентацией аутоантигенов аутореактивным Т-лимфоцитам.

Модель EBV в патологии РС

EBV сохраняется в В-клетках памяти при периферическом кровообращении:

- у здоровых серопозитивных людей они жестко регулируются иммунной системой;
- у людей, генетически предрасположенных к РС, эти клетки пересекают ГЭБ и попадают в ЦНС, где они вызывают воспалительный ответ, приводящий к образованию GC-подобных структур(GC – зародышевые структуры лимфоидных клеток)

Эти инфицированные клетки могут функционировать как APC (антгенпрезентующие клетки) для активации вспомогательных Т-клеток , так и у людей с определенным гаплотипы HLA

Это приводит к активации аутореактивных В- и Т-клеток, которые распознают как EBV, так и аутоантигены. Небольшая доля В-клеток, инфицированных EBV, после дифференцировки в плазматические клетки запускает репликативный цикл EBV Полученные новые вирионы заражают другие восприимчивые клетки, в том числе астроциты и микроглии .

Микроглия и астроциты являются двумя основными типами клеток, которые обычно обеспечивают защитную роль против вирусной инфекции. В своей активированной форме они высвобождают различные провоспалительные цитокины и иммунные медиаторы, которые активируют иммунную систему для устранения инфекции.

При РС эти хронически активированные клетки переключаются с нейропротективных на нейротоксические. Кроме того, провоспалительная микроглия также может вызывать активацию астроцитов, которые могут влиять не только на ГЭБ, но и вносить вклад в нейротоксичность. Объединенные эффекты этих множественных событий приводят к РС.

Особенности иммунного ответа при COVID-19

1. Отмечается снижение общего количества Т-лимфоцитов (CD4+, CD8+, NK-клеток). Наиболее низкие уровни показателей отмечались у больных с тяжелым течением заболевания
2. Отмечается повышение уровней провоспалительных цитокинов («цитокиновый шторм»): ИЛ-1бета, ИЛ-2, ИЛ-6, ИЛ-17, Г-КСФ, ГМ-КСФ, ИФН-гамма
3. CD8+ Т-клетки, составляют более 80% от общего количества воспалительных клеток в легочном интерстиции больных COVID-19
4. Уменьшение тяжести симптоматики соответствует нарастанию количества CD8+ Т-клеток
5. Отмечается значительное повышение Th17-клеток, экспрессирующих хемокиновый рецептор CCR6 (CD196)
6. Полагают, что Th17-иммунный ответ может иметь критическое значение в связанном с COVID-19 воспалении.
7. Обсуждается возможная эффективность при COVID-19 терапии, ингибирующей Th17-функции

COVID-19 и рассеянный склероз

- В моделях РС на животных были идентифицированы аутореактивные Т-лимфоциты, которые перекрестно реагируют как с эпитопами CoV, так и с миелином человека

- Повышение при COVID-19 кол-ва Th17-клеток, экспрессирующих CCR6 может индуцировать обострение РС

- Повышенная продукция провоспалительных цитокинов (ИЛ-17, ИФН-гамма, ГМ-КСФ)

- ИЛ-17 способен повышать проницаемость ГЭБ и повышать риск развития обострения РС

- CD8+ Т-клетки, обладающие наиболее высокой противовирусной активностью участвуют в патогенезе РС

Рассеянный склероз. Определение.

Рассеянный склероз (РС) — тяжелое хроническое воспалительно-демиелинизирующее заболевание ЦНС, поражающее в молодом возрасте и ведущее к постепенному накоплению неврологического дефицита и инвалидности. РС отличается разнообразием вариантов течения процесса: рецидивирующий-ремиттирующий, вторично прогрессирующий, первично прогрессирующий и прогрессирующий с обострениями. Основной вариант — рецидивирующий-ремиттирующий (РР), который развивается более чем в 80% случаев, начинаясь с единичного эпизода демиелинизации .

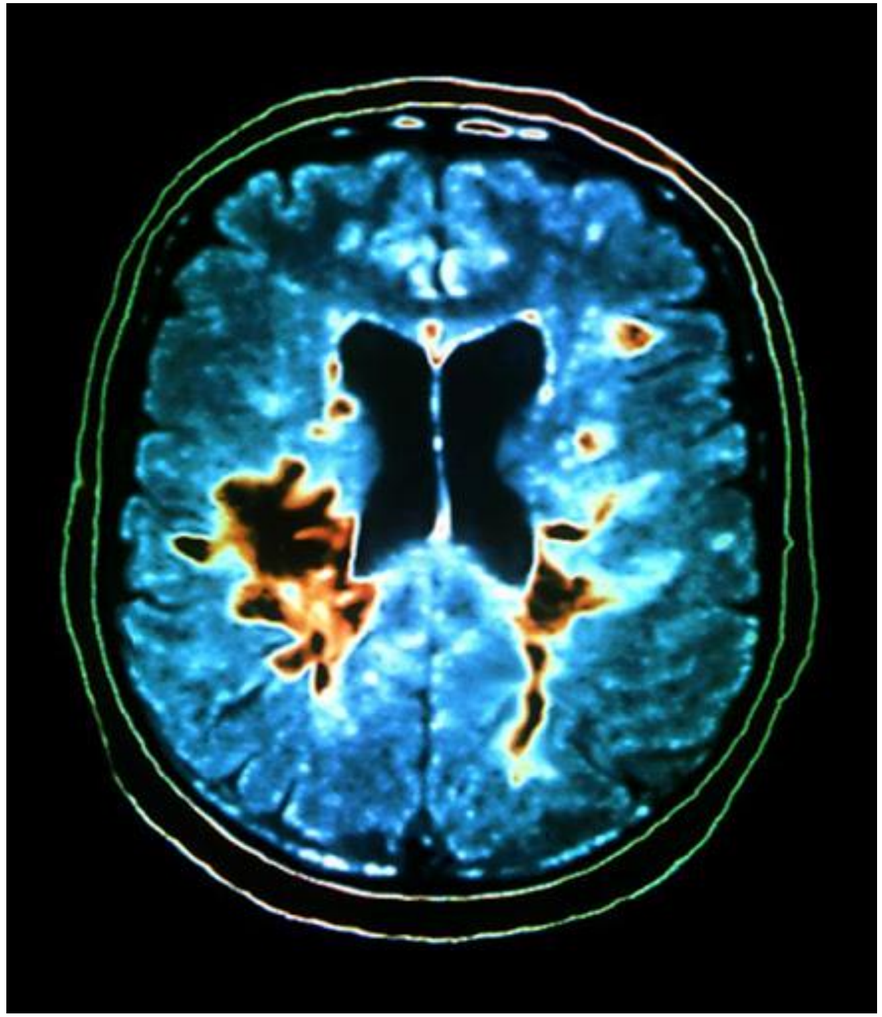

Вирусная теория

Этиология рассеянного склероза до сих пор окончательно не установлена. На сегодняшний день наиболее распространённой теорией является вирусная, в связи с этим рассмотрение вопроса влияния SARS-CoV-2 на возникновение у больных рассеянного склероза является крайне актуальным.

Роль Th17 клеток в иммунном ответе

Наше понимание роли Т-клеток в заболевании человека подвергается пересмотру в результате открытия Т-хелперных 17 клеток, субпопуляции CD4 + Т-клеток, характеризующейся выработкой интерлейкина-17 (IL-17).
IL-17 - это воспалительный цитокин, оказывающий сильное воздействие на стромальные клетки многих тканей.

- Последние данные на людях и мышах предполагают, что клетки Th17 играют важную роль в патогенезе разнообразной группы иммуноопосредованных заболеваний, включая рассеянный склероз.

Лечение

- Исходя из предполагаемого способа действия и данных об их применении у пациентов, b-интерфероны считают безопасными при COVID-19, поскольку они не способствудют значимой иммуносупрессии и не повышают риск вирусных инфекций.
- Высокоэффективная иммунотерапия РС оказывает более выраженное влияние на иммунную функцию, поэтому может увеличивать риск. Модуляторы сфингозин-1-фосфатных рецепторов удерживают лимфоциты в лимфоидной ткани, незначительно воздействуя на ответ врожденного иммунитета. Применение этих препаратов незначительно увеличивает риск развития вирусных инфекций.

Наибольшее беспокойство в связи с новой коронавирусной инфекцией при всех нейроиммунологических заболеваниях вызывают последствия иммунотерапии. Для пациентов с этими заболеваниями необходимо оценить риски и преимущества их лечения.

Интерфероны

Интерфероны-b были первыми, кто получил одобрение для лечения РС и доступен в виде подкожных и внутримышечных форм. Они обладают умеренным модифицирующим эффектом против рецидивов и накоплений поражений головного мозга

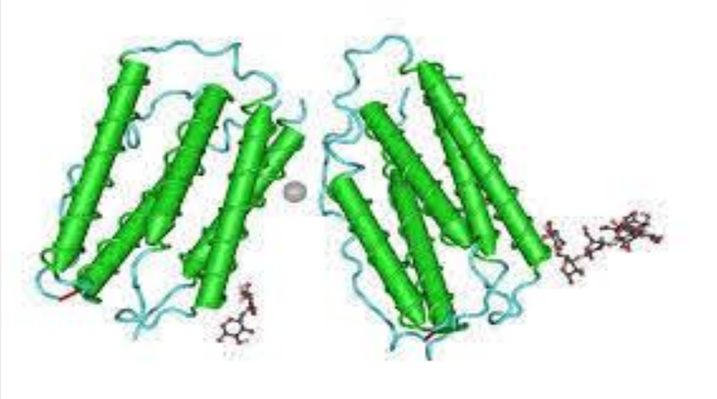

Механизм действия на иммунную систему:

Интерферон-b

<u>иммуномодулирующее</u> средство.

- ▲напрямую экспрессию противовоспалительных клеток
- ▼экспрессию противовоспалительных цитокинов
- ▼количество воспалительных клеток, пересекающих гематоэнцефалический барьер
- ▲ выработку фактора роста нервов

За счет IFN-b количество естественных клеток-киллеров CD-56 <u>увеличивается</u>. Эти клетки эффективно продуцируют противовоспалительные медиаторы и потенциально обладают способностью ограничивать нейрональное воспаление.

Клинический случай 1

случай пациента с COVID-19 с недавно диагностированными демиелинизирующими поражениями.

История болезни

Женщина 54 года, в анамнезе которой была аневризма передней соединительной артерии и сделана операция 20 лет назад, была найдена дома без сознания. Когда прибыла скорая медицинская помощь, женщина пришла в сознание и забеспокоилась. В отделении неотложной помощи при кратком неврологическом обследовании выявлено 12 баллов по Шкале комы глазго. без очаговых сенсомоторных нарушений. Знакомые не сообщили ни о каких признаков прикусывания языка и недержания мочи. Аносмия и агевзия были выявлены через несколько дней.

Полимеразная цепная реакция в реальном времени на SARS-CoV-2 была положительной.

КТ головы в норме

рисунок 1
КТ головы: правая лобно-височная трепанация черепа (предыдущая операция по поводу аневризмы передней соединительной артерии). Нет свидетельств острых травм

Рентген грудной клетки выявил интерстициальную пневмонию

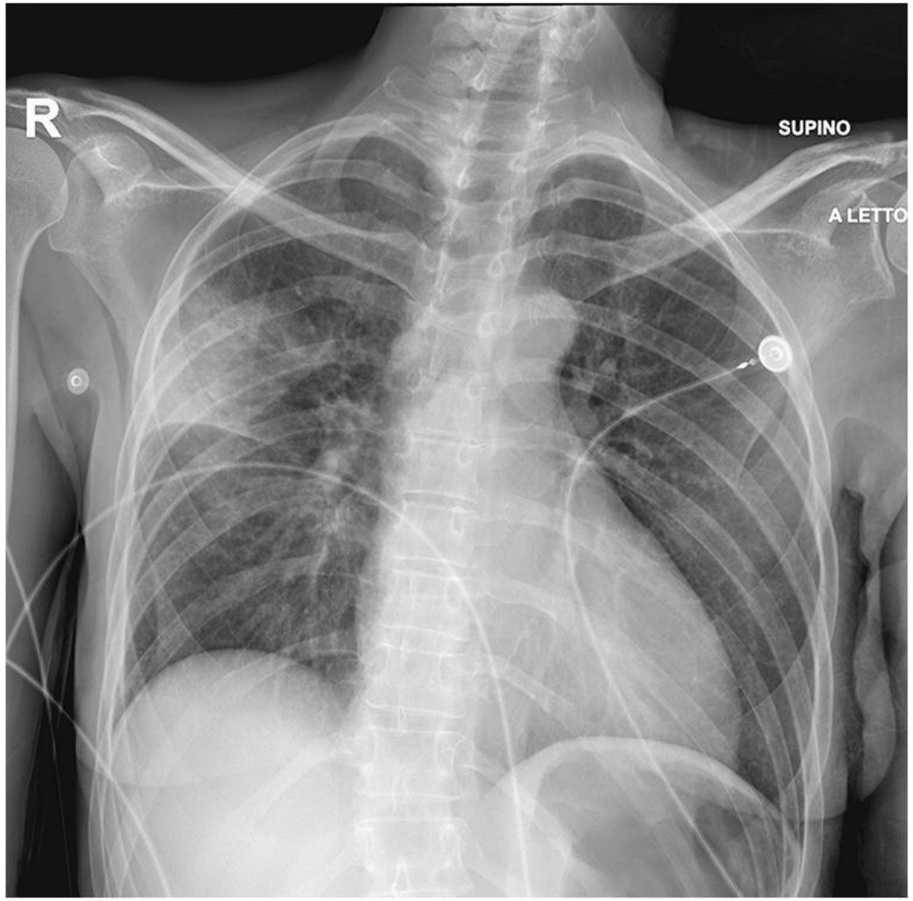

рисунок 2
Рентген грудной клетки: типичная интерстициальная пневмония при COVID-19

- Пациентка была госпитализирована в нейрохирургическое отделение.
- общие анализы крови показали умеренную лимфоцитопению с незначительным повышением воспалительных показателей (лейкоциты 8,81/мм3, лимфоциты 0,3 / мм3, ЦРБ 41,3 мг / л, фибриноген 520 мг / дл). Посевы крови и мочи были отрицательными. Были назначены антиретровирусные препараты и гидроксихлорохин. При исследовании газов артериальной крови отклонений не выявлено (pO2 89, pCO2 41, pH 7,43).
- Через несколько часов после госпитализации состояние пациентки ухудшилось. Температура тела оставалась в норме, электролитных нарушений не обнаружено. выявлена тяжелая нормокапническая гипоксия, Пациентка была интубирована. Последующая компьютерная томография головы была без изменений. Электроэнцефалография показала два приступа, начиная с правой лобно-височной области и распространяясь в гомологичное контралатеральное полушарие. Проведена Противоэпилептическая терапия лакозамидом, леветирацетамом и фенитоином с купированием приступов. Химико-физическое исследование спинномозговой жидкости (ЦСЖ) было в норме, дальнейший анализ исключил рассеянный склероз. ПЦР на нейротропные вирусы, включая SARS-CoV-2, была отрицательной.

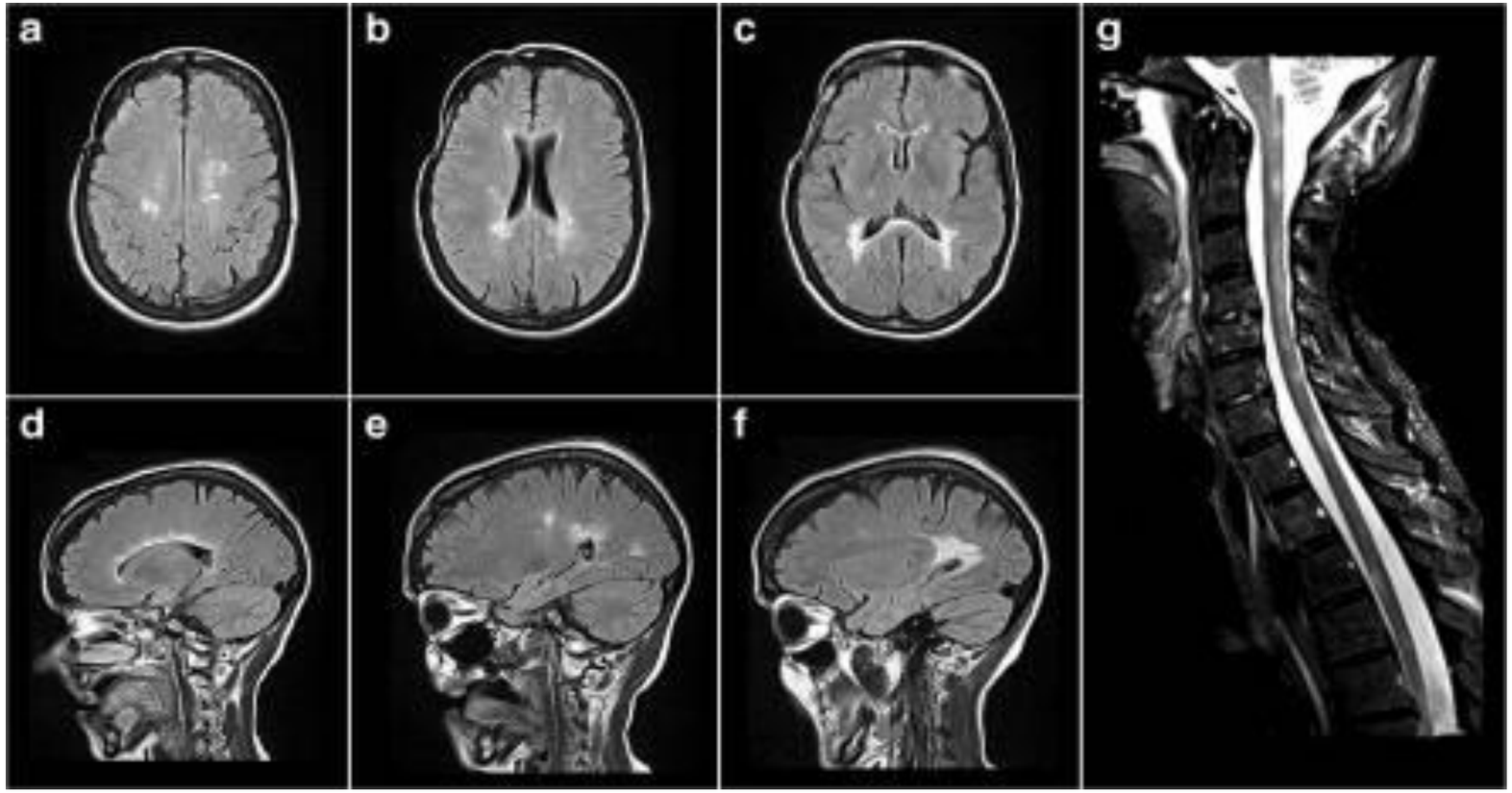

МРТ головного мозга выявила изменения перивентрикулярного белого вещества, гиперинтенсивные в T2WI, без ограничения диффузии или увеличения контрастности (рис. 3a – f). Подобные поражения были обнаружены на луковично-мозговом соединении, а также в шейном и спинном отделах спинного мозга (рис. 3g).

Осевой вид (a), (b), (c) и сагиттальный вид (d), (e), (f) на магнитно-резонансной томографии головы: многочисленные перивентрикулярные изменения белого вещества, сливающиеся друг с другом и совместимые с демиелинизирующими поражениями, соседними к височным, лобным и затылочным рогам и треугольникам, гиперинтенсивным в T2, без ограничения диффузии и без усиления контраста; МРТ шейки матки и спины, сагиттальный вид T2WI (g): многочисленные очаговые гиперинтенсивные изменения интрамедуллярного сигнала в T2 и без усиления контраста, локализуются в луковично-мозговом соединении, в C2 и от C3 до Th6

- Было проведено Лечение высокими дозами стероидов (дексаметазон 20 мг в день в течение 10 дней и 10 мг в день в течение 10 дней) , устранена легочная недостаточность. На 7-е сутки пациентке выполнена трахеостомия.
- Через 15 дней отключение от аппарата ИВЛ, пациентка выписана из отделения интенсивной терапии и направлена в нейрохирургическое отделение.
- Пациентка переведена на реабилитацию с отсутствием признаков сенсомоторного дефицита через 12 дней.

- У пациентки были симптомы, соответствующие неврологическому поражению вследствие инфекции SARS-CoV-2. Аносмия и дисгевзия появились рано, а судороги возникли как осложнение COVID-19. было предположение, что судороги являлись результатом демиелинизирующих поражений, связанных с неврологическим нарушением.

- Присутствие демиелинизации, а также частиц вируса SARS-CoV и последовательностей генома в головном мозге было обнаружено при аутопсии .
- МРТ головного и спинного мозга пациентки показала новое начало множественных демиелинизирующих поражений без усиления.
- Предыдущие контрольные МРТ головного мозга, выполненные в ходе последующего наблюдения после операции по поводу аневризмы передней соединительной артерии, были нормальными.
- Рассеянный склероз (РС), вирусный энцефалит и бактериальные инфекции были исключены. Поэтому было предположение, что патогенез связан с SARS-CoV-2.

Список литературы:

- SN Compr Clin Med.2020 Sep 3: 1-6. Doi.10.1007/s42399-022-00504-9
- Trends in Molecular Medicine. Epstein-Barr Virus in Multiple Sclerosis: Theory and Emerging Immunotherapies
- Медицинская биохимия, принципы измерительных технологий в биохимии, патохимия, диагностика, биохимия злокачественного роста. Часть 2. (30.05.01)
- Zhu N, Zhang D, Wang W, Li X, Yang B, Song J, et al. A Novel Coronavirus from Patients with Pneumonia in China, 2019. N Engl J Med. 2020;382(8):727–33. [PMC free article] [PubMed]\
- World Health Organization. Coronavirus disease (COVID-19) pandemic 2020 [July 09, 2020]. Available from: https://www.who.int/emergencies/diseases/novel-coronavirus-2019.
- Mao L, Jin H, Wang M, et al. Neurologic manifestations of hospital- ized patients with coronavirus disease 2019 in Wuhan, China. JAMA Neurol. 2020;77(6):1–9. doi: 10.1001/jamaneurol.2020.1127.
- Huang C, Wang Y, Li X, et al. Clinical features of patients infected with 2019 novel coronavirus in Wuhan, China. Lancet. 2020;395(10223):497–506. doi: 10.1016/S0140-6736(20)30183-5.
- Sellner J, Taba P, Öztürk S, Helbok R. The need for neurologists in the care of COVID-19 patients. Eur J Neurol. 2020;10.1111/ene.14257. doi: 10.1111/ene.14257.
- Jin M, Tong Q. Rhabdomyolysis as potential late complication asso- ciated with COVID-19. Emerg Infect Dis. 2020;26(7):1618–1620. doi: 10.3201/ eid2607.200445.