

Новокаиновые блокады

Блокада звездчатого симпатического ганглия

- У КРС, ОВЕЦ и СОБАК – располагается справа на уровне $1\frac{1}{4}$ 1-го межреберья, на 2-3 см ниже головки 1-го ребра;
- У ЛОШАДЕЙ - располагается справа на уровне $1\frac{1}{4}$ 1-го межреберья, на 2-3 см ниже головки 1-го ребра, а слева почти полностью прикрыт 2-м ребром или находится на уровне 2-го межреберья.

Показания:

- Воспалительные процессы в области шеи, грудных конечностей;
- Экссудативные бронхиты;
- Отек легких;
- Пневмонии;
- Плевриты;
- Болезни сердца и грудной части пищевода.

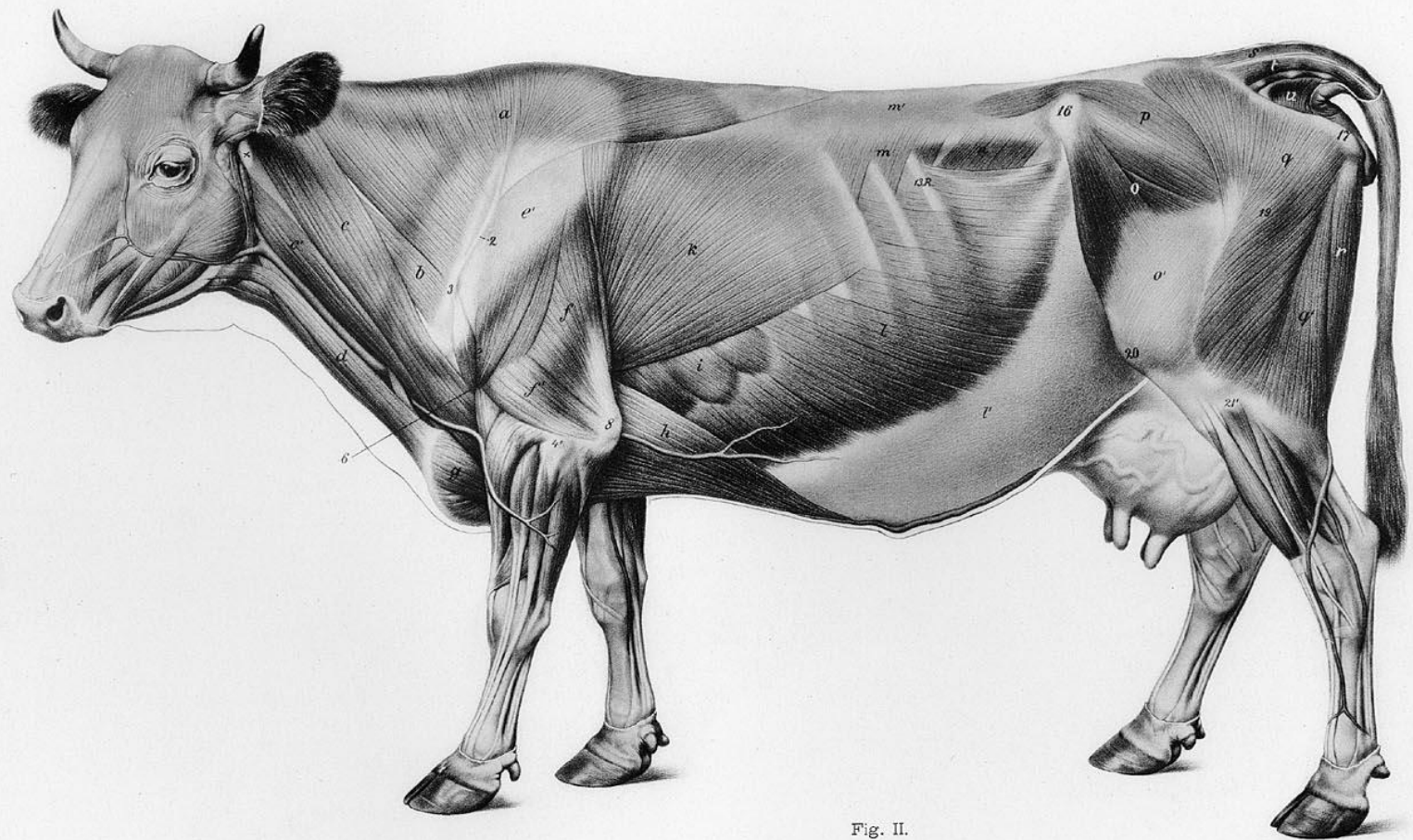


Fig. II.

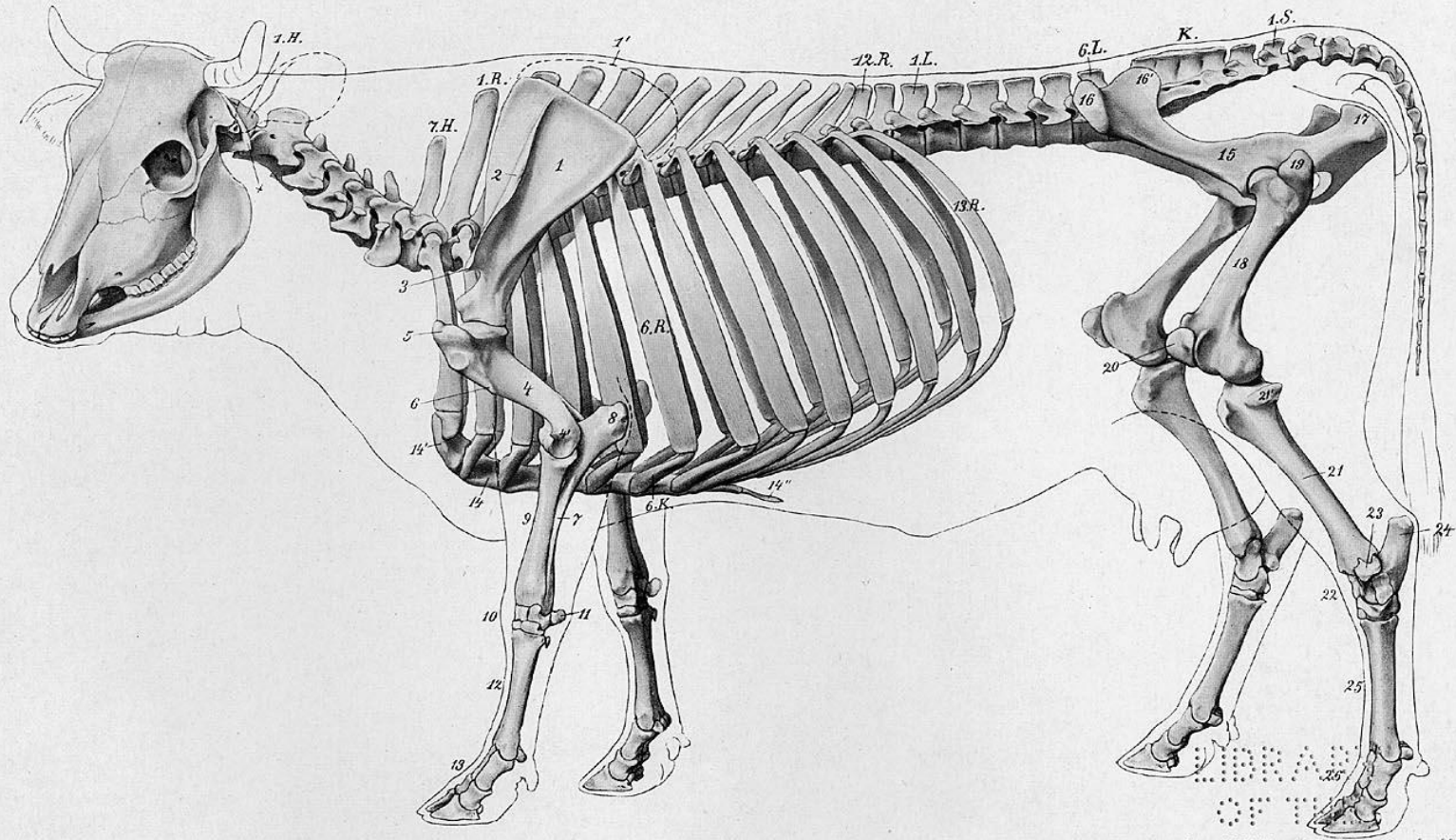
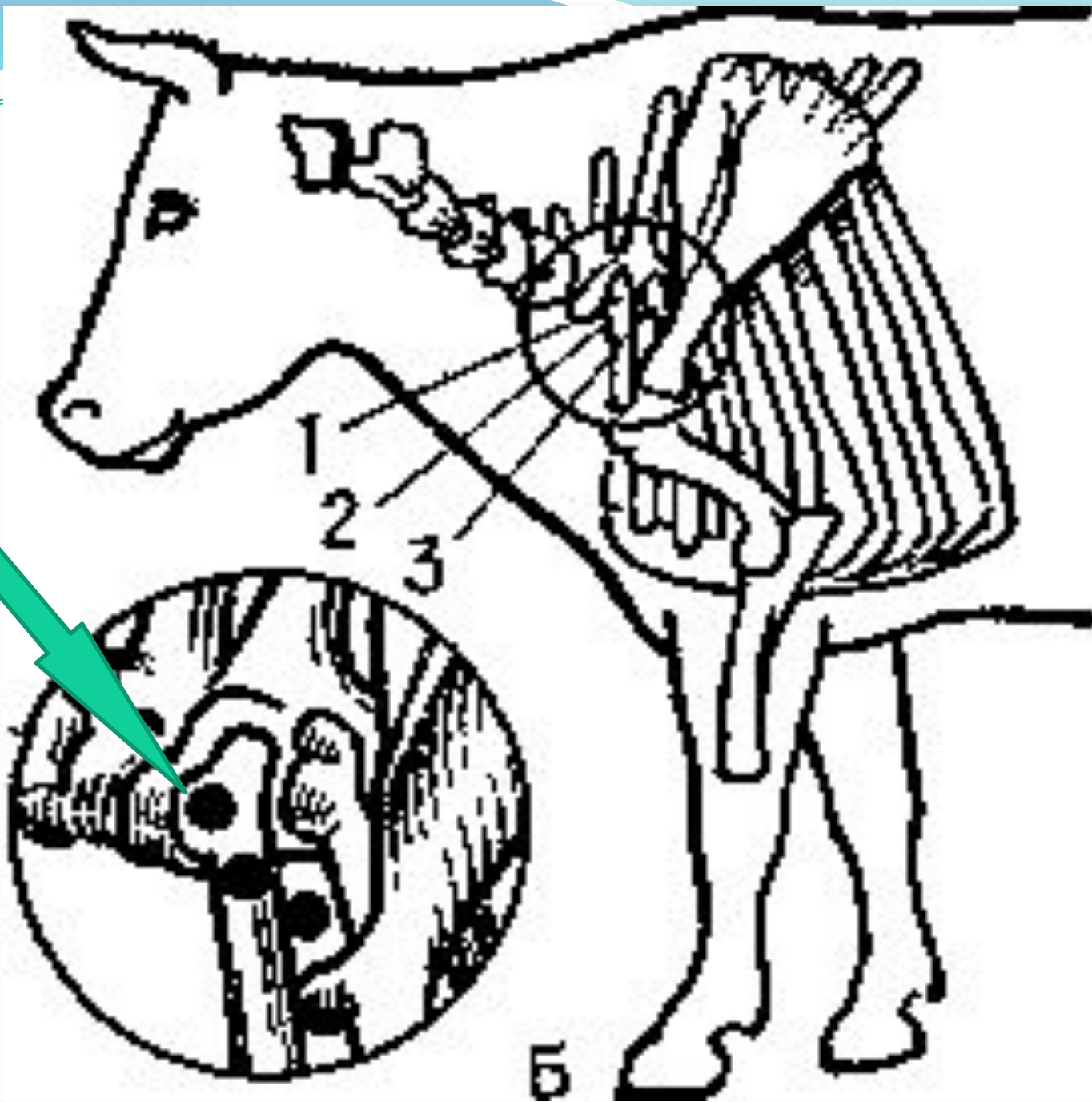


Fig. 3.

LIBRARY
OF THE
UNIVERSITY OF
WISCONSIN



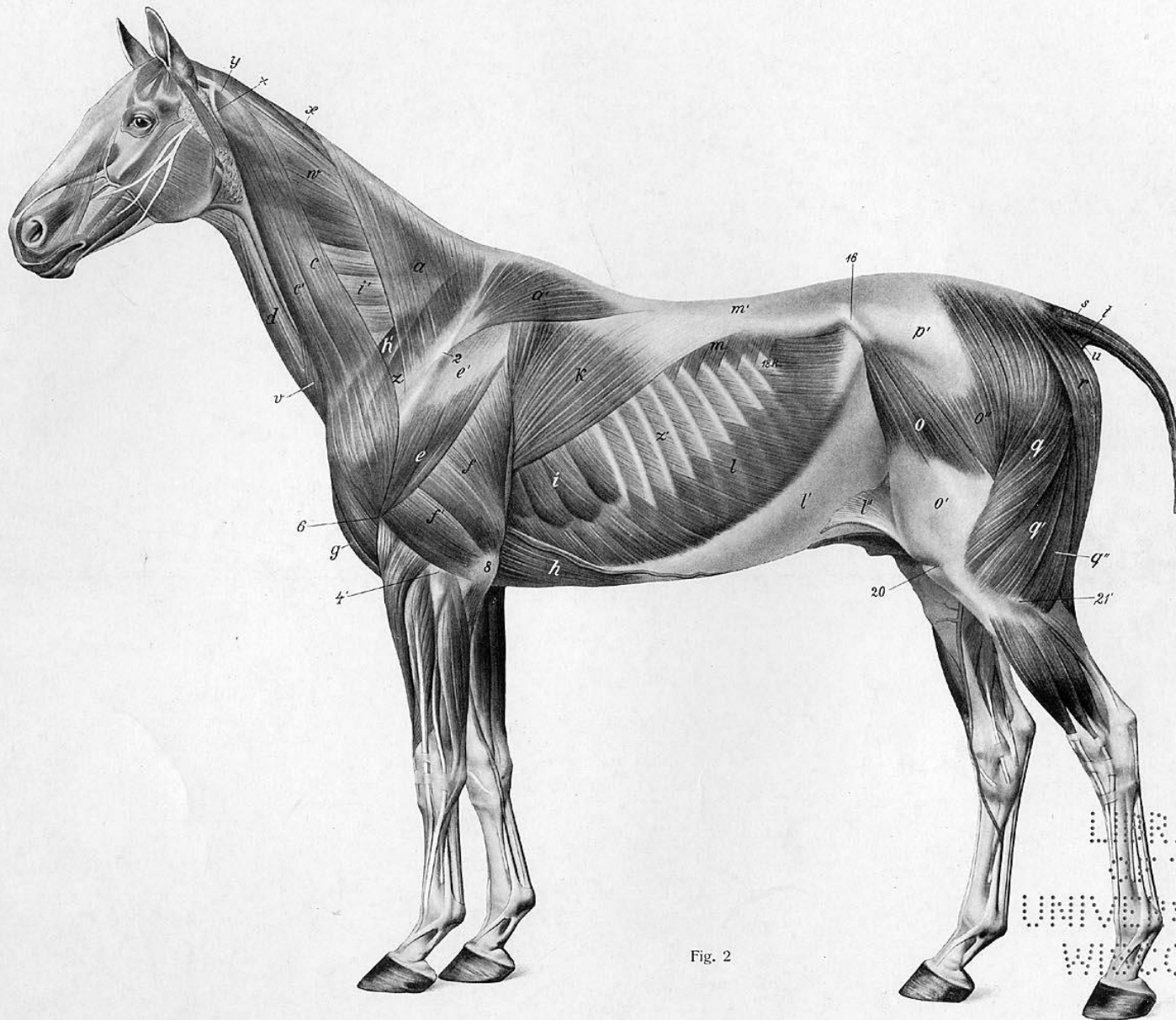


Fig. 2

LIBRARY
OF THE
UNIVERSITY OF
WISCONSIN

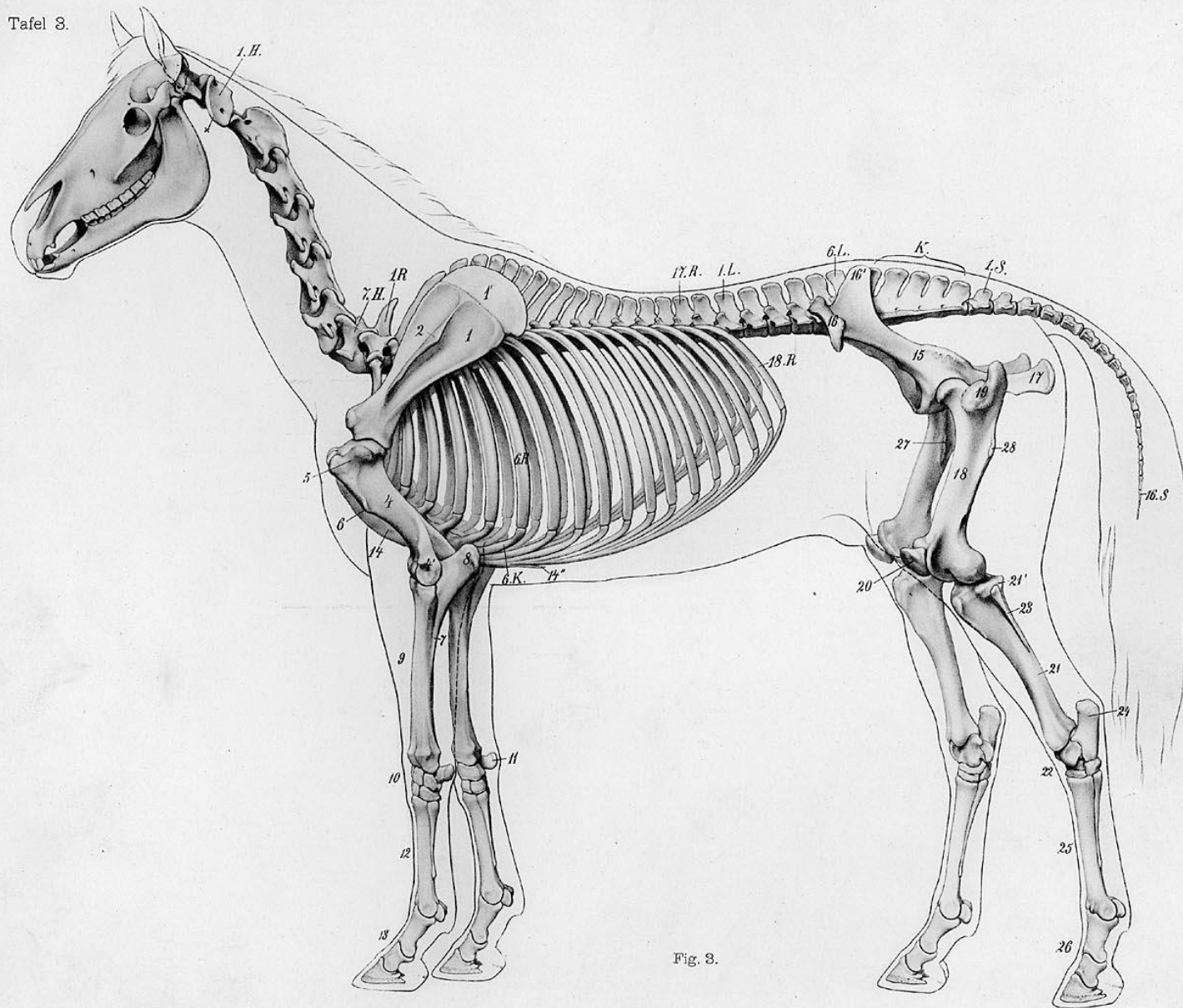
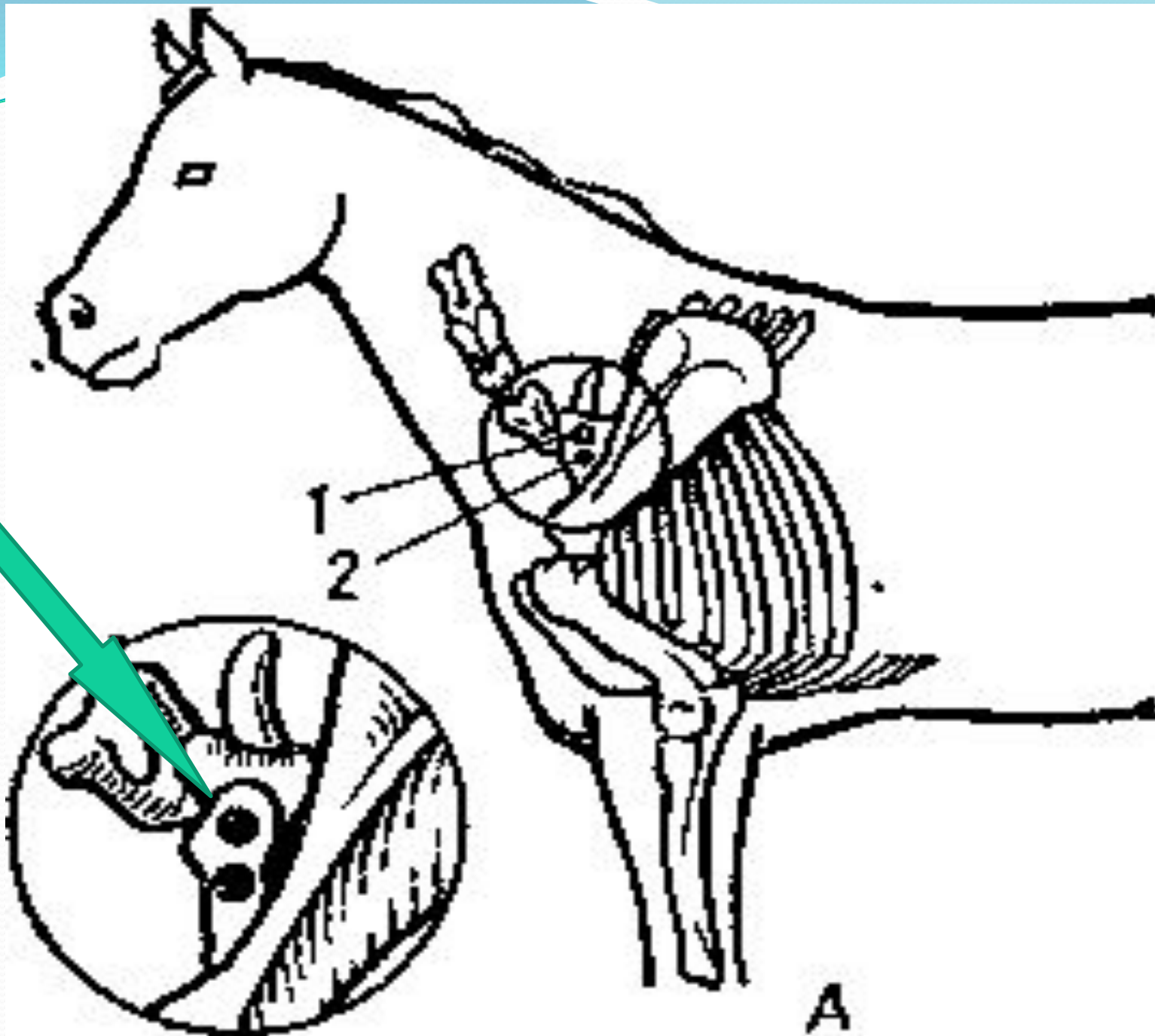


Fig. 3.



Блокада звездчатого узла у лошадей по Хохлачеву

- Место укола находится в треугольнике, образуемом линиями лопатки, плечевой кости и вертикальной, проведенной от заднего угла лопатки на локтевой бугор.

Показания:

- Бронхопневмонии различной этиологии.

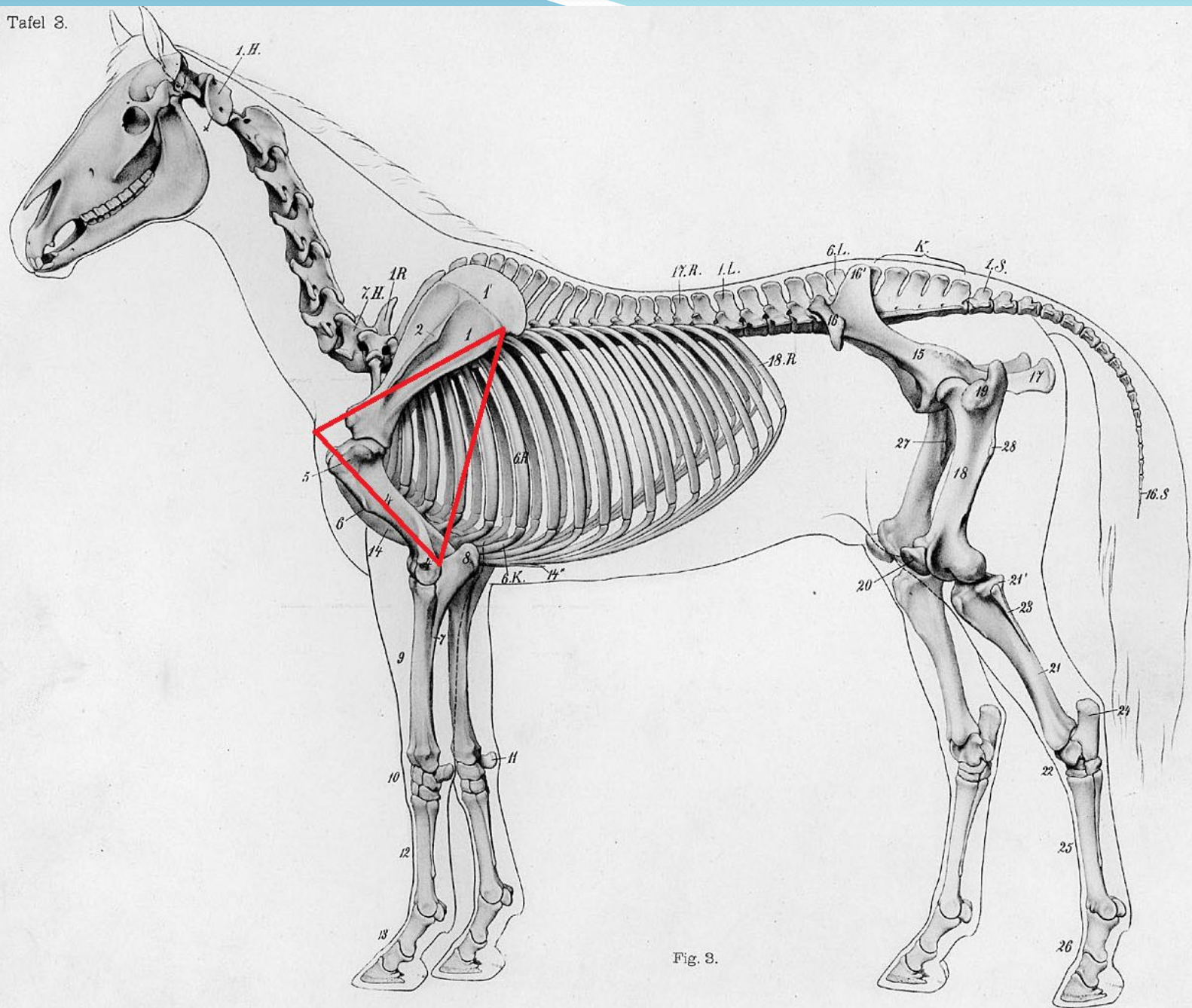


Fig. 8.

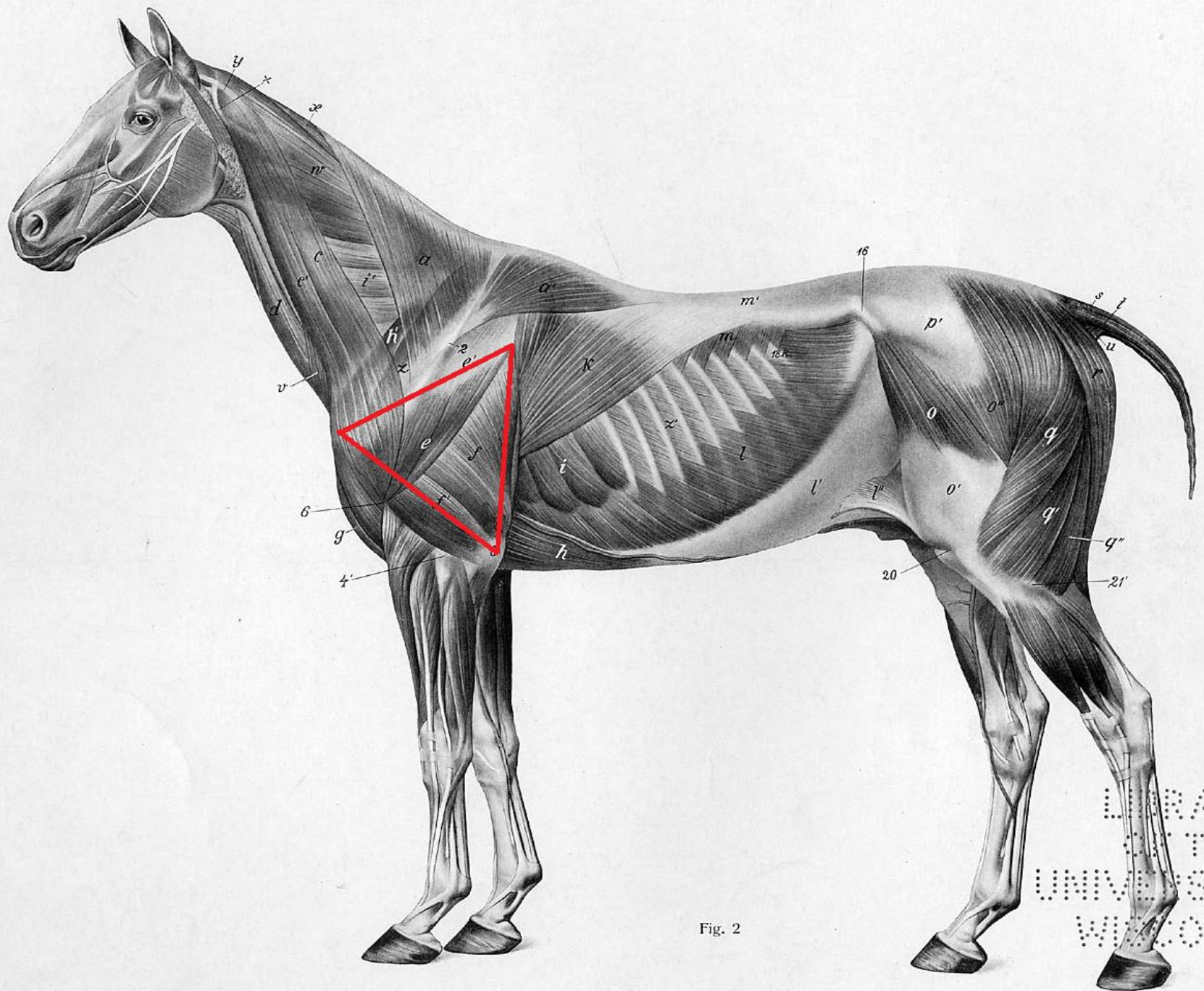


Fig. 2

LIBRARY
OF THE
UNIVERSITY OF
WISCONSIN

**Надплевральная
новокаиновая блокада
чревных нервов и
пограничных симпатических
стволов**

Показания:

- Болезни легких, ССС;
- Острые и хронические атонии преджелудков;
- Острая тимпания, гастриты, энтериты;
- Болезни почек, селезенки, печени;
- Акушерско – гинекологические заболевания;
- Парезы, параличи;
- Экземы, дерматиты, трофические язвы

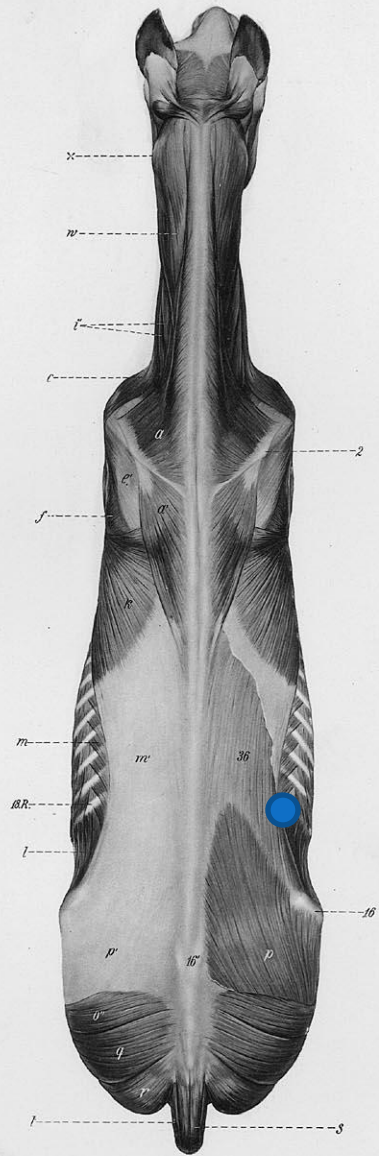


Fig. 56.

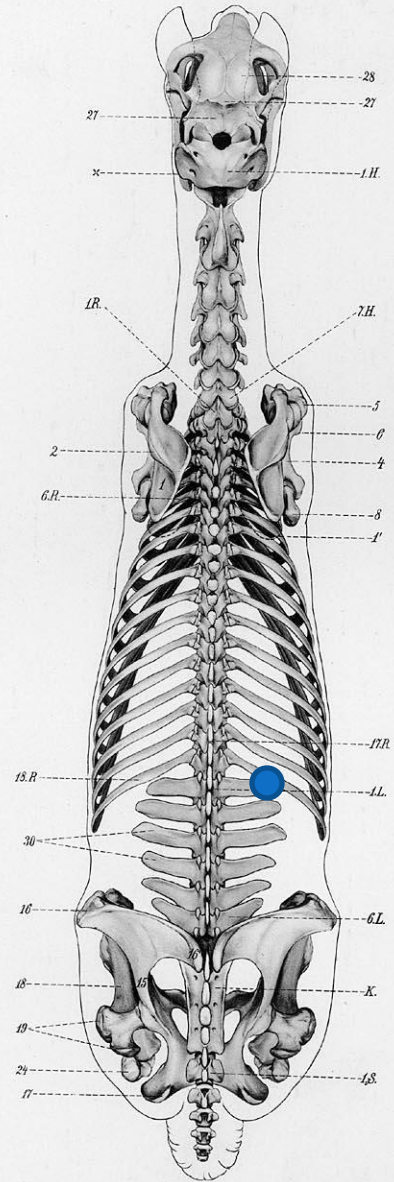


Fig. 57.

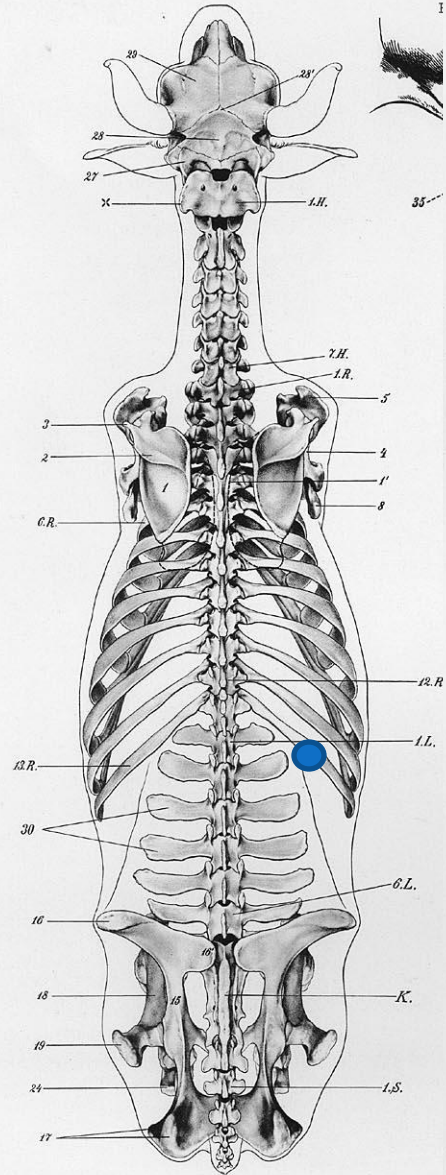


Fig. 57.

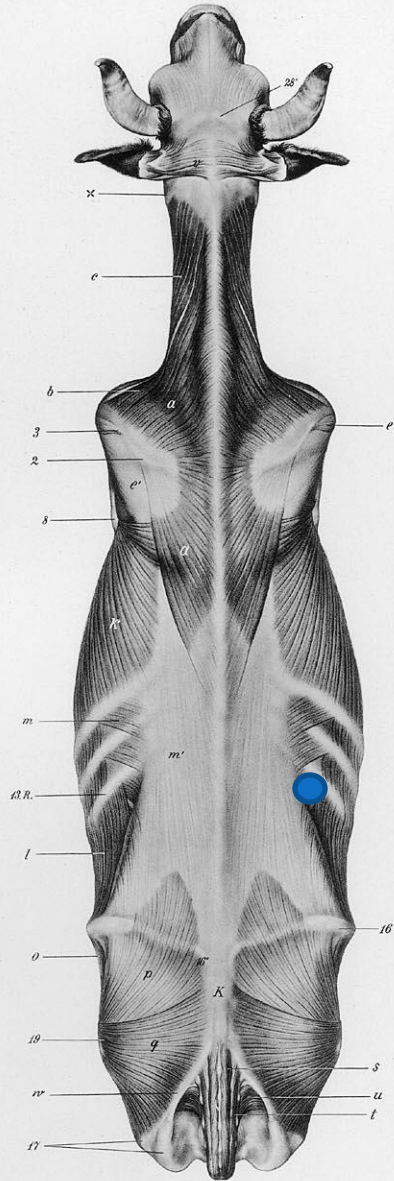


Fig. 58

Паранефральная новокаиновая блокада у лошадей по Тихонину

Показания:

- Гастриты, энтериты;
- Гепатиты;
- Невриты;
- Асептические колики;
- Воспаления полового члена и семенников;
- Вагиниты;
- Незаживающие язвы.

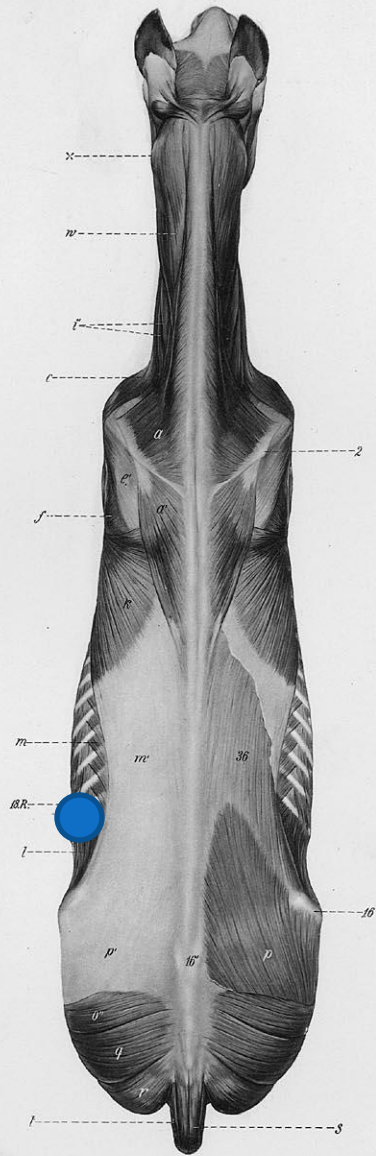


Fig. 56.

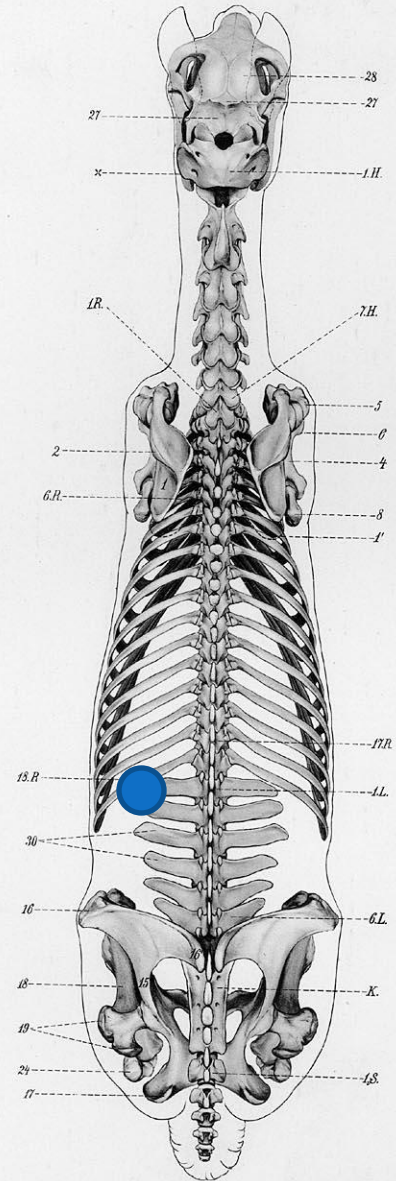



Fig. 57.



Паранефральная блокада у КРС по Сенькину

Показания:

- Гастриты, энтериты;
- Гепатиты;
- Невриты;
- Асептические колики;
- Воспаления полового члена и семенников;
- Вагиниты;
- Незаживающие язвы.

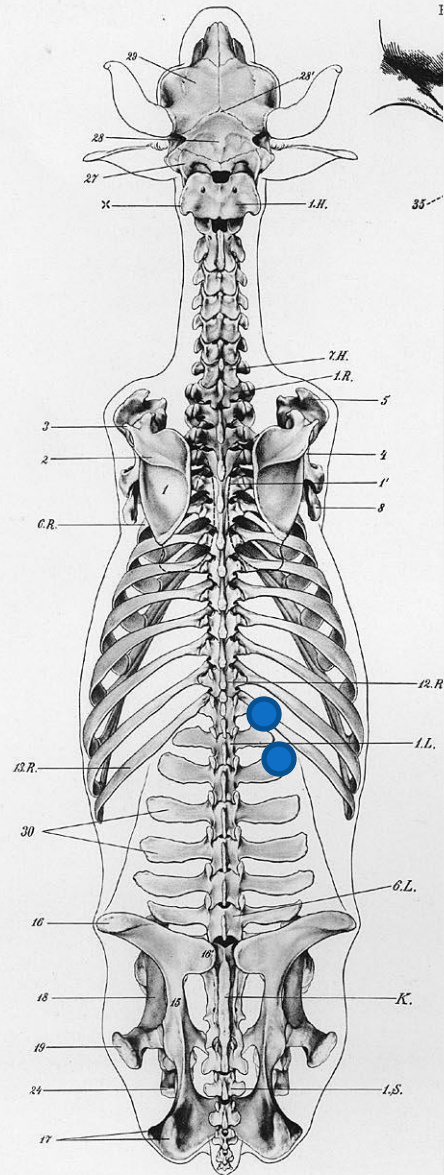


Fig. 57.

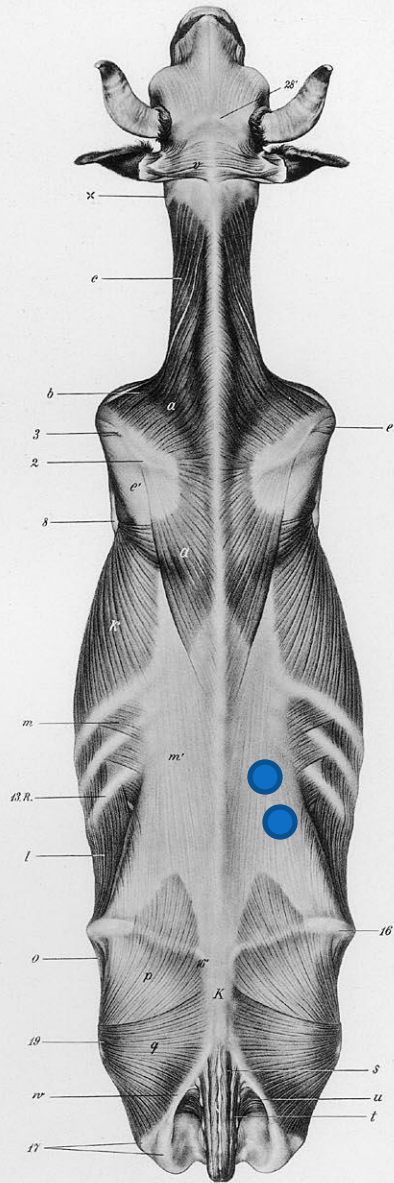



Fig. 58



**Паралюомбальная
блокада вымени по
Башкирову**

Показания:

- Экссудативные маститы;
- Отек вымени.

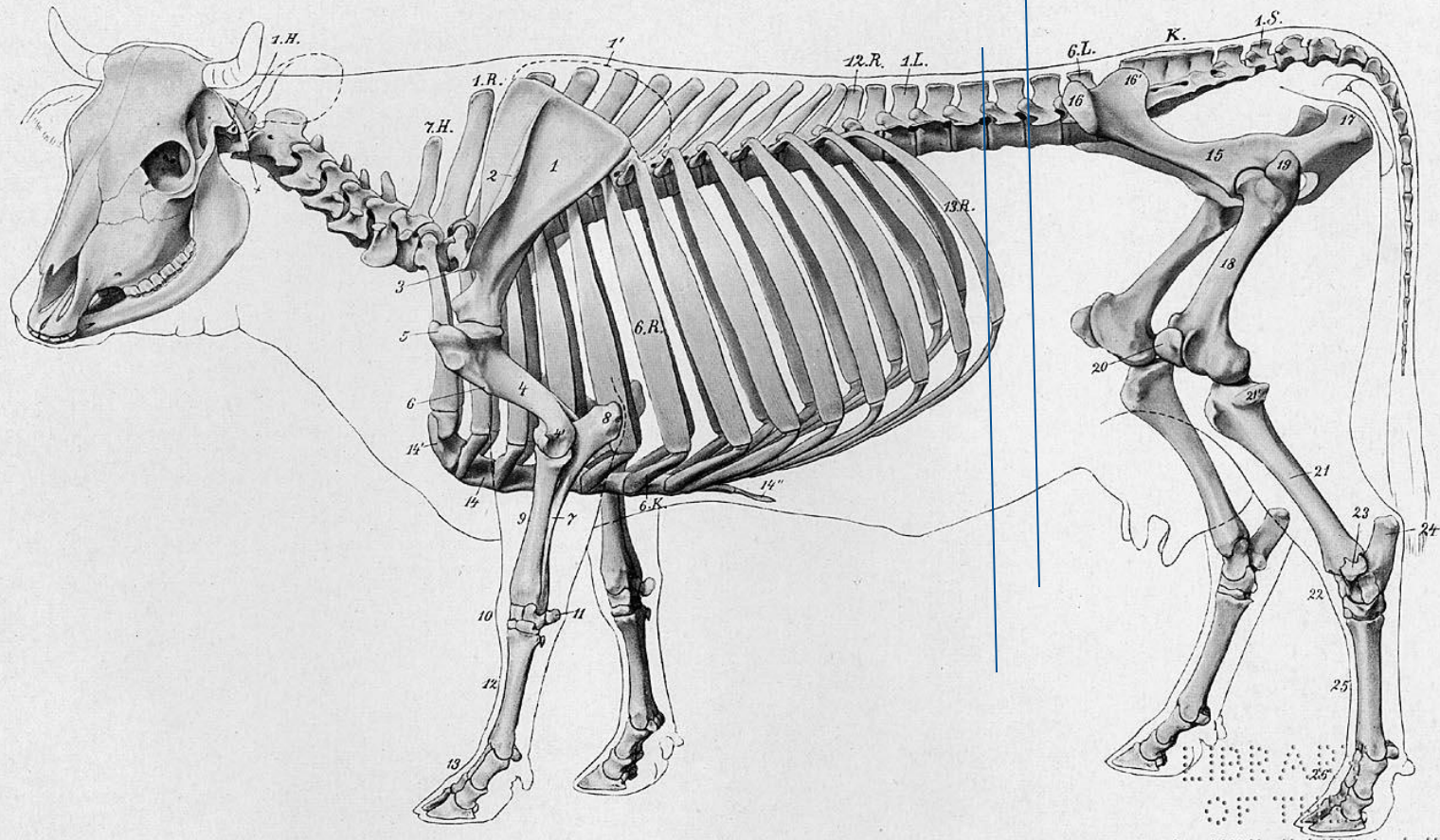


Fig. 3.

LIBRARY
OF THE
UNIVERSITY OF
WISCONSIN

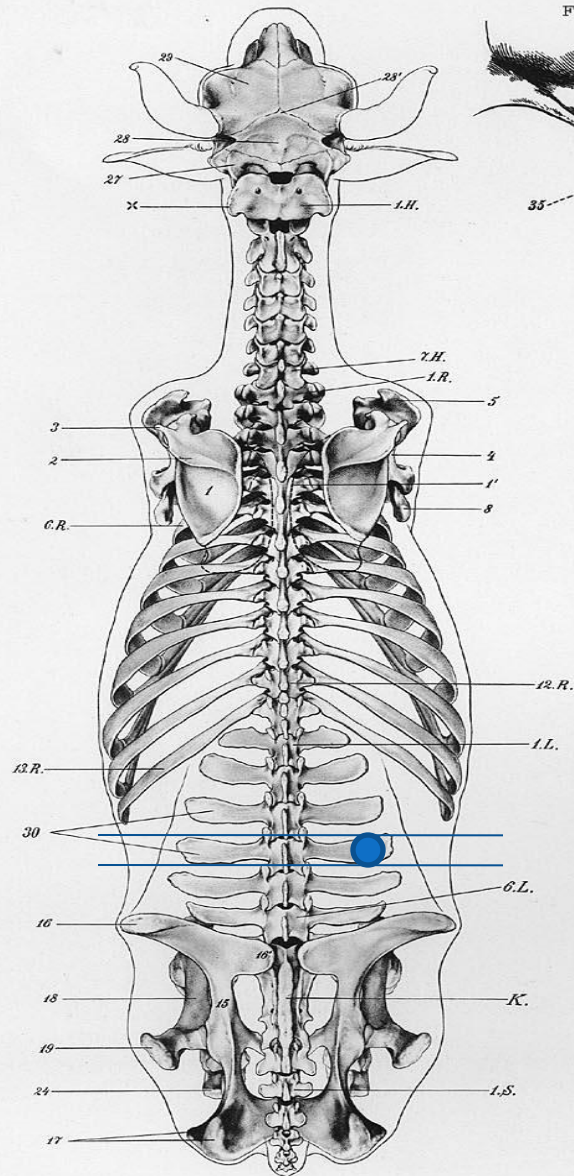


Fig. 57.




Новокаиновая блокада вымени по Логвинову

Показания:

- Острый серозный мастит;
- Фибринозный мастит;
- Геморрагический мастит.





Пресакральная блокада по Исаеву

Показания:

- Нераскрытие шейки матки во время родов;
- Субинволюция матки;
- Острые эндометриты;
- Задержание последа;
- Циститы;
- Заболевания мужских половых органов;
- Послекастрационные осложнения





Fig. 1.



Новокаиновая блокада тазового сплетения по Ноздрачеву.

Показания:

- Снятие потуг, спазмов матки;
- Выпадение матки и влагалища;
- Патогенетическая терапия при лечении острых воспалительных процессов

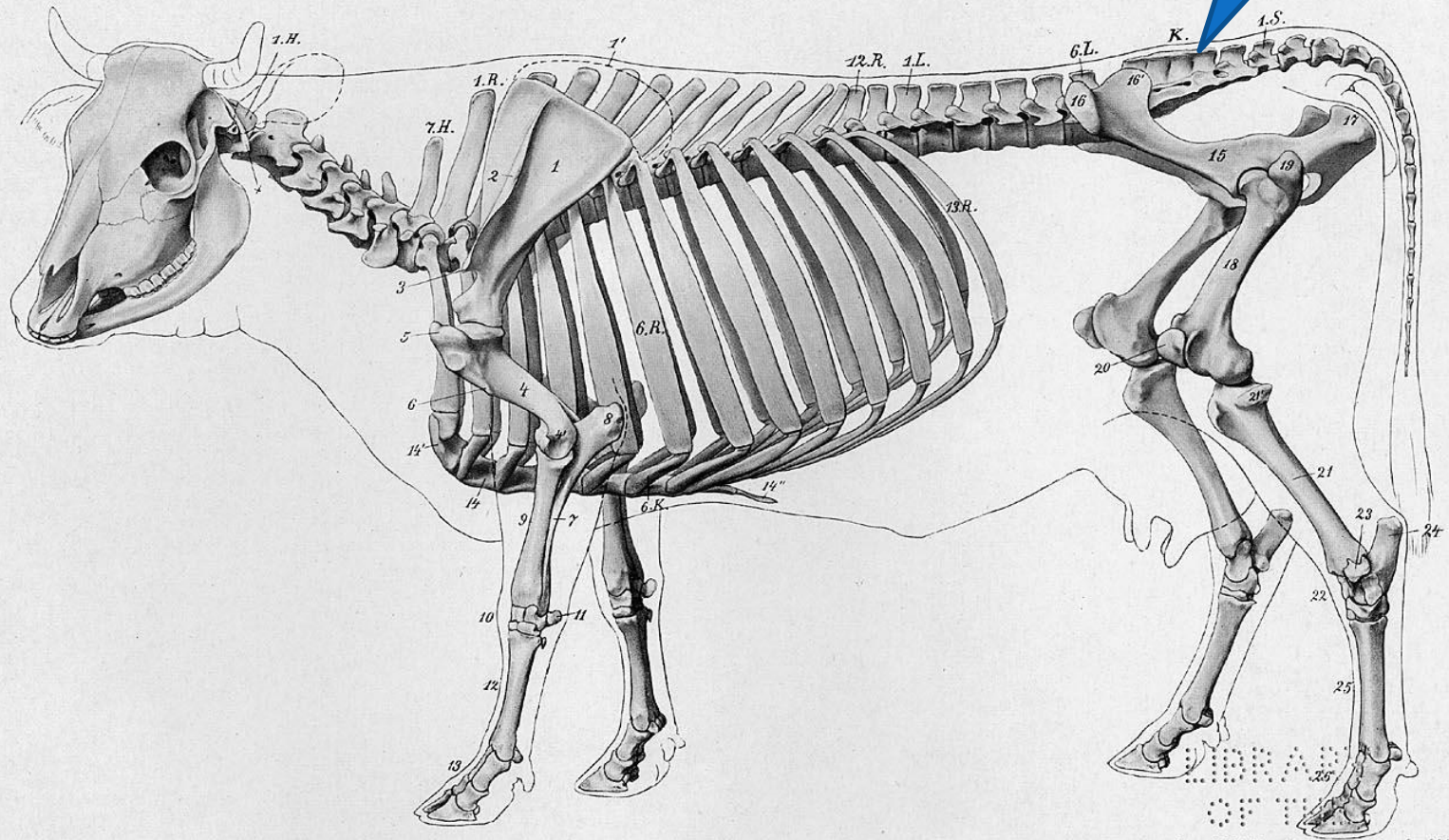



Fig. 3.

LIBRARY
OF THE
UNIVERSITY OF
WISCONSIN



Низкая сакральная эпидуральная анестезия

Показания:

- Обезболивание и расслабление вульвы, влагалища, шейки матки, прекращение акта дефекации;
- Родовспоможение

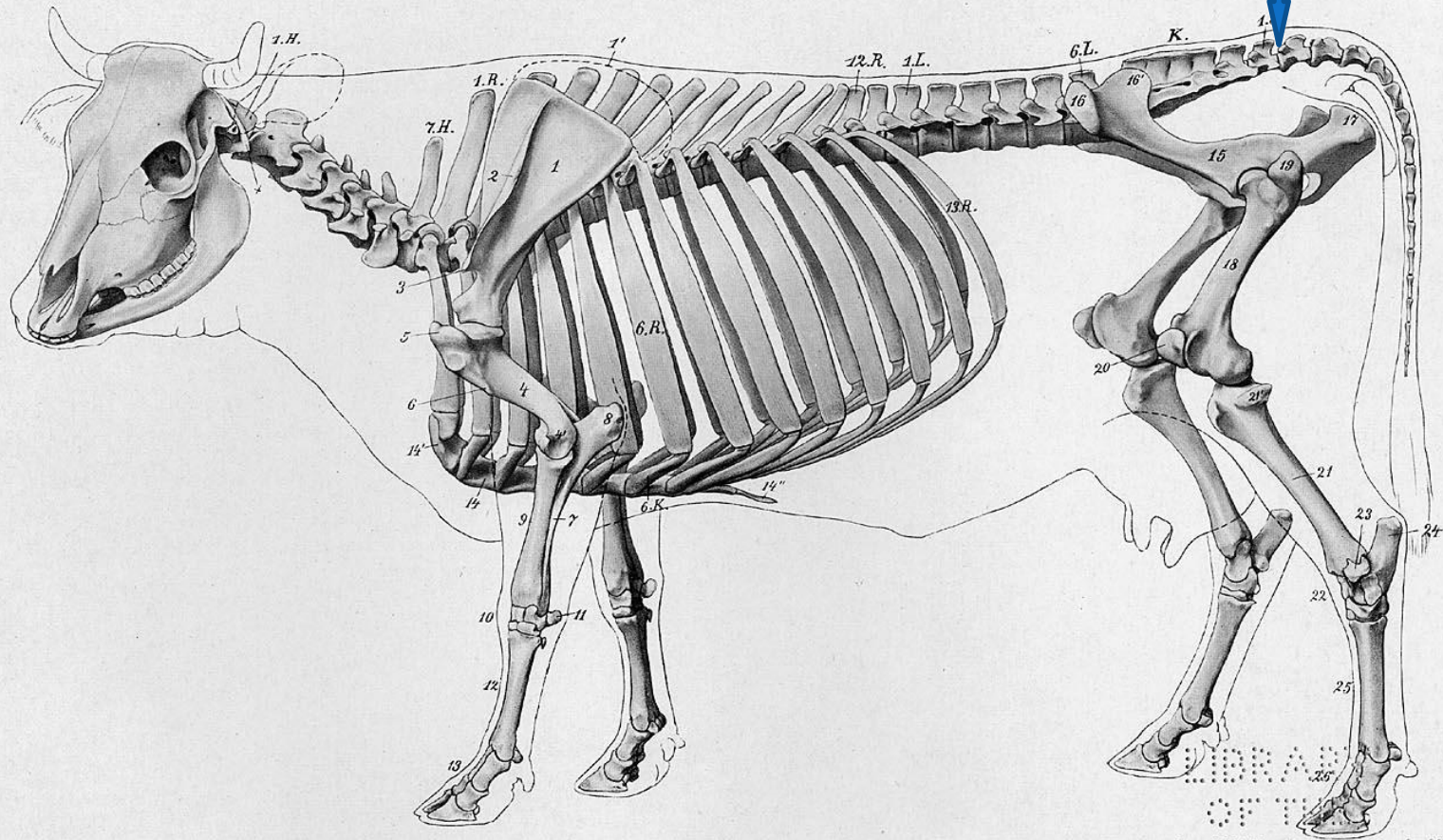


Fig. 3.

LIBRARY
OF THE
UNIVERSITY OF
WISCONSIN