Федеральное государственное бюджетное образовательное учреждение высшего образования
«Уральский государственный медицинский университет»

Министерства здравоохранения Российской Федерации

Кафедра нервных болезней, нейрохирургии и медицинской генетики

Сегмент спинного мозга. Устройство и функция. Строение и функция серого вещества. Рефлекторная дуга. Строение, уровни замыкания рефлексов

Исполнитель:
Тверитин Евгений Александрович, ОЛД-307
Преподаватель:
д.м.н., профессор, Надеждина Маргарита Викторовна

Екатеринбург, 2020 г.

Определение

Сегмент спинного мозга – участок спинного мозга с парами отходящих от него корешков

У человека 31 сегмент: 8 шейных, 12 грудных, 5 поясничных, 5 крестцовых и 1-2 непостоянных копчиковых сегмента. Все сегменты формируют сегментарный аппарат спинного мозга

Сегментарный аппарат спинного мозга – совокупность взаимосвязанных нервных структур, обеспечивающих выполнение безусловных рефлексов, морфологической основой которых являются простые рефлекторные дуги

Морфология

Сегмент спинного мозга - понятие функциональное, нежели морфологическое

Сегмент спинного мозга образован:

- Передними корешками спинного мозга
- Задними корешками спинного мозга
- Серым веществом спинного мозга

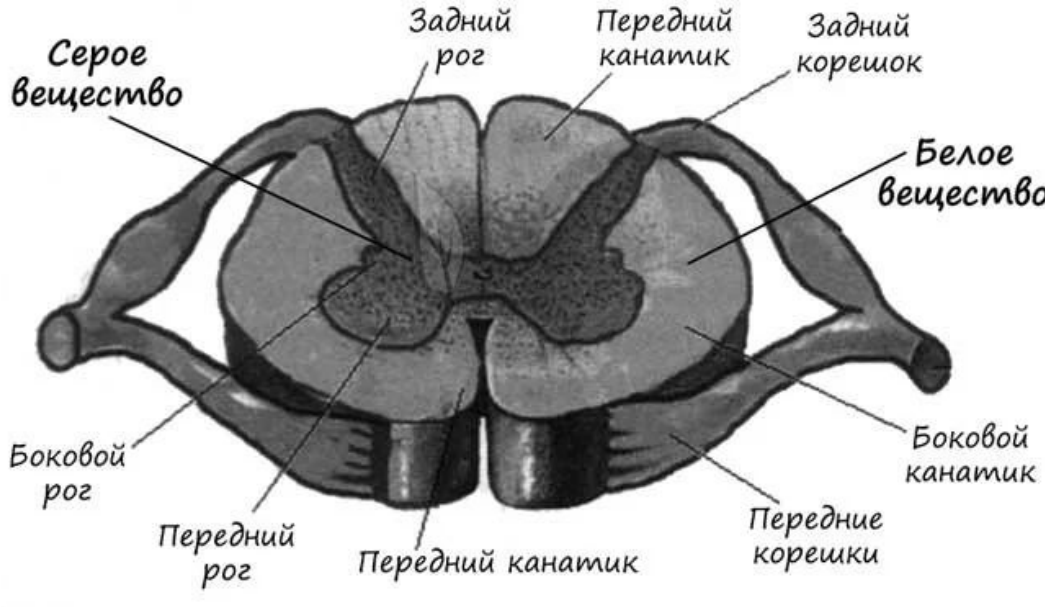

Поперечный срез спинного мозга

Задний корешок

Представлен центральными отростками псевдоуниполярных клеток спинномозговых узлов, синаптические окончания которых переключаются на вставочные нейроны

Задние корешки являются афферентными, чувствительными, центростремительными

Волокна, входящие в состав заднего корешка являются морфологическим субстратом всех видов чувствительностей

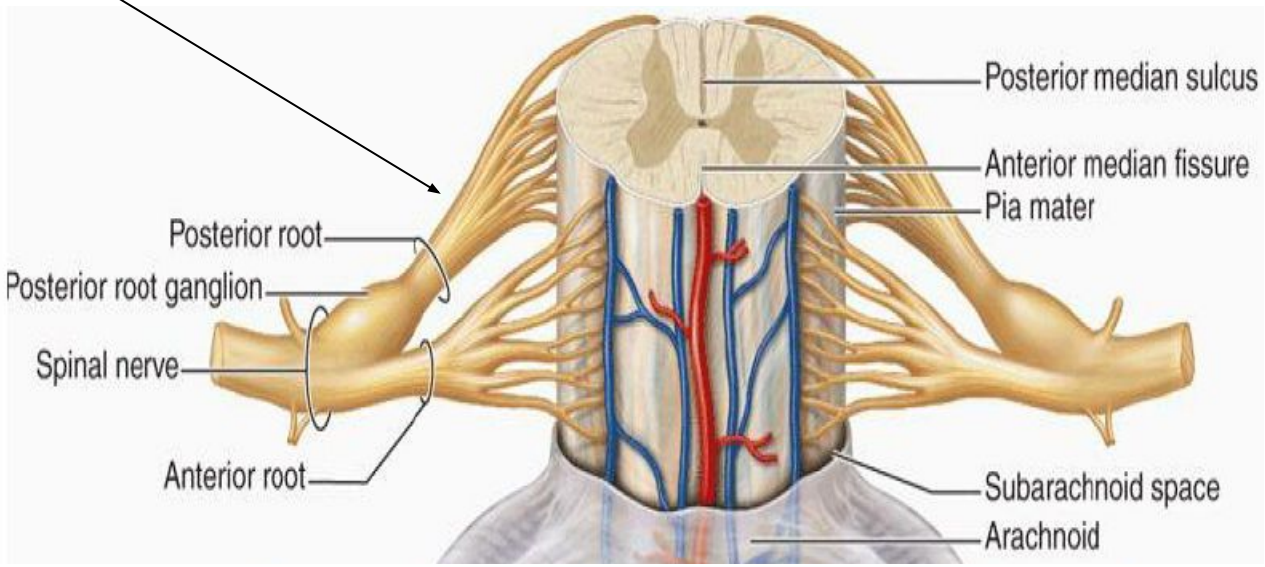

Поперечный срез спинного мозга

Поражение заднего корешка спинного мозга дает утрату или понижение всех видов чувствительности, зоны чувствительных расстройств носят сегментарный характер, а также сопровождается болями на стороне поражения

Передний корешок

Представлен аксонами нейронов собственных ядер передних рогов, синаптические окончания которых подходят к эффекторным органам

Стоит отметить, что все нисходящие пути ЦНС, вызывающие двигательные реакции, заканчиваются на нейронах передних рогов, переходящих в передний корешок (теория общего конечного пути по Шеррингтону)

Волокна, входящие в состав переднего корешка являются морфологическим субстратом двигательной сферы

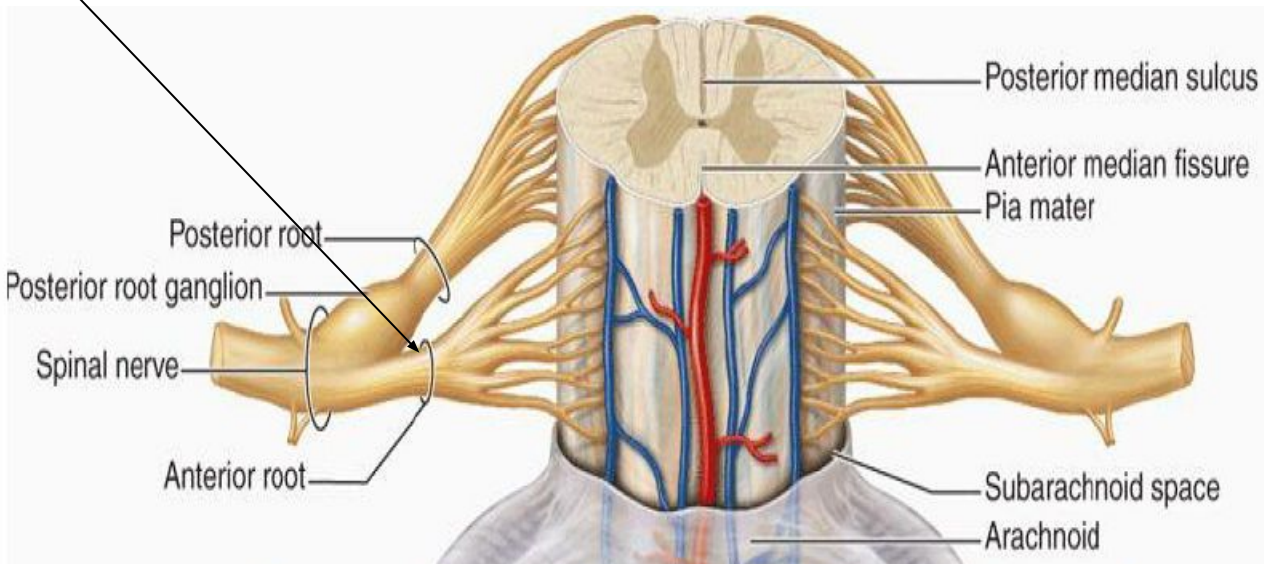

Поперечный срез спинного мозга

Поражение передних корешков дает клинику периферического пареза на стороне поражения, без расстройств чувствительности

Серое вещество

Состоит из:

- ✔ Тел нейронов
- ✔ Безмиелиновых волокон
- ✔ Нейроглии (астроглия, олигодендроглия, микроглия, эпендимная глия)

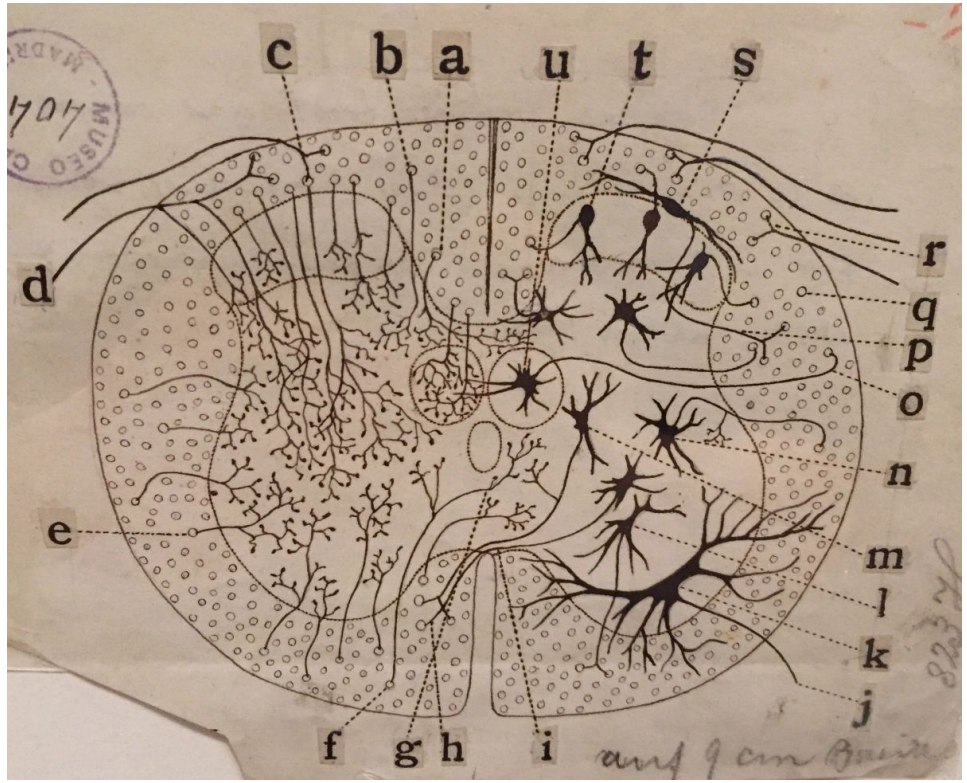

Гистологическое строение спинного мозга. Рисунок Сантьяго Рамон-и-Кахаля

Серое вещество

Выступы серого вещества – рога спинного мозга

1. Передние рога
2. Задние рога
3. Боковые рога
4. Собственный аппарат спинного мозга

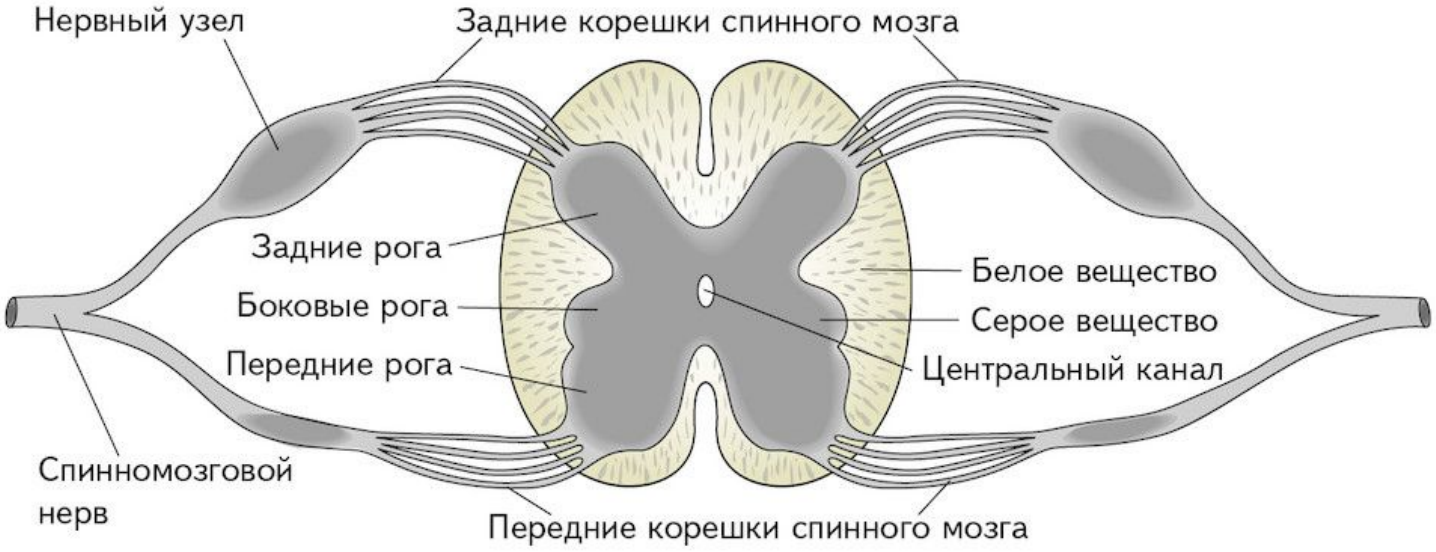

Поперечный срез спинного мозга

Передние рога

Ядра переднего рога – двигательные: аксоны их нейронов выходят из спинного мозга в составе передних корешков, достигают скелетной мускулатуры и заканчиваются в них двигательными окончаниями: под воздействием импульсов, проводимых по ним, скелетная мышца сокращается

Медиальные моторные ядра иннервируют мышцы туловища

Латеральные и центральное моторное ядро иннервируют мышцы конечностей

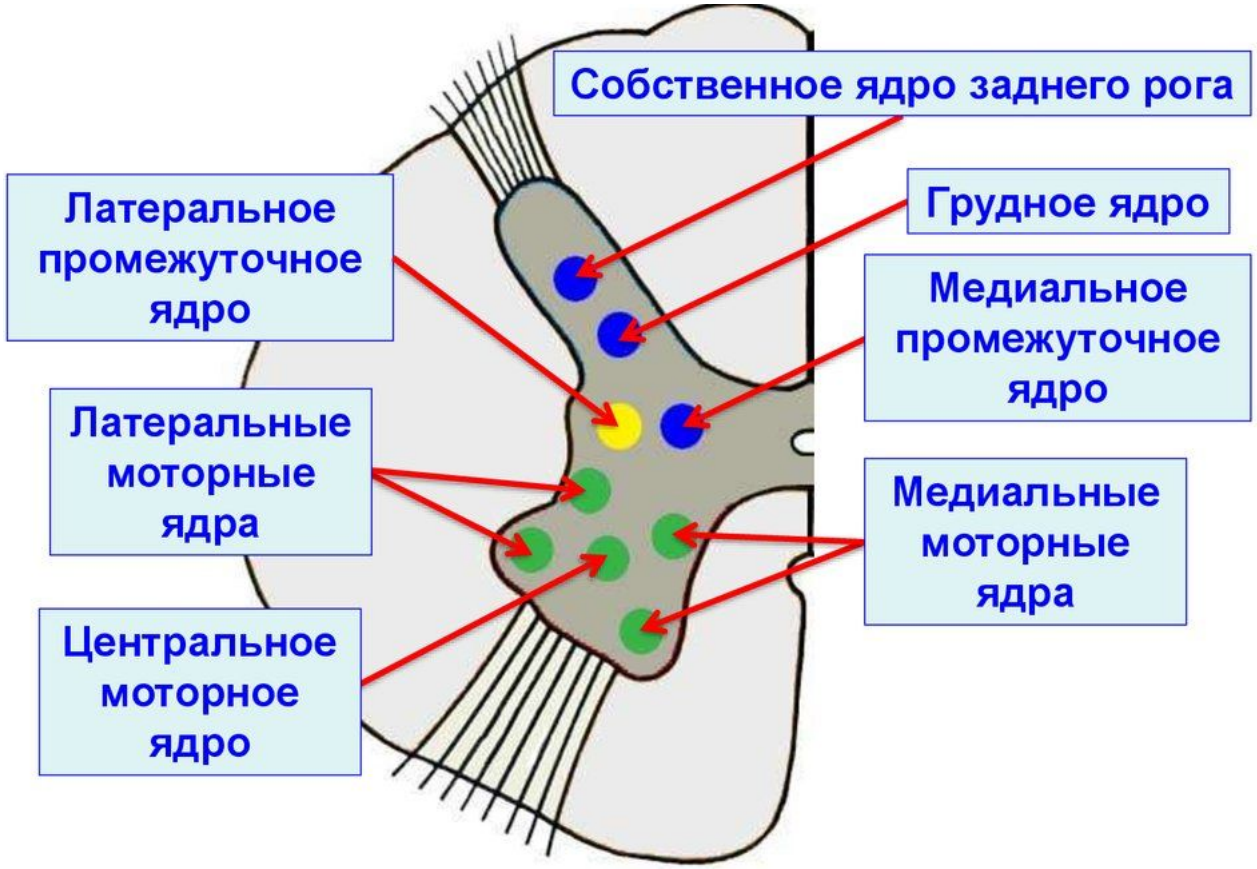

Ядра спинного мозга

Задние рога

В задних рога находятся нейроны, отвечающие за чувствительность

Собственное ядро отвечает за формирование спиноталамического пути

Грудное ядро отвечает за формирование заднего спиномозжечковые пути

Студенистое вещество и губчатая зона отвечают за формирование межсегментарных связей

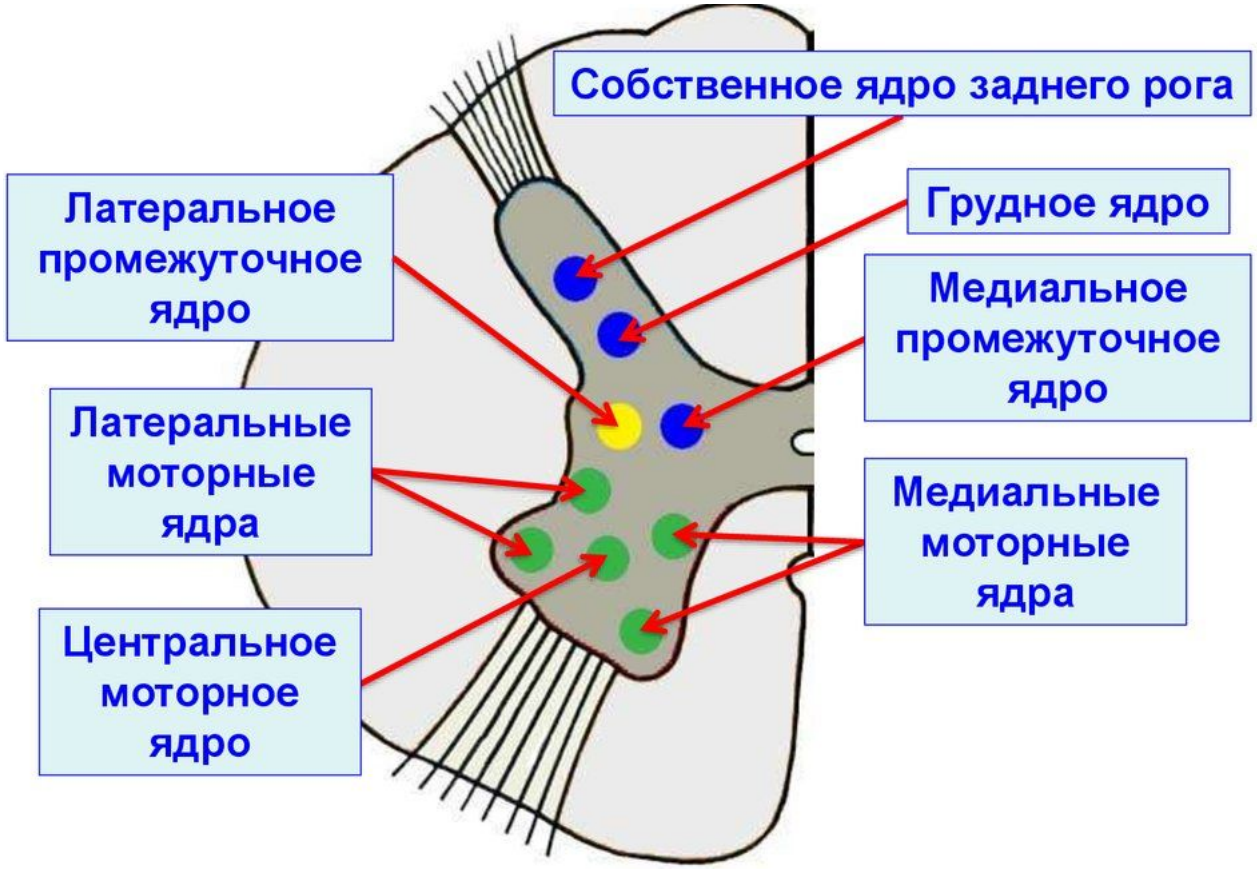

Ядра спинного мозга

Боковые рога

Медиальное промежуточное ядро отвечает за формирование переднего спиномозжечкового пути

Латеральное промежуточное ядро отвечает за формирование центров вегетативной системы. Их аксоны выходят в составе переднего корешка

Центры симпатической нервной системы находятся в C8-L2

Центры парасимпатической нервной системы находятся в S3-S5

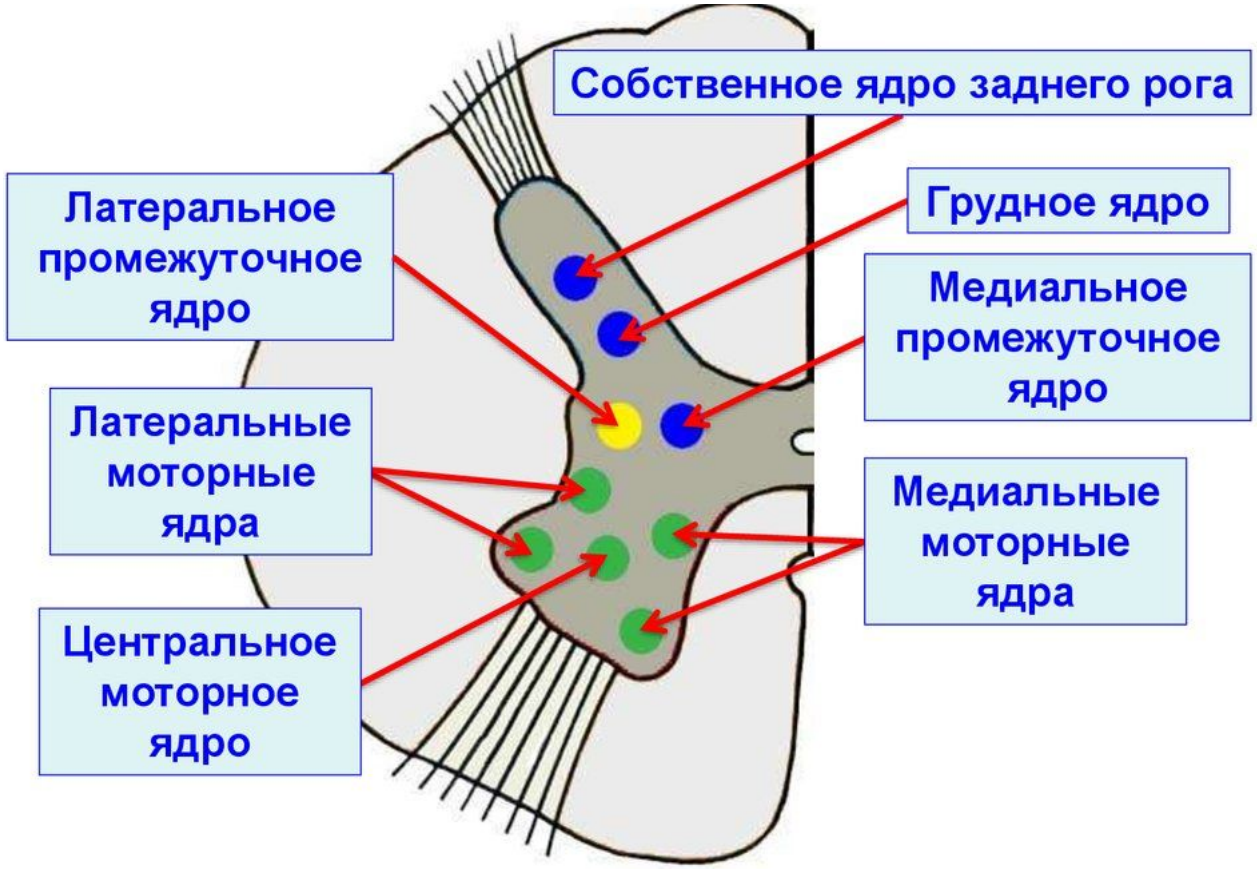

Ядра спинного мозга

Межсегментарные связи спинного мозга

Нейроны студенистого вещества, губчатой зоны и терминальной зоны (совокупность маленьких клеток на границе заднего и среднего рога) воспринимают импульс от аксона чувствительного нейрона и передают нервный импульс к двигательным нейронам передних рогов в 2-х направлениях: на уровне своего сегмента – горизонтально; к выше- и нижележащим сегментам – вертикально.

Данные нейроны, прежде чем дойти до нейронов ядер передних рогов, выходят из серого вещества и формируют узкую кайму белого вещества. Благодаря ним обеспечиваются межсегментарные связи и ответная реакция на любое раздражение минимум 3-х соседних сегментов спинного мозга

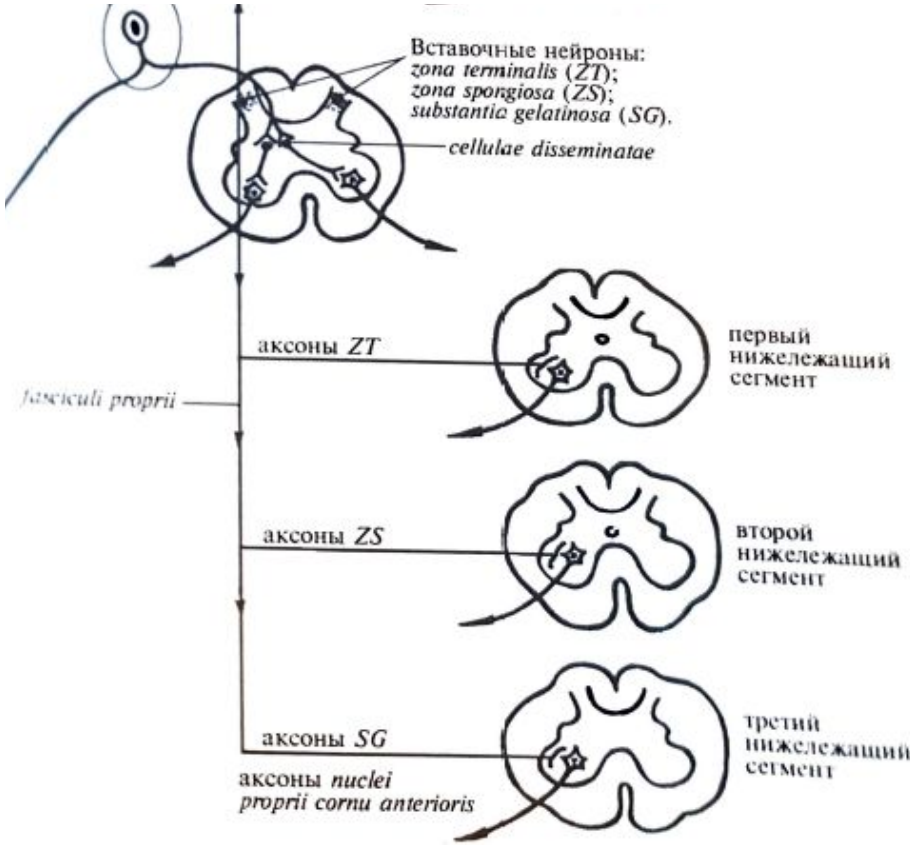

Схема распространения нервных импульсов в сегментарном аппарате спинного мозга. Указаны только нижележащие сегменты

Межсегментарные связи спинного мозга

При поражении сегментарного аппарата нарушения наблюдаются в пределах пораженного сегмента. Ввиду межсегментарных связей спинного мозга, зона поражения всегда меньше, чем она должна быть

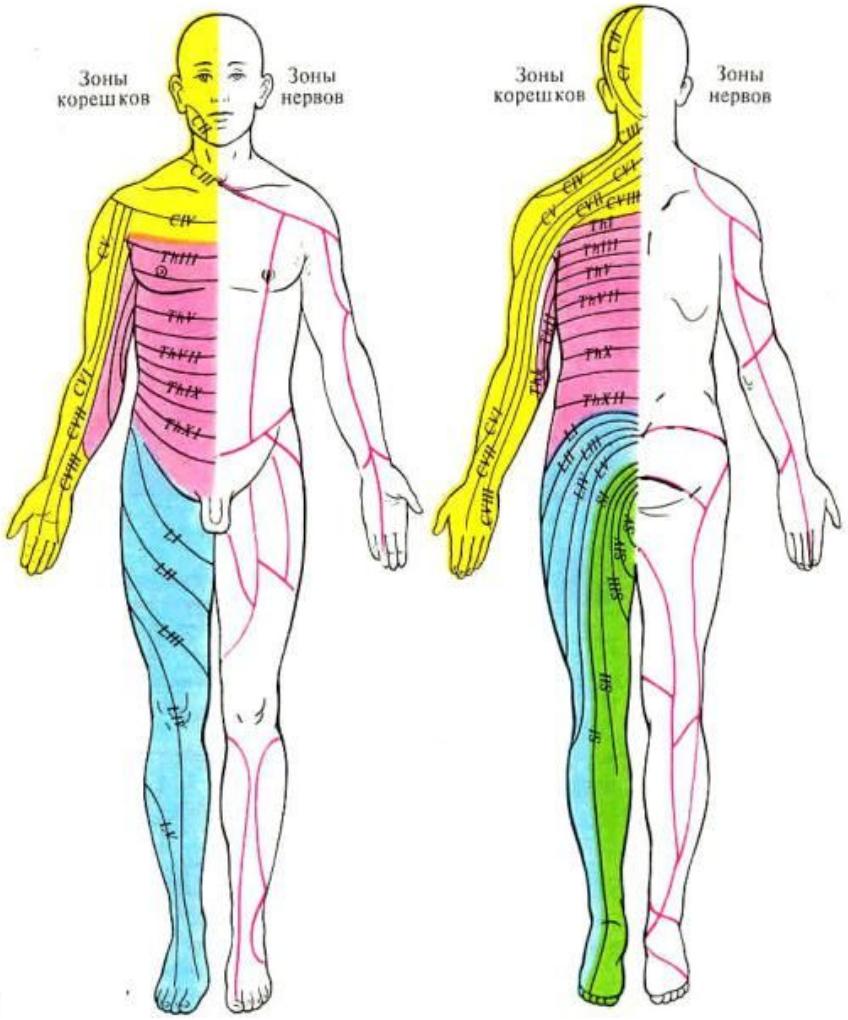

Схема распределения кожной чувствительности соответственно нервам и сегментам спинного мозга

Рефлекторная дуга

Рефлекторная дуга — нейронный путь, по которому проводятся нервные импульсы при осуществлении рефлекса

Рефлекторная дуга состоит из:

- рецептора
- афферентного звена
- зоны замыкания
- эфферентного звена
- исполнительного органа

Субстратом рефлекторной дуги являются синаптические связи между нейронами

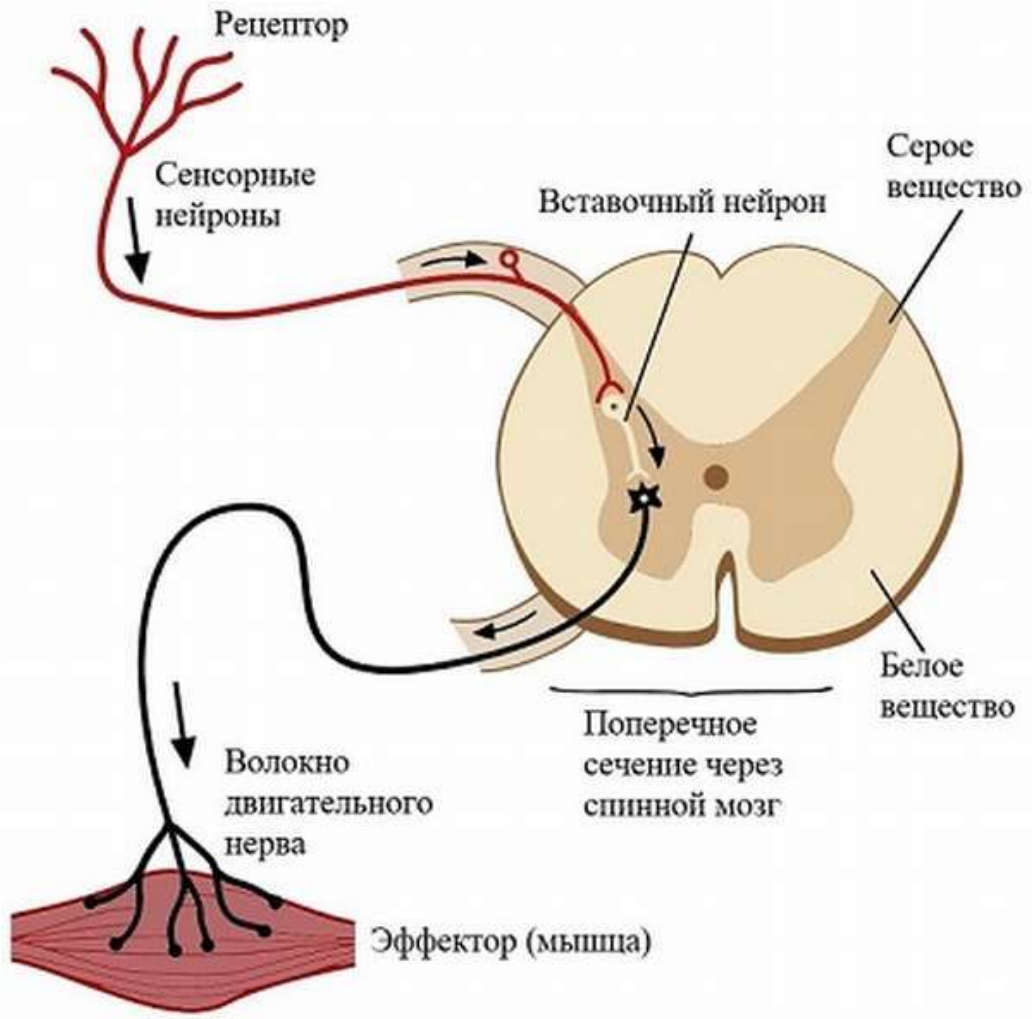

Схема рефлекторной дуги

Классификация рефлекторных дуг

1. По количеству нейронов, участвующих в ее образовании: двух-, трех-, полинейронные

2. По количеству синаптических связей: моно-, полисинаптические

3. По организации: простая (дуга проходит на уровне спинного мозга), сложная (рефлекторная дуга замыкается на вышележащих уровнях ЦНС)

Строение рефлекторной дуги

1) Рецептор - нервные окончания, воспринимающие раздражения

2) Чувствительные нервные волокна - проводят импульсы в центральную нервную систему (афферентное звено), тело нейрона лежит в спинномозговом ганглии

3) Зона замыкания (периферия серого вещества, вставочные нейроны)

4) Эфферентное звено - двигательные нервные волокна (проводят импульсы от цент ральной нервной системы к органам), передние корешки спинного мозга

5) Исполнительные органы - органы, отвечающие на раздражения (мышцы или железы)

Строение рефлекторной дуги

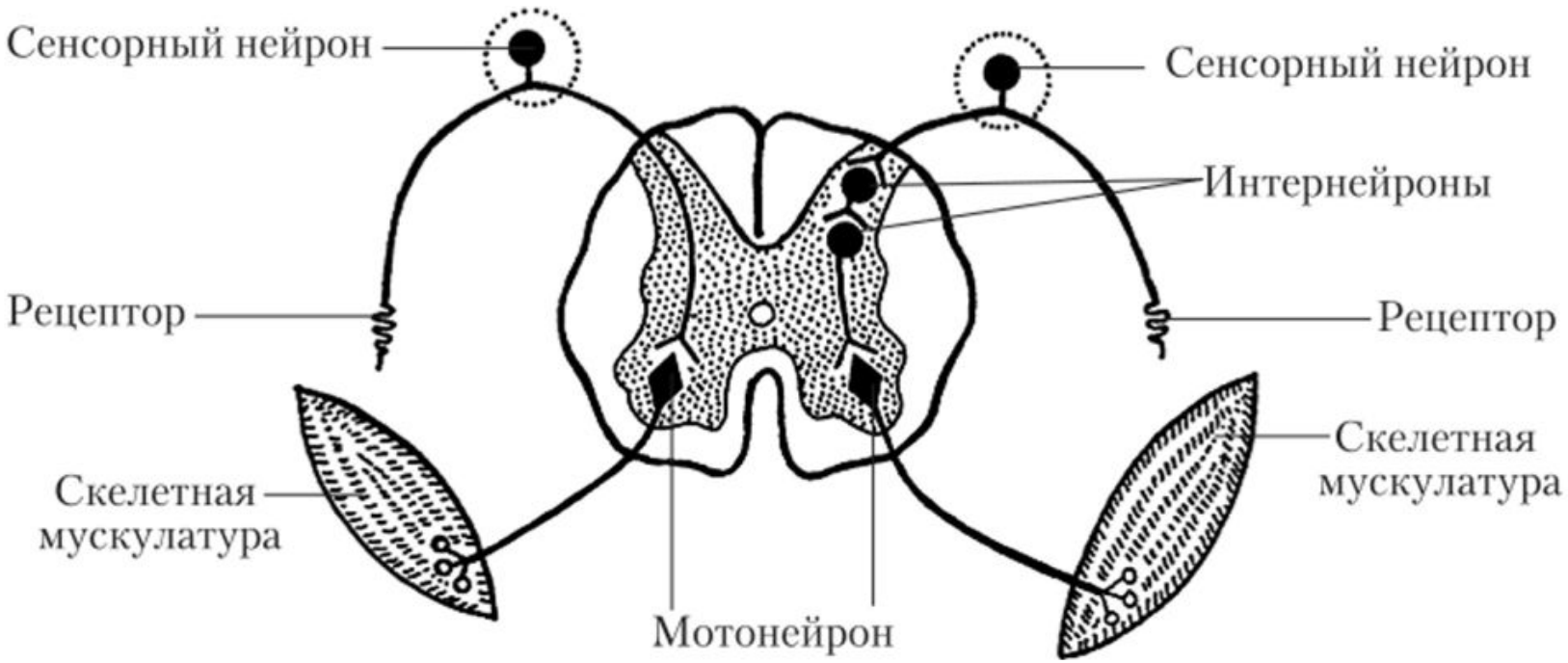

Сравнение соматической 2 и 3-х нейронной рефлекторной дуги

Строение рефлекторной дуги

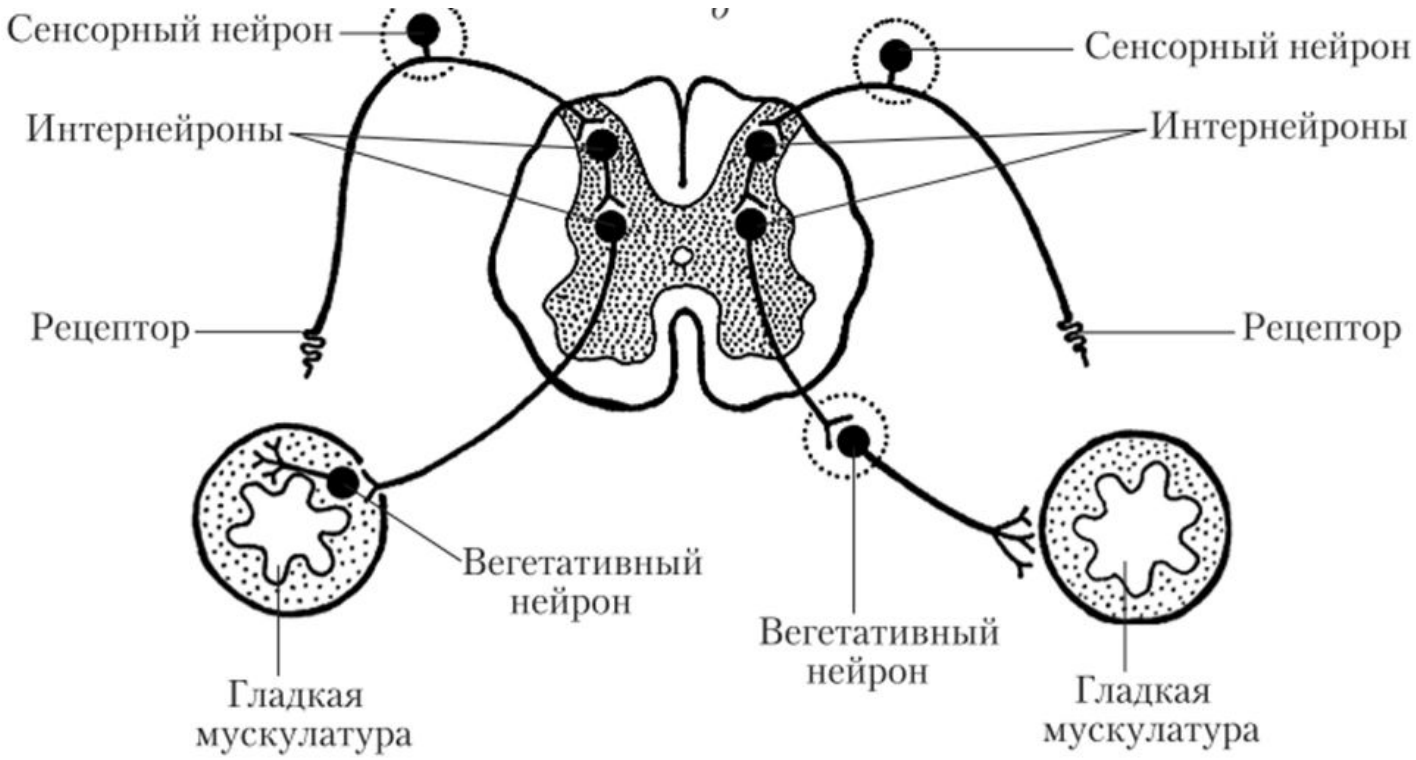

Особенность строения рефлекторной дуги вегетативного рефлекса заключается в наличии вегетативного нейрона, который получает иннервацию от ядер боковых рогов. Данный нейрон может находиться, как вне эффекторного органа, так и в нем самом

Уровни замыкания рефлексов

Рефлекс	Вид его	Мышцы	Нервы	Сегменты
Надбровный	Глубокий, периостальный	M. orbicularis oculi	N. trigeminus (V) — n. Facialis (VII)	Продолговатый мозг и мост
Корнеальный	Поверхностный со слизистой оболочки	То же	То же	Продолговатый мозг и мост
Нижнечелюстной	Глубокий, периостальный	M. masseter	N. trigeminus — r. Mandibularis (чувствительный и двигательный)	Продолговатый мозг и мост
Глоточный	Поверхностный, со слизистой оболочки	Mm. constrictores pharyngis и др.	N. glossopharyngeus, n. Vagus (чувстви тельный и двигательный)	Продолговатый мозг
Нёбный (мягкого нёба)	То же	Mm. levatores veli palatini	То же	То же
Сгибательно-локтевой	Глубокий, сухожильный	M. biceps	N. musculo-cutaneus	CV — CVI
Разгибательно-локтевой	То же	M. triceps	N. radialis	CVII — CVIII
Карпо-радиальный	Глубокий, периостальный	Mm. pronatores, flexores digitorum, brachioradialis, biceps	N. medianus, n. radialis, n. musculo-cutaneus	CV — CVIII
Лопаточно-плечевой	То же	Mm. teres major, subscapularis	N. subscapularis	CV — CVI
Верхний брюшной	Поверхностный, кожный	Mm. transversus, obliquus, rectus abdominis	Nn. intercostales	DVII — DVIII
Средний брюшной	Поверхностный, кожный	То же	То же	DIX-DX
Нижний брюшной	Поверхностный, кожный	То же	То же	DXI-DXII
Кремастерный	Поверхностный, кожный	M. cremaster	N. genitofemoralis	LI-LII
Коленный	Глубокий, сухожильный	M. quadriceps	N. femoralis	LIII — LIV
Ахиллов	То же	M. triceps surae	N. tibialis (n. ischiadi-cus)	SI — SII
Подошвенный.	Поверхностный, кожный	Mm. flexores digitorum pedis и др.	N. ischiadicus	LV — SI
Анальный	То же	M. sphincter ani	Nn. ano-coccy-gei	SIV — SV

Источники используемой литературы

1. Топическая диагностика заболеваний нервной системы / А.В. Триумфов. – 21-е изд., испр. – 2019. – 256 с.

2. Гайворонский И.В. Нормальная анатомия человека: учебник для мед. вузов: в 2 т. – 2016. – 452 с.

3. Физиология. Основы и функциональные системы: Курс лекций / Под ред. К.В. Судакова. – М.: Медицина, 2000. – 784 с.