



**Федеральное государственное
образовательное учреждение высшего образования
«Российский университет дружбы народов»
Аграрный факультет
Департамент ветеринарной медицины**



**Российский университет
дружбы народов**

Перелом диафиза плечевой кости у кошки

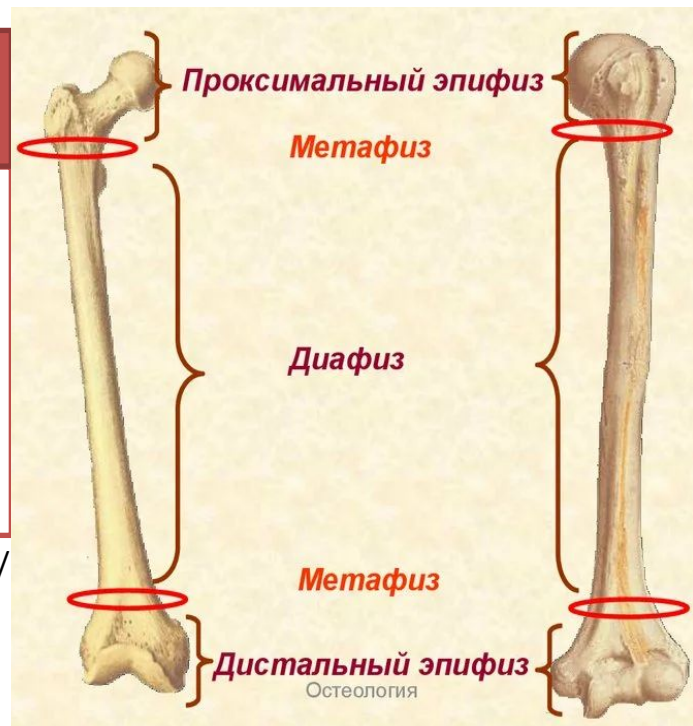
**Выполнила: студентка группы СВ-4
Чарнецкая Анна**

Введение

Процентное распределение повреждений анатомических областей плечевой кости:

1. Переломы с вовлечением дистального эпифиза и метафиза- 52%.
2. Переломы диафиза - 40%;
3. Переломы с вовлечением проксимального эпифиза и метафиза - 8%;

<https://spbvet.com/vladeltsam/klinicheskie-sluchai/pereloma-diafiza-plechevoy-kosti-u-koshki/>



Анамнез

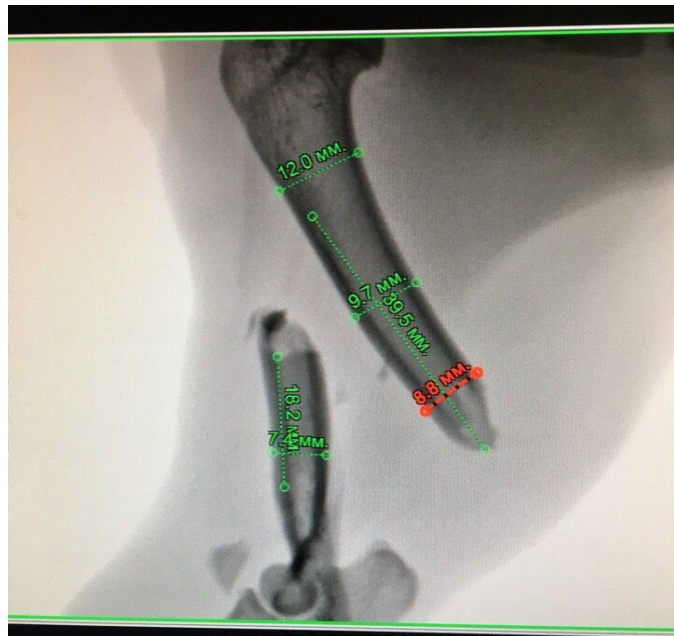3-летняя вакцинированная домашняя кошка весом 5 кг. поступила в клинику после предполагаемого ДТП. Новые владельцы нашли животное на обочине дороги. После комплексной диагностики и стабилизации состояния в отделении реанимации и интенсивной терапии, животное было направлено на лечение перелома плечевой кости правой грудной конечности.



Клинический осмотр

Ортопедический осмотр: хромота висячего типа на правую грудную конечность, деформация и патологическая подвижность в области плечевой кости, выраженная болевая реакция.

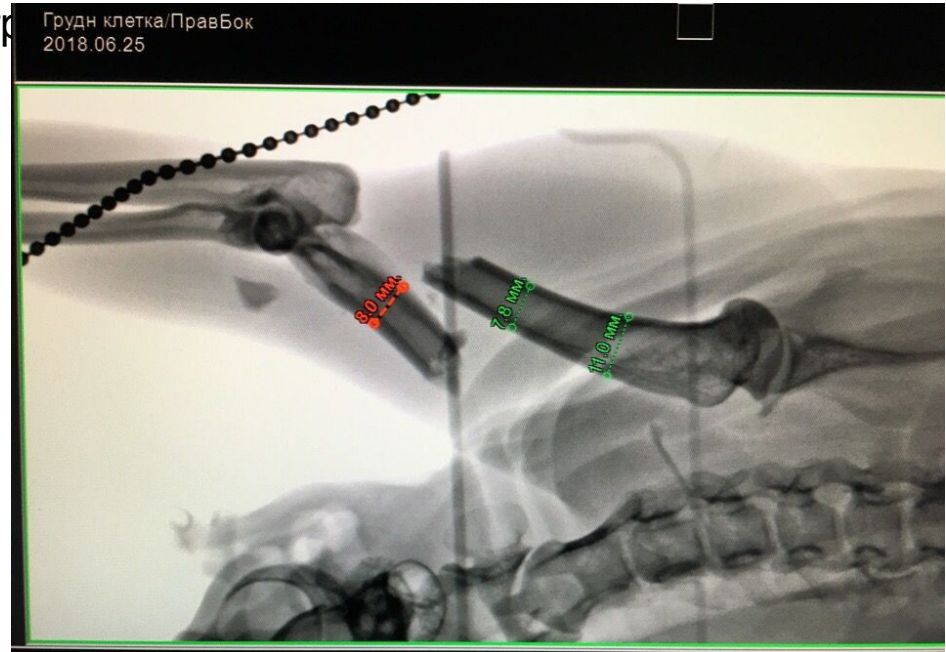
Рентгенография: оскольчатый перелом дистальной половины диафиза плечевой кости



Фото

1

авой гр



Фото

2



Предоперационное планирование

a. Плечевая артерия (медиальная поверхность).

b. Лучевой нерв (латеральная поверхность).

c. Срединный и локтевой нерв (медиальная поверхность).

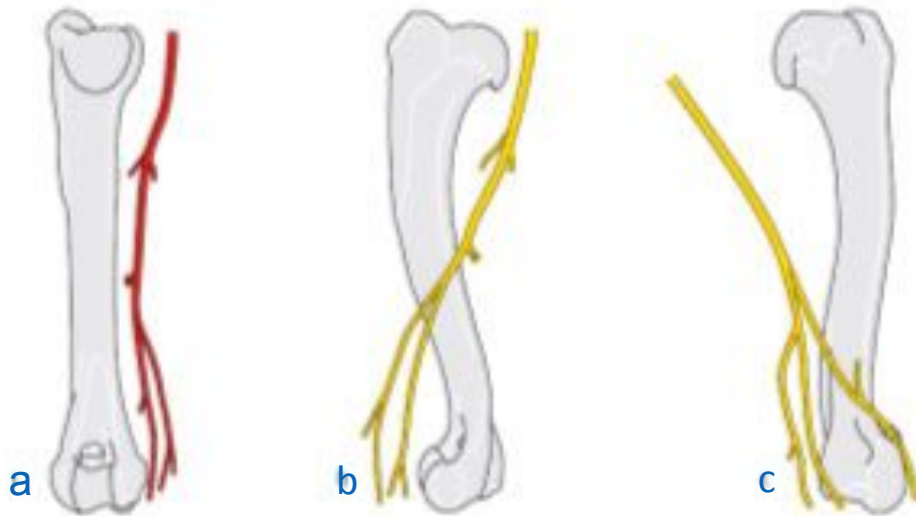


Фото
3

Лечение

Металлоостеосинтез с помощью пластины LC-DCP под винты 2,4; мостовидная фиксация (производитель «BALF»)

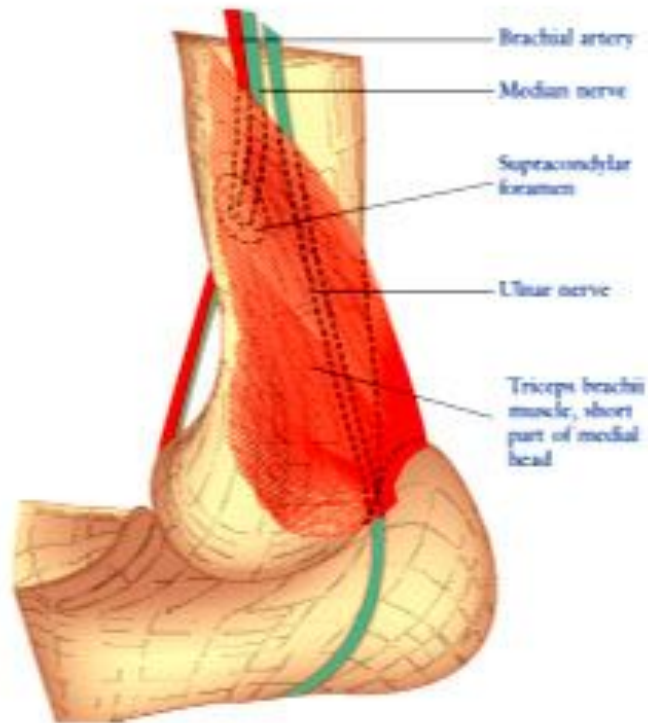


Фото
4

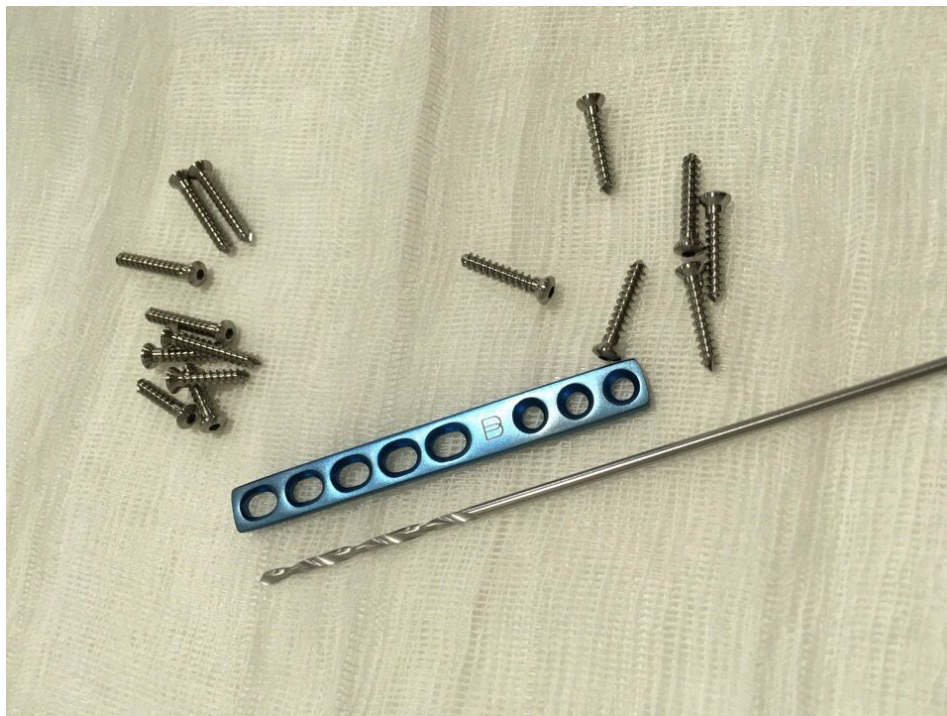
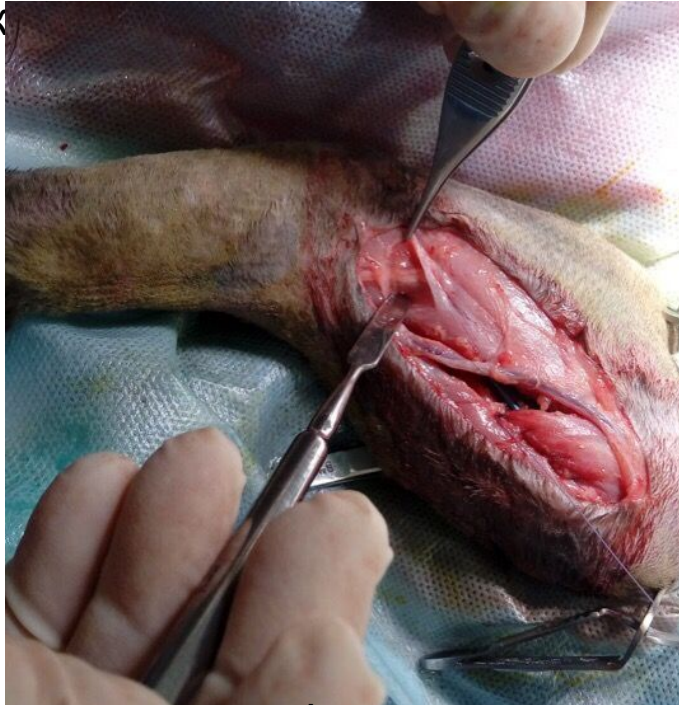
Фото
5

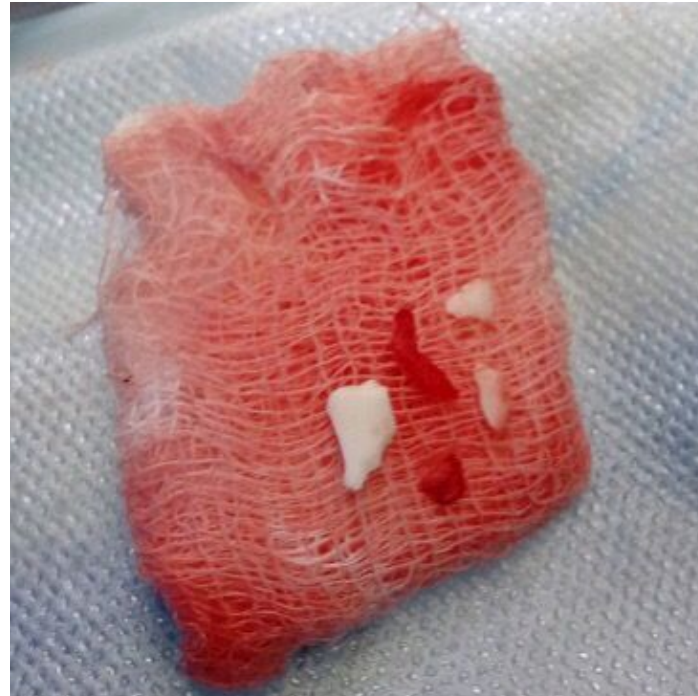
Этапы операции:

Этап 1 Для защиты от ятрогенной травмы выделены и отведены невровазкулярные структуры и удалены нежизнеспособные осколки фрагментов



Фото

6

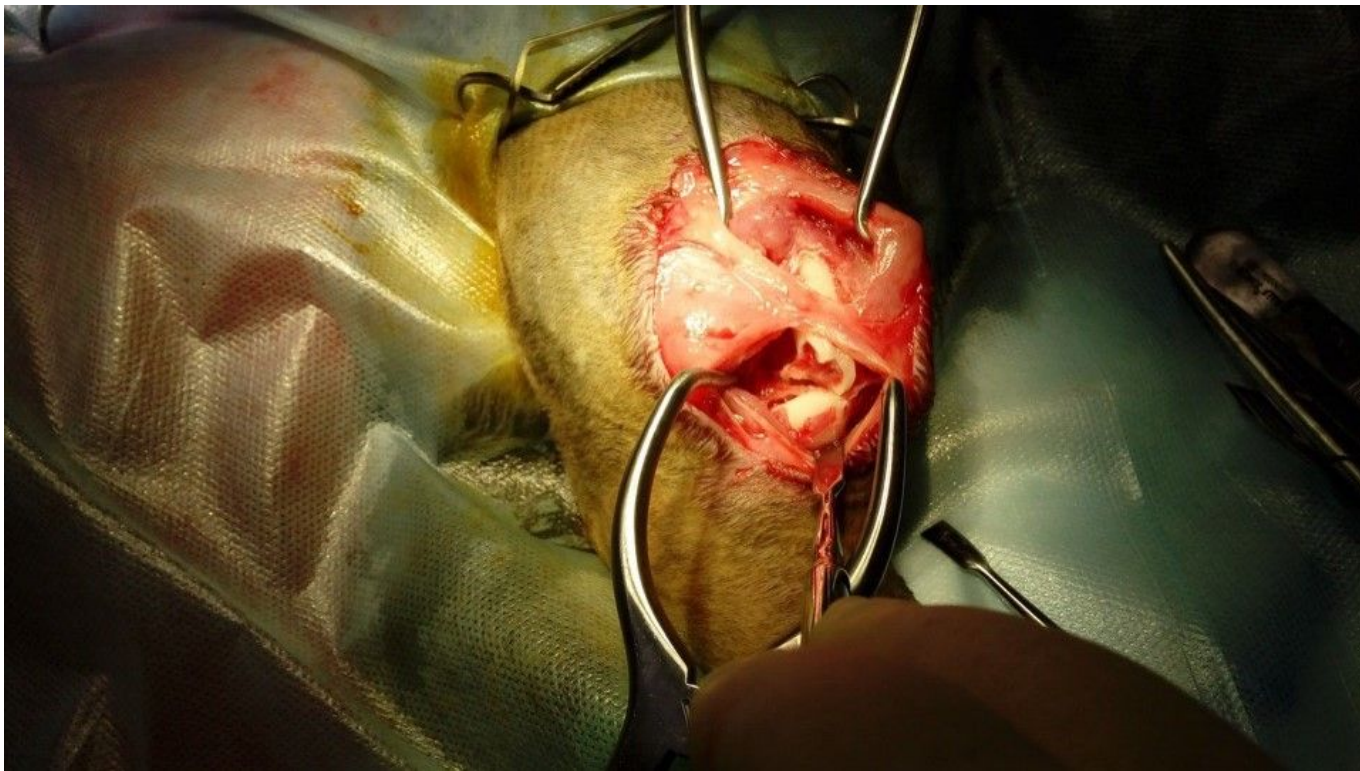


Фото

7



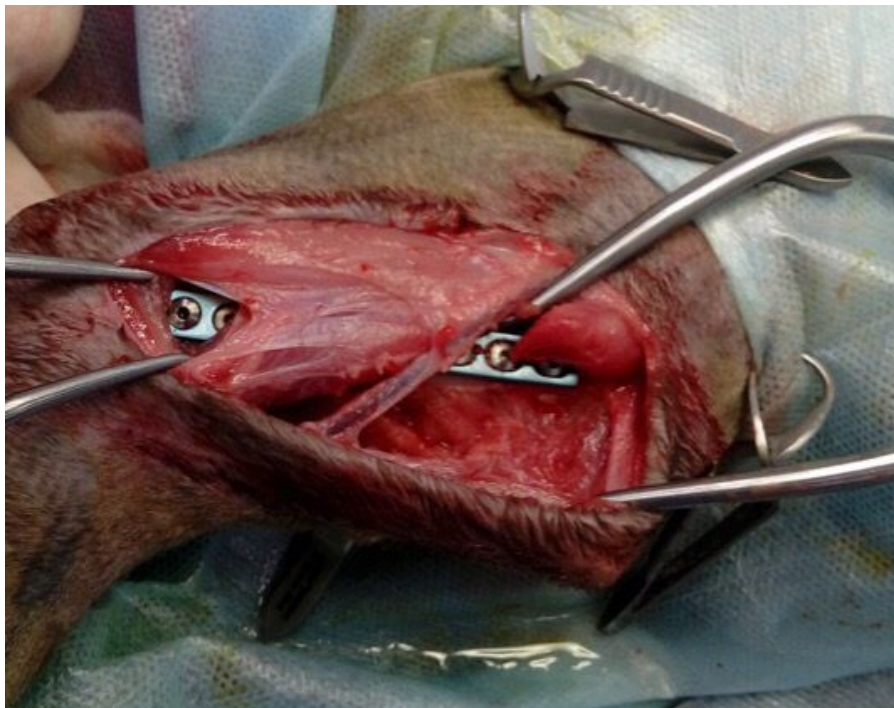
Этап 2. Репозиция отломков и фиксация дистального сегмента



Фото

8

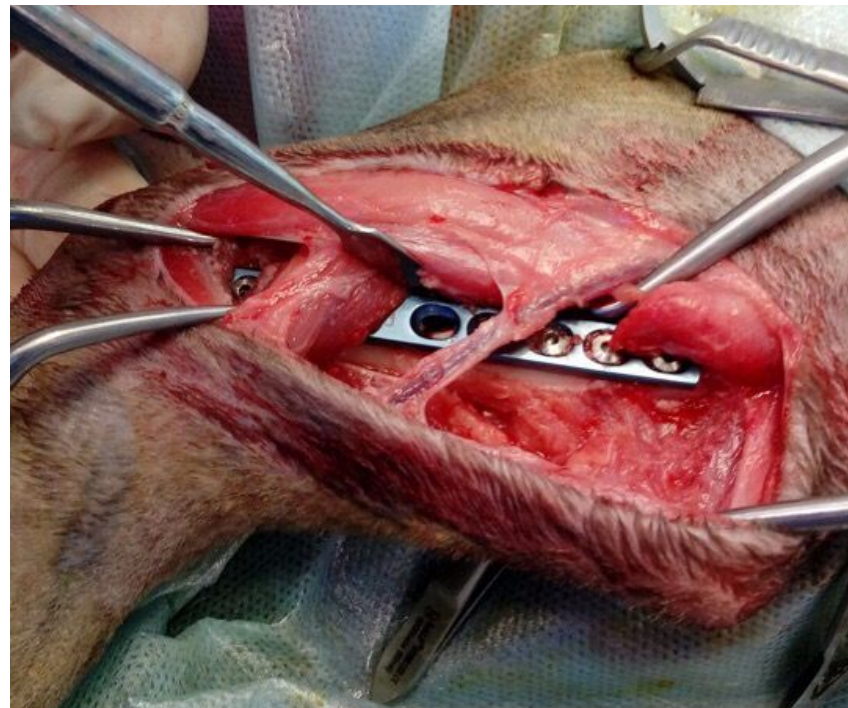
Этап 3. Вид операционной раны после репозиции отломков и окончательной фиксации фрагментов.



Фото

9

9



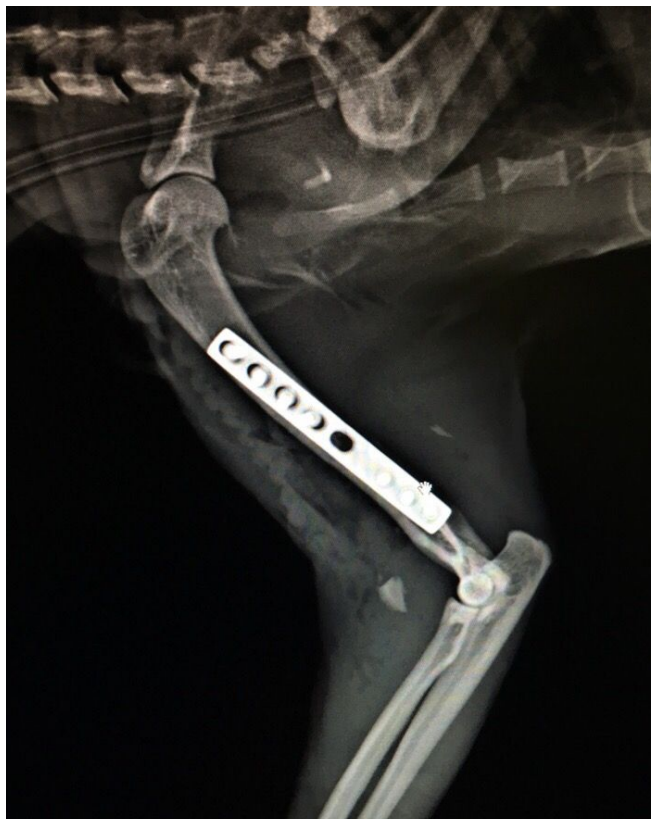Фото

10



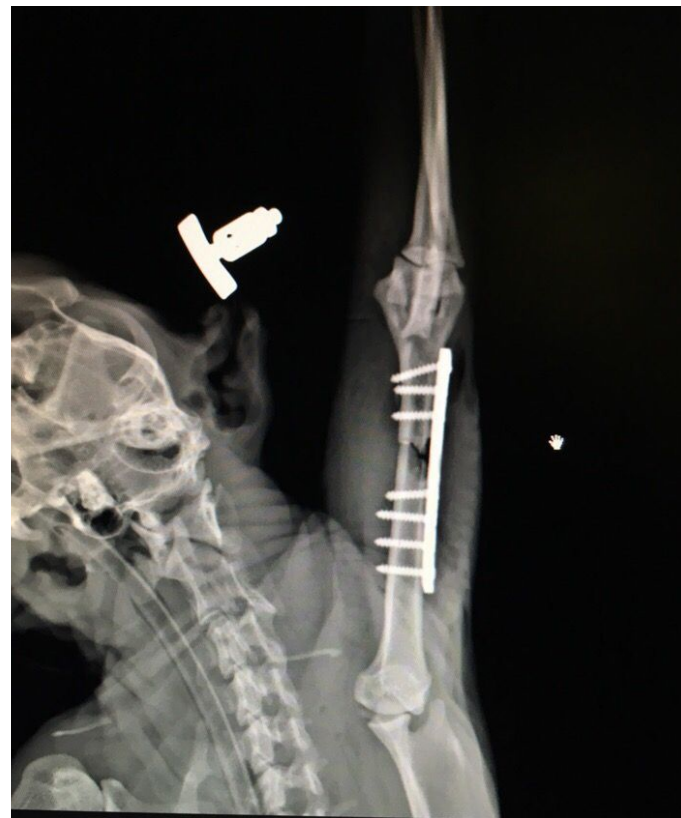Российский университет
дружбы народов

Этап 4. Рентгенологический контроль



Фото

11



Фото

12



Список литературы

1. <https://spbvet.com/vladeltsam/klinicheskie-sluchai/pereloma-diafiza-plechevoy-kosti-u-koshki/>
2. COLOR ATLAS OF SURGICAL APPROACHES TO THE BONES AND JOINTS OF THE DOG AND CAT. Thoracic and pelvic limbs (R. Latorre F. Gil S. Climent O. Lopez R. Henry M. Ayala G. Ranlirez F. Martinez J. Viizquez)

