# Behandling av eksudativ AMD

29.09.2016

# Fakta

- AMD er den viktigste årsaken til irreversibel synstap i Vesten
- Tilstand angriper netthinnens skarpsynsområde og fører til sentral skotom og nedsatt detaljesyn, metamorfopisier
- Patogenese: vaskulær aldring, UV-lys, arv
- Masseundersøkelser i Australia, Nederland og USA viser at AMD finnes hos ca 10 – 20% av befolkning mellom 65 – 74 år, 20 – 30% hos disse som er 75 – 84 år og hele 47% hos personer over 85 år
- Terapimulighetene er få og går ut fra morfologi av AMD i hver konkret tilfelle. Laser og fotodynamisk behandling er ikke egnet for alle pasienter, og Anti-VEGF behandling tar hoveddel av AMD behandling nå

# Eksudativ («våt») AMD morfologiske former

- Serøs cystisk makulaødem
- Aktiv lekkende CNV – klassisk eller skjult membran, det er faktisk et lokalt avgrenset området som konsists av bare neovaskulære kar, den kan ligge over og under PE. Kilde for intraretinal eller subretinal veska. Noen ganger fører til PE rift
- PED: serøs, med blod eller fibrovaskulær PED som en del av okkult lekkende neovaskulær membran (CNV)
- Blandede former

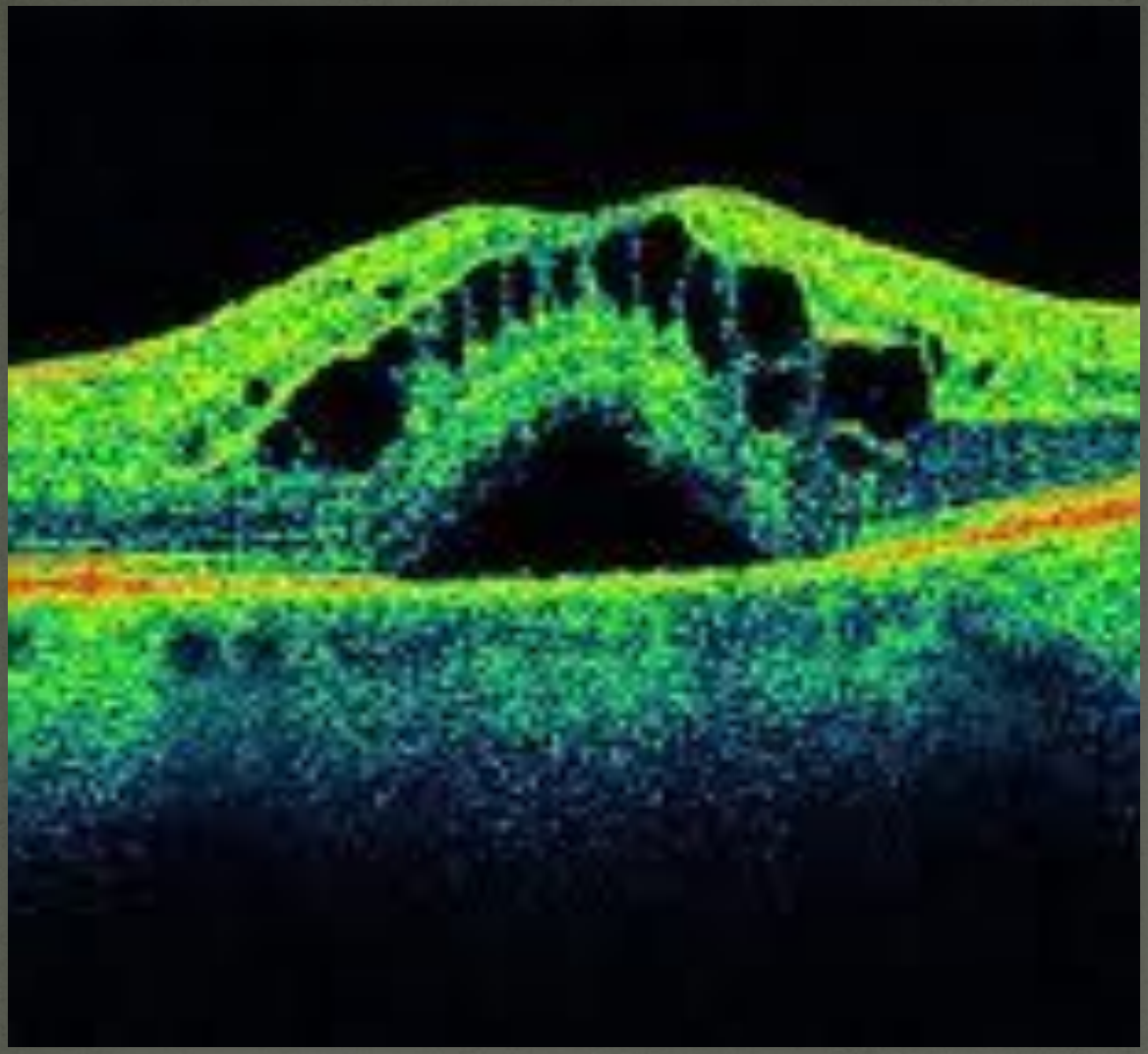

# Serøs sentral makulaødem

# Sentral serøs ME ved våt AMD

Her ser vi masse blødninger paramakulært med mange drusen og harde ekssudater runtom makula, subretinal blødning mellom papilleog makula, sentral makulaødem

# Klassisk CNV

Fluoroscein Angiografi med kontrast

# Klassisk CNV

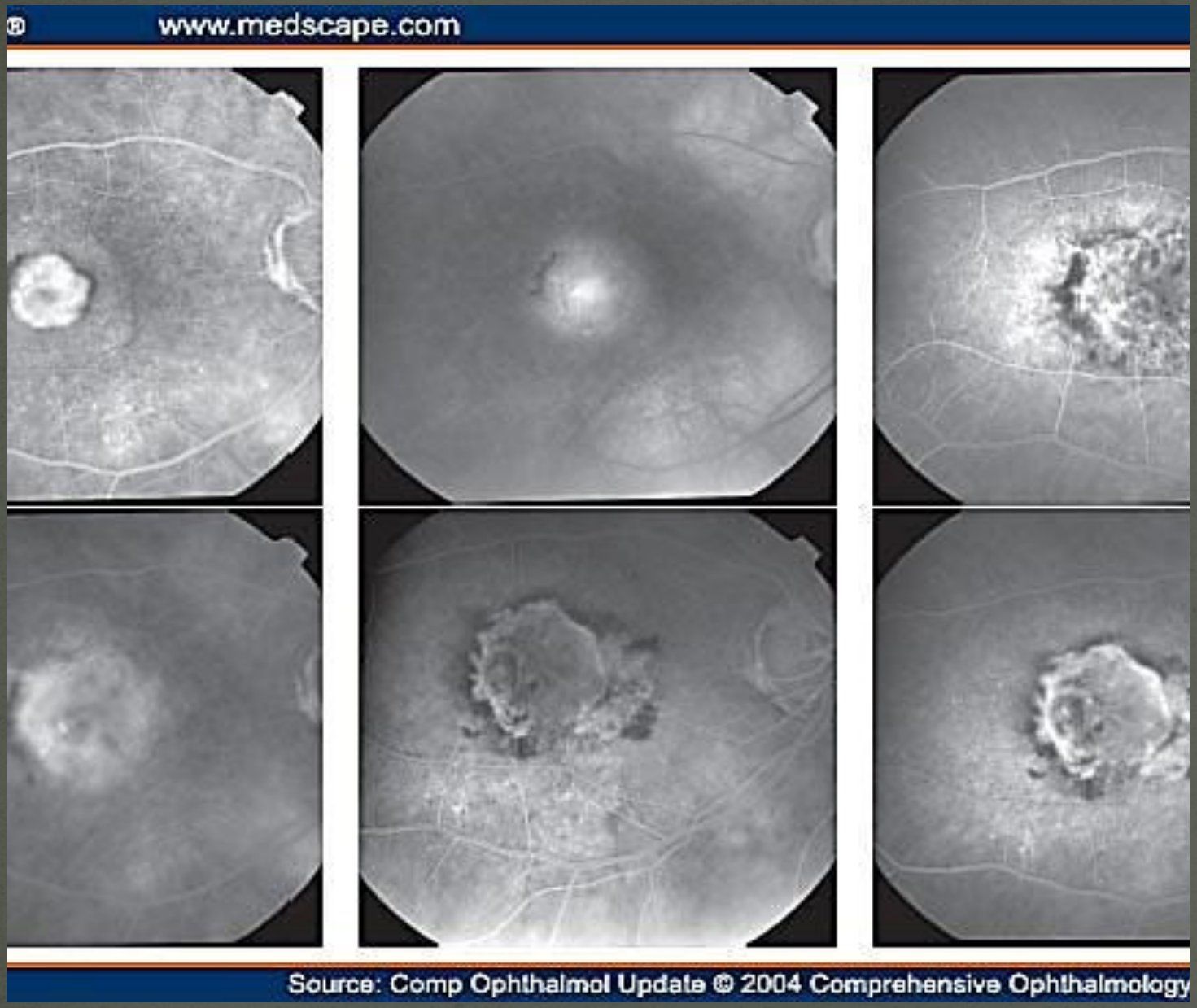
®
www.medscape.com
Source: Comp Ophthalmol Update © 2004 Comprehensive Ophthalmology

CNV

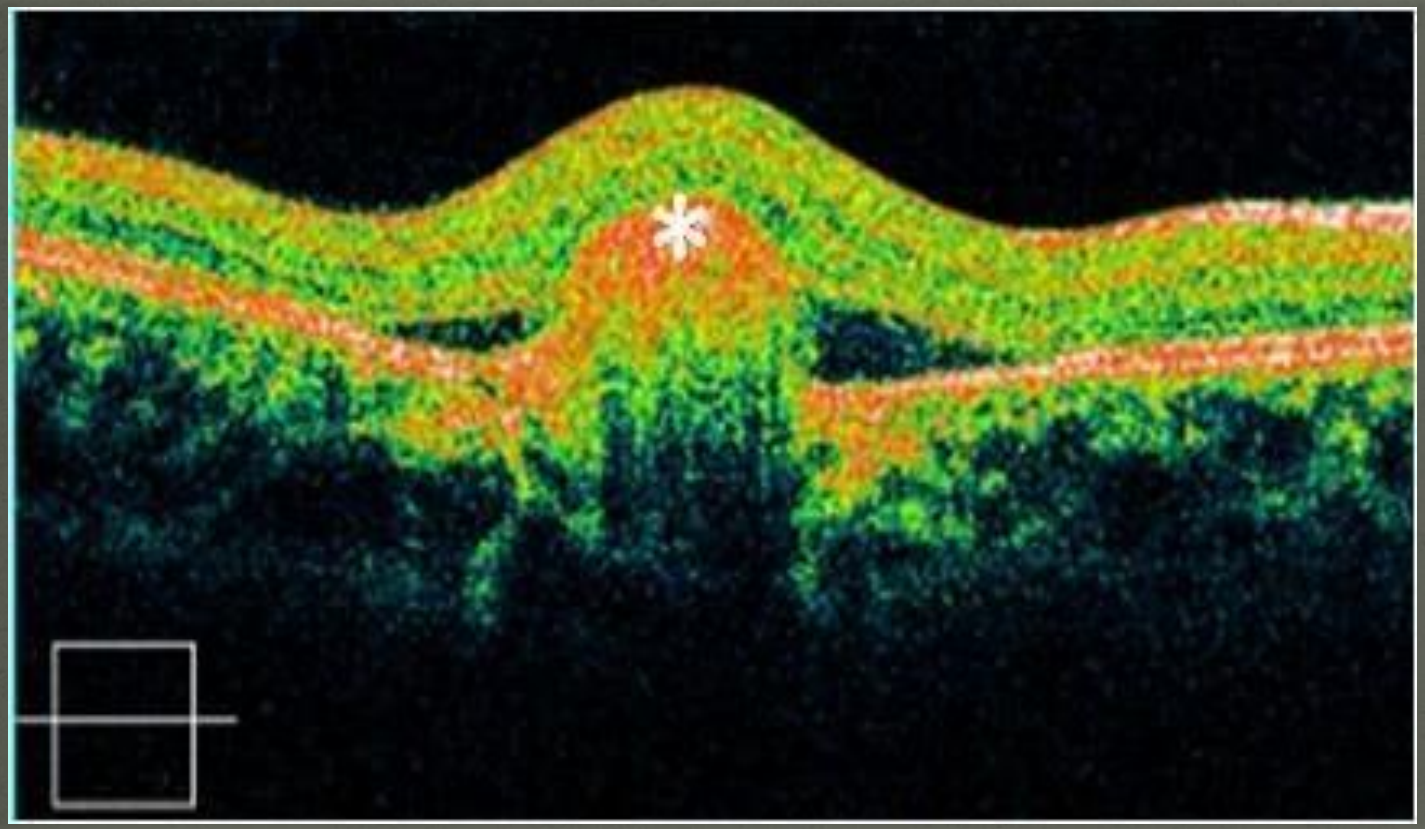

# CME+ aktiv CNV

CNV vokser og destruerer PE lag og utløser PED

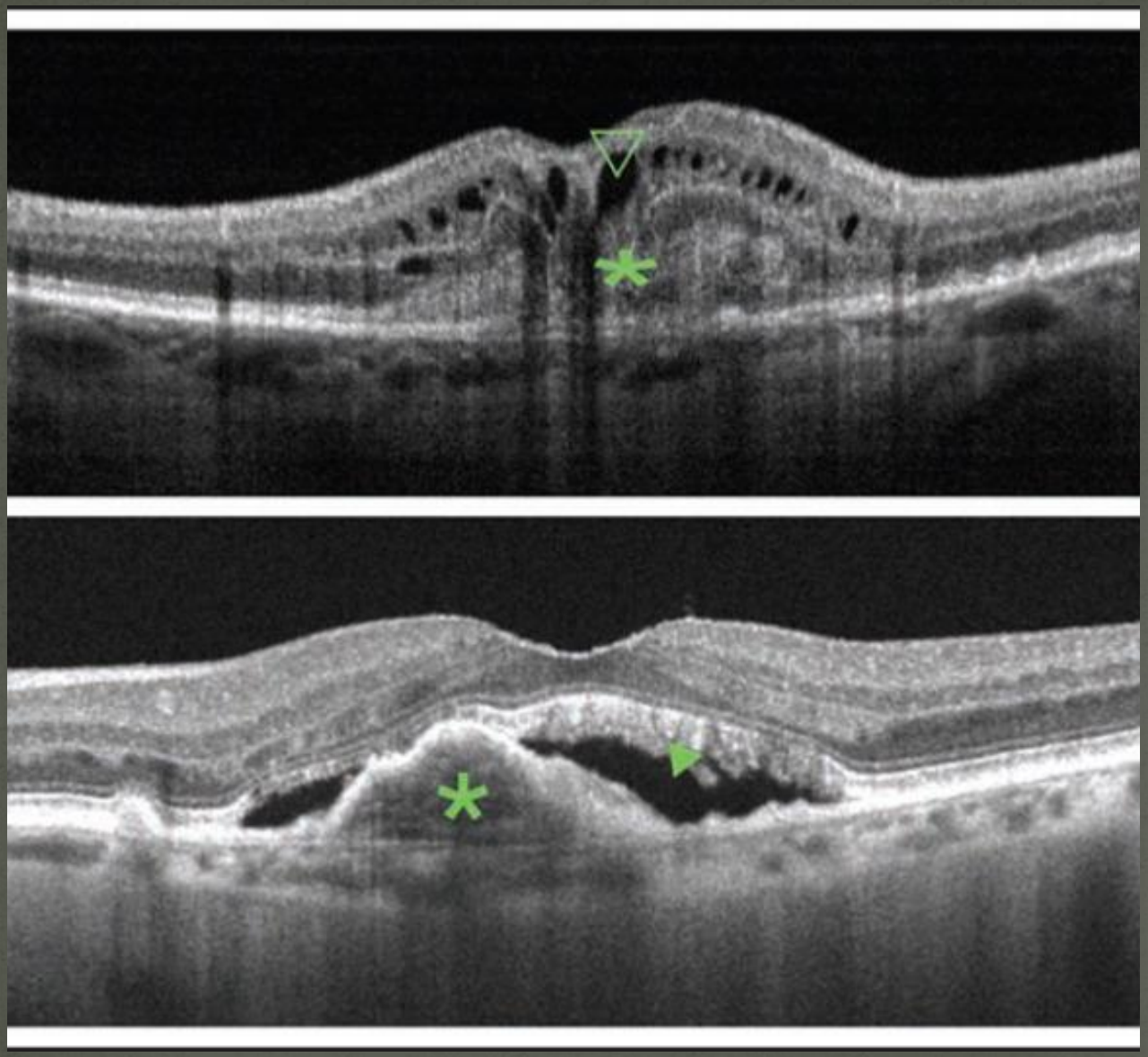

## Fibrovaskulær PED som en del av aktiv CNV

Spektral-Domain OCT

1. Aktiv CNV med intraretinal veska
2. Aktiv CNV med subretinal veskeansamling
3. Noen ganger mekanisk press fra neovaskulær vev gjør rift i PE som går an å finne på OCT, da veska fordeles både sub-og intraretinalt

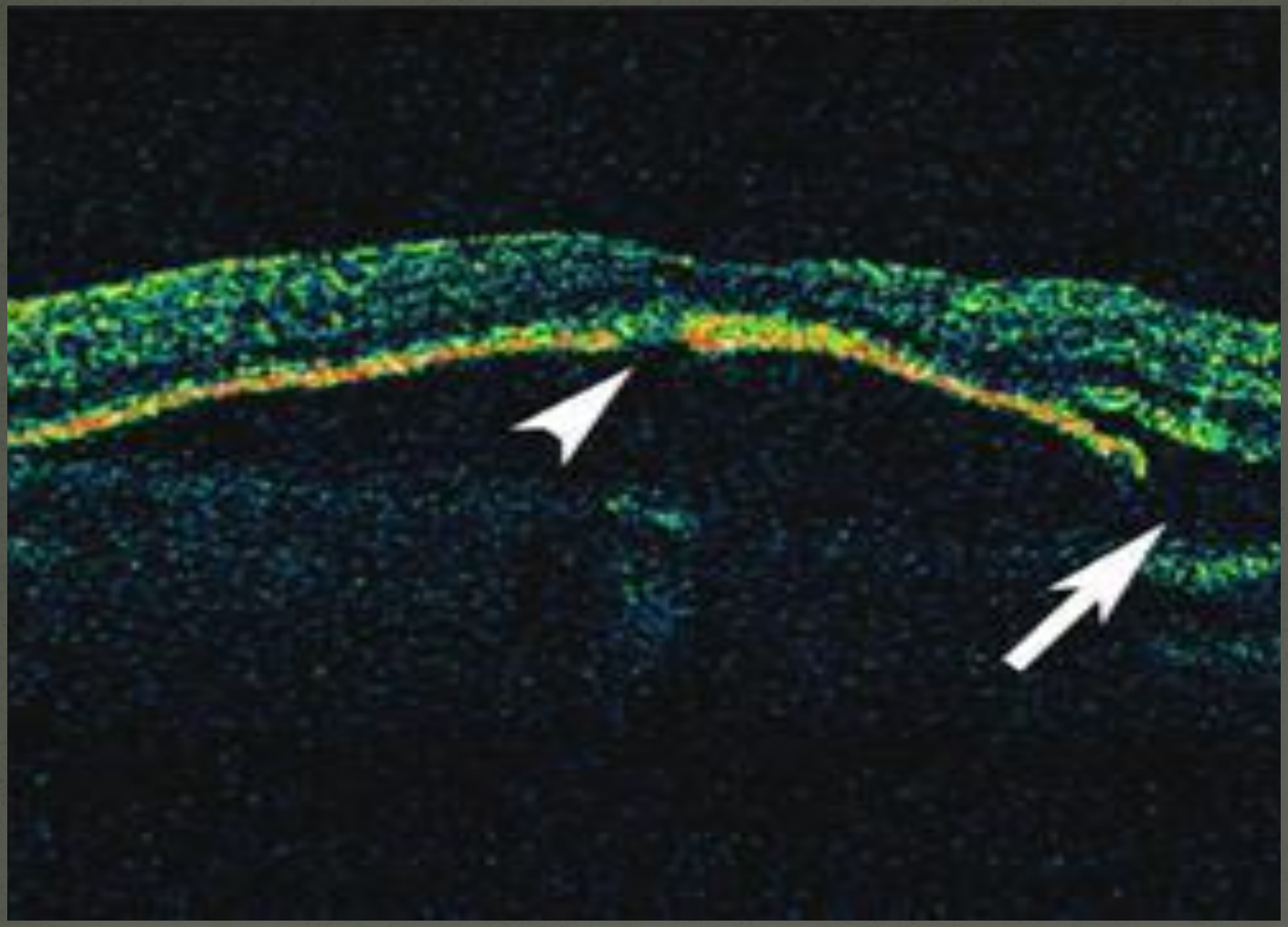

PE rift («tear»)

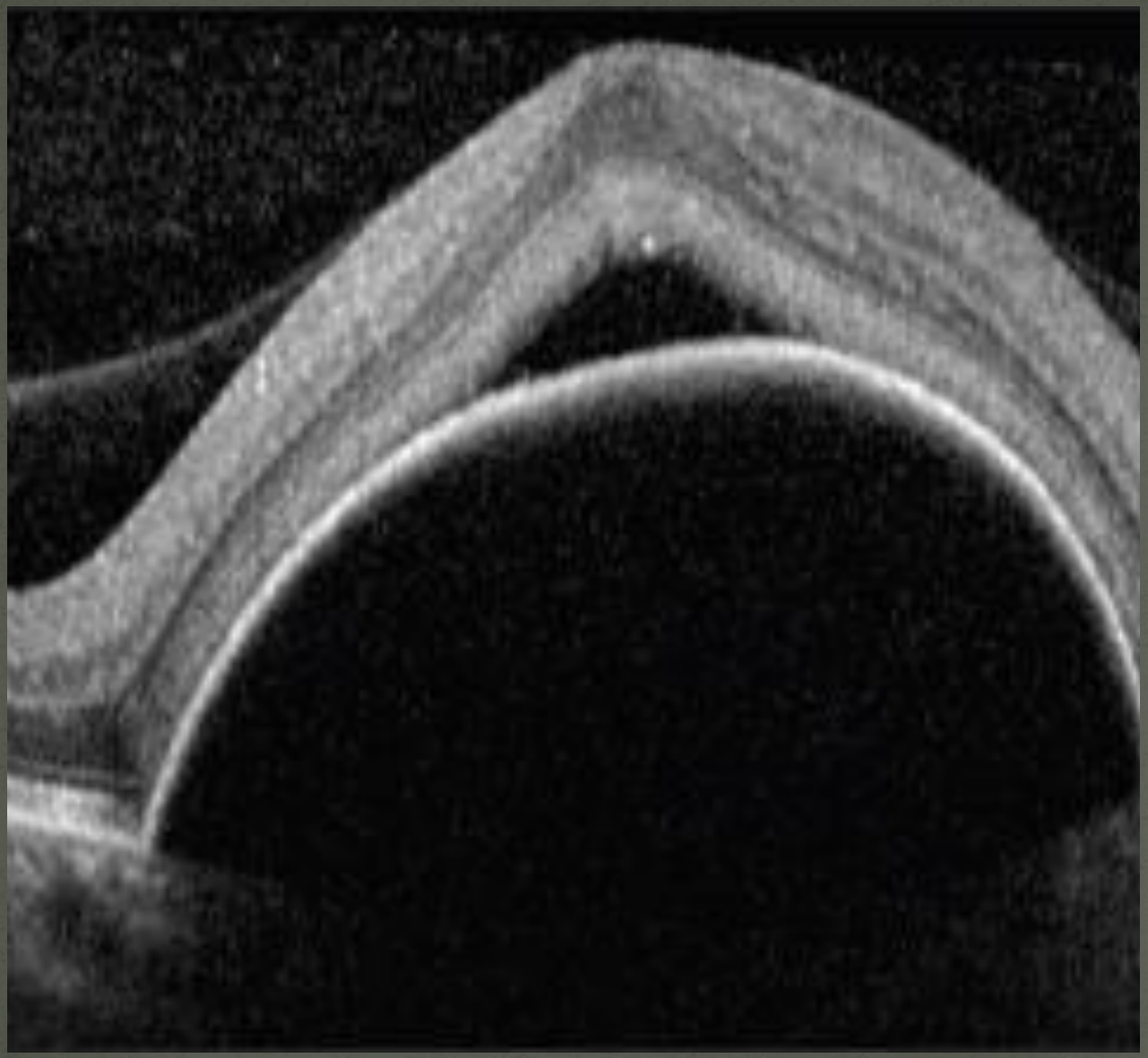

PED i fovea

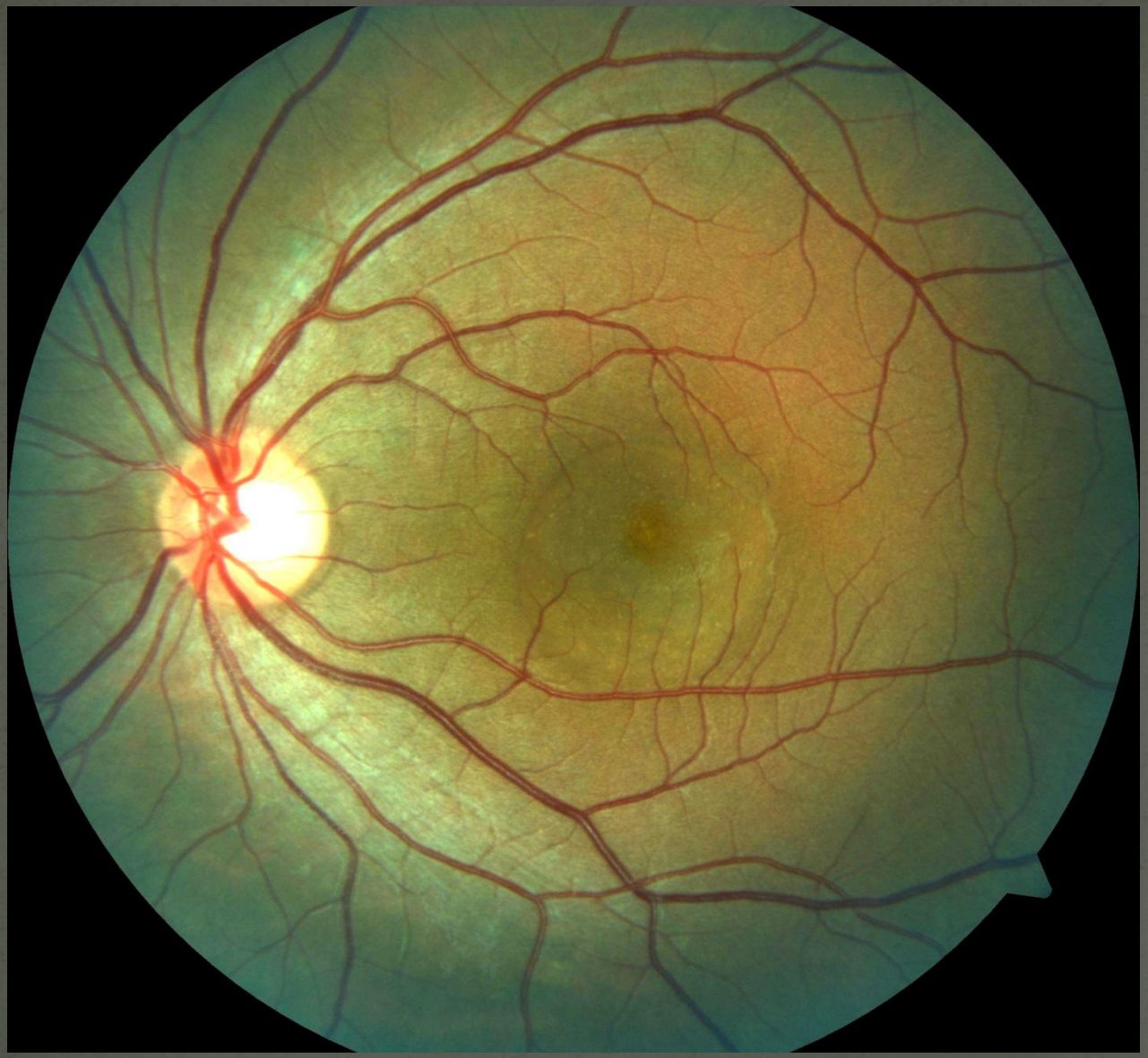

Serøs PED i fovea, oftalmoskopisk

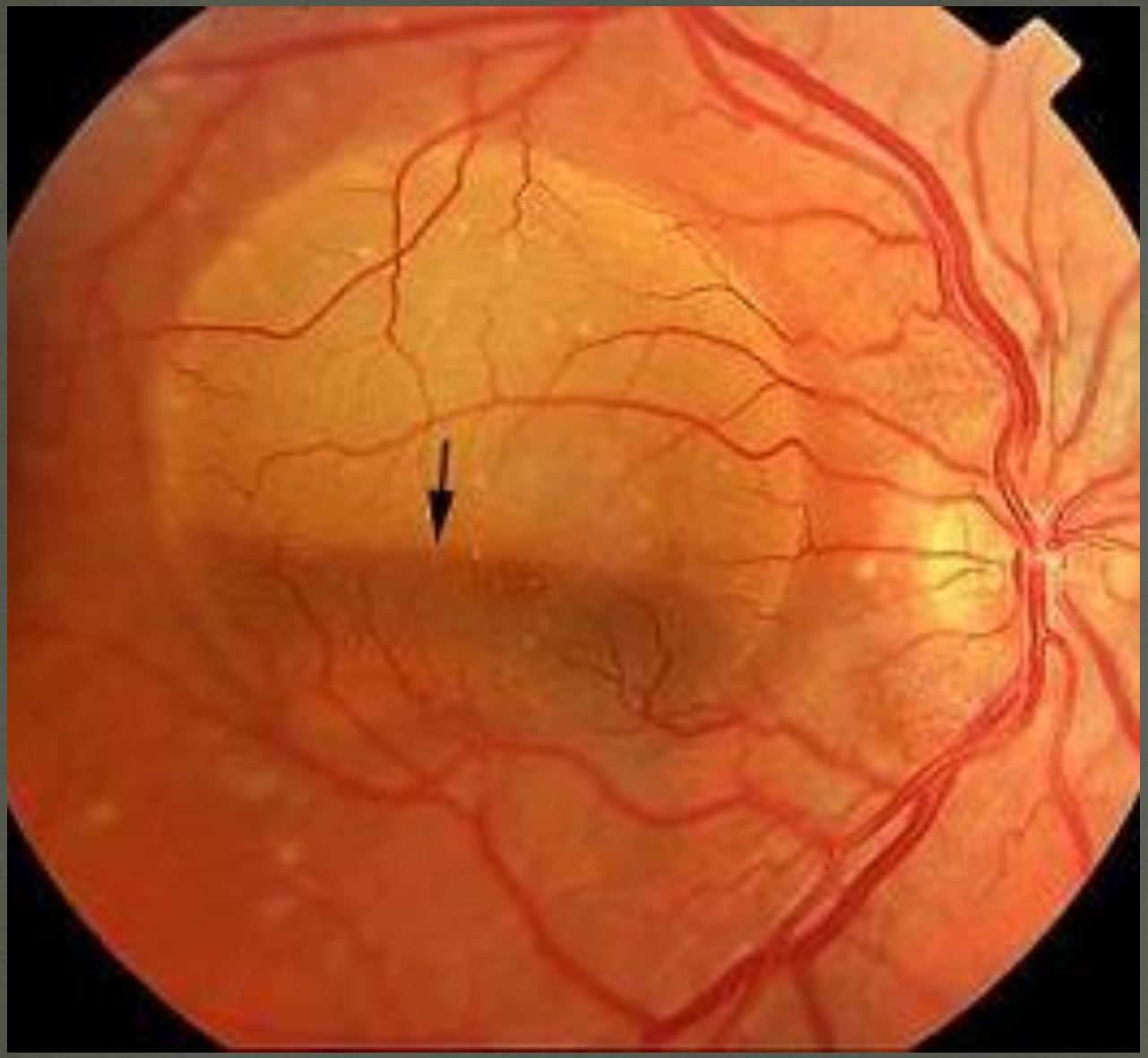

# Blod i PED, oftalmoskopi

# Laserbehandling

- Om visus er mer enn 0,1 men mindre enn 0,4 da PDT behandling med laser etter ICG undersøkelse med verteporfin som injiseres i.v. og selektivt resorberer laserenergi av spesifisk bølgelengden. Laserpåvirkning utløser fotokjemisk reaksjon som ødelegger endotelcellene og blodkarene. Spot må dekke hele lesjonen.
- Behandling dessverre virker dårlig på okkulte CNV som ligger under PE, men kan vurderes allikevel ved visus 0,2 og mer, ved dekompensasjon og forverring, ved tilkomst av blod, visus tap. Men ved lesjon over 4 Mpapillestørrelse ikke PDT.
- Subfoveolær CNV skal ha PDT. Om ekstrafoveolære da vurrderes laser først, men kan suppleres med PDT
- Kan gjentas ved persisterende lekkasje fra CNV på FA, tidligst hver 3 mnd. Tidligere om CNV vokser fort og om rask visustap, eller dette er siste øye
- OBS Aldrig PDT narmere enn 200 mikrometer fra papillen

# Fremgangsmåte PDT

- 10 minutters i.v. infusjon av verteporfin 6 mg/kvadratmeter kroppsoverflate oppløst i 30 ml infusjons veske. Saltvann ikke brukes!
- Lysaktivering med diodelaser med rødt lys (bølgelengden 689+- 3 nm) i 15 minutter etter infusjons start. Under spaltelampen og med påmontert fiberoptikk og KL på øyet til pasient.
- Lysintensitet 600 mW/kv.cm, på 83 sekunder gis lysdose på 50J/kv.cm.
- Alle nydannede kar, alt blod og hele lesjonen skal bli dekket av laserlyset. Beregnes margin på 500µm fra kanten av lesjonen for sikker hele dekning. Den nasale kanten skal vare misnt 200 µm fra papillen! Ved behandling av lesjoner som er større enn max laserspot, skal gis behandling til det mest aktiv området i lesjonen

# Farmakologisk behandling

- Antistoffer mot vaskulær endotelvevs faktor, Anti-VEGF behandling: IVI med egen prosedyre. Bevacizumab (Avastin), Ranibizumab (Lucentis), Aflibercept (Eylea), i planer Na-Pegaptanib (Macugen) som nå i bruk i USA.

Beskrevet mange bivirkninger som: hypertensjon, diarre, blodformula forandringer, lungeembolier o.s.v.

- Steroider intravitrealt (Ozurdex) som virker max i 4 mnd etter IVI, deretter effekt avtar
- IVI virker best på intraretinal ødem og subretinal ødem som ligger over PE lag. Har relativt mindre effekt på veskeansamling under PE lag. Effektiv ved CNV og PE rifter, dersom de kan legges flatt på plass etter at CNV blir flatere og mindre aktiv

IVI

# TAKK!