Особенности нервной системы и методика исследования у детей

Человек имеет самую совершенную нервную систему (Н.с) на земле. Проявлением совершенства является наличие Высшей нервной деятельности (ВНД). Н.с. человека способна не только реагировать на раздражители, управлять органами и их взаимоотношением, но, благодаря головному мозгу и ВНД, обеспечивает очень сложную деятельность – психическую, эмоциональную и социальную.

Эмбриогенез НС

- закладка Н.с. происходит на 1-ой неделе внутриутробного развития в виде медулярной пластинки, из которой
- на 4 неделе образуется медулярная трубка, из орального отдела которой
- на 5-6 неделе формируются три мозговых пузыря, которые трансформируются в:
- - два полушария с мозолистым телом (telencephalon),
- - промежуточный мозг(diencetphalon),
- - средний мозг (mesencephalon)
- - мостомозжечок (metencephalon)
- - продолговатый мозг (myelencephalon), переходящий в спинной мозг,
    - из нижнего отдела медулярной трубки образуется спинной мозг

РАЗВИТИЕ ПЕРЕДНЕГО МОЗГА

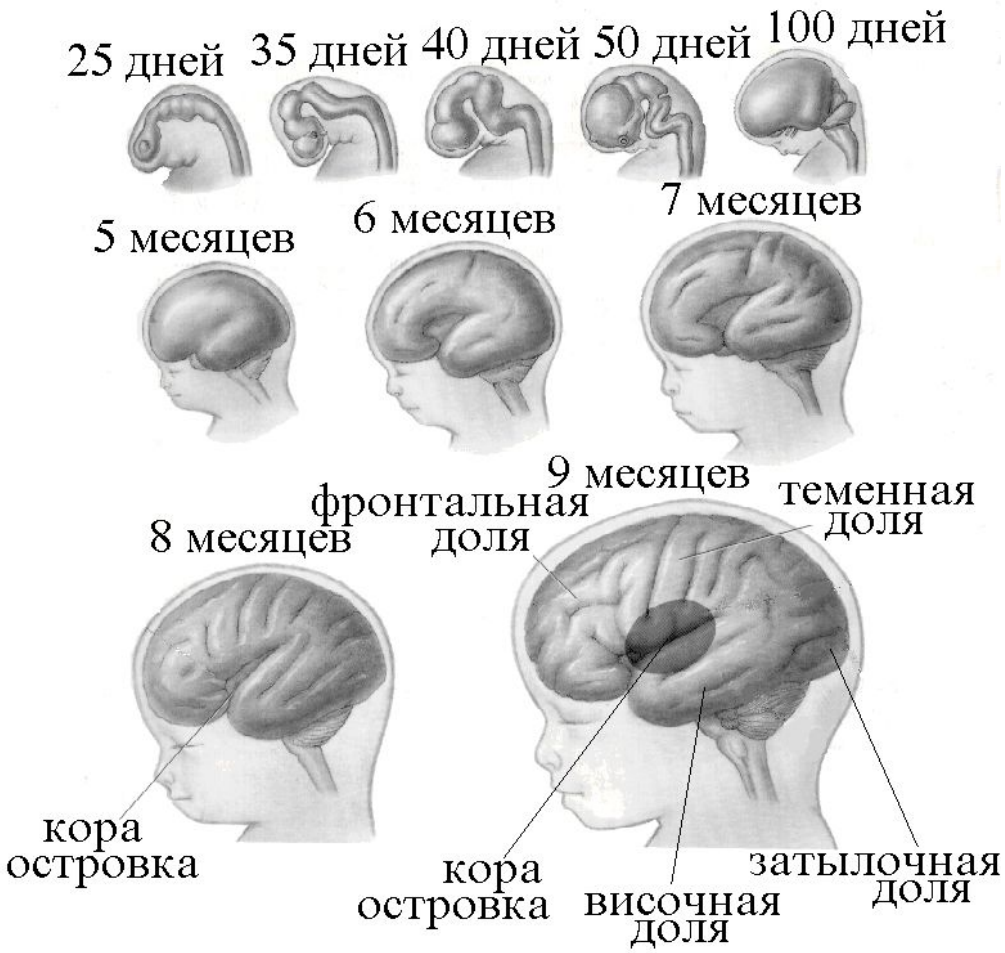

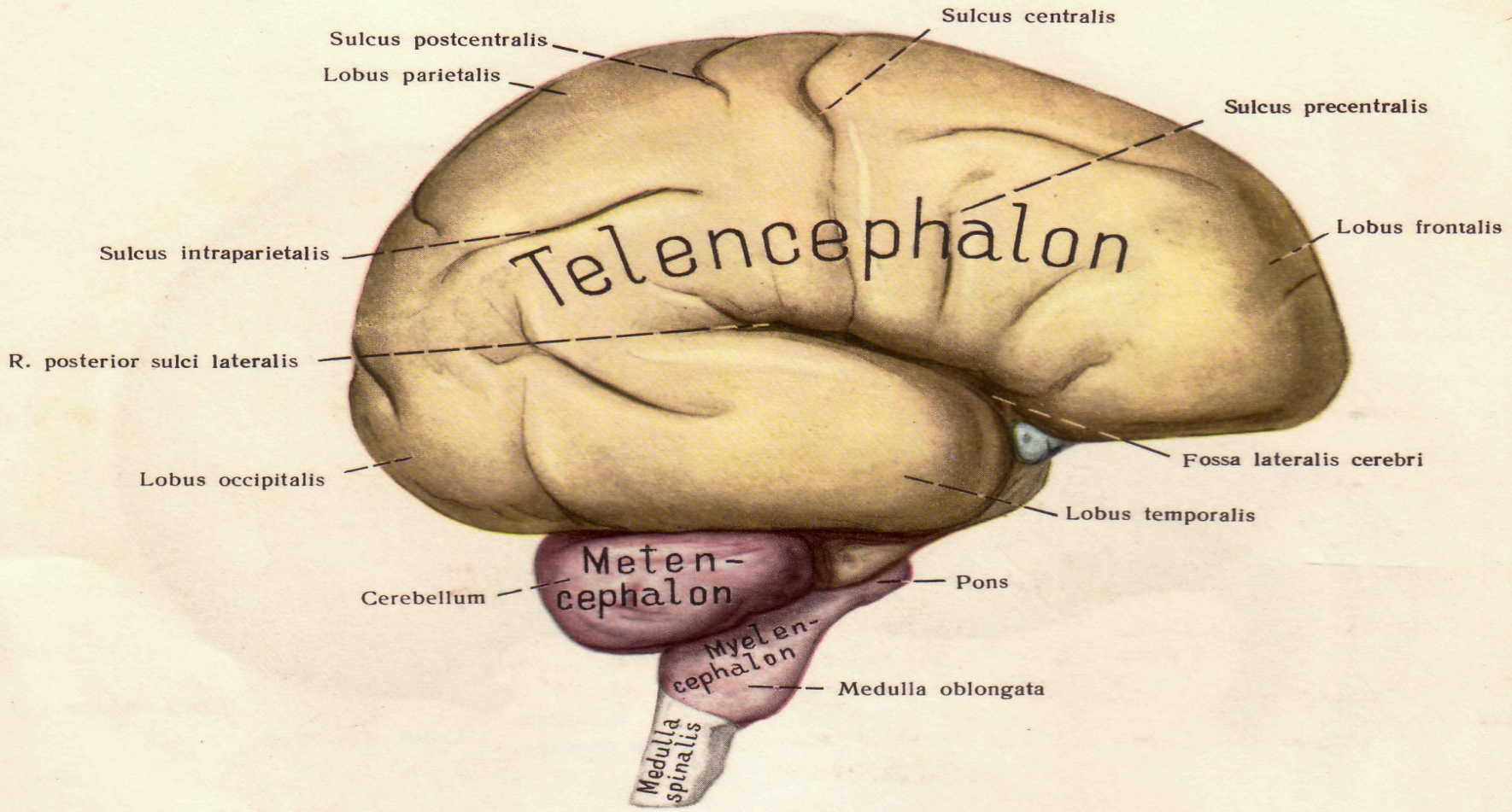

Рис.2.Головной мозг эмбриона (13 см длины).

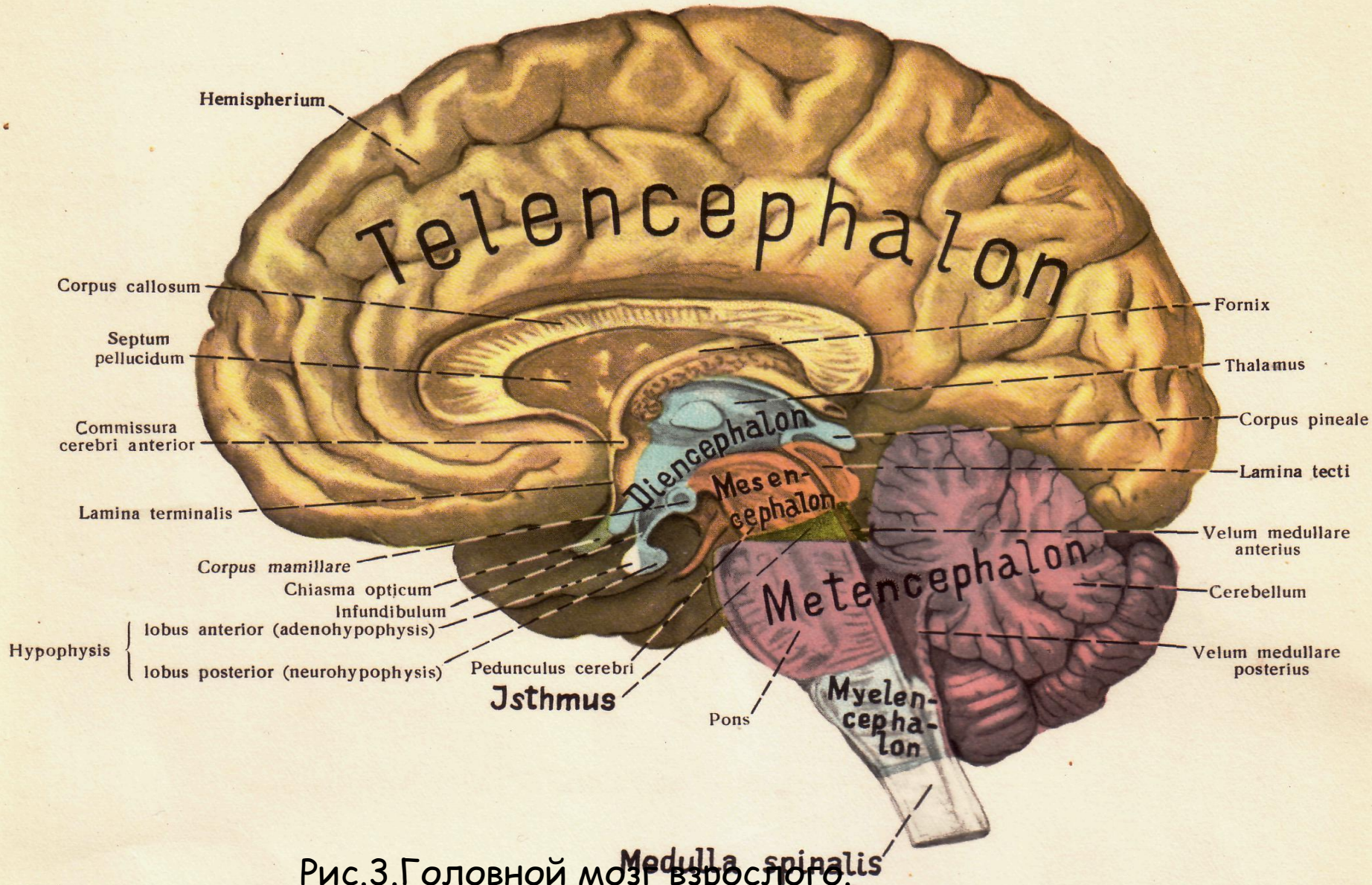

Рис.3.Головной мозг взрослого.

Особенности внутриутробного формирования нервной системы

- Наибольшая интенсивность деления нервных клеток приходится на 10-18 неделю в/у развития, которые считаются критическим периодом
- Каждый отдел ЦНС имеет индивидуальный темп развития
- Внутренние слои мозга растут медленнее, чем корковый слой, что ведет к образованию складок и борозд
- Рост и дифференцировка ядер гипоталямуса наиболее интенсивны на IV – V месяце в/у периода
- Развитие коры головного мозга происходит активно в последние месяцы в/у развития, но продолжается и после рождения

Особенности головного мозга у детей после рождения

- ***Головной мозг*** у новорожденного относительно большой.
- Масса его до 400 г, примерно – 1/8 часть от массы тела (10%), а у взрослых – 1/40 (2,5%).
- Интенсивный рост клеток и объема мозга происходит в первые месяцы жизни.
- К 9 месяцам масса головного мозга удваивается, к 3 годам – утраивается.
- После 7 лет скорость роста головного мозга замедляется.
- К 20 годам масса головного мозга увеличивается в 4-5 раз по сравнению с таковой у уоворожденного.

Структурно-морфологическая незрелость головного мозга.

- ***Полушария*** головного мозга: сформированы основные борозды

  и крупные извилины, но малой высоты и глубины. Мелкие извилины формируются лишь к 5-6 годам.

- С увеличением полушарий, утолщением коры, меняются форма, глубина, высота борозд и извилин.

- К рождению в коре головного мозга уже имеется 7 слоев нейронов, но их отростки - аксоны и дендриты недоразвиты.
- Структурное развитие нейронов заканчивается только к 8 годам.
- Серое и белое вещество плохо отдифференцированы.
- Нервные центры, стриарное тело, пирамидные пути развиты слабо.
- Таламопалидарная система имеет более зрелую структуру.

Функциональная особенность ЦНС у детей раннего возраста.

- Недостаточное развитие коры головного мозга обуславливает ее функциональную слабость.
- Множество импульсов, поступающих от рецепторов с периферии, вызывает в коре пассивное, запредельное торможение, поэтому дети первых месяцев жизни большую часть суток спят.

Система кровеносных сосудов головного мозга.

- Кровоснабжение мозга у детей лучше, что удовлетворяет высокую потребность в кислороде
- Имеется большое количество анастомозов, обеспечивающих дополнительные резервные возможности церебральной гемодинамики.
- Отток крови затруднен из-за недоразвития диплоических вен головного мозга.
- Высокая проницаемость гематоэнцефалитического барьера.
- Высока чувствительность вещества мозга детей к повышенному внутричерепному давлению, что может привести к дегенеративным изменениям и атрофии нервных клеток.

Спинной мозг.

- К рождению имеет более законченное морфологическое и анатомическое строение, чем головной мозг

- Масса при рождении 2-6 г

- При рождении спинной мозг длиннее относительно спинномозгового канала, чем у взрослых

- Нижний сегмент его находитсяна уровне III поясничного позвонка, только к 4-5 годам он начинает располагаеться между I и II поясничными позвонками, как у взрослых, что нужно учитывать при люмбальной пункции

Схема исследования нервной системы у ребенка

- Расспрос.
- Осмотр.
- Крик.
- Общемозговые симптомы.
- Менингеальные симптомы.
- Черепные нервы.
- Параличи.
- Двигательная активность.
- Мышечный тонус.
- Рефлексы. Рефлексы у детей новорожденных и грудного возраста.
- Чувствительность (болевая, температурная, тактильная и др.
- Вегетативно-трофическая сфера.
- Тазовые функции.
- Высшие функции коры головного мозга.
- Эмоциональная сфера.
- Топический диагноз, локализация патологического процесса.
- Клинический диагноз.

Конечный мозг
(полушария)
Сенсорная область
Моторная область
Теменная доля
Затылочная
доля
Лобная доля
Мозжечок
Мозговой
ствол
Варолиев мост
лежит спереди
мозжечка
Среднемозговая
связка волокон
Височная доля

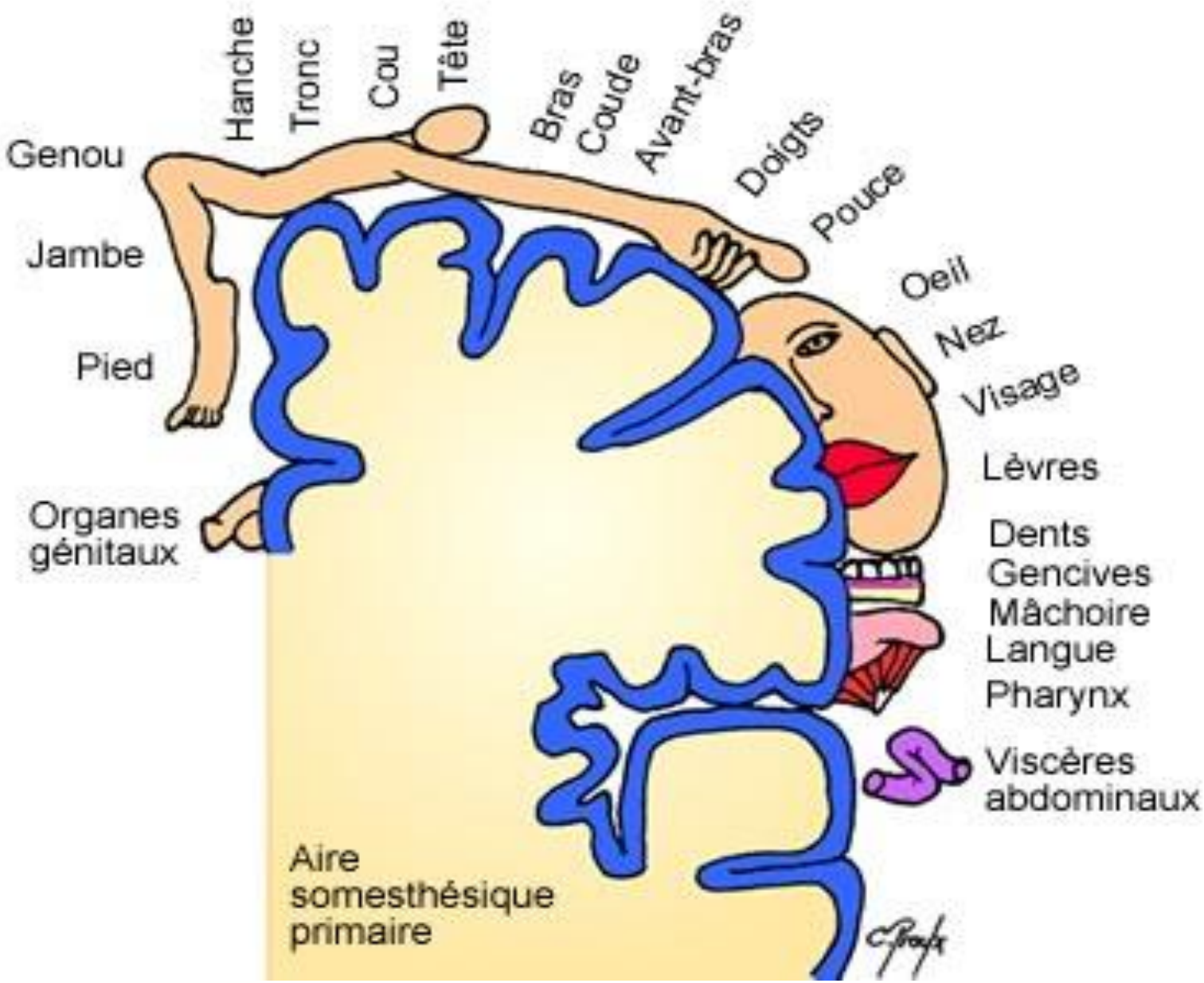
Hanche
Tronc
Cou
Tête
Bras
Coude
Avant-bras
Doigts
Pouce
Genou
Jambe
Pied
Organes génitaux
Oeil
Nez
Visage
Lèvres
Dents
Gencives
Mâchoire
Langue
Pharynx
Viscères abdominaux
Aire somesthésique primaire

ГОМУНКУЛУС



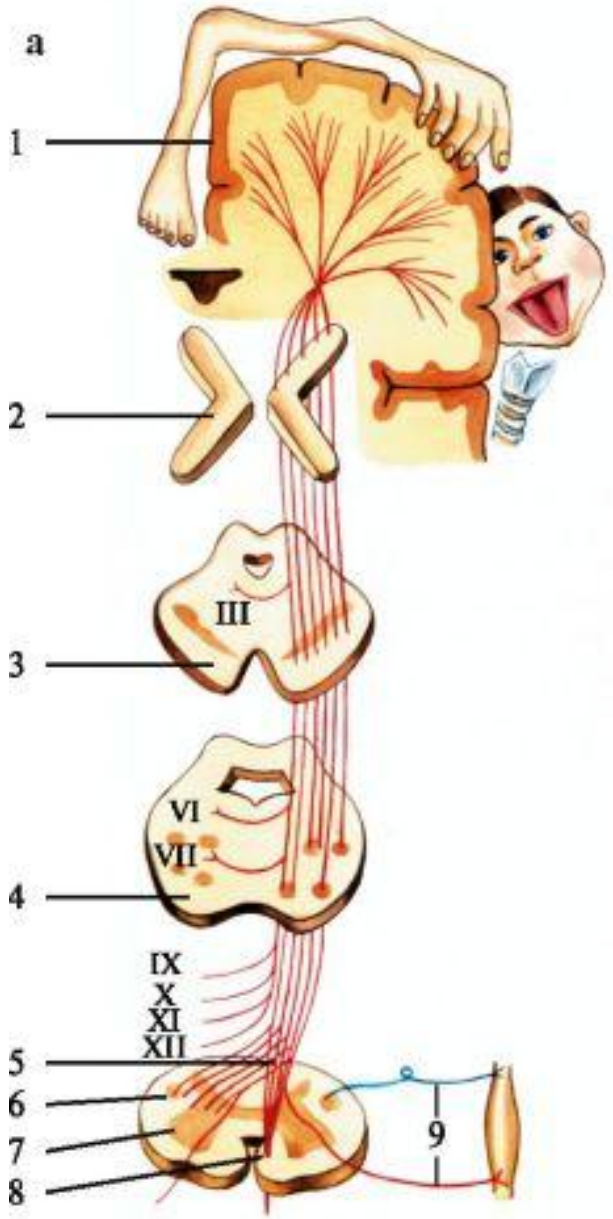
а
1
2
III
3
VI
VII
4
IX
X
XI
XII
5
6
7
8
9

б
1
2
3
4
5

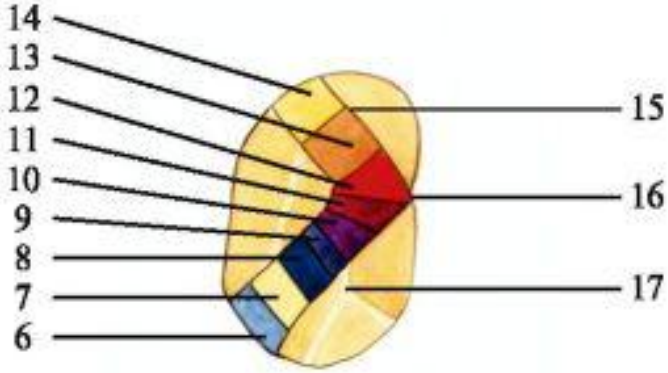
в
14
13
12
11
10
9
8
7
6
15
16
17

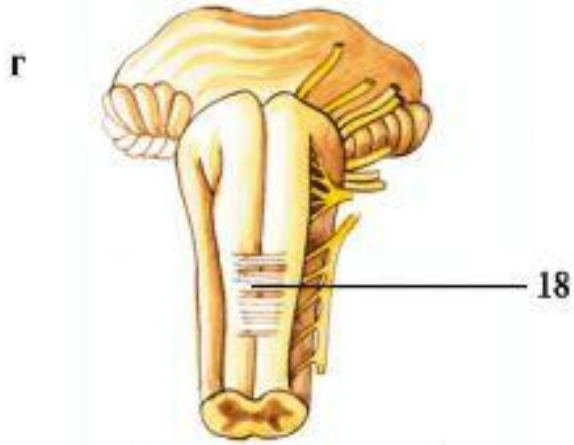
г
18

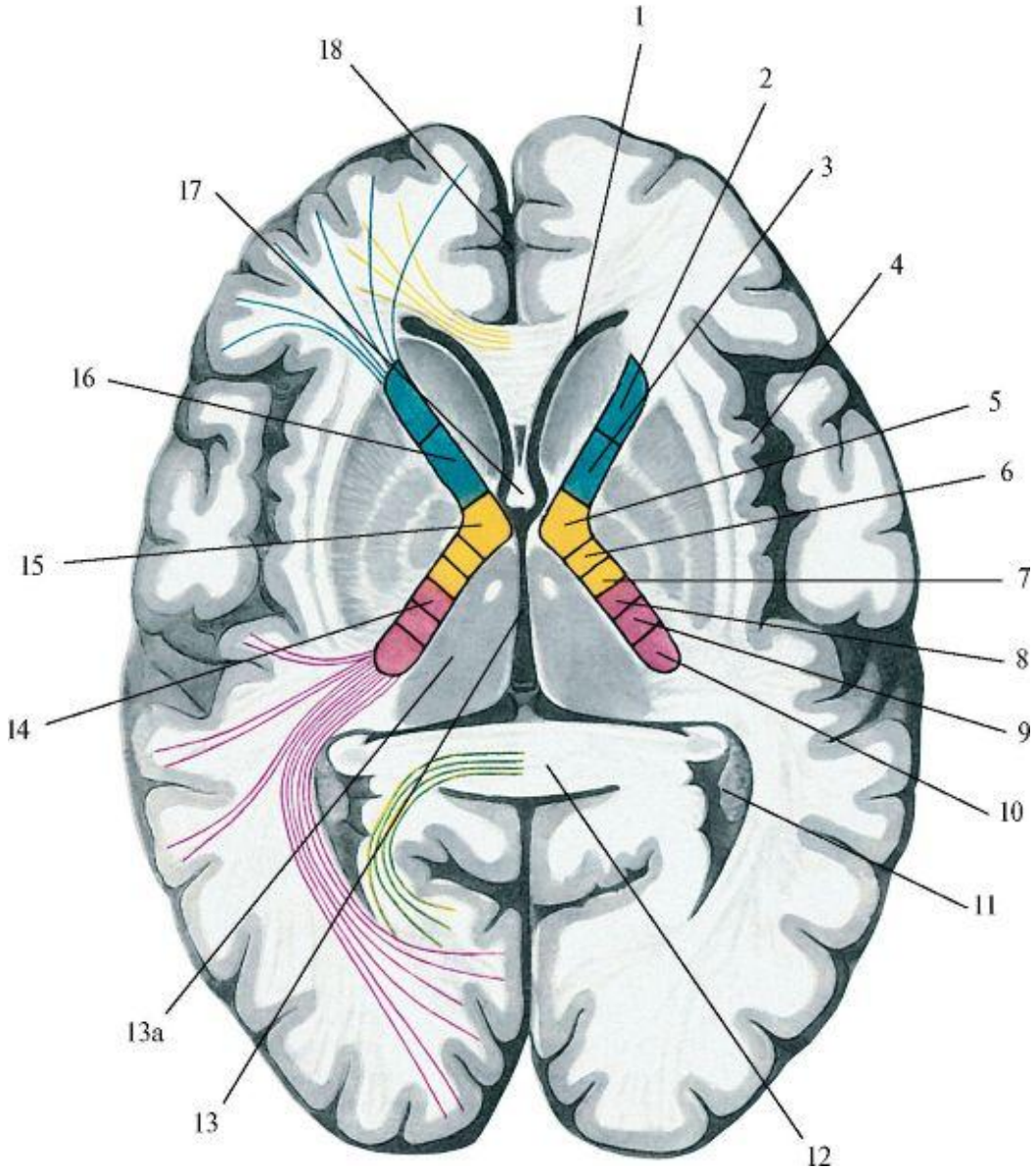
1
2
3
4
5
6
7
8
9
10
11
12
13
13a
14
15
16
17
18

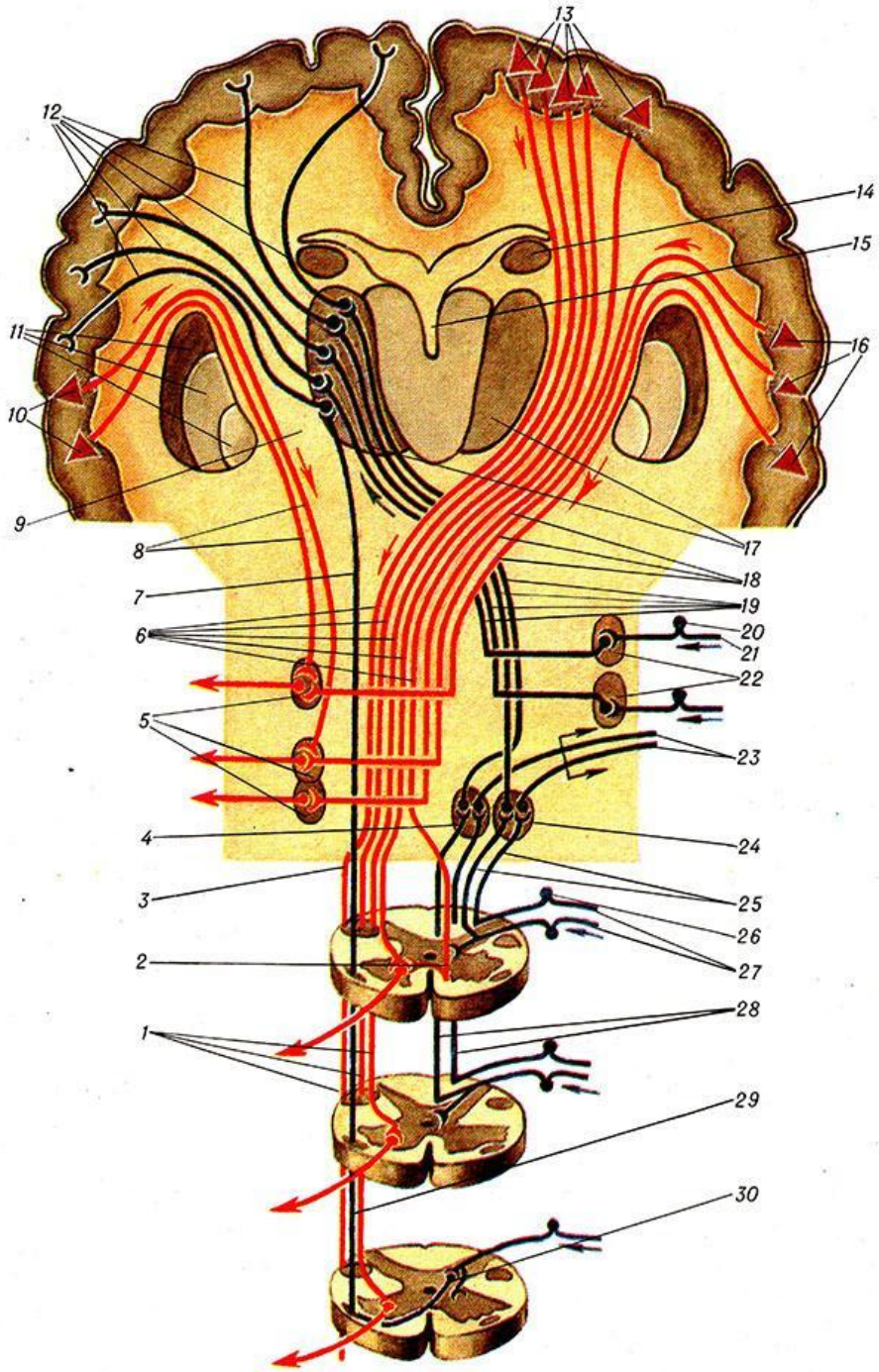
13
12
14
15
11
16
10
9
8
17
18
7
19
6
20
21
22
5
23
4
24
3
25
26
2
27
28
1
29
30

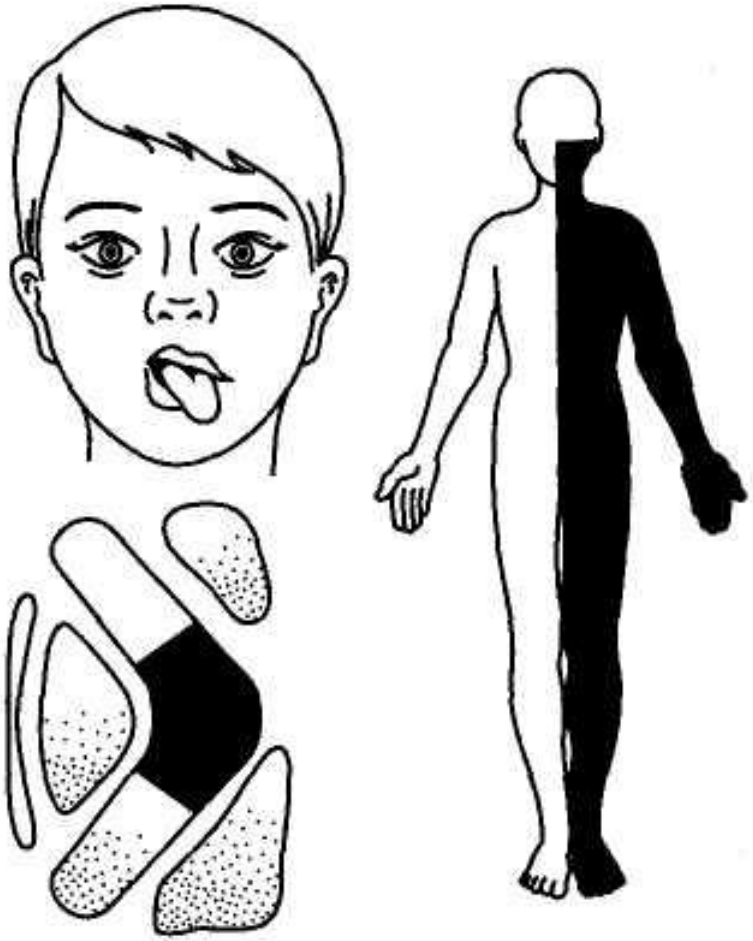

Рис. 66. Капсулярный паралич
(схема)

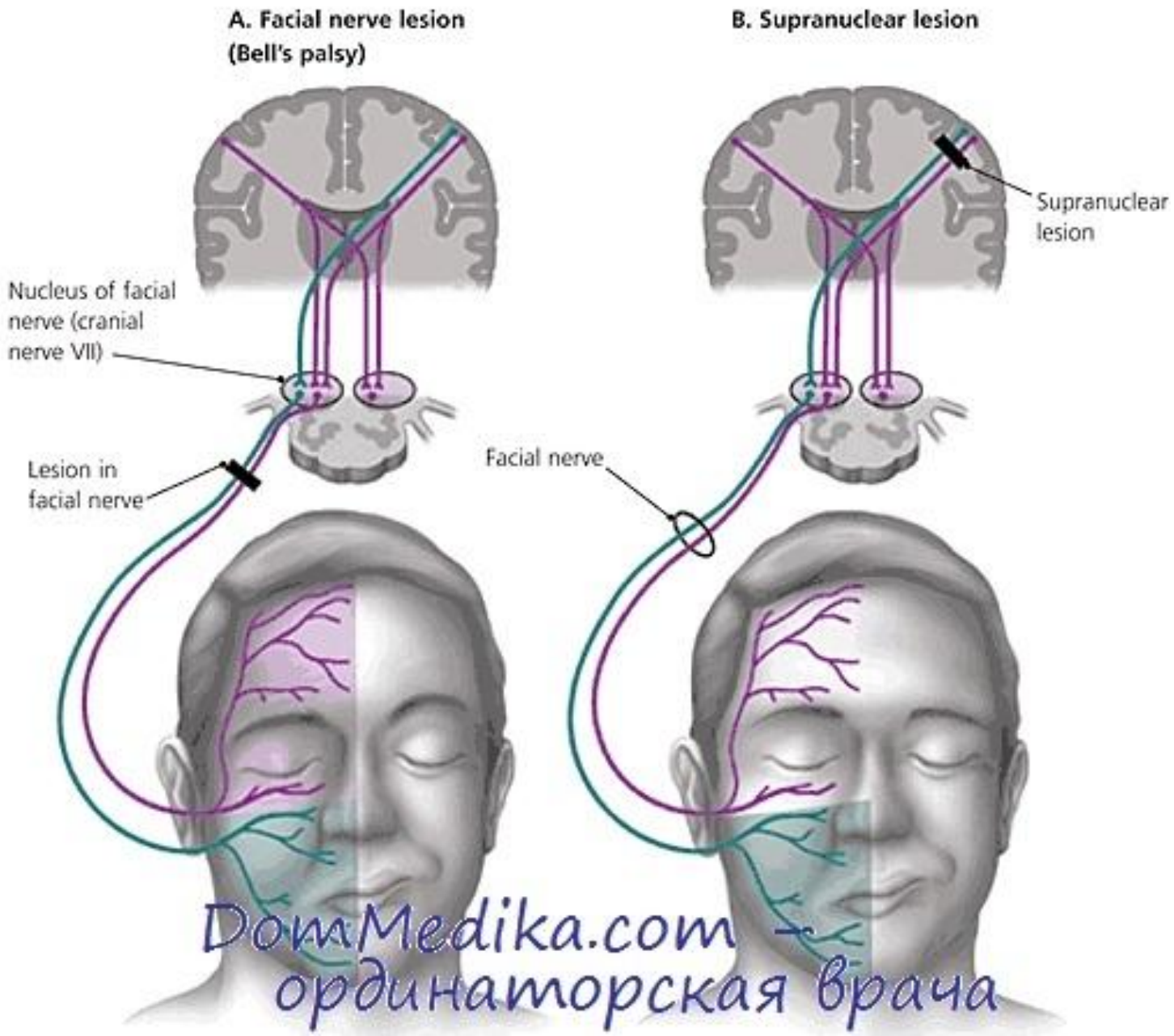

DomMedika.com – ординаторская врача

Периферический и центральный парез лицевого нерва

Симптом Бабинского

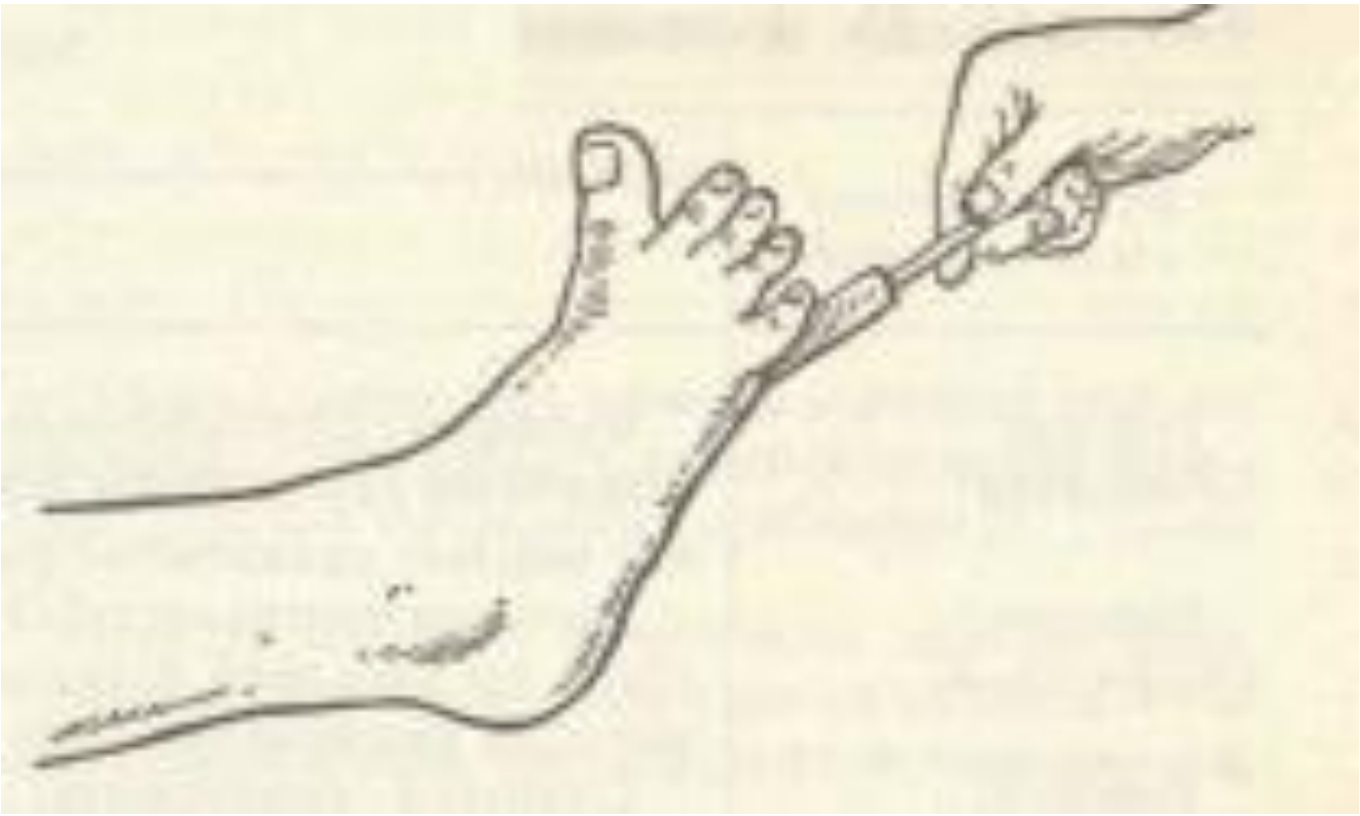

Признаки центрального паралича (пареза)

- Гипертония
- Гиперрефлексия
- Патологические знаки

(у детей до года норма)

Рис. 182. Спастическая диплегия при детском церебральном параличе

Признаки периферического паралича (пареза)

- Атрофия
- Атония
- Арефлексия

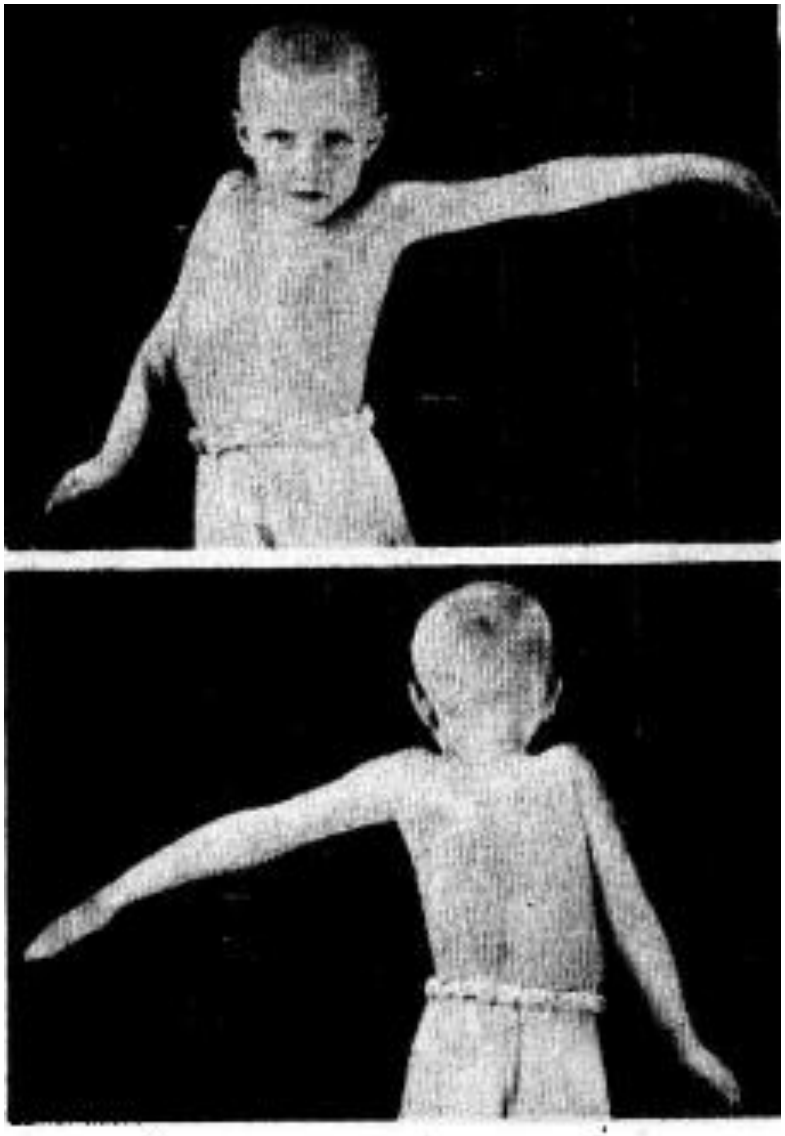
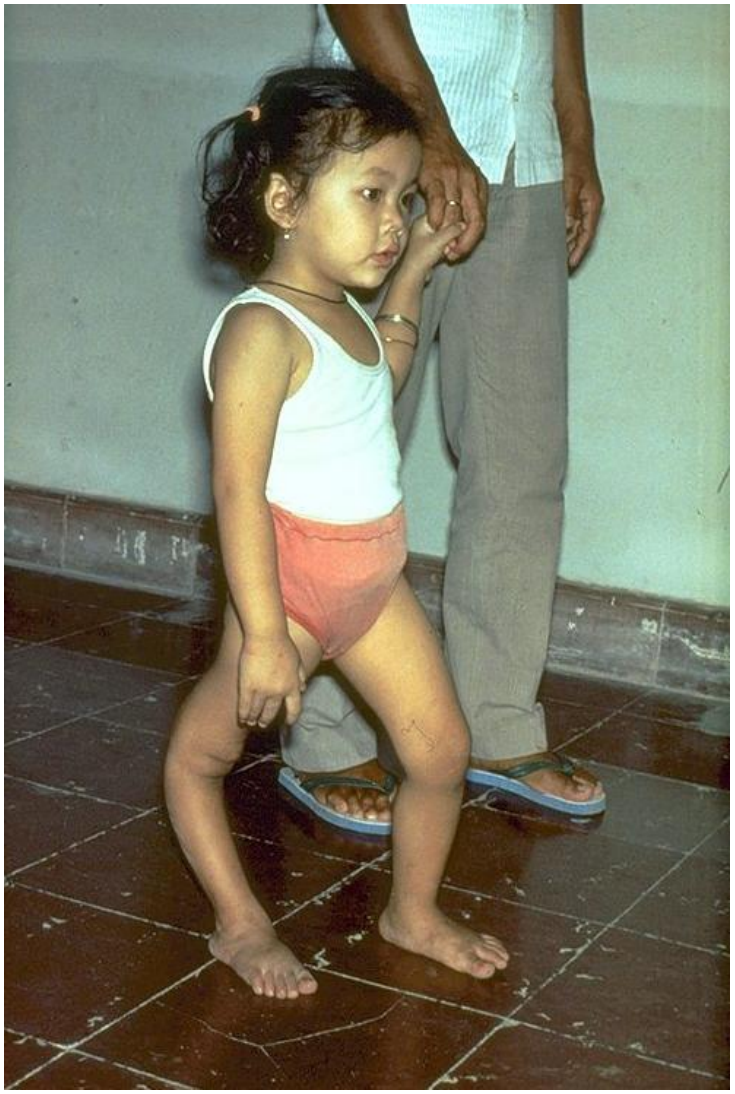
Рис. 176. Полиомиелит. Атрофический паралич правой руки (вид спереди и сзади).