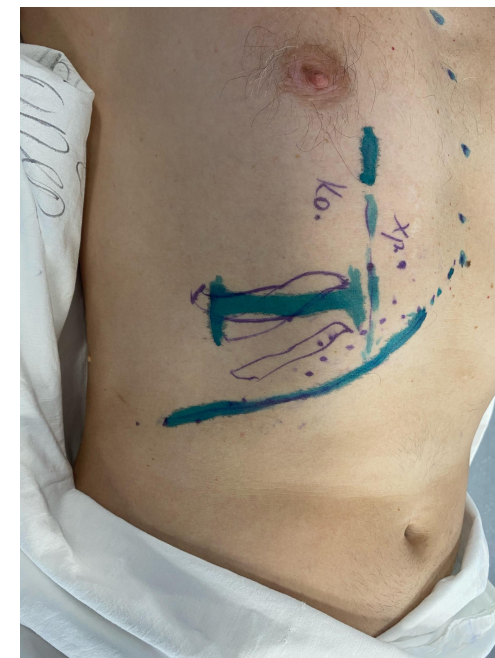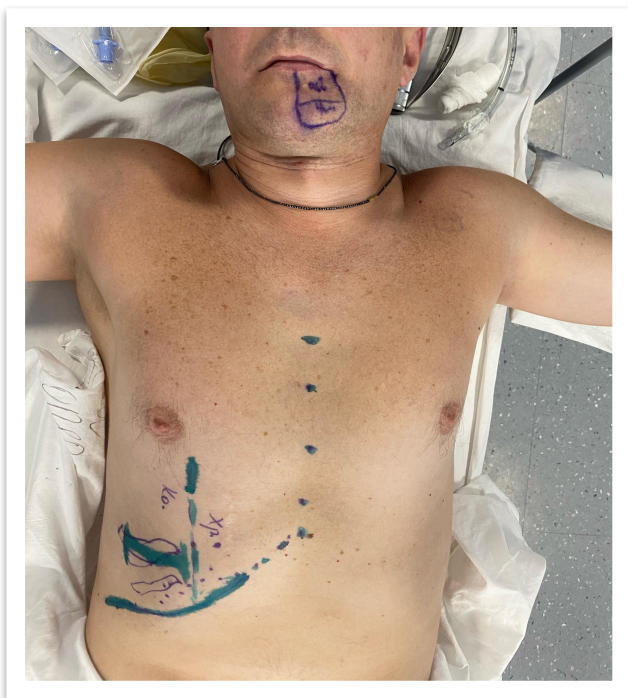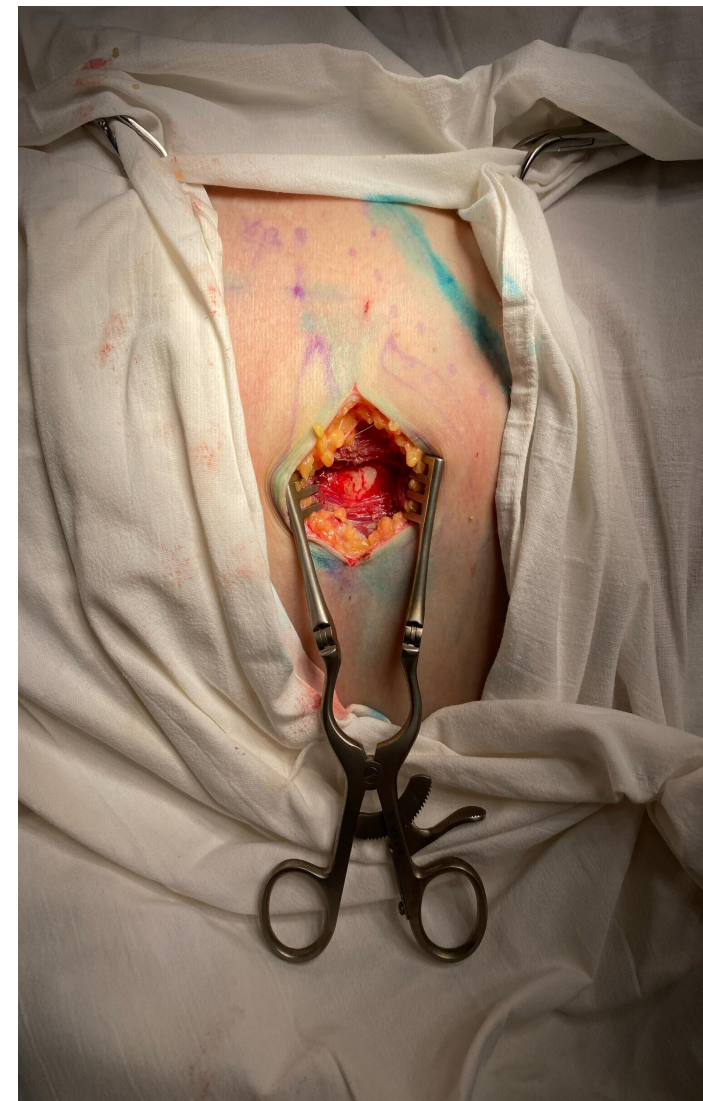
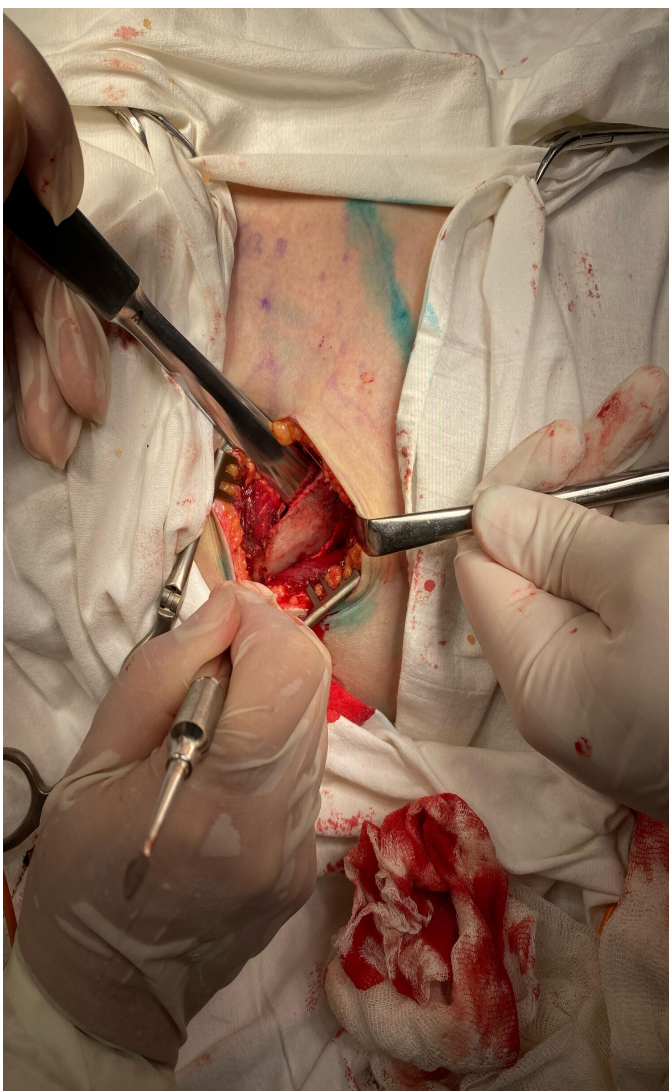


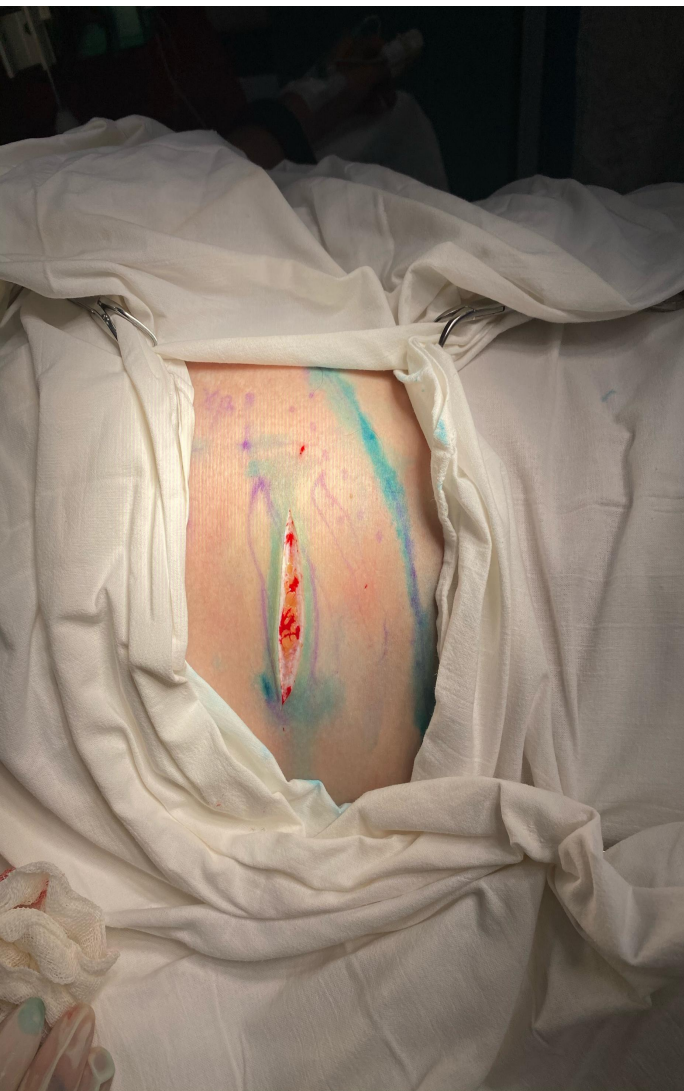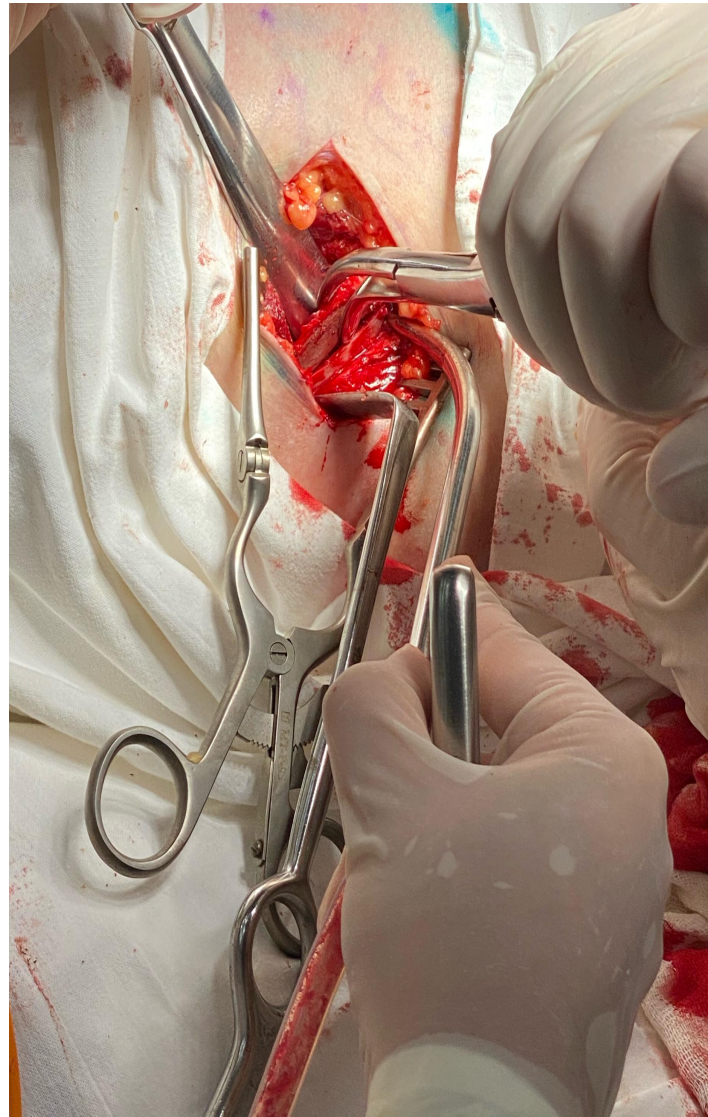
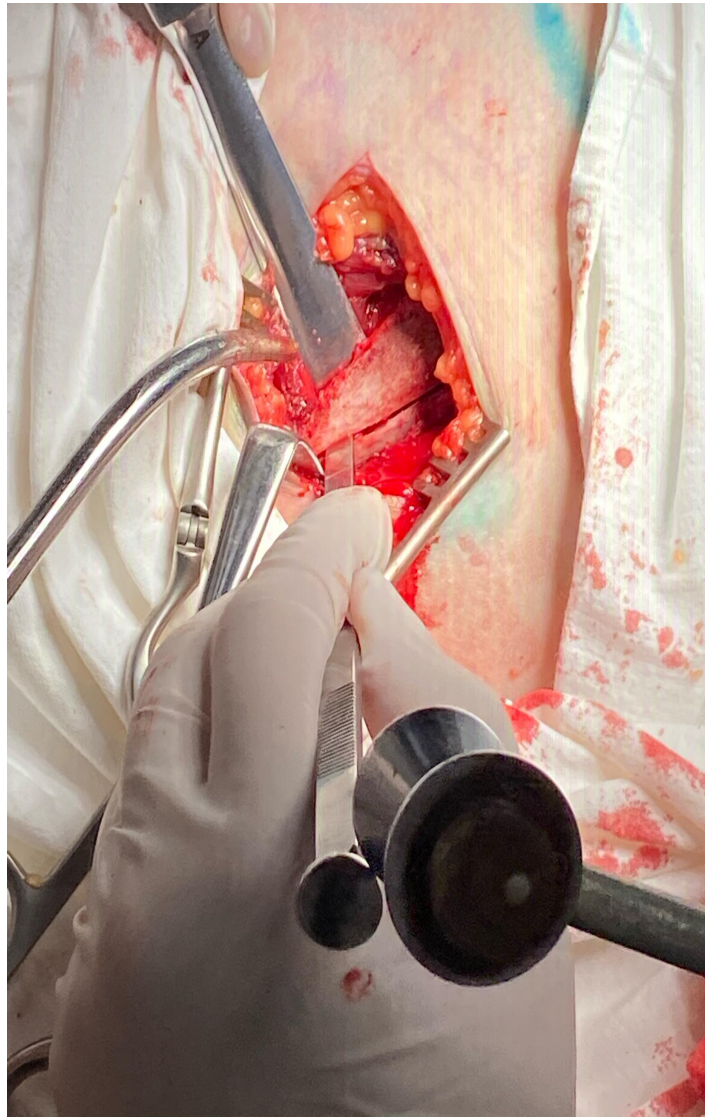
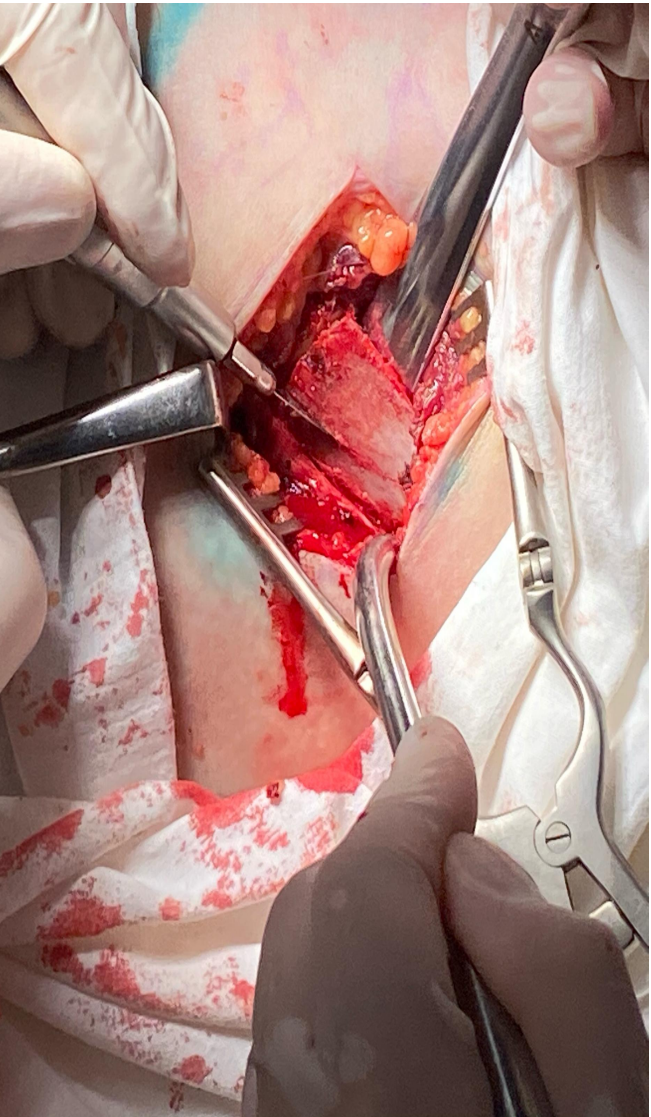
Дефект нижней челюсти Состояние после удаления новообразования

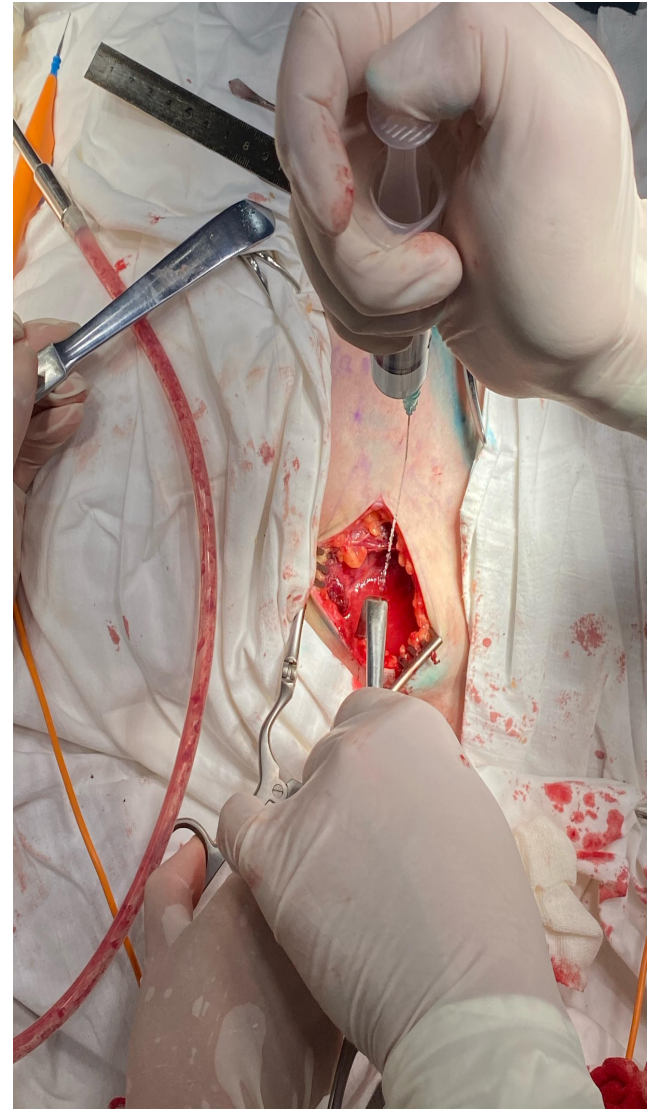
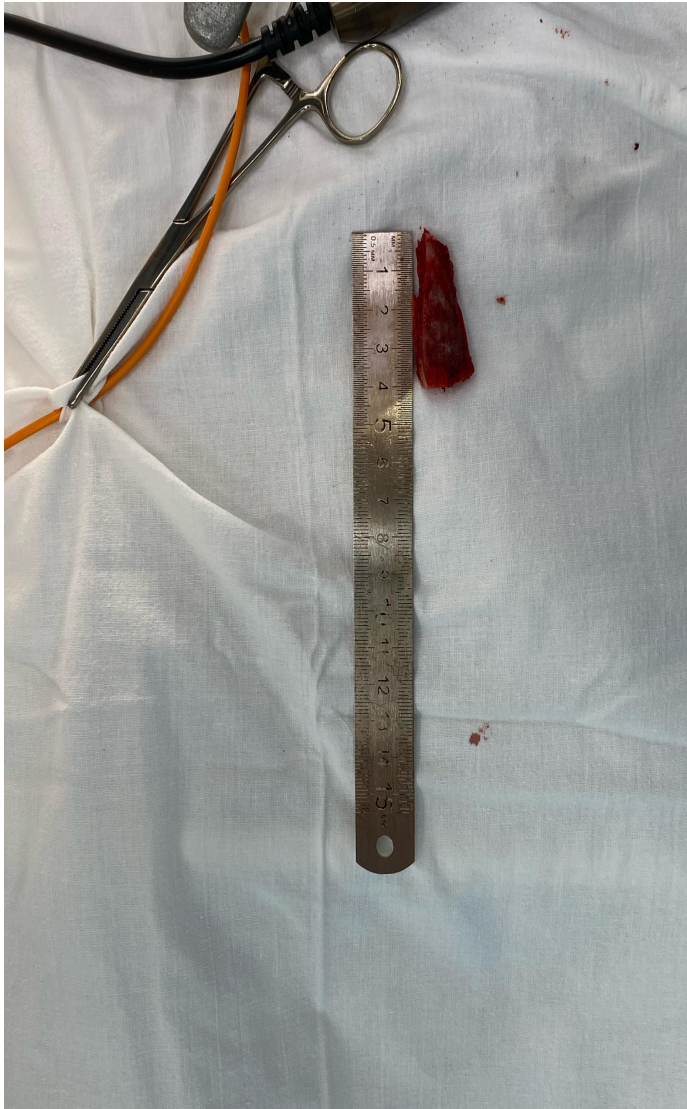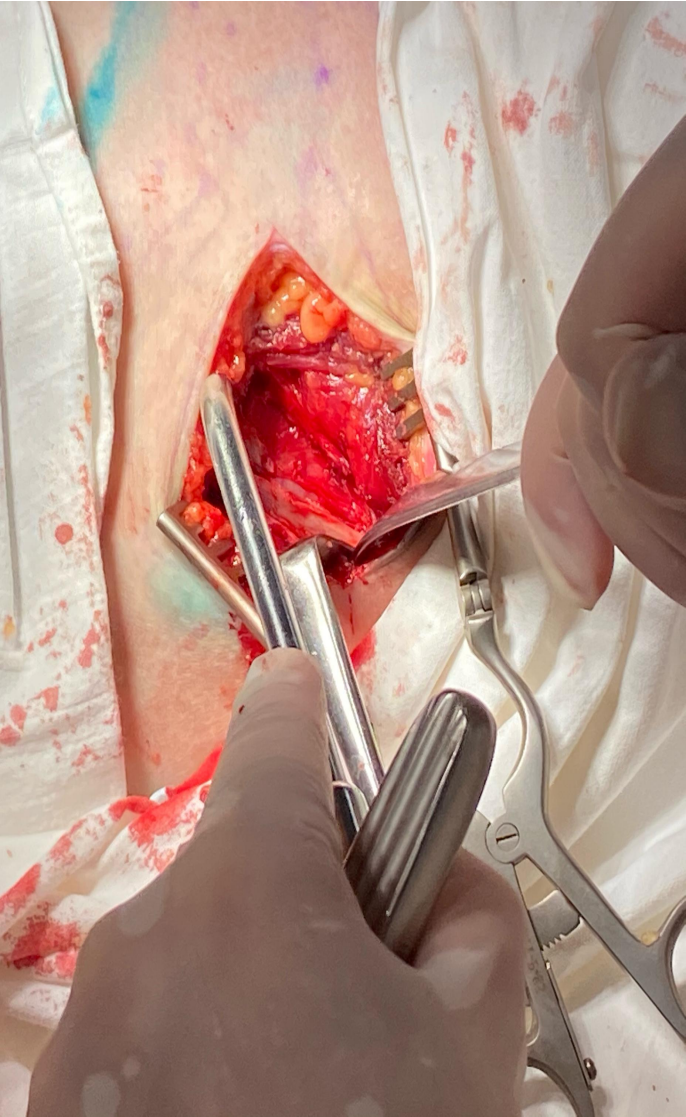
Пациент до операции



Начало операции по изъятию костного осколка ребра







Конец это операции и начало трансплантации костного осколка для полноценного восстановления дефекта нижней челюсти

