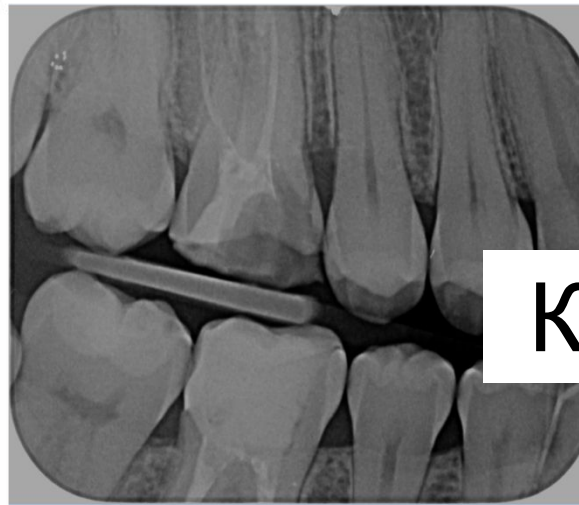
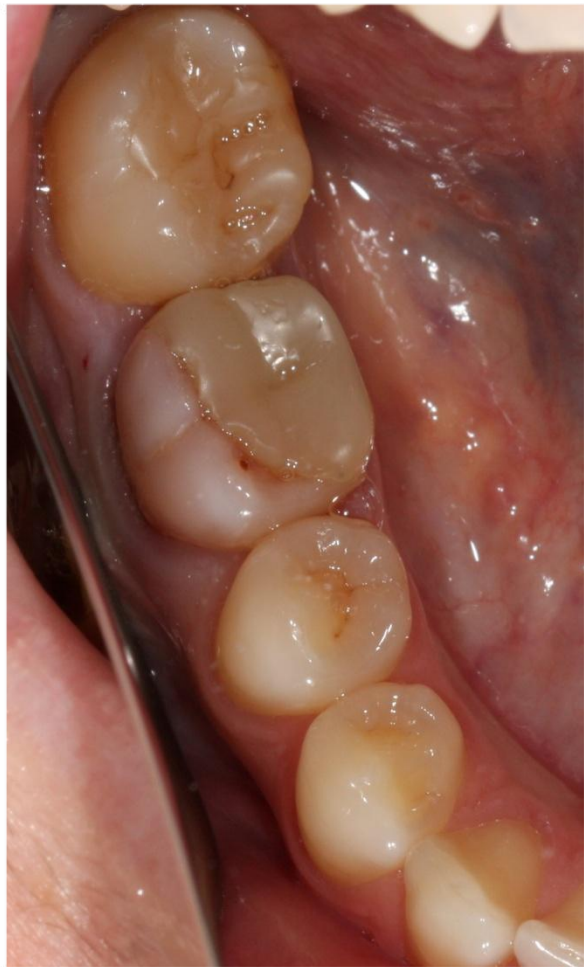
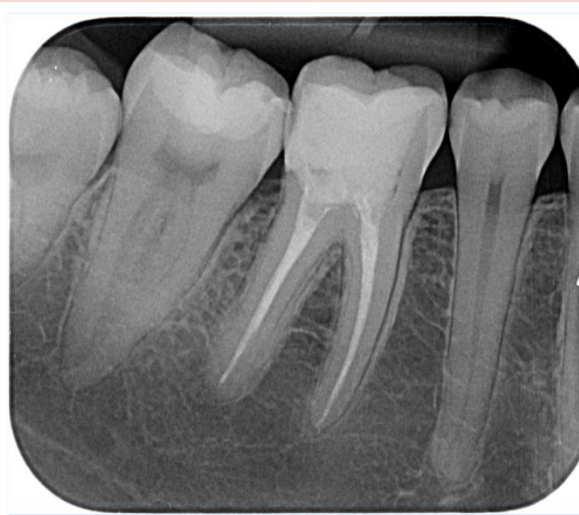## КЕЙС №1

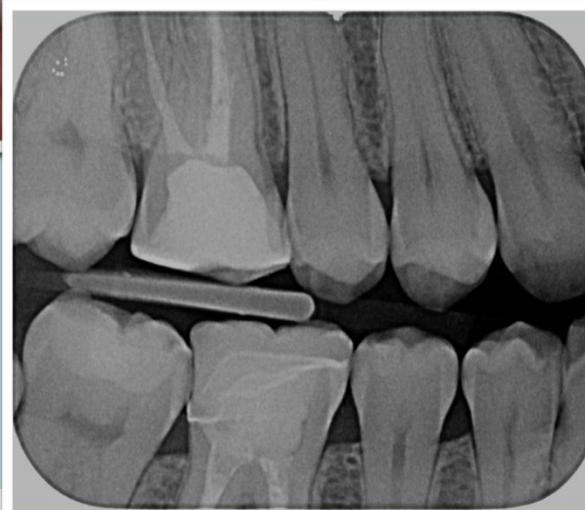
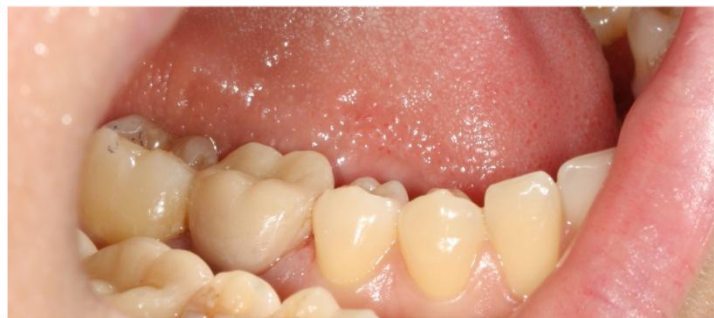
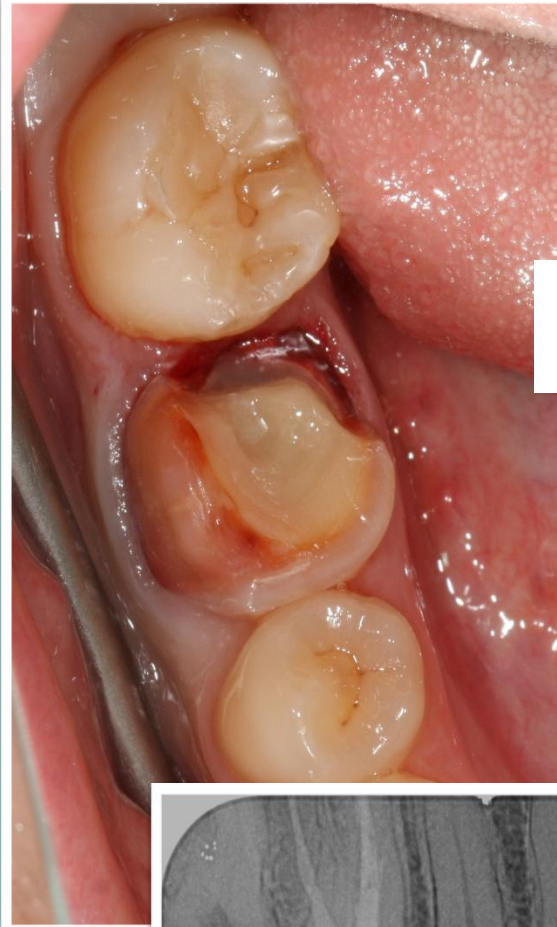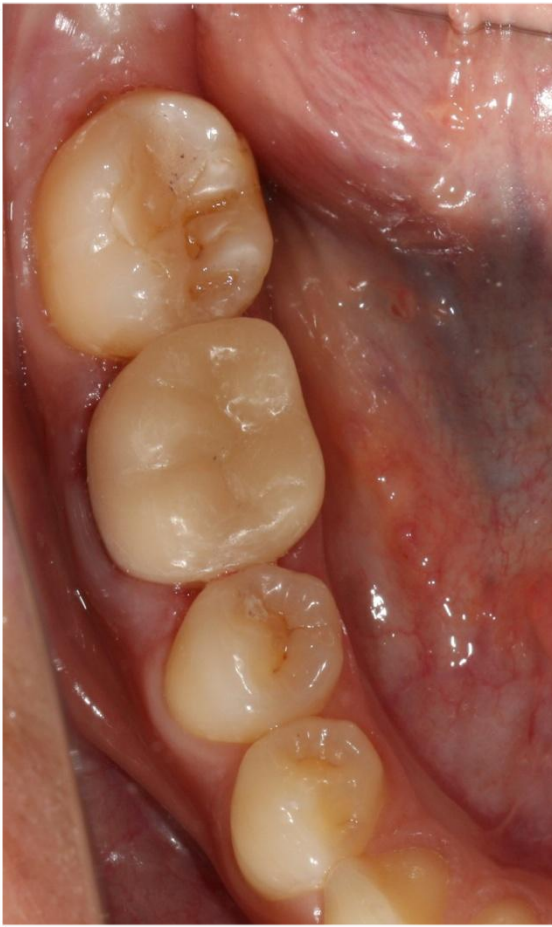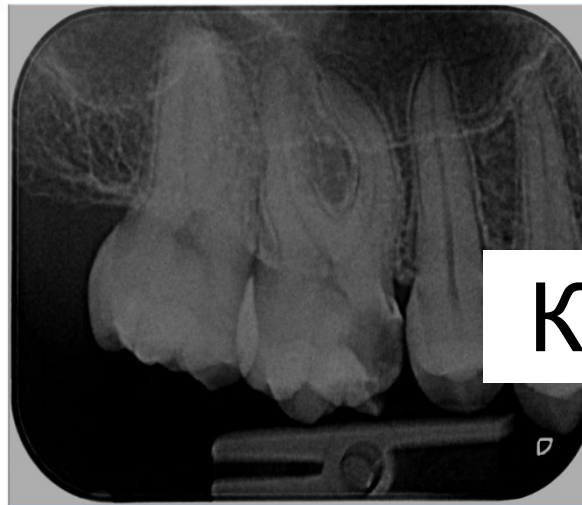
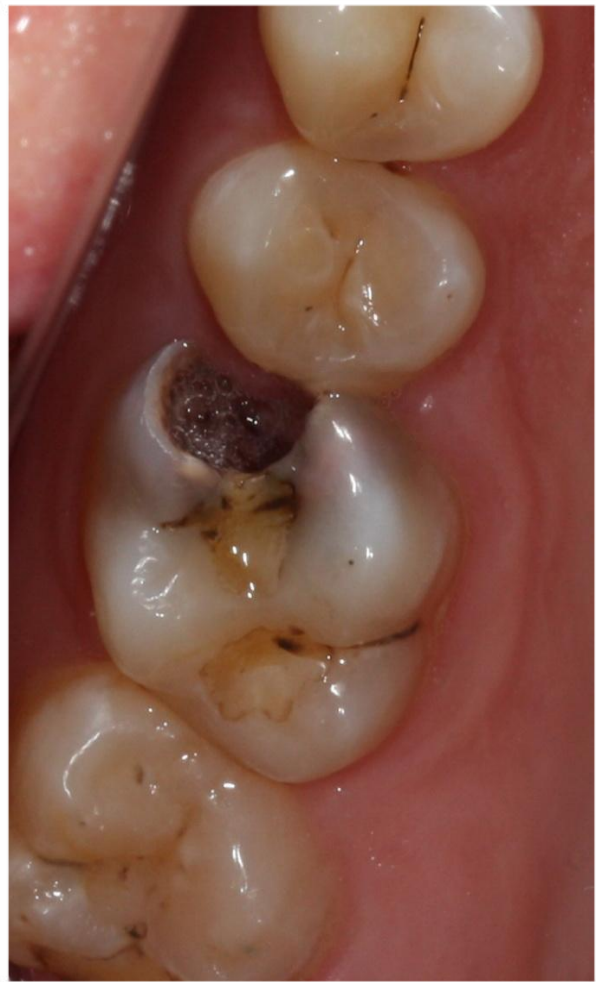- Старая реставрация, щель по краю
- Трещина твердых тканей на щечной поверхности
- Пациентка опасается перелома зуба, т.к. была такая ситуация с другим зубом

# МОЁ РЕШЕНИЕ

## КЕЙС №1

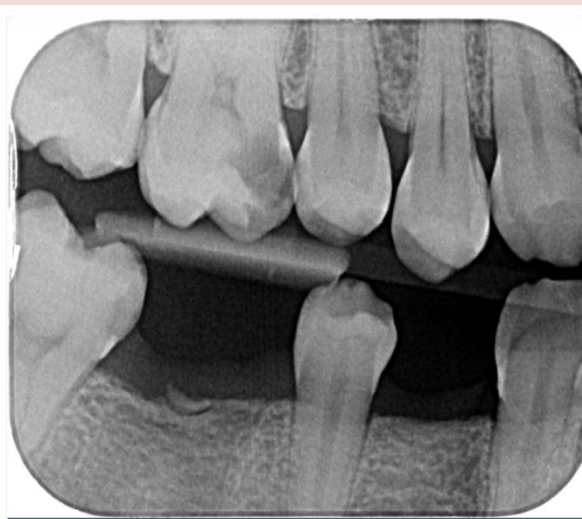
- Изготовлена частичная керамическая коронка с перекрытием щечной поверхности





## КЕЙС №2

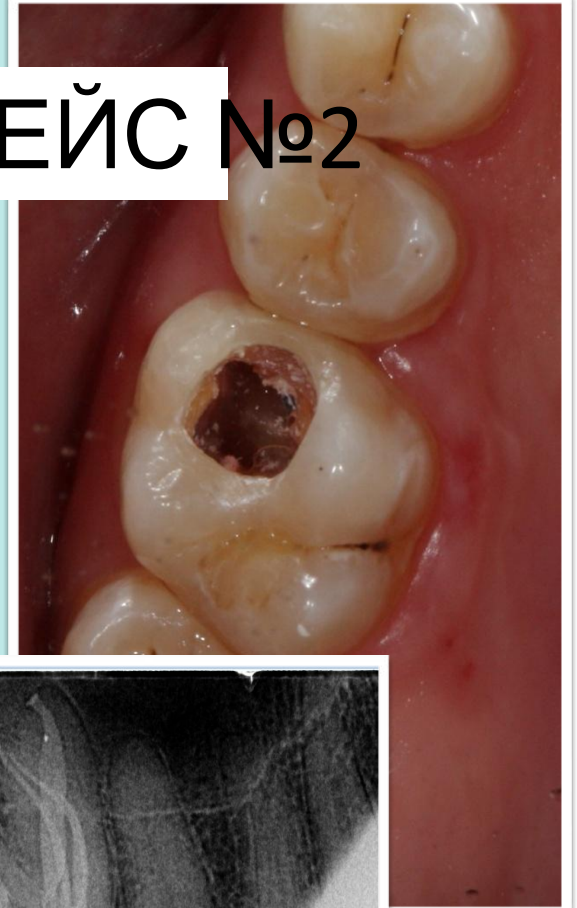
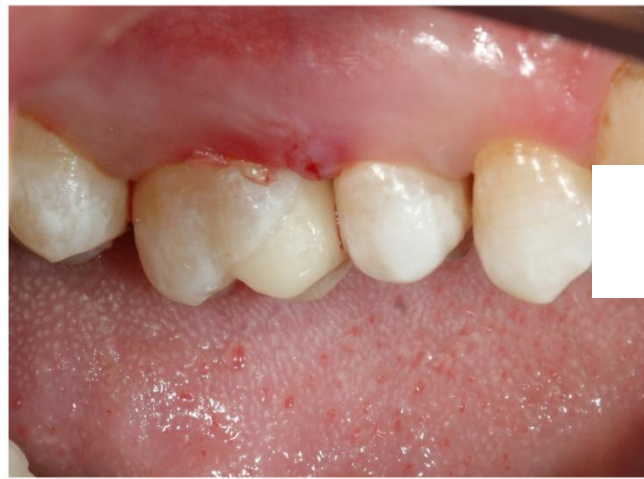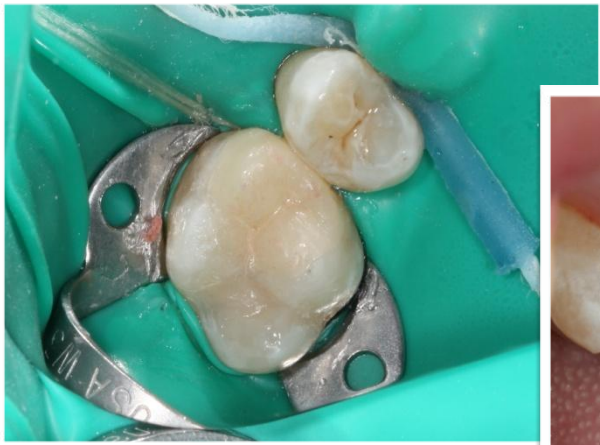- Жалобы на периодические ноющие боли на верхней челюсти слева, усиливаются при приеме холодной пищи.
- Жалобы на большую «дырку» в зубе.



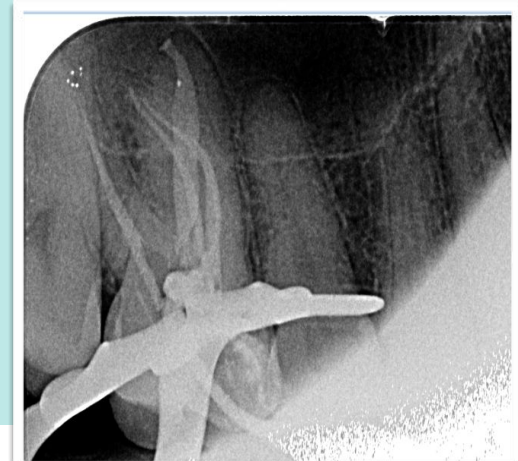
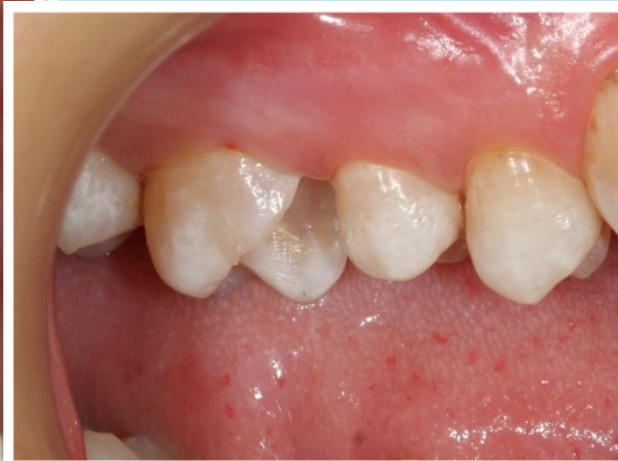
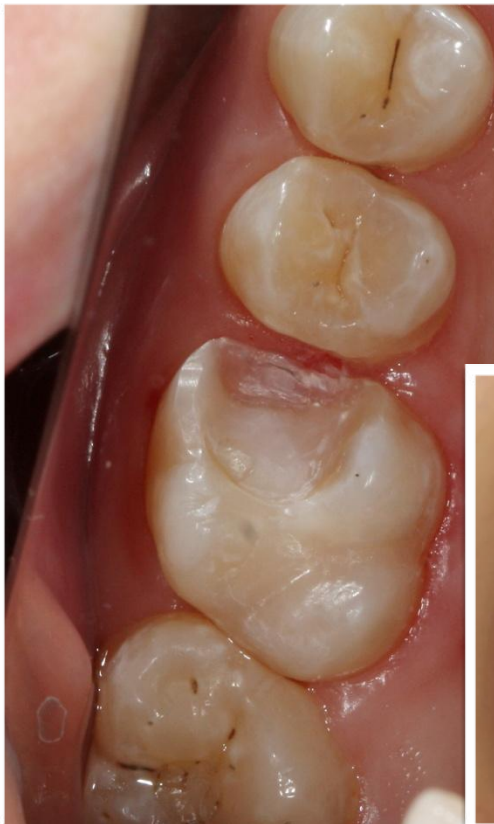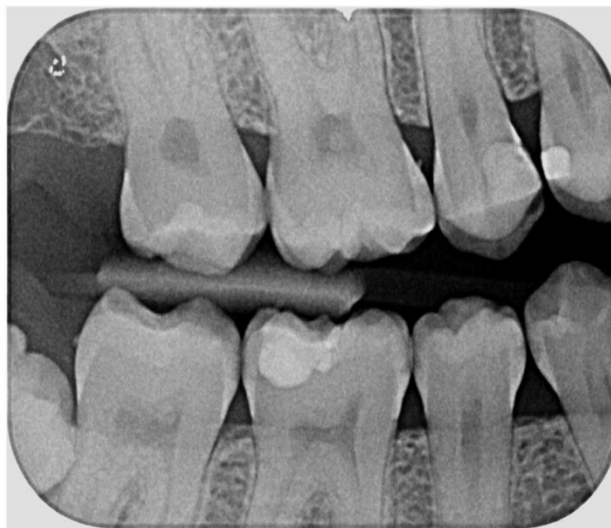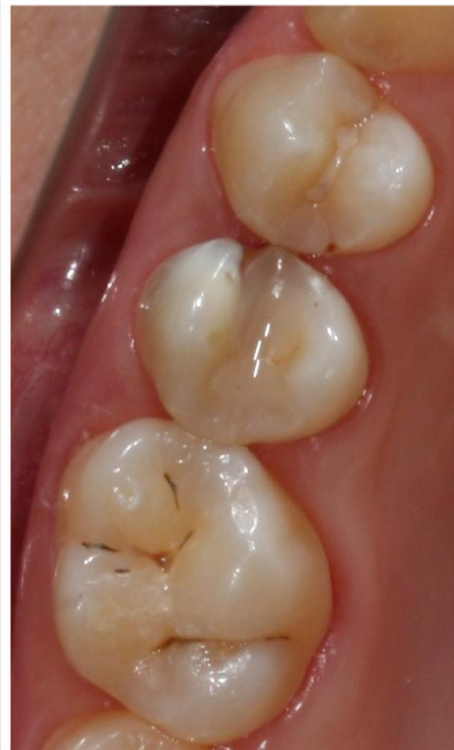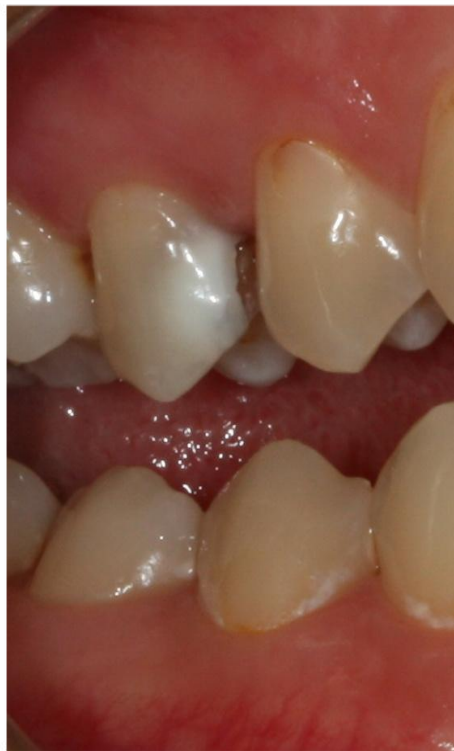МОЁ РЕШЕ

КЕЙС №2



- Проведено лечение корневых каналов
- Изготовлена керамическая вкладка типа onlay





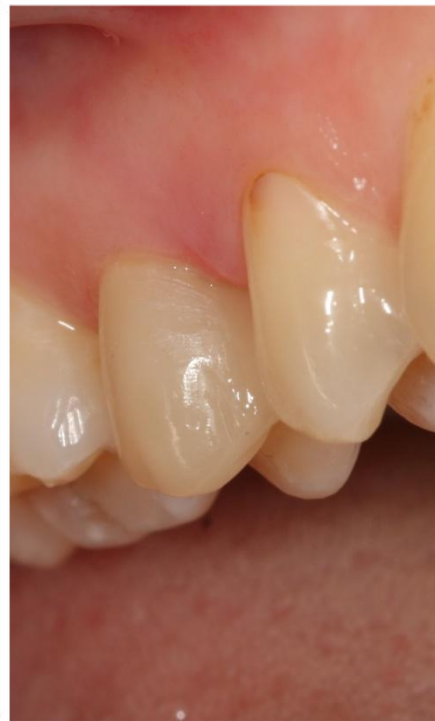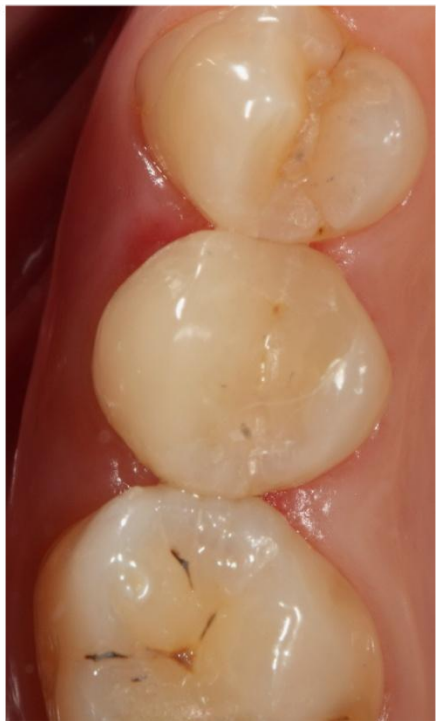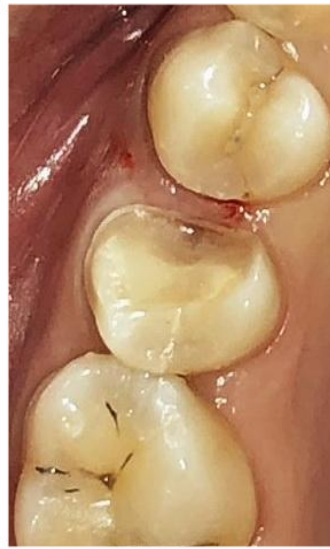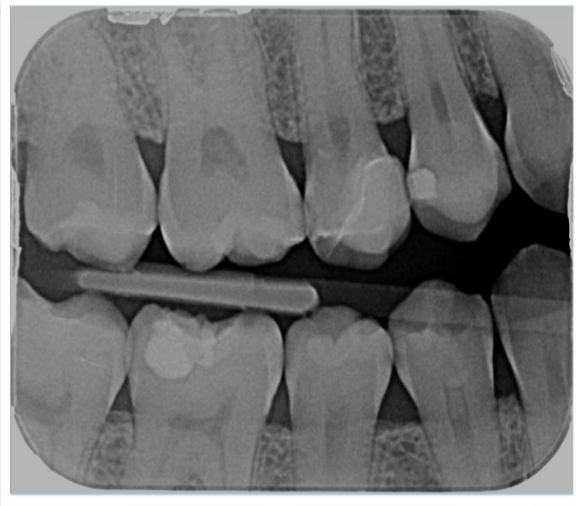## КЕЙС №3

- **Жалобы** на неэстетичный вид зуба на верхней челюсти справа.
- **An. Morbi:** зуб ранее лечён по поводу неосложнённого кариеса.
- **St. localis:** Холодовая термопроба положительная, быстропроходящая. Перкуссия безболезненная.



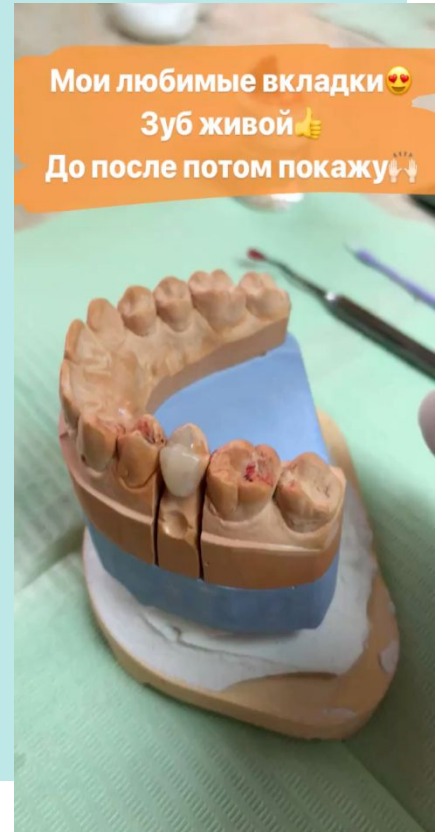
# МОЁ РЕШЕНИЕ

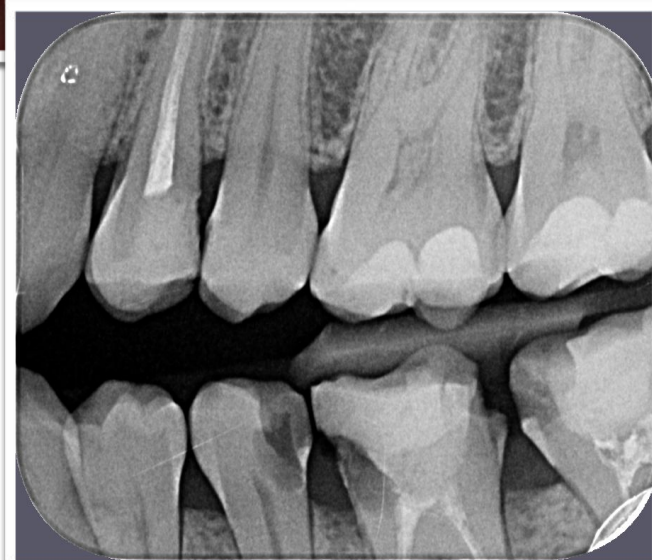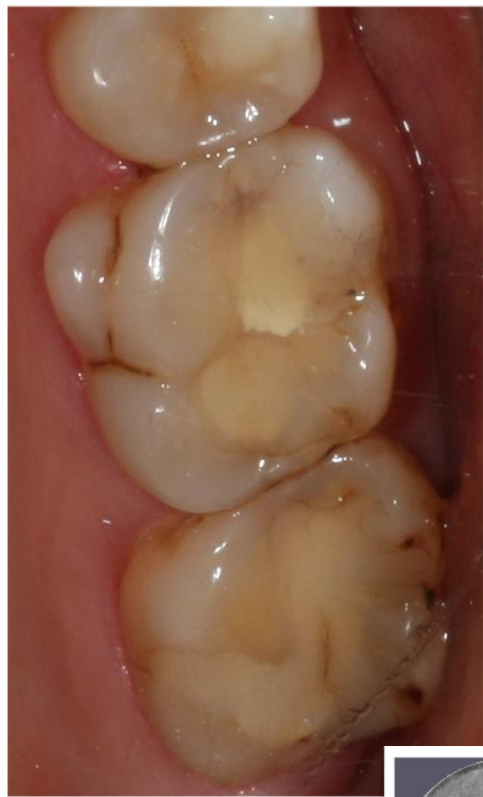## КЕЙС №3



- Изготовлена керамическая вкладка типа veneerlay (с перекрытием щечной поверхности)

Мои любимые вкладки 😍  
Зуб живой 👍  
До после потом покажу 🔄





## КЕЙС №4

- Жалобы: нет. Пациент обратился с целью плановой санации зубов.
- St. localis: на жевательной поверхности 26 и 27 зубов старые реставрации, кариес в фиссурах, в пределах плащевого дентина и на щечной поверхности 26 зуба, в пределах эмали.

# МОЁ РЕШЕНИЕ

## КЕЙС №4

- Изготовлена керамическая вкладка типа veneerlay (с перекрытием щечной поверхности) на 27 зуб
- И керамическая вкладка типа inlay на 26 зуб, в день фиксации вылечен кариес фиссур

