Развитие, анатомия и топография глотки.
Возрастные и индивидуальные особенности глотки.

© Кафедра анатомии человека, октябрь 2013

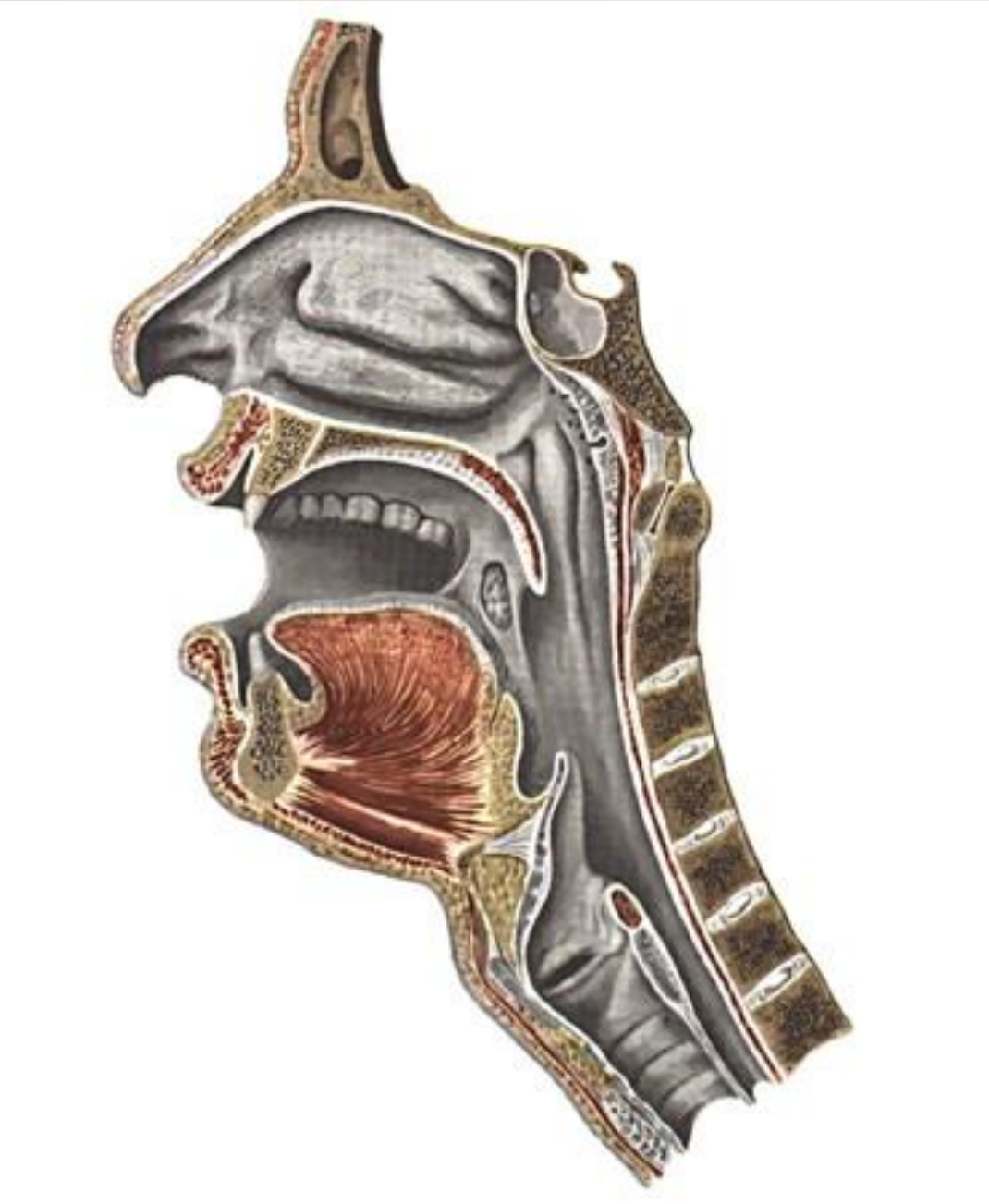

ГЛОТКА *(pharynx)*

Глотка формируется из головной кишки в тесной связи с развитием ротовой и носовой полостей.

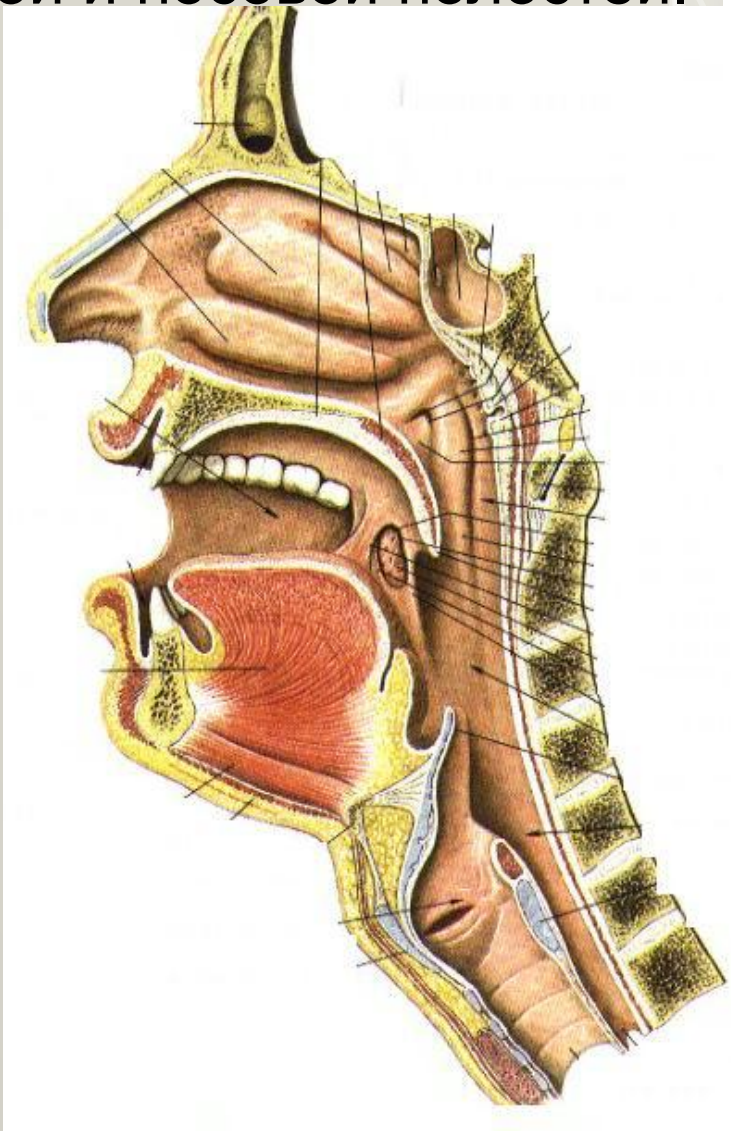

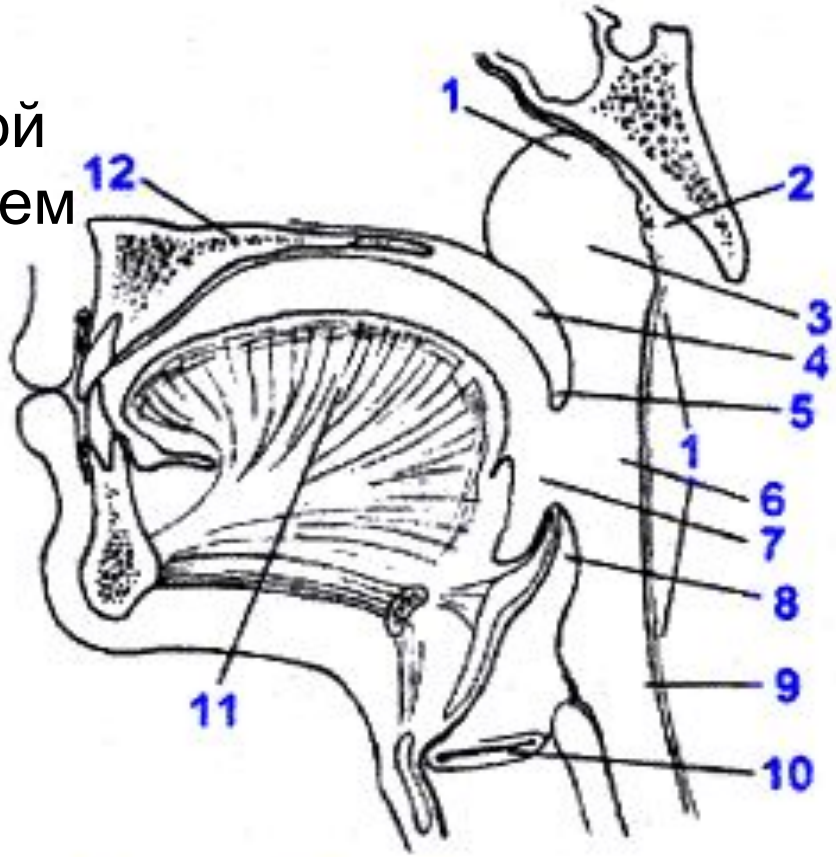

1 – свод глотки; 2 – глоточная (аденоидная) миндалина; 3 – носовая часть глотки; 4 – мягкое нёбо (нёбная занавеска); 5 – нёбный язычок; 6 – ротовая часть глотки; 7 – зев; 8 – надгортанник; 9 – гортанная часть глотки; 10 – голосовая щель; 11 – язык; 12 – твердое нёбо

Вид сзади

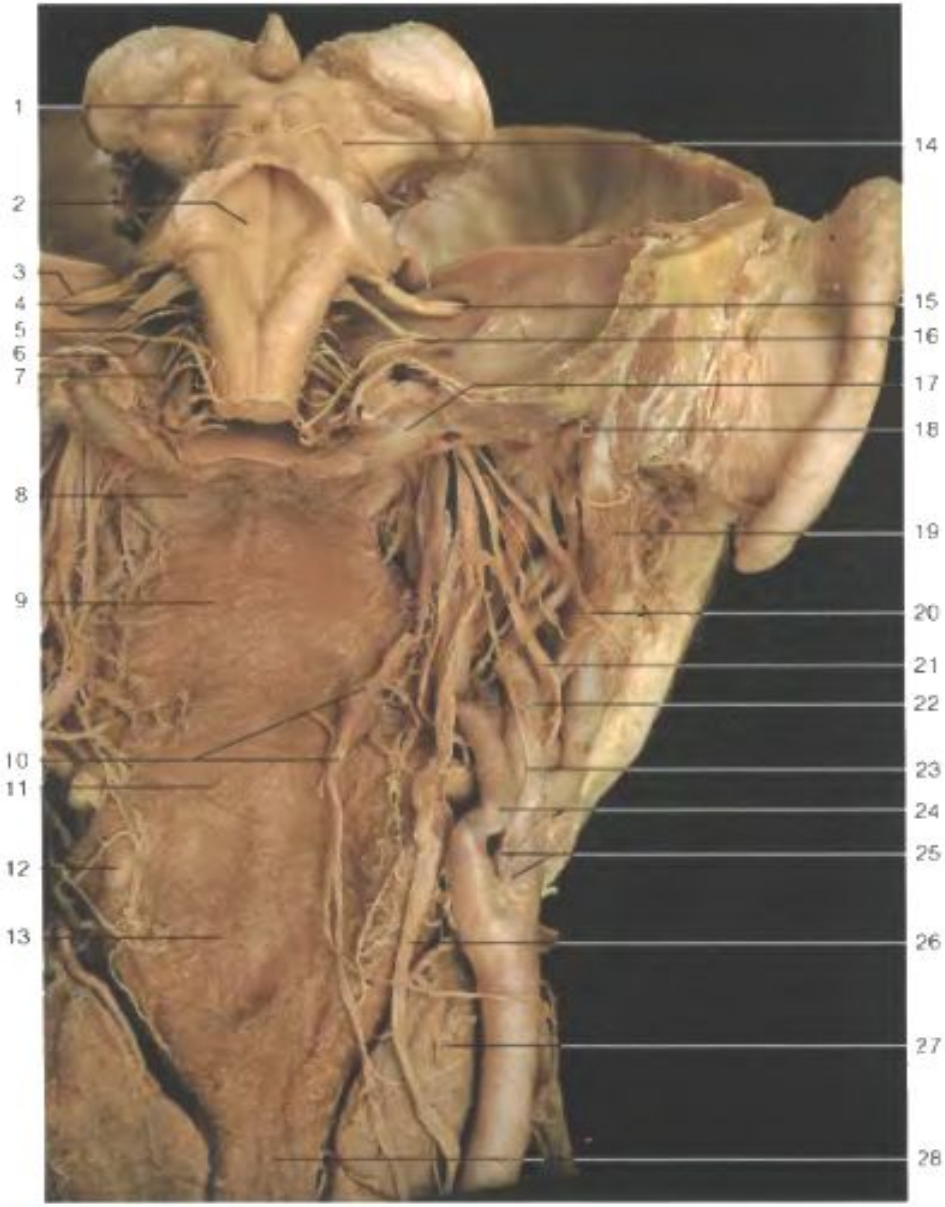

Глотка и связь окологлоточных нервов со стволом мозга (вид сзади)

Задняя стенка глотки рассечена

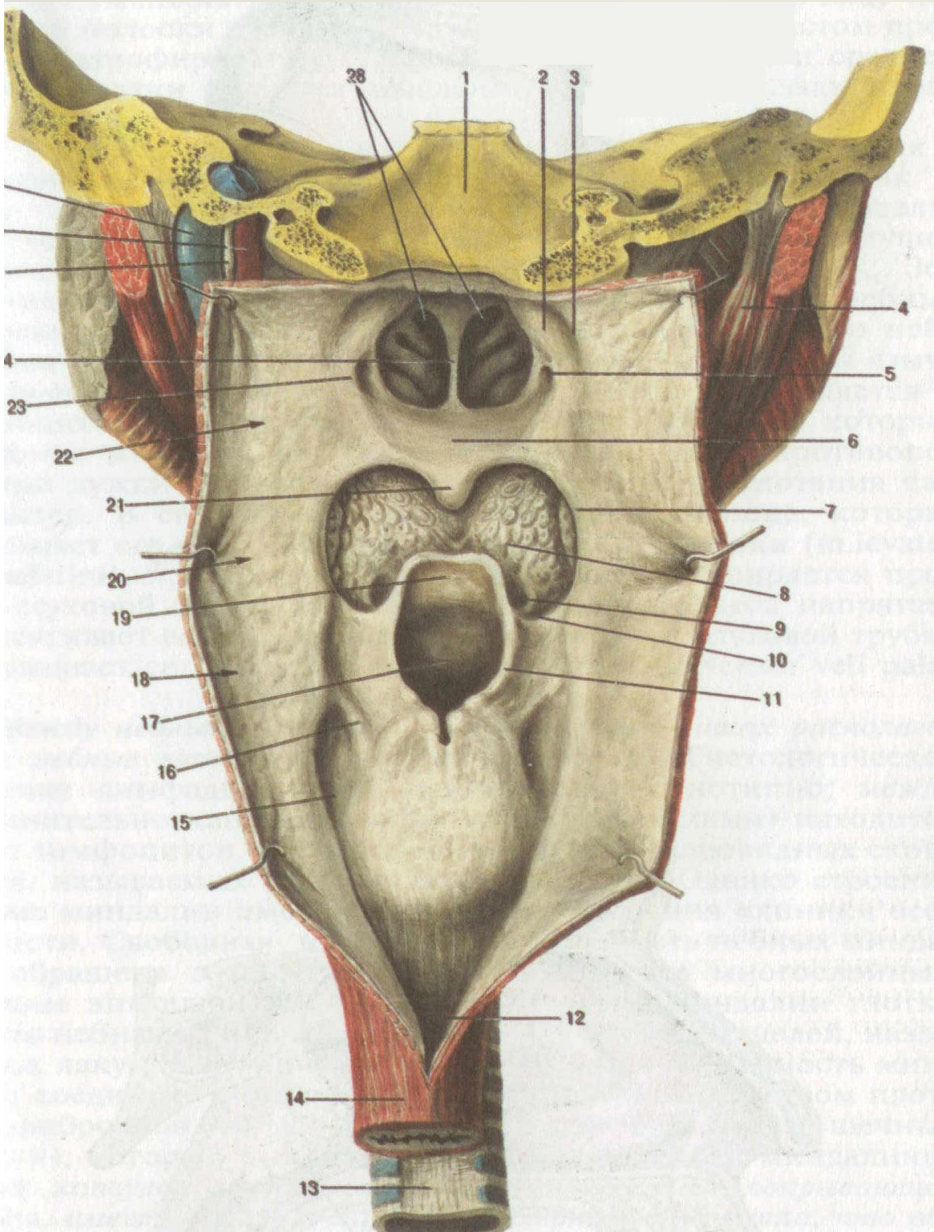

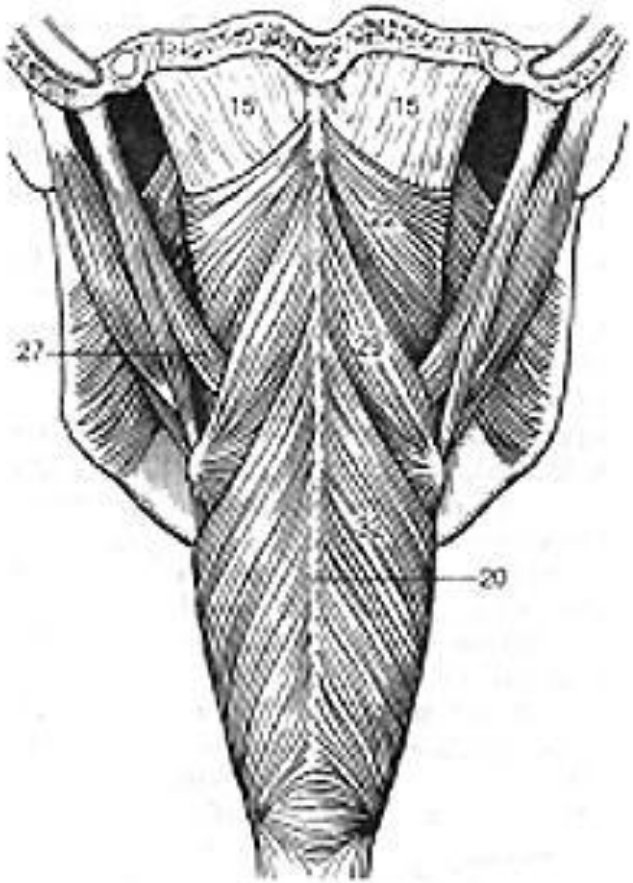

Мышцы глотки
(вид сзади)

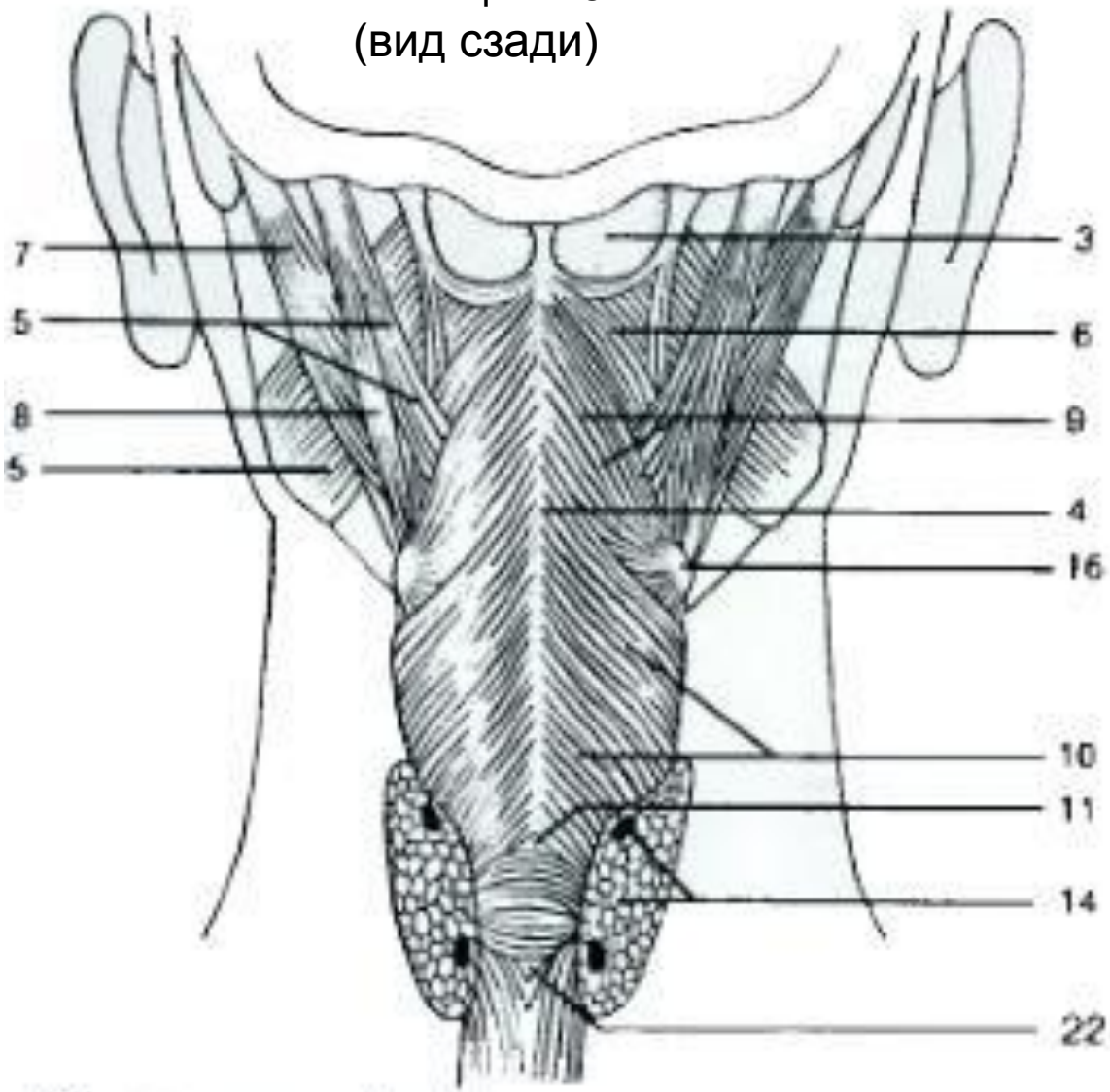

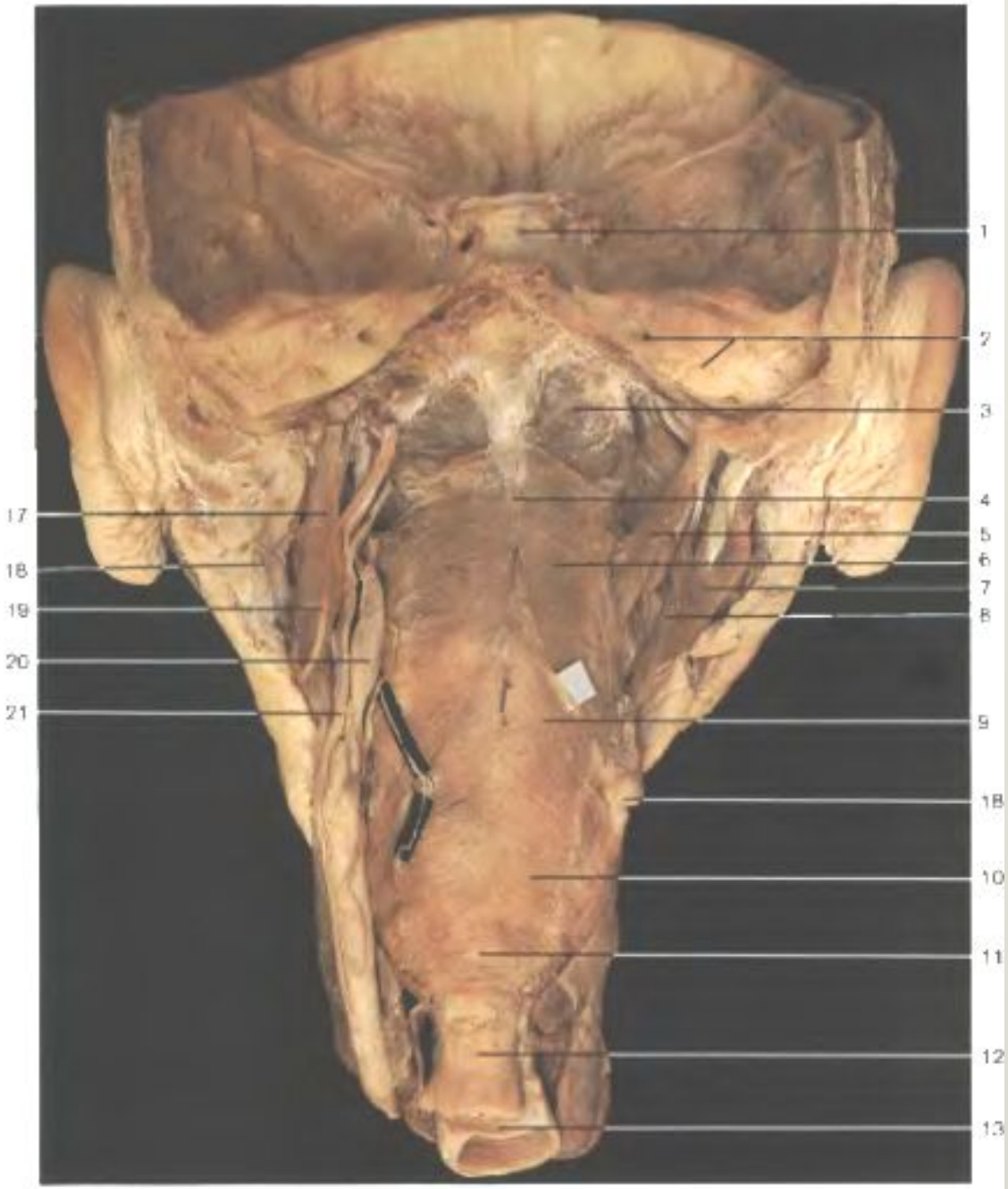

Мышцы глотки (задняя)

Разрез глотки, над- и нижнеподъязычные мышцы I. Нижняя челюсть частично удалена (вид сбоку)

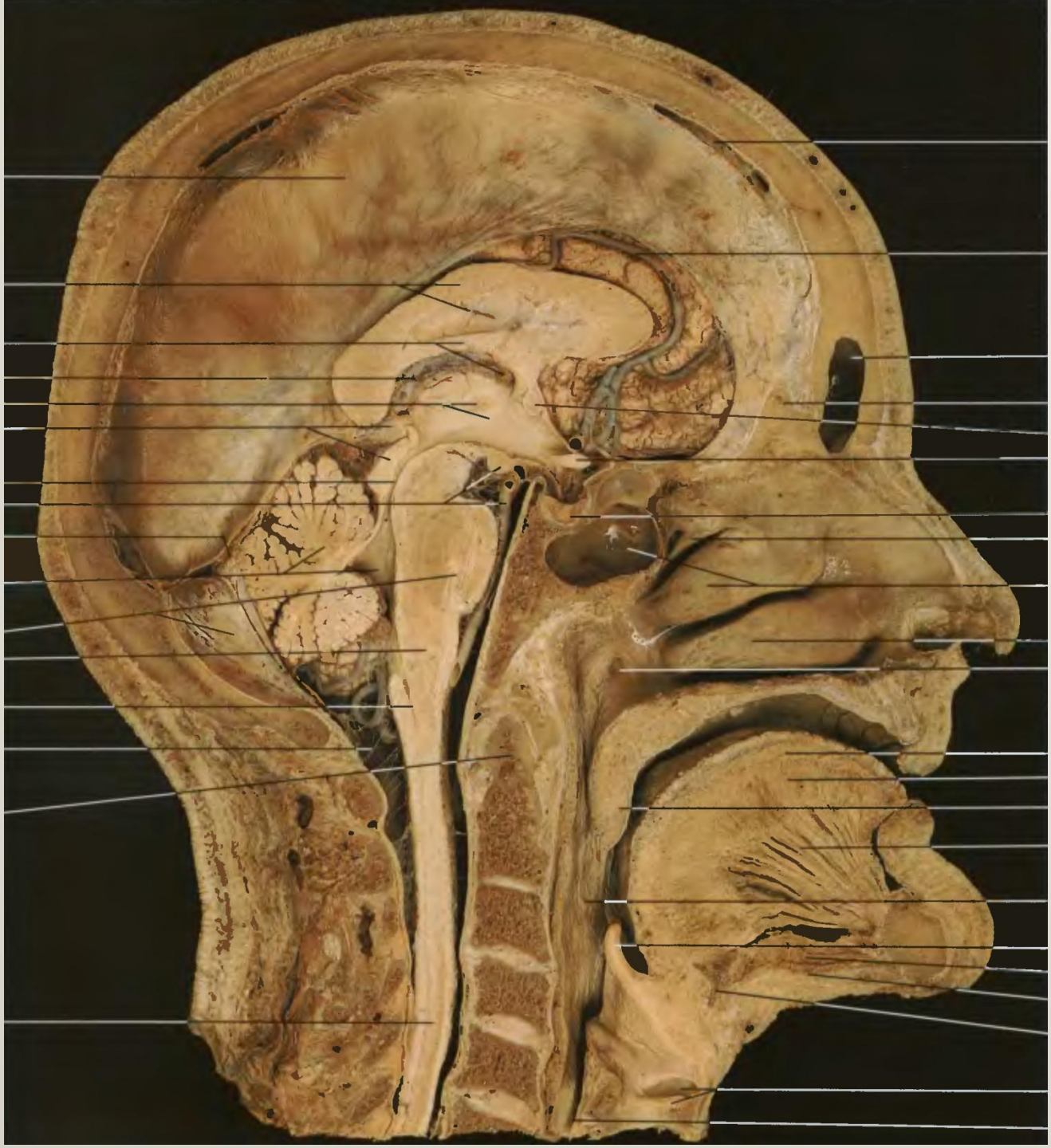

Катар верхних дыхательных путей

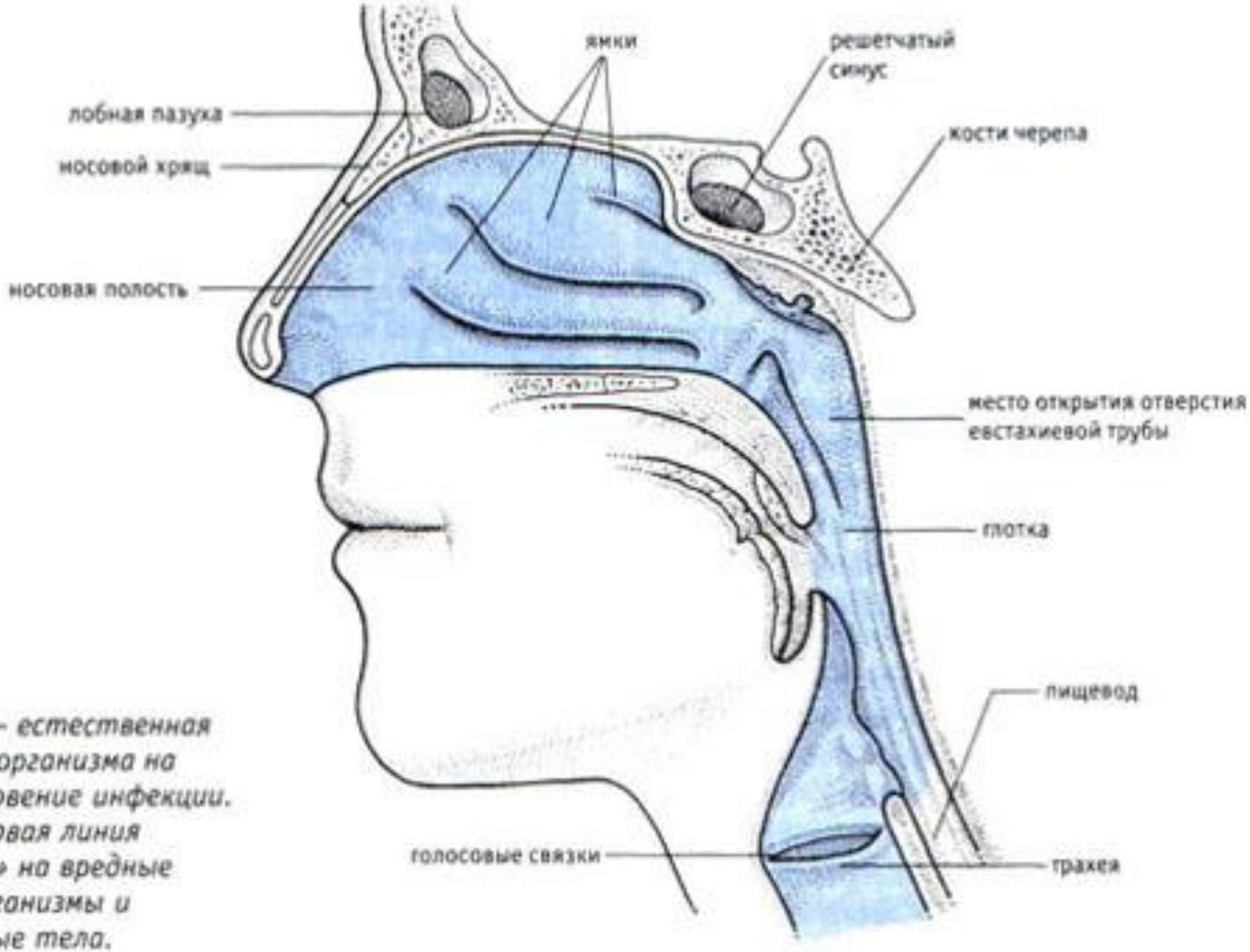

Катар — естественная реакция организма на проникновение инфекции. Это «первая линия защиты» на вредные микроорганизмы и инородные тела.

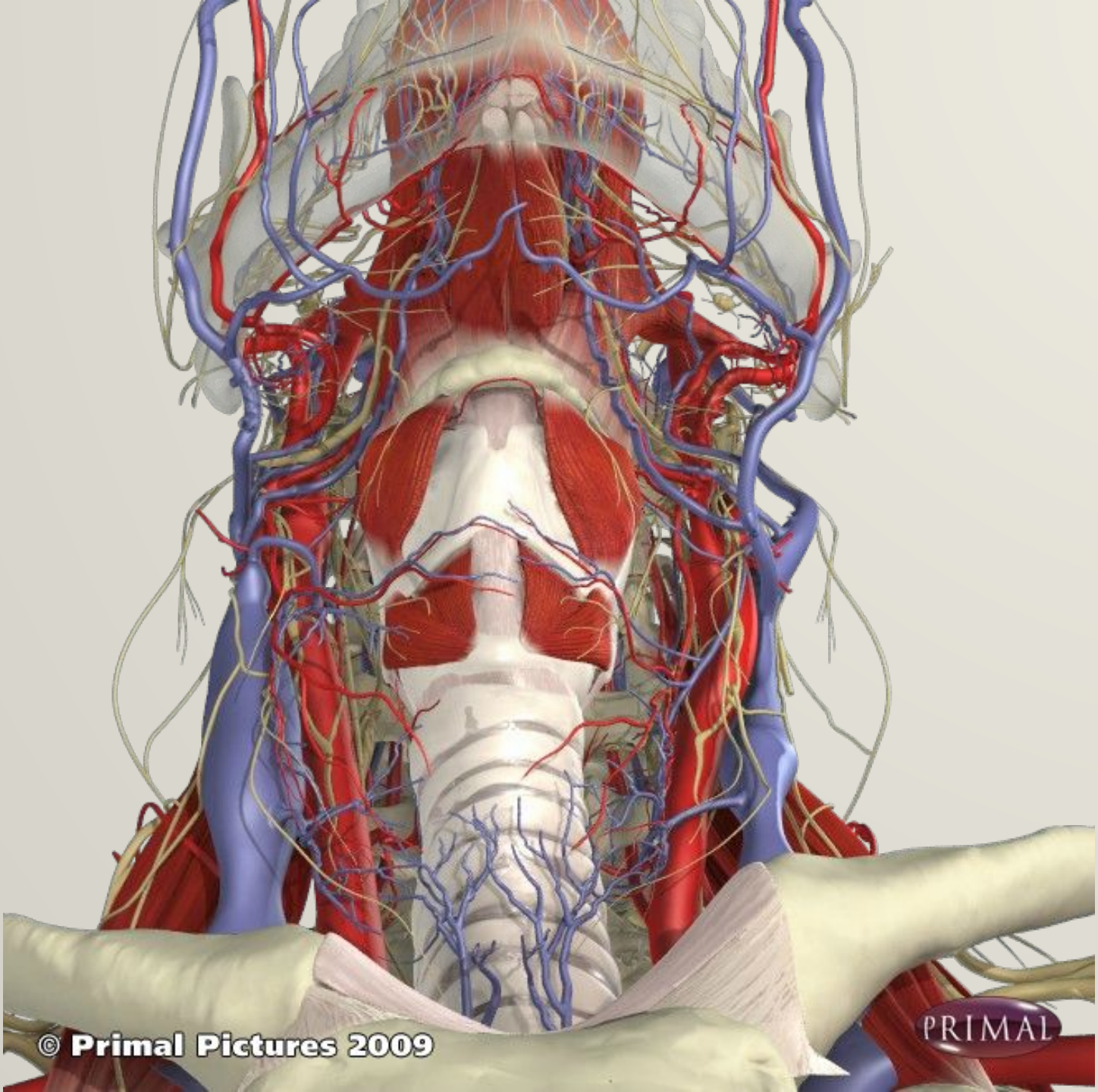
© Primal Pictures 2009
PRIMAL

Возрастные особенности глотки

Глотка новорожденного имеет форму воронки с высокой и широкой верхней частью и короткой суженной нижней частью.

Проекция нижнего края глотки:
у ***новорожденного*** находится на уровне межпозвоночного диска, между телами III и IV шейных позвонков;
к концу периода второго детства (***11-12 лет***) на уровне V-VI шейного позвонка,
в ***подростковом возрасте*** на уровне VI-VII шейного позвонка.

Носовая часть глотки короткая, свод уплощен.
Размеры носовой части глотки к двум годам жизни ребенка увеличиваются в 2 раза.

Длина глотки новорожденного около 3 см, поперечный размер от 2,1 до 2,5 см, переднезадний равен 1,8 см.

Глоточное отверстие слуховой трубы ***у новорожденного*** расположено на уровне твердого неба, близко к небной занавеске, имеет вид щели, зияет;
к ***12-14 годам*** сохраняет щелевидную форму или становится овальным.
После 24 лет отверстие перемещается кверху и кзади.

Миндалины наиболее сильно развиваются в течение первых двух лет, а затем растут медленнее.
Глоточная миндалина у новорожденного расположена в толще слизистой оболочки верхнезадней стенки глотки и выступает кпереди.

На первом году жизни миндалина увеличивается в размерах.

В 12-14 лет ее рост замедляется, а затем наступает период частичного обратного развития.

После 20-22 лет размеры глоточной миндалины изменяются мало.

Трубная миндалина новорожденного расположена кзади и книзу от щелевидного отверстия слуховой трубы и нередко соединяется сзади с глоточной миндалиной, книзу и кпереди - с небной.

Глоточное отверстие евстахиевой трубы –
у новорожденного располагается сразу же над мягким небом на 4,5-5см от ноздрей и имеет щелевидную форму.

После 2-4 лет приобретает овальную форму (в 13-14лет) и несколько удаляется кзади и вверх от мягкого неба.

Валик трубного отверстия у новорожденного едва заметен и формируется в 4-5 лет.

Схема дыхательного (синяя линия) и пищеварительного (красная линия) путей и их пересечения в области глотки

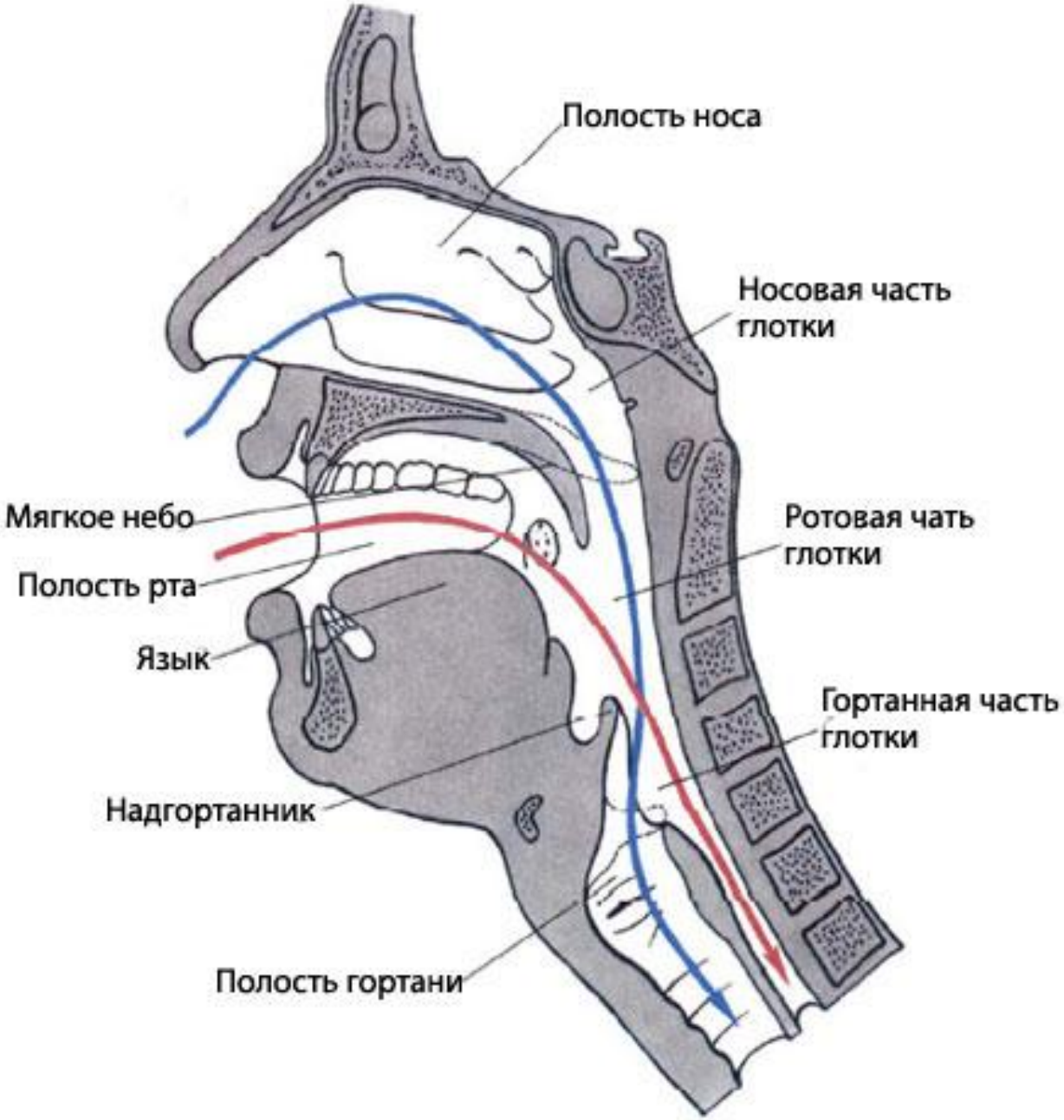

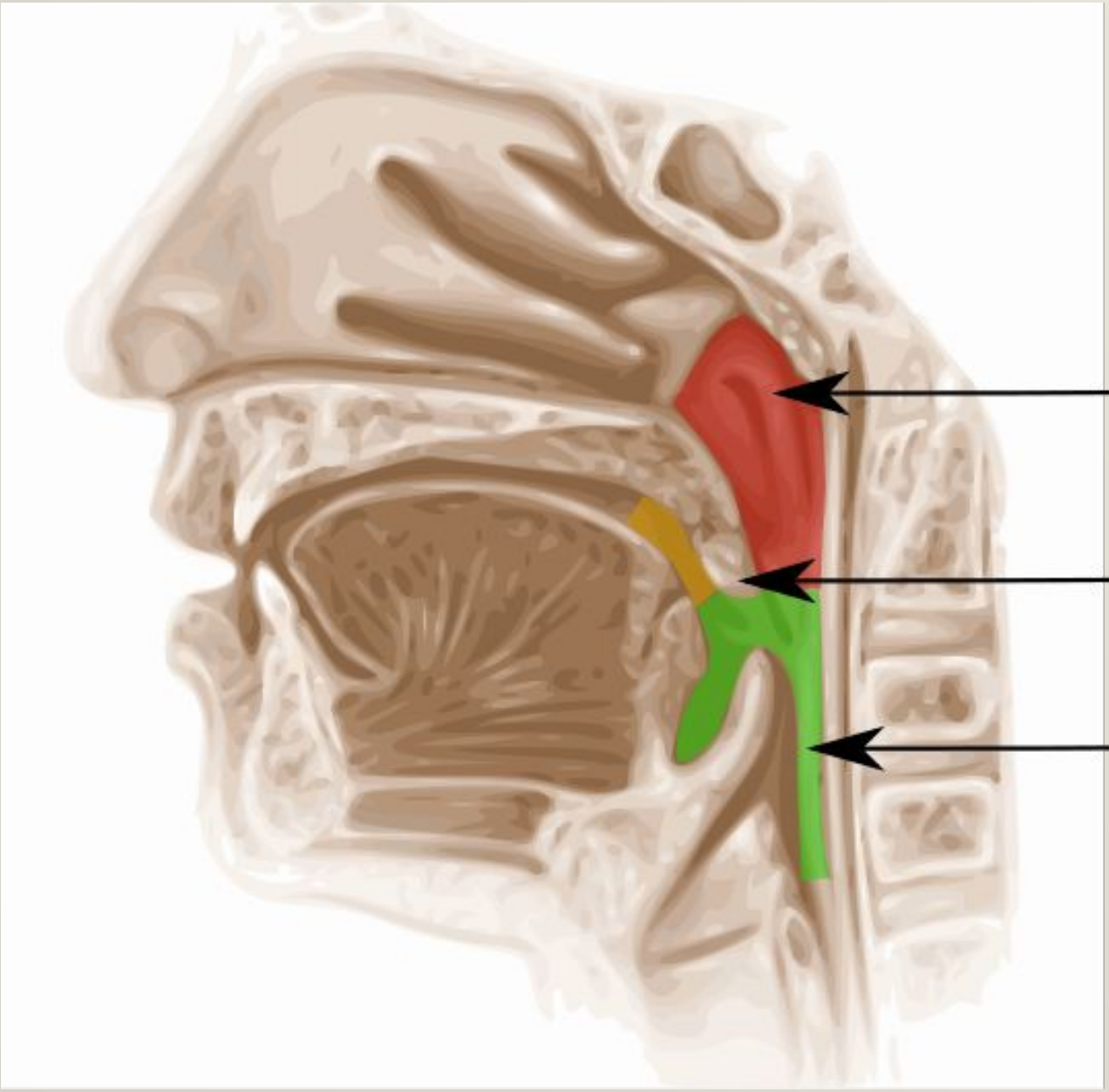
Носоглотка
Ротоглотка
Гортаноглотка

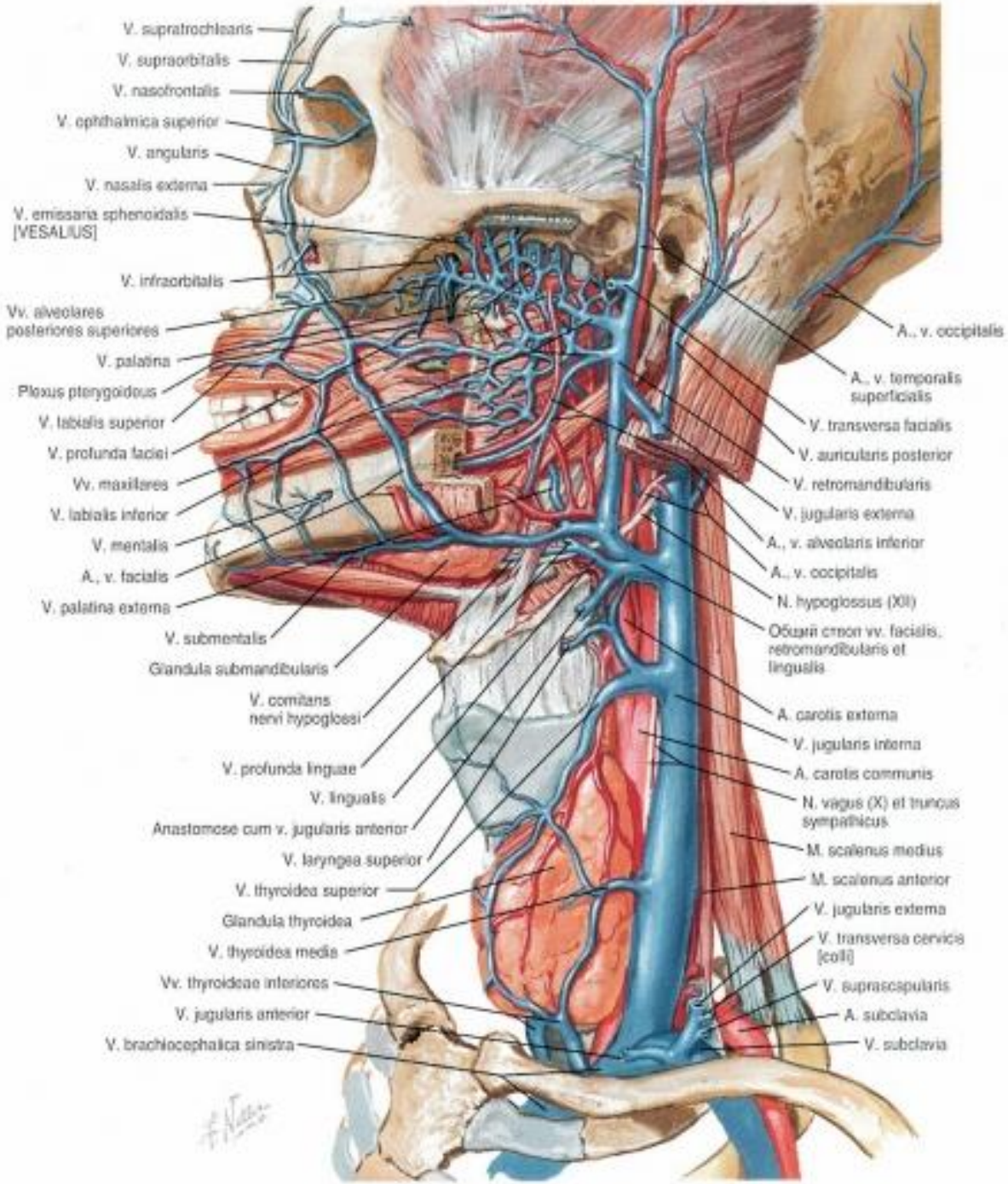
V. supratrochlearis
V. supraorbitalis
V. nasofrontalis
V. ophthalmica superior
V. angularis
V. nasalis externa
V. emissaria sphenoidalis [VESALIUS]
V. infraorbitalis
Vv. alveolares posteriores superiores
V. palatina
Plexus pterygoideus
V. labialis superior
V. profunda faciei
Vv. maxillares
V. labialis inferior
V. mentalis
A., v. facialis
V. palatina externa
V. submentalis
Glandula submandibularis
V. comitans nervi hypoglossi
V. profunda linguae
V. lingualis
Anastomose cum v. jugularis anterior
V. laryngea superior
V. thyroidea superior
Glandula thyroidea
V. thyroidea media
Vv. thyroideae inferiores
V. jugularis anterior
V. brachiocephalica sinistra
A., v. occipitalis
A., v. temporalis superficialis
V. transversa facialis
V. auricularis posterior
V. retromandibularis
V. jugularis externa
A., v. alveolaris inferior
A., v. occipitalis
N. hypoglossus (XII)
Общий ствол vv. facialis, retromandibularis et lingualis
A. carotis externa
V. jugularis interna
A. carotis communis
N. vagus (X) et truncus sympathicus
M. scalenus medius
M. scalenus anterior
V. jugularis externa
V. transversa cervicis [colli]
V. suprascapularis
A. subclavia
V. subclavia

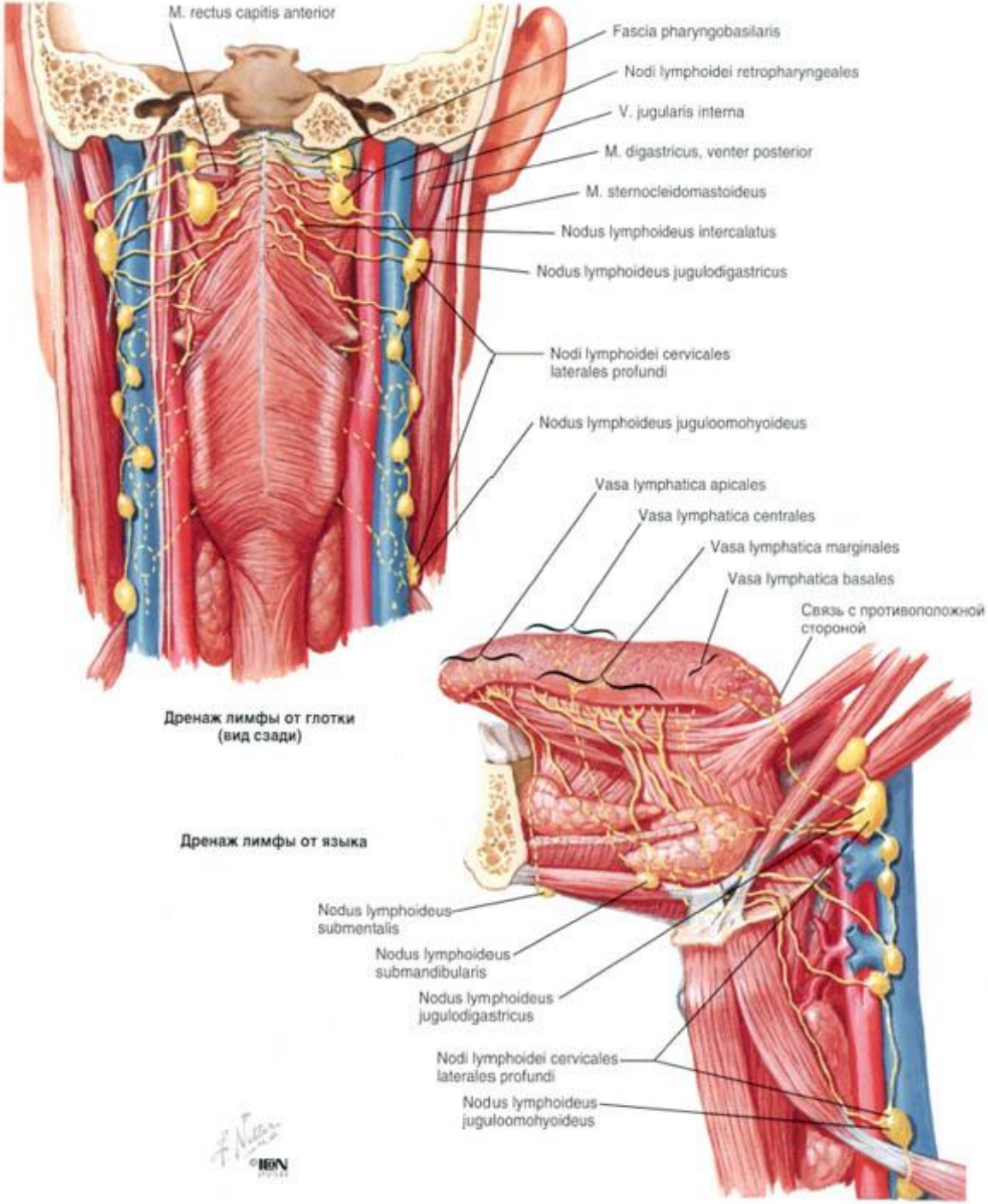
M. rectus capitis anterior
Fascia pharyngobasilaris
Nodi lymphoidei retropharyngeales
V. jugularis interna
M. digastricus, venter posterior
M. sternocleidomastoideus
Nodus lymphoideus intercalatus
Nodus lymphoideus jugulodigastricus
Nodi lymphoidei cervicales laterales profundi
Nodus lymphoideus juguloomohyoideus
Vasa lymphatica apicales
Vasa lymphatica centrales
Vasa lymphatica marginales
Vasa lymphatica basales
Связь с противоположной стороной
Дренаж лимфы от глотки (вид сзади)
Дренаж лимфы от языка
Nodus lymphoideus submentalis
Nodus lymphoideus submandibularis
Nodus lymphoideus jugulodigastricus
Nodi lymphoidei cervicales laterales profundi
Nodus lymphoideus juguloomohyoideus

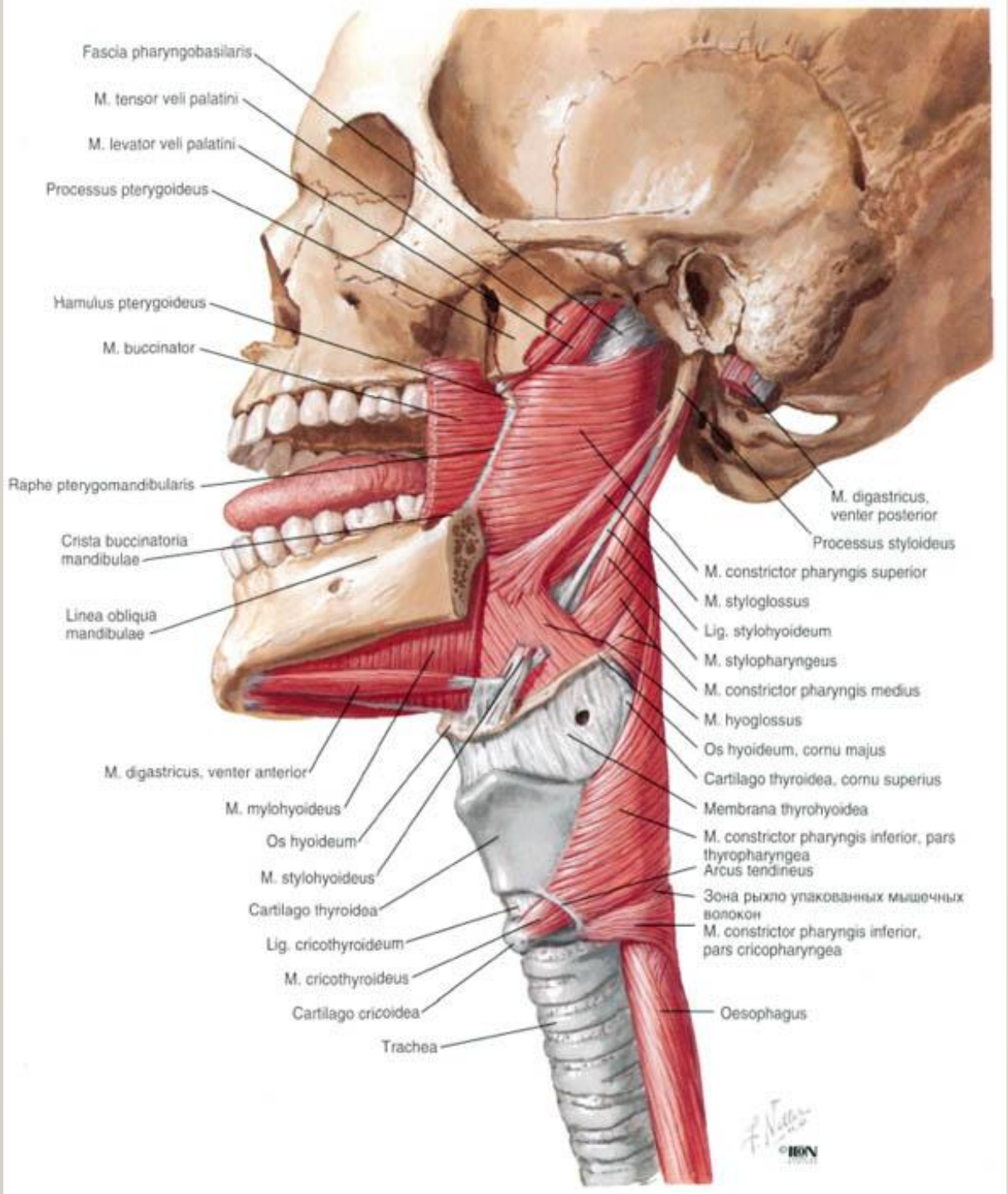
Fascia pharyngobasilaris
M. tensor veli palatini
M. levator veli palatini
Processus pterygoideus
Hamulus pterygoideus
M. buccinator
Raphe pterygomandibularis
Crista buccinatoria mandibulae
Linea obliqua mandibulae
M. digastricus, venter anterior
M. mylohyoideus
Os hyoideum
M. stylohyoideus
Cartilago thyroidea
Lig. cricothyroideum
M. cricothyroideus
Cartilago cricoidea
Trachea
M. digastricus, venter posterior
Processus styloideus
M. constrictor pharyngis superior
M. styloglossus
Lig. stylohyoideum
M. stylopharyngeus
M. constrictor pharyngis medius
M. hyoglossus
Os hyoideum, cornu majus
Cartilago thyroidea, cornu superius
Membrana thyrohyoidea
M. constrictor pharyngis inferior, pars thyropharyngea
Arcus tendineus
Зона рыхло упакованных мышечных волокон
M. constrictor pharyngis inferior, pars cricopharyngea
Oesophagus

ГЛОТКА (pharynx)

полый фиброзно-мышечный орган длиной 13—14 см, прикреплен вверху к основанию черепа. Внизу глотка продолжается в пищевод.

В глотке перекрещиваются дыхательные и пищеварительные пути. Полость глотки делится на ***носовую, ротовую и гортанную части***.

Полость гортани

1 — язычок;
2 — корень языка;
3 — подбородочно-язычная мышца;
4 — надгортанный хрящ;
5 — подбородочно-подъязычная мышца;
6 — подъязычно-надгортанная связка;
7 — черпалонадгортанная связка;
8 — преддверная складка;
9 — желудочек гортани;
10 — голосовая складка;
11 — щитовидный хрящ;
12 — перстнещитовидная связка;
13 — перстневидный хрящ;
14 — трахея;
15 — дугообразные трахейные хрящи;
16 — пищевод

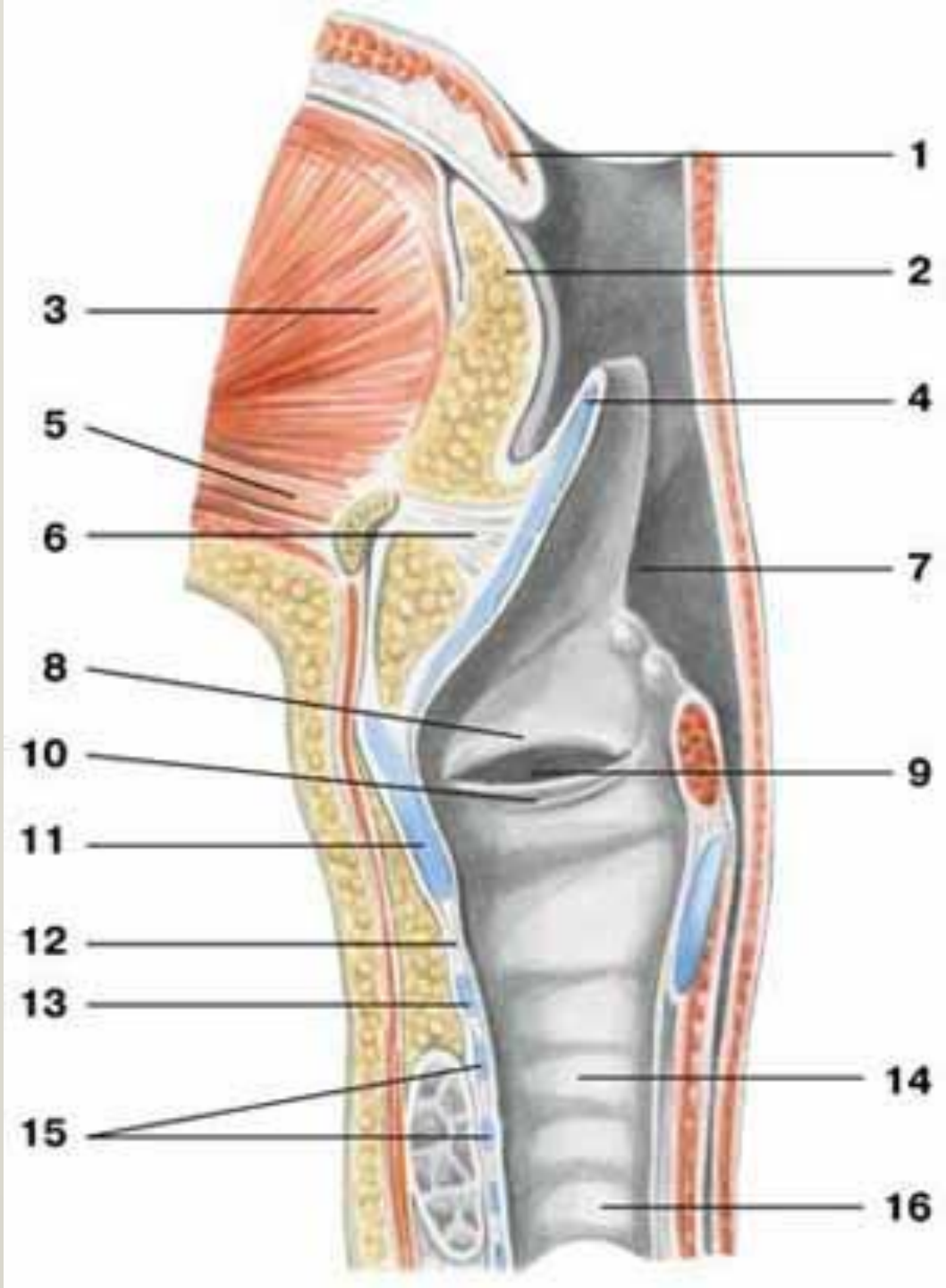

Связки и хрящи гортани

вид сбоку

1 — надгортанный хрящ;
2 — щитоподъязычная связка;
3 — зерновидный хрящ;
4 — подъязычно-надгортанная связка;
5 — срединная щитоподъязычная связка;
6 — щитовидный хрящ;
7 — гортанный выступ (кадык);
8 — перстнещитовидная связка;
9 — перстневидный хрящ;
10 — перстнетрахеальная связка;
11 — дугообразные трахейные хрящи;
12 — кольцевые связки трахеи

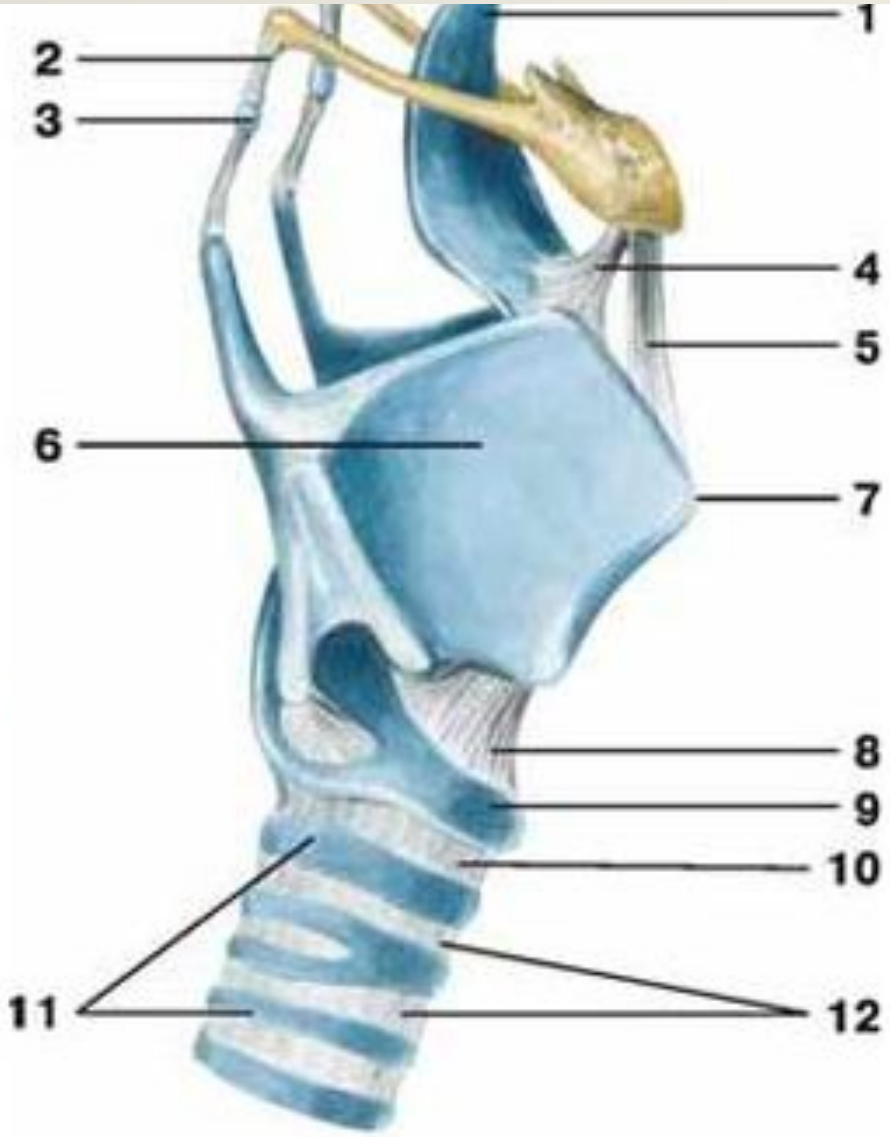

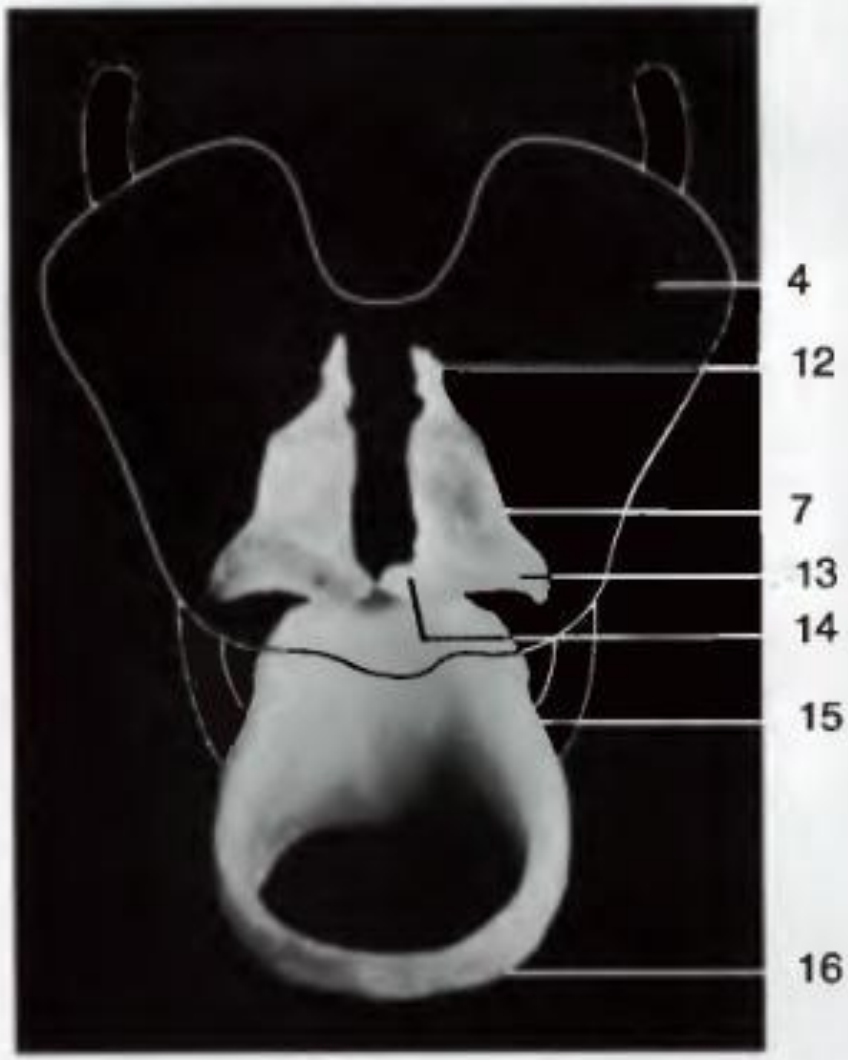

Хрящи гортани (вид спереди). Щитовидный хрящ представлен в виде схемы

Хрящи и связки гортани (вид сбоку) (схема)

Связки и хрящи гортани

вид сзади

1 — надгортанный хрящ;
2 — зерновидный хрящ;
3 — щитоподъязычная связка;
4 — щитоподъязычная перепонка;
5 — щитонадгортанная связка;
6 — рожковидный хрящ;
7 — щитовидный хрящ;
8 — черпаловидный хрящ;
9 — перстнещитовидный сустав;
10 — перстневидный хрящ;
11 — перепончатая стенка трахеи;
12 — дугообразные трахейные хрящи

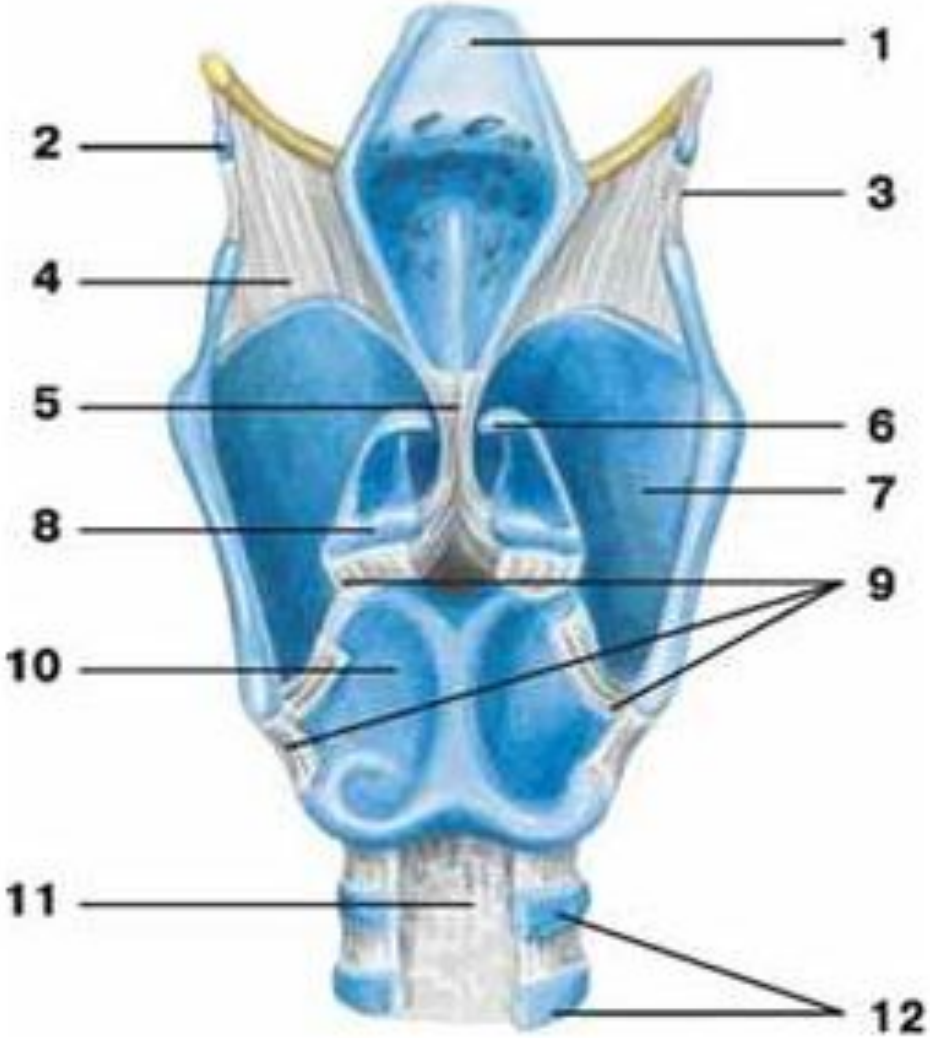

Связки и хрящи гортани

вид спереди

1 — щитоподъязычная связка;
2 — зерновидный хрящ;
3 — срединная щитоподъязычная связка;
4 — щитоподъязычная перепонка;
5 — щитовидный хрящ;
6 — перстнещитовидная связка;
7 — перстневидный хрящ;
8 — перстнетрахеальная связка;
9 — кольцевые связки трахеи;
10 — дугообразные трахейные хрящи

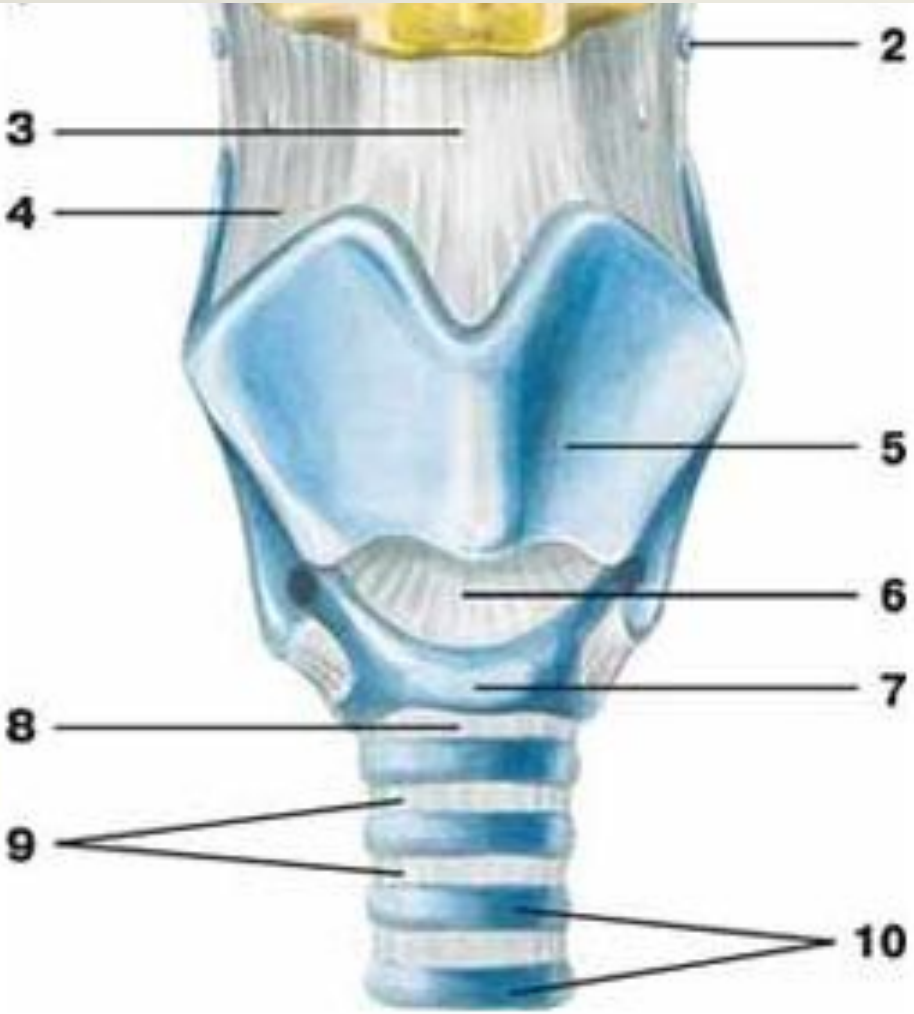

Рис. 199.
Мышцы гортани **вид сзади**

1 — язычок;
2 — небная миндалина;
3 — корень языка;
4 — надгортанный хрящ;
5 — боковая складка слизистой оболочки;
6 — черпалонадгортанная мышца;
7 — поперечная черпаловидная мышца;
8 — щитовидный хрящ;
9 — перстневидный хрящ;
10 — задняя перстнечерпаловидная мышца;
11 — перепончатая стенка трахеи

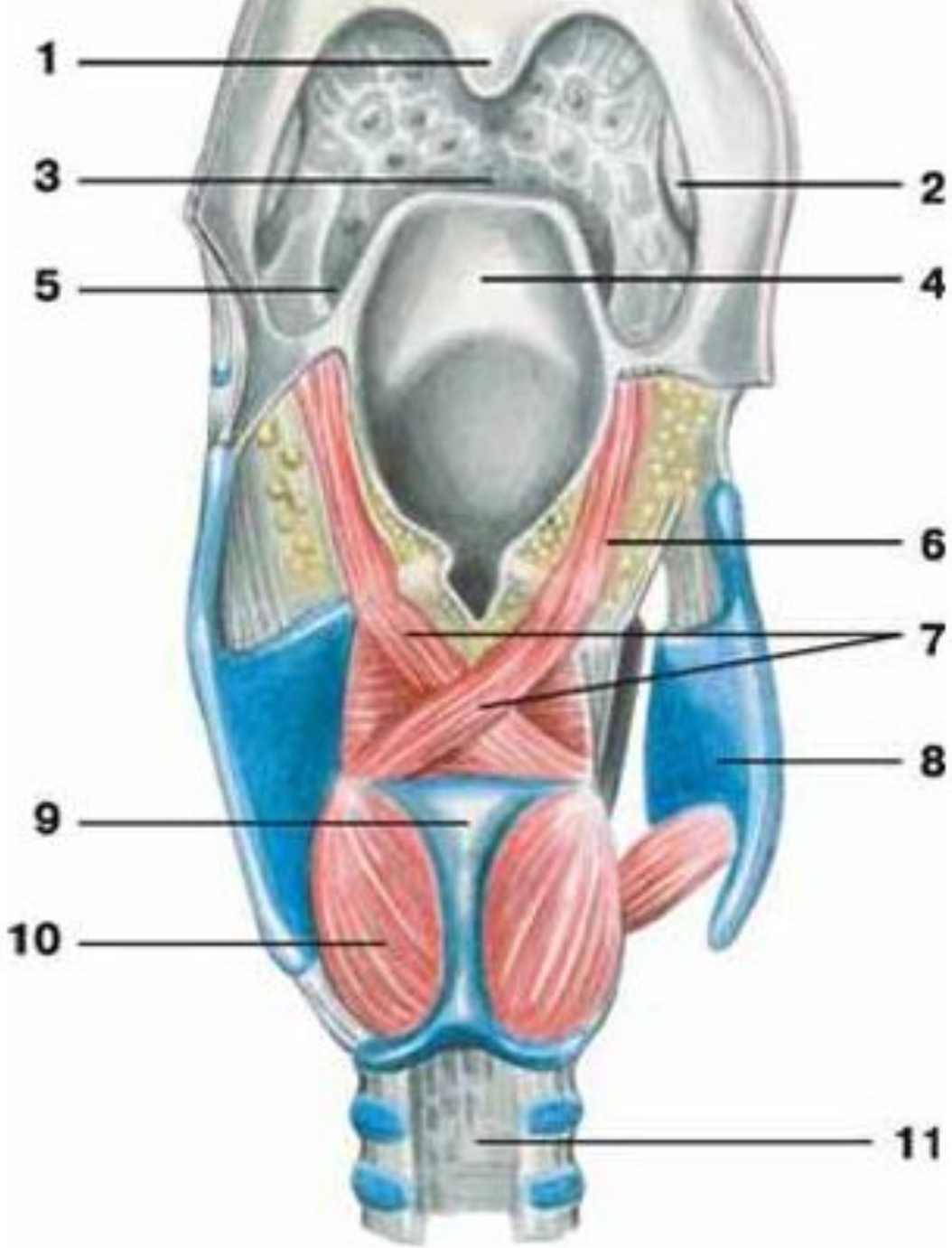

Полость гортани **вид сзади**

1 — зерновидный хрящ;
2 — щитоподъязычная связка;
3 — щитоподъязычная перепонка;
4 — преддверие гортани;
5 — складка преддверия;
6 — черпаловидный хрящ;
7 — голосовая складка;
8 — перстнещитовидный сустав;
9 — боковая перстнечерпаловидная мышца;
10 — перстневидный хрящ;
11 — трахея

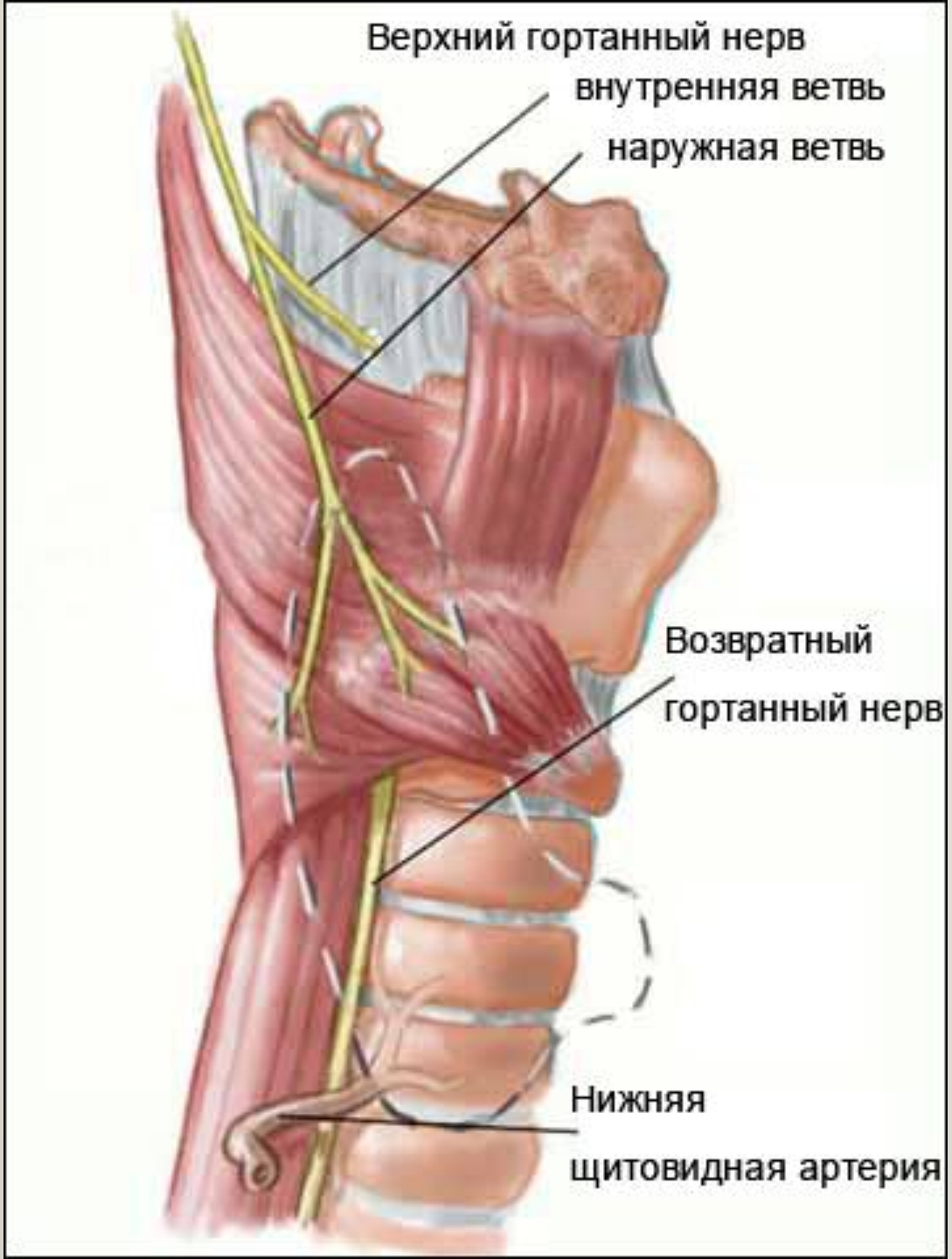
Верхний гортанный нерв
внутренняя ветвь
наружная ветвь
Возвратный
гортанный нерв
Нижняя
щитовидная артерия

Гортань

Хрящи гортани и подъязычная кость
(вид спереди)

Хрящи гортани и подъязычная кость
(вид сзади)

Хрящи гортани (вид сверху)

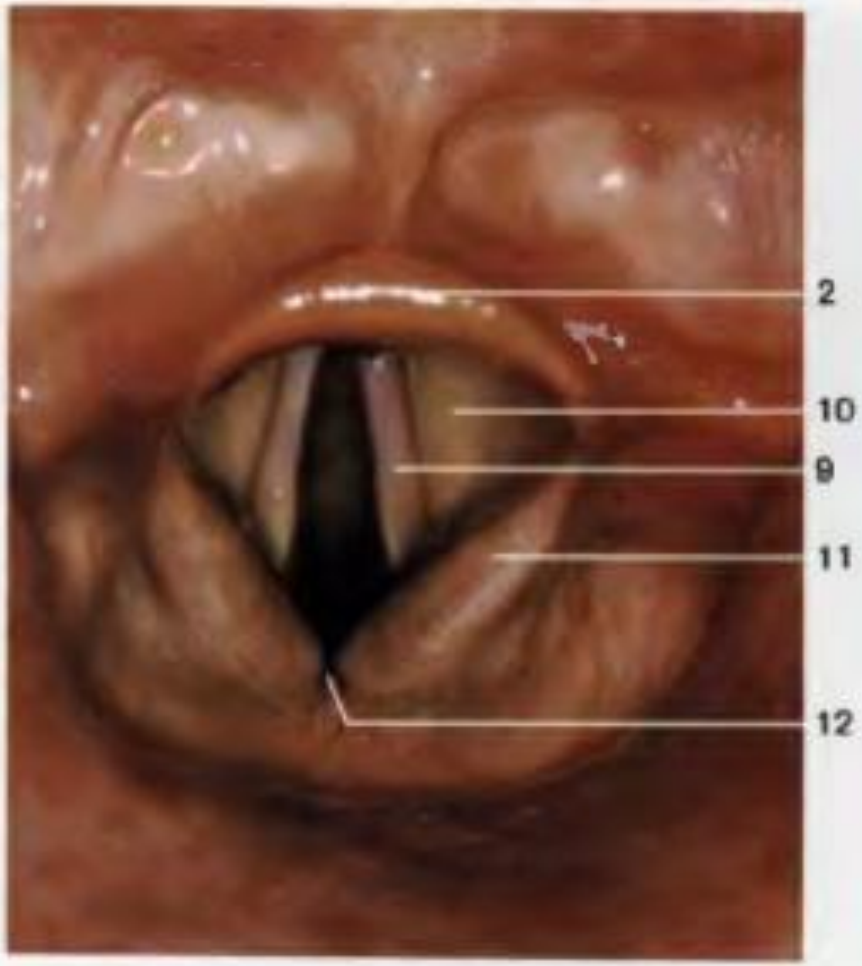

Голосовая щель in vivo (вид сверху)

СПАСИБО за ВНИМАНИЕ!