

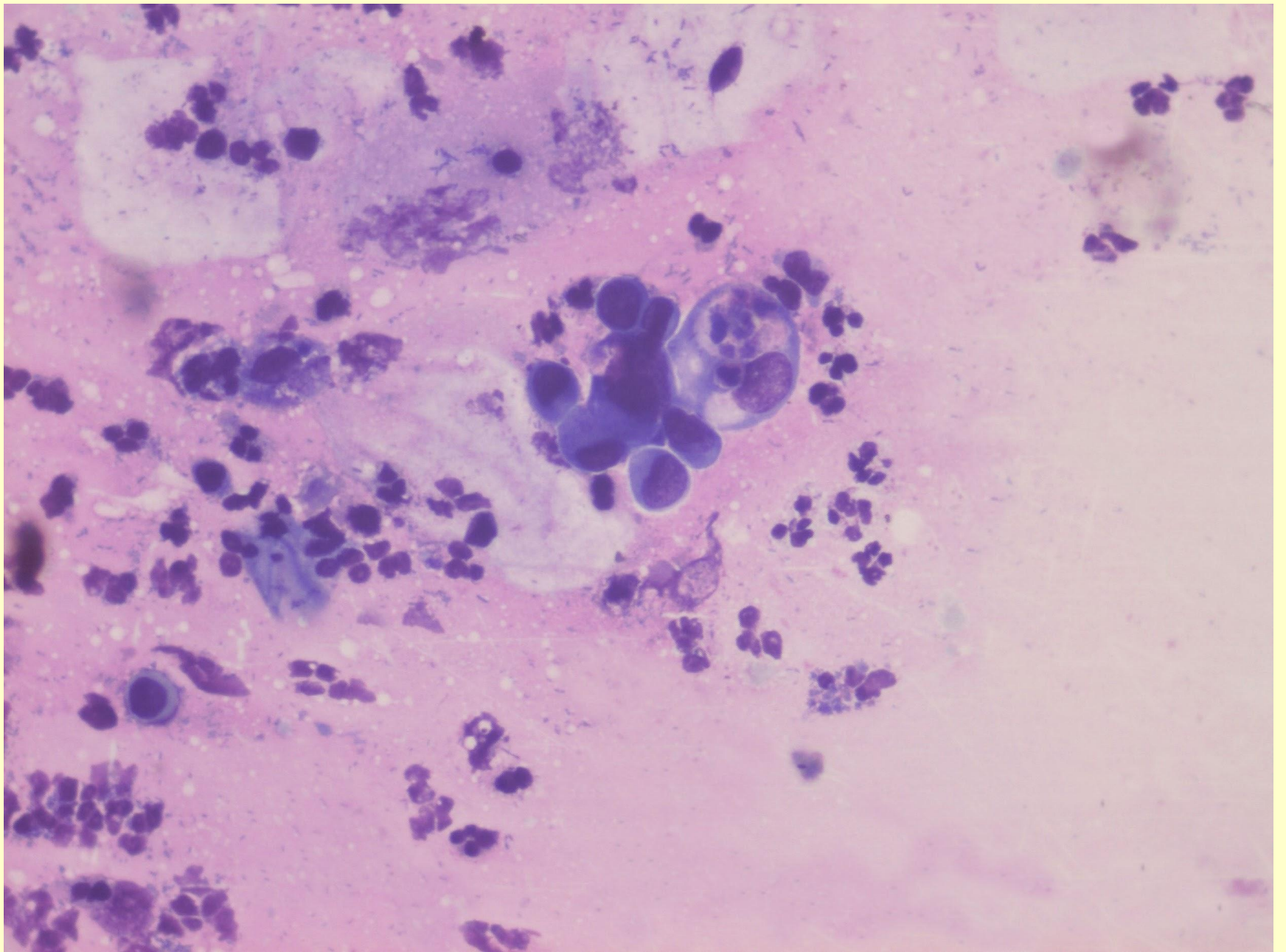
Препарат ШМ- 47

Женщина 52 года. Менопауза 1 год.

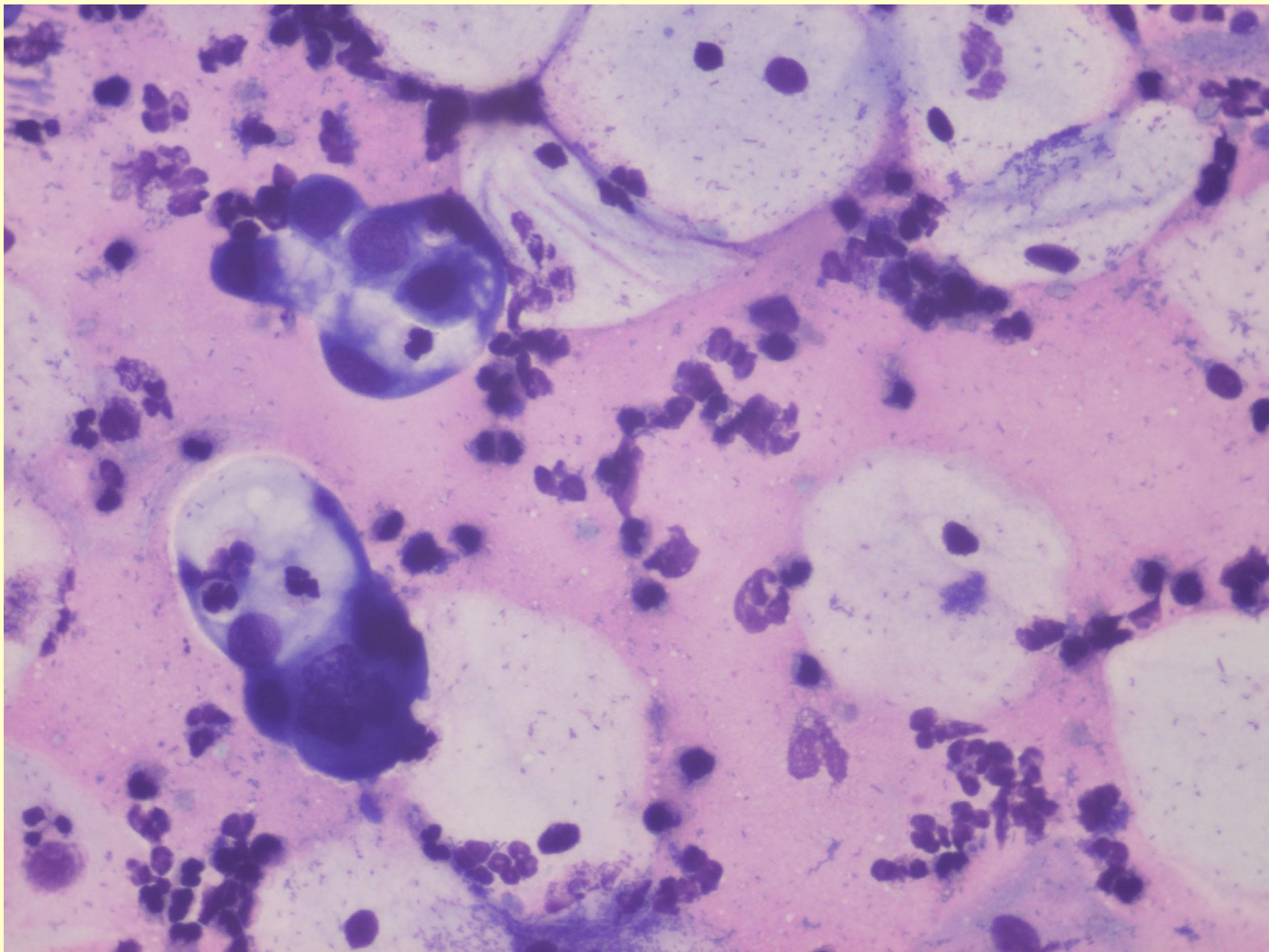
Соскоб с шейки матки

Окрашивание по Романовскому

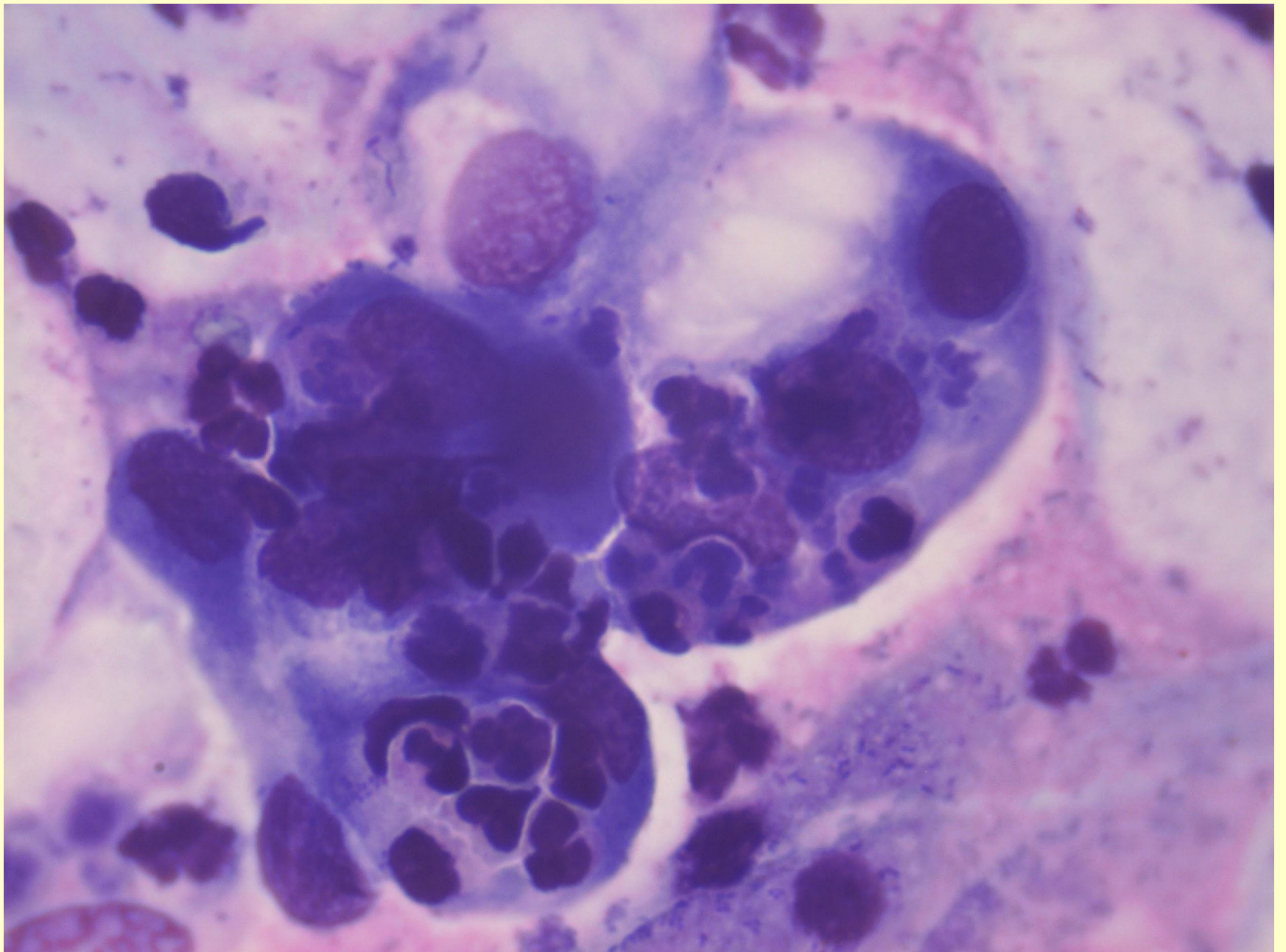
Кровянистые выделения



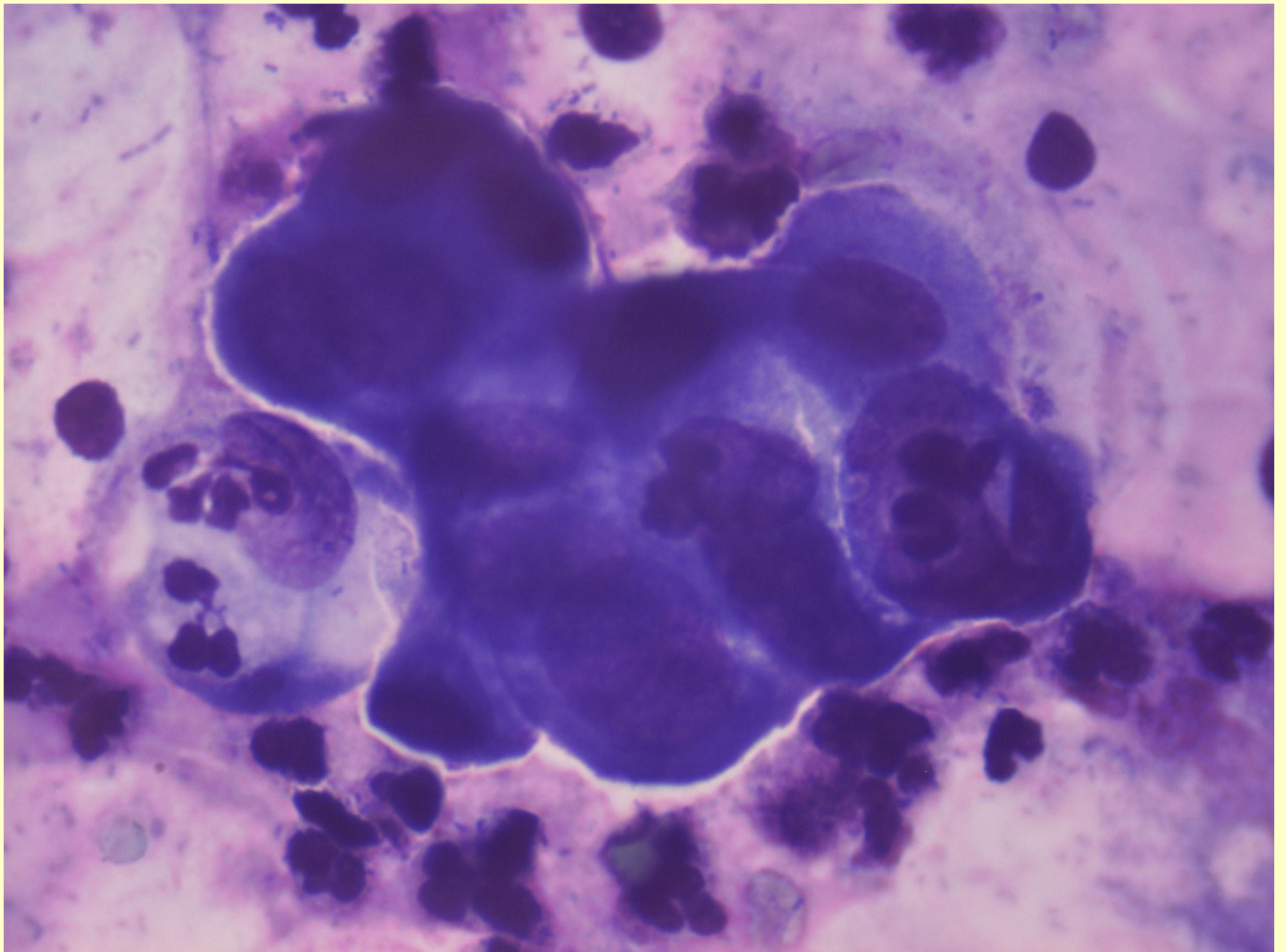
Φοτο 1. x 400



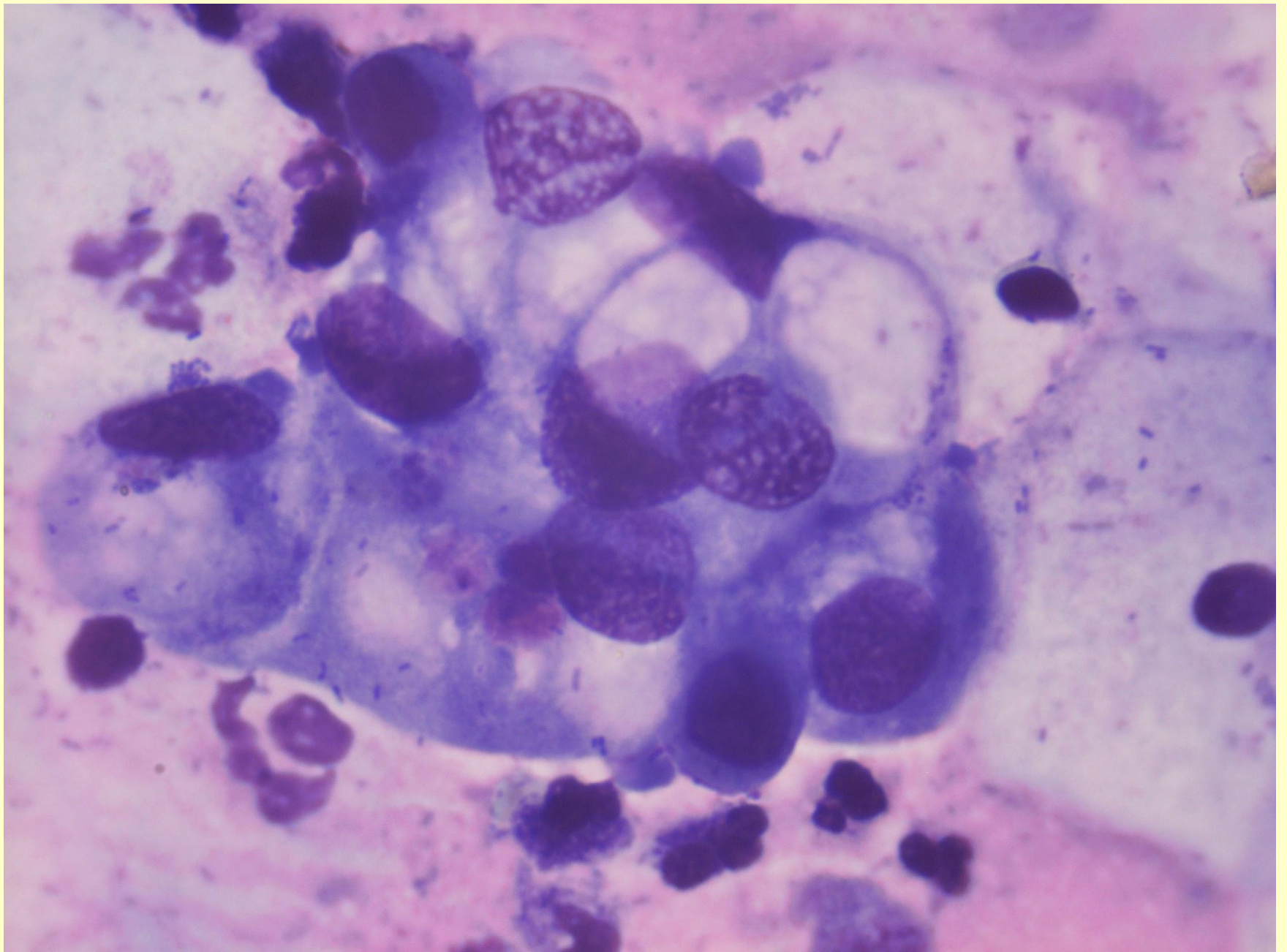
Φοτο 2. x 400



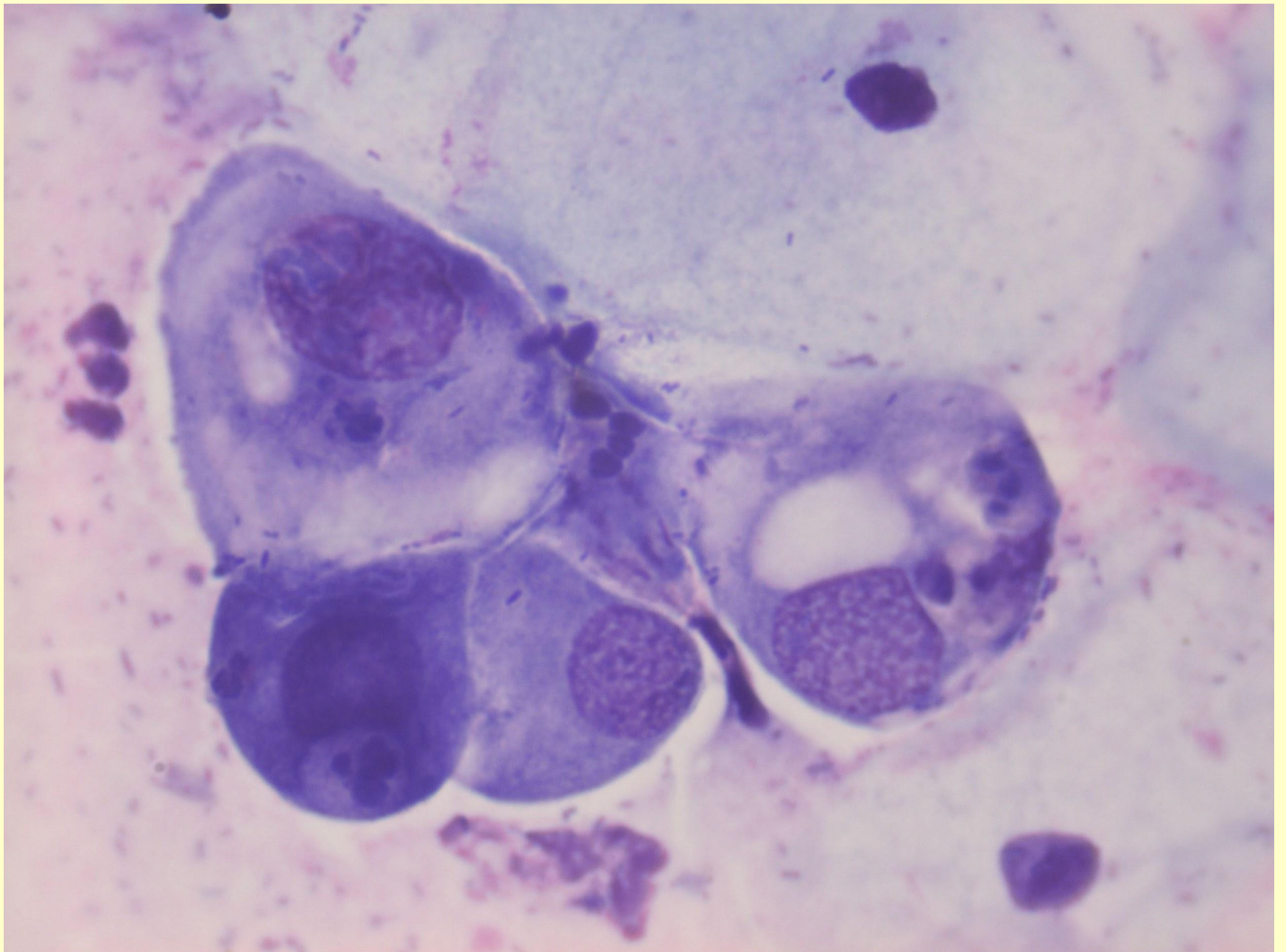
Φοτο 3. x 1000



Φοτο 4. x 1000



Φοτο 5. x 1000



Φοτο 6. x 1000