



Российский университет  
дружбы народов

# Энуклеация

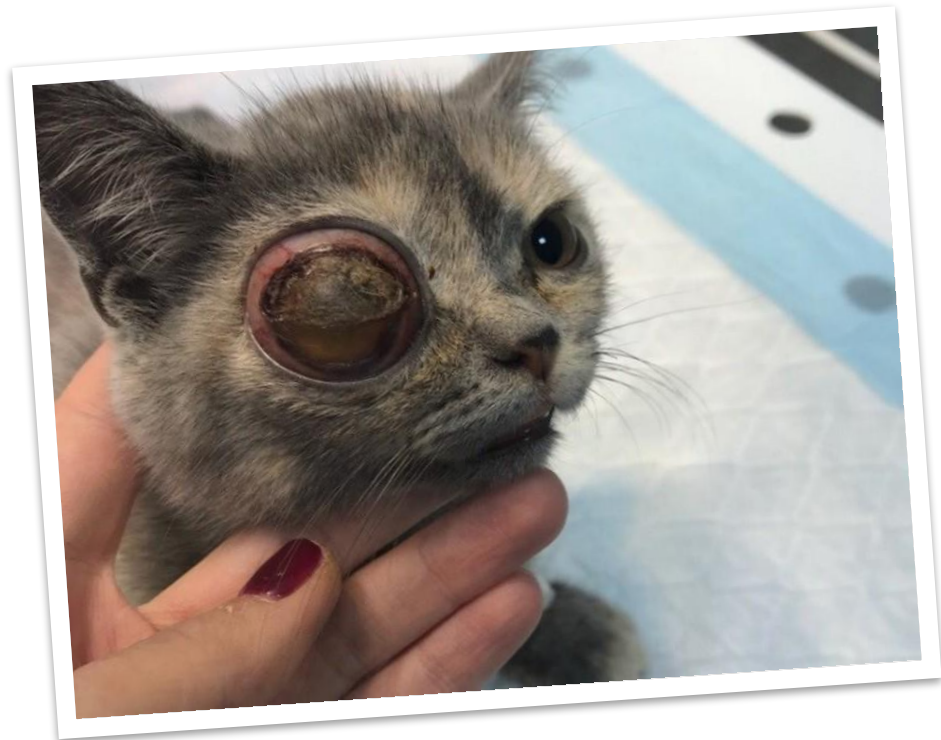## глаза

Выполнила ст. гр. СВТсД-02-16  
Карлова Евгения

Москва 2020

# Анамнез

- Кошка Алиса
- 3 месяца



# Показания к удалению

Слепой и болезненный глаз, например, при панофтальмите, неконтролируемой глаукоме, буфтальме, хроническом увеите с отслоением сетчатки, субатрофии глазного яблока (при вторичном завороте век), проптозе с осложнениями (гемофтальм, разрыв оболочек), также удаление необходимо при внутриглазных новообразованиях.



# Методика

**Энуклеация глаза** - удаление целиком органа с сохранением окружающих его составляющих (глазных мышц, век и т. д.)

**Эвисцерация** - хирургическая операция, которая заключается в удалении содержимого глазного яблока и сохранении одной пустой наружной оболочки глаза (склеры).

**Экзентерация** - это удаление глаза со всем содержимым глазницы, при котором остаются только костные стенки. Этот метод применяется при злокачественных опухолях глаза и глазницы.

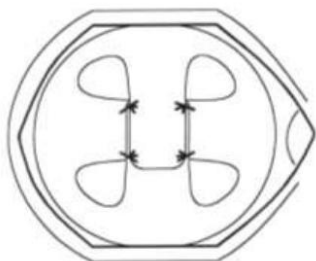


Рис.1. Схема операции со сшиванием прямых мышц в центре с перекрытием.

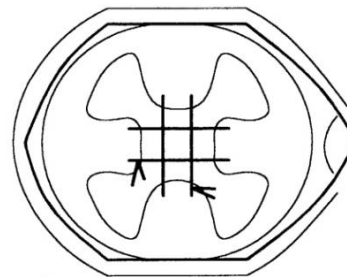


Рис.3. Схема операции с фиксацией прямых мышц попарно друг с другом с диастазом.

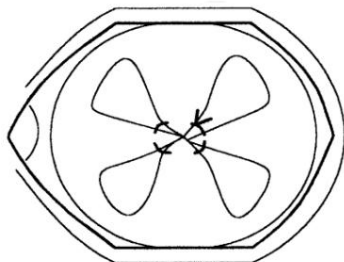


Рис.2. Схема операции с фиксацией прямых мышц кисетным швом.

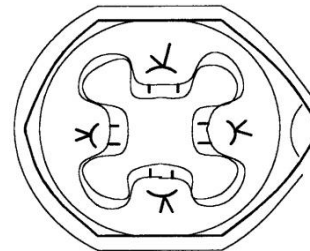


Рис.4. Схема подшивания прямых мышц при фиксации их к субконъюнктивальным тканям.

# Техника простой энуклеации:

После невротомии и гемостаза в случаях эндофтальмита прямые мышцы после отсечения отпускают или подшивают к субконъюнктивальным тканям матрасными швами с диастазом 8-10мм, затем ушивают конъюнктиву непрерывным или узловыми резорбируемыми швами. При панофтальмите глазные мышцы просто отсекают, не подшивая, конъюнктивальную рану не ушивают или ограничиваются 1-2 узловыми швами. Во время операции полость орбиты промывали растворами антисептиков, при панофтальмите засыпали в полость орбиты антибиотик широкого спектра действия. В полость вставляют глазной протез и накладывают бинтовую повязку на 2-3 дня.

У удаления глазного яблока есть плюсы: быстрота проведения (20 минут), короткий восстановительный период (3-5 дней), малая вероятность осложнений, малая вероятность необходимости повторной операции. Единственным условным минусом операции можно назвать косметический эффект, он может не удовлетворять владельца (сами пациенты не жаловались).





## СПИСОК ИСТОЧНИКОВ

- <http://uprveter32.ru/index.php/podvedomstvennyye-organizatsii-2/1887-udaleni-e-glaznogo-yabloka>
- <https://eyepress.ru/article.aspx?20326>
- <http://infovet.ru/lib/oftalmologiya/udalenie-i-protezirovanie-glaznogo-yabloka-enucleation-and-evisceration-intraocular-prostesis/>
- <https://www.svoydoctor.ru/vladeltsam/poleznoe/stati/udalenie-glaza-u-koshki/>





**Спасибо за внимание!**

