ЛЁГКИЕ

(pulmones)

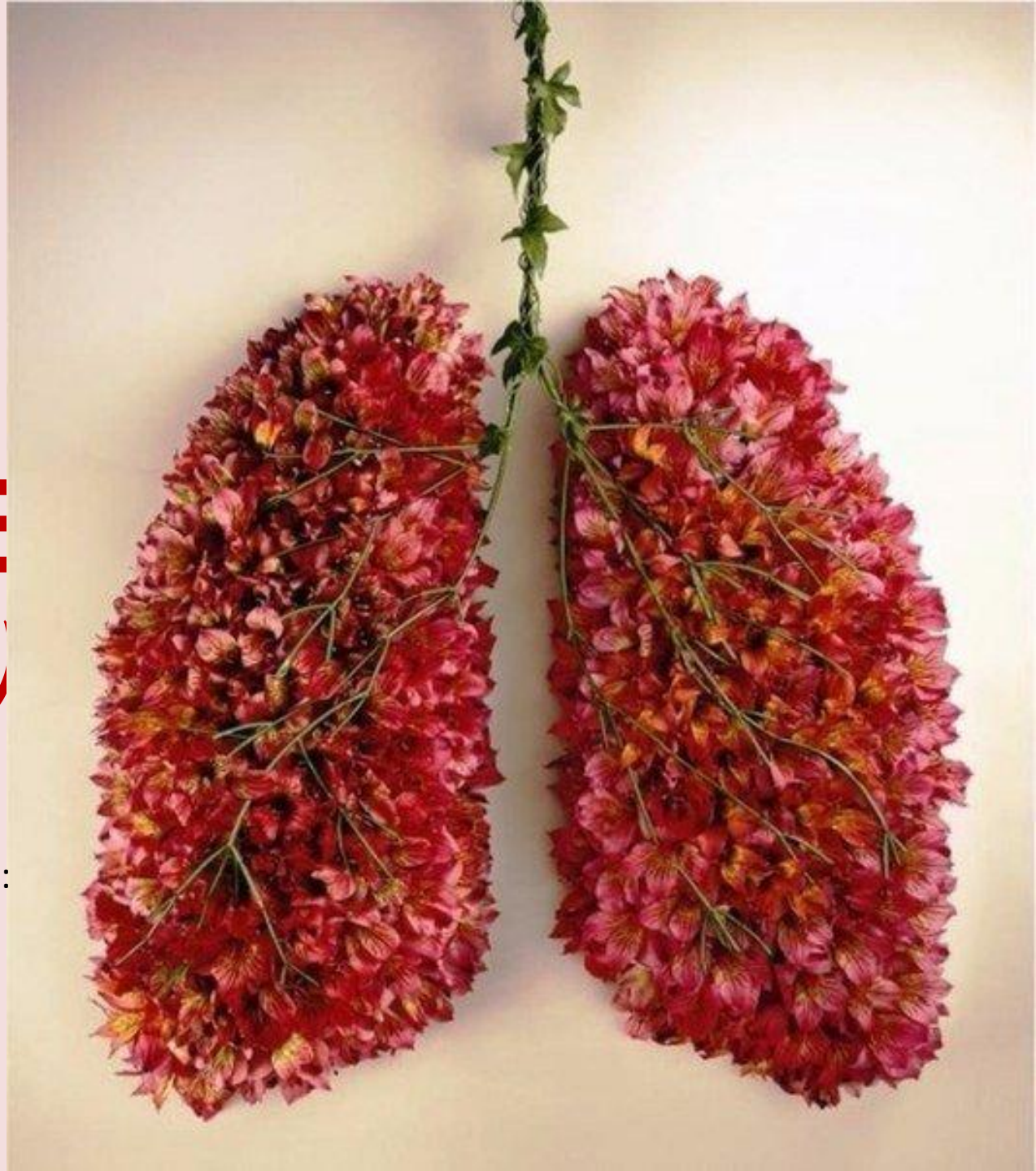

Презентацию подготовили:
Андреева Е.
Борисовская И.М.

Группа: СВ-21

Лёгкие – парный орган дыхания, расположенный в грудной полости, осуществляющий газообмен между вдыхаемым воздухом и кровью.

Перкуссия – физический метод медицинской диагностики, заключающийся в простукив определенных участков тел анализе звуков, возникающи этом. По характеру свойств з врач определяет топограф внутренних органов.

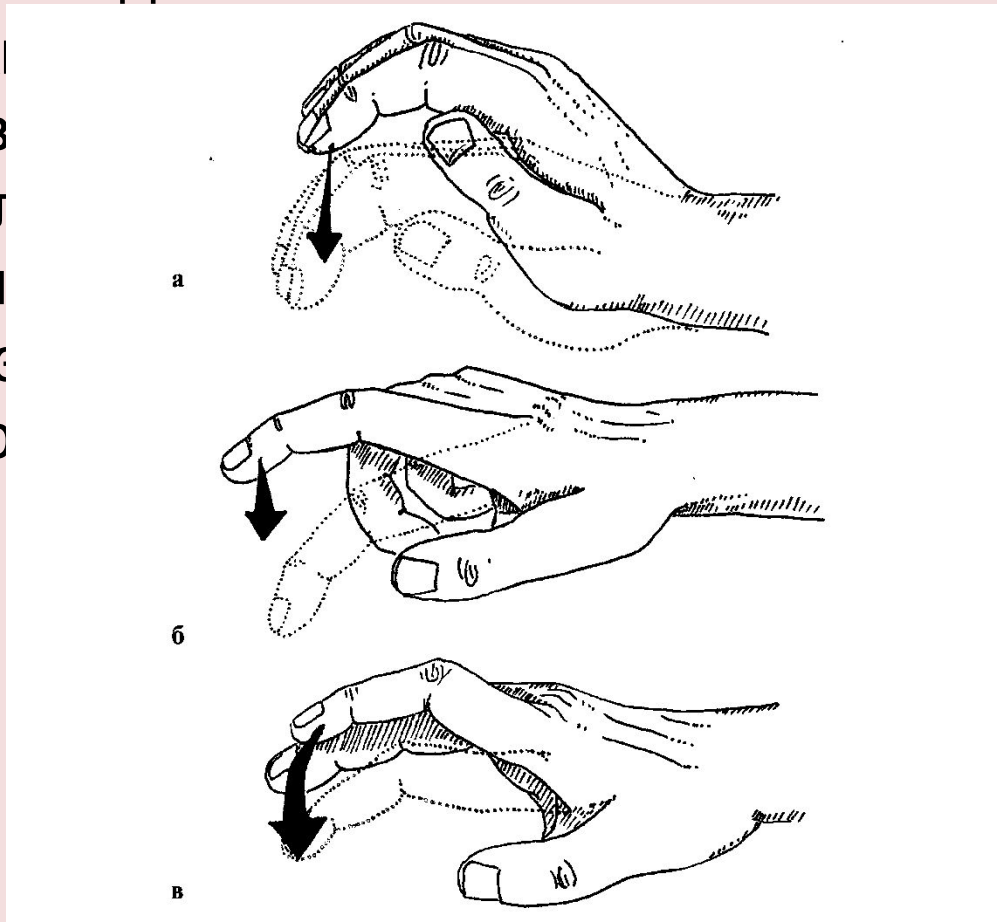

У КРС заднюю границу легких определяют по двум горизонтальным линиям. Верхняя линия проходит от маклока, а нижняя от лопаточно-плечевого сустава. В норме задняя граница легких начинается от 12-го ребра, идет вниз и вперед, пересекая линию маклока в 11-м, а линию плечевого сустава в 8-м межреберье, и заканчивается в 4-м.

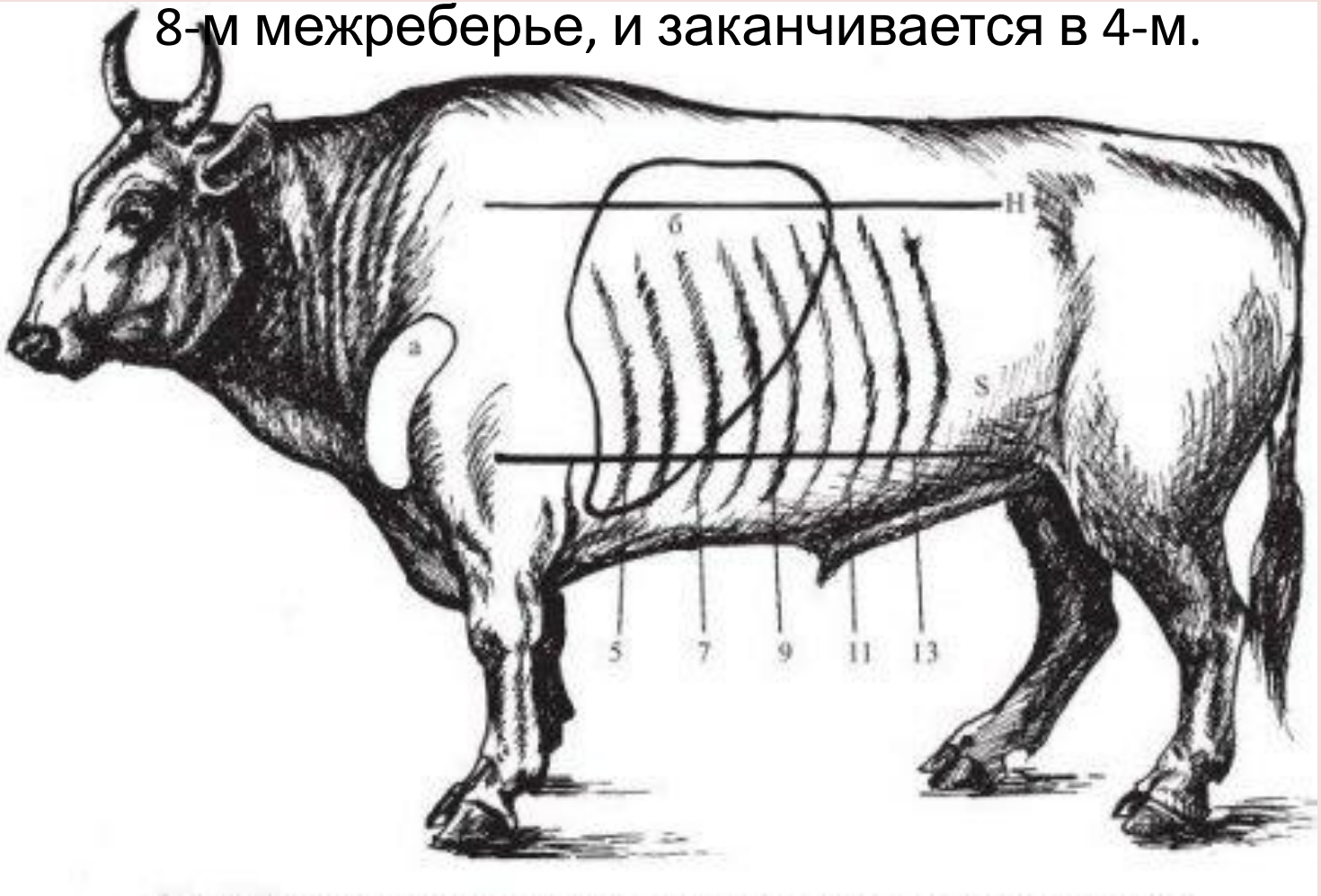

У лошадей верхняя граница лёгких проходит параллельно остистым отросткам на расстоянии ширины ладони, передняя - по линии плеча, задняя начинается от 17-го ребра и пересекает маклок, а по 16-му межреберью, линию седалищного бугра - по 14-му, линию лопаточно-плечевого сустава - по 10-му межреберью и заканчивается в 5-м межреберье.

У свиней во многом зависит от состояния упитанности животного. Задняя граница легких начинается с 11-го ребра, пересекает межреберье на линии подвздошной кости, 9-е межреберье - на линии седалищного бугра, 7-е - на линии лопаточно-плечевого сустава и заканчивается в 4-м межреберье

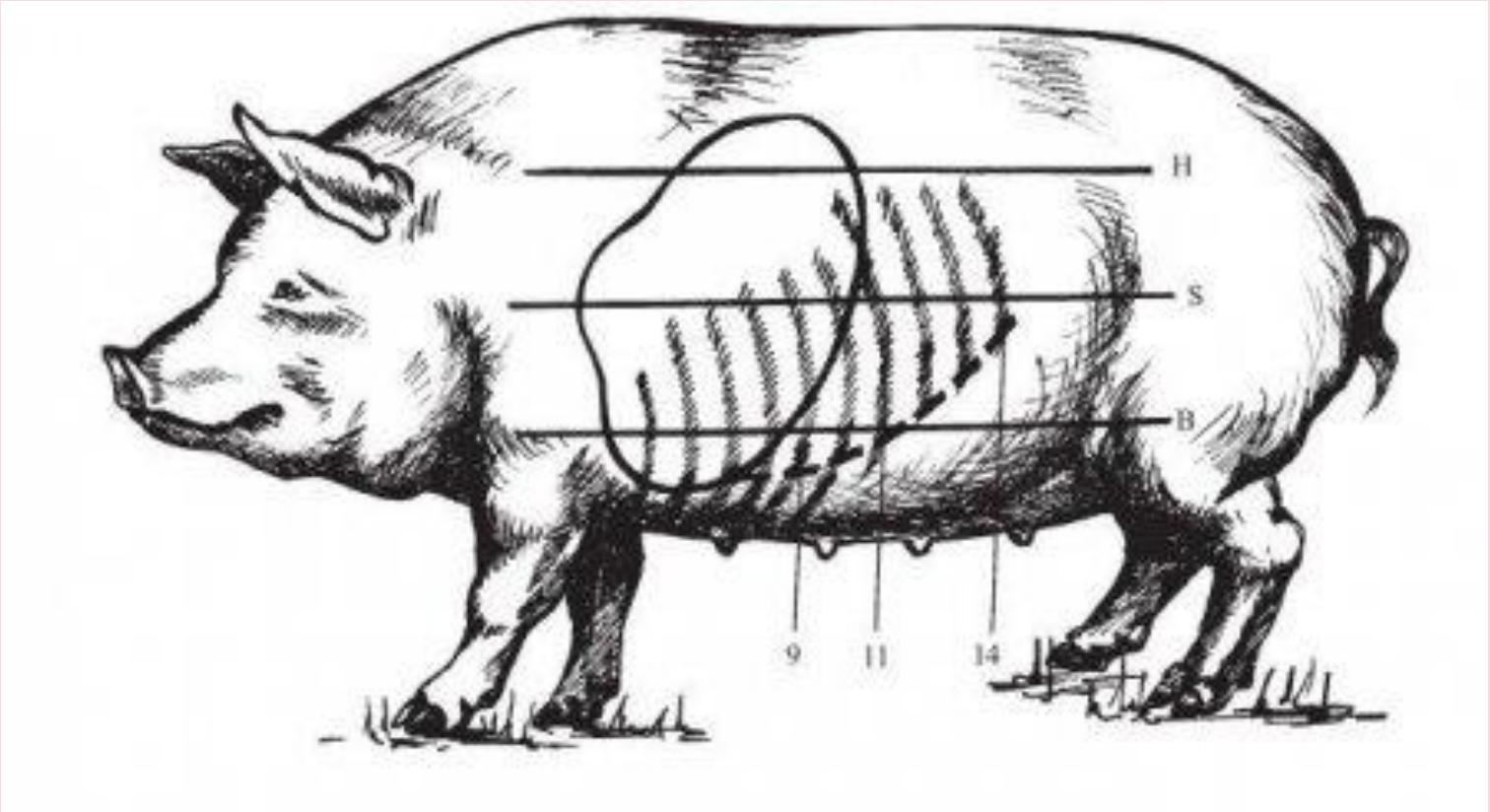

У собак задняя граница по линии маклока доходит до 12-го ребра, по линии седалищного бугра — до 11-го, а лопатко-плечевого сочленения — до 9-го.

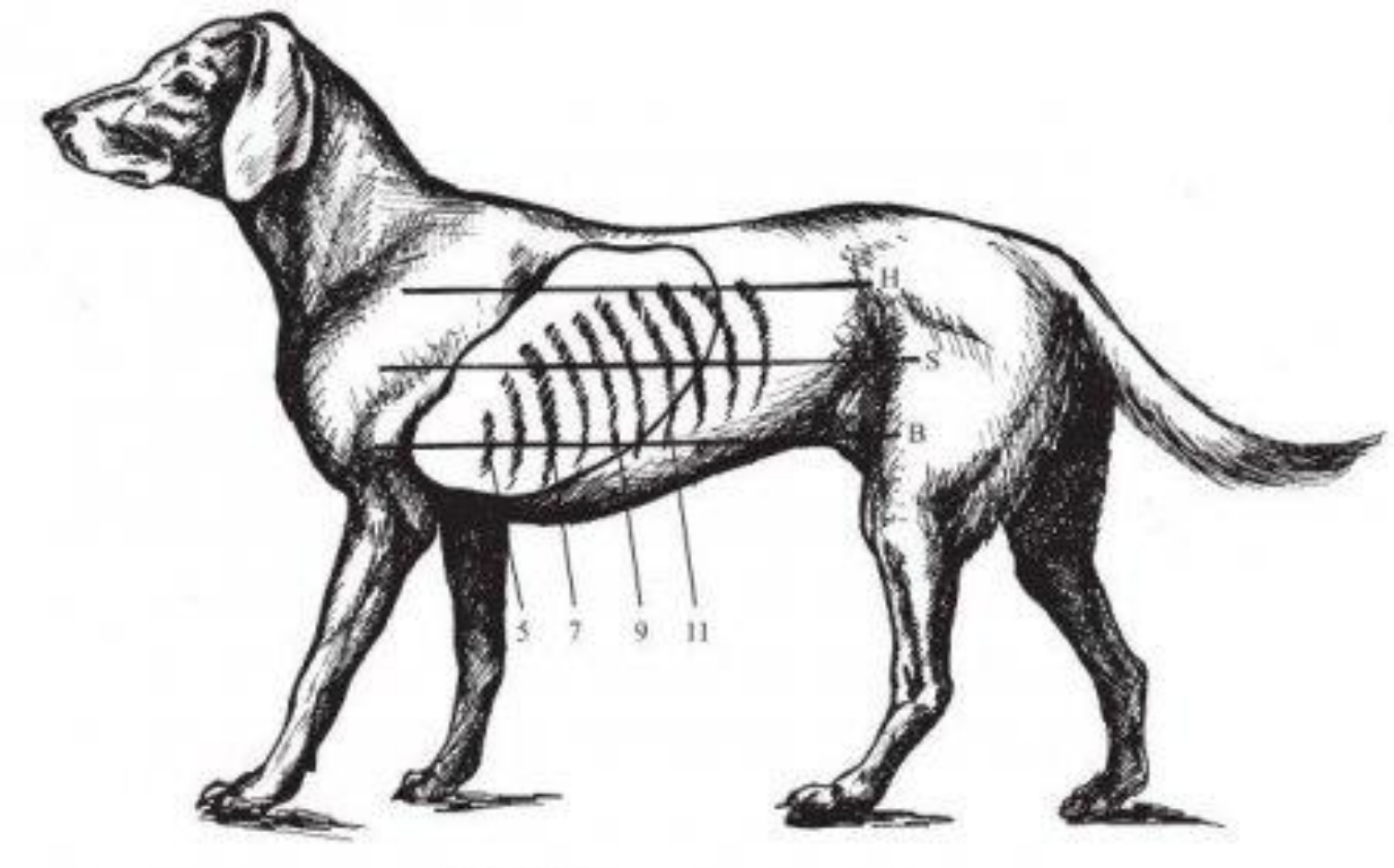

Бронхи

Трахея

Глотка

Носовая полость

Ротовая полость

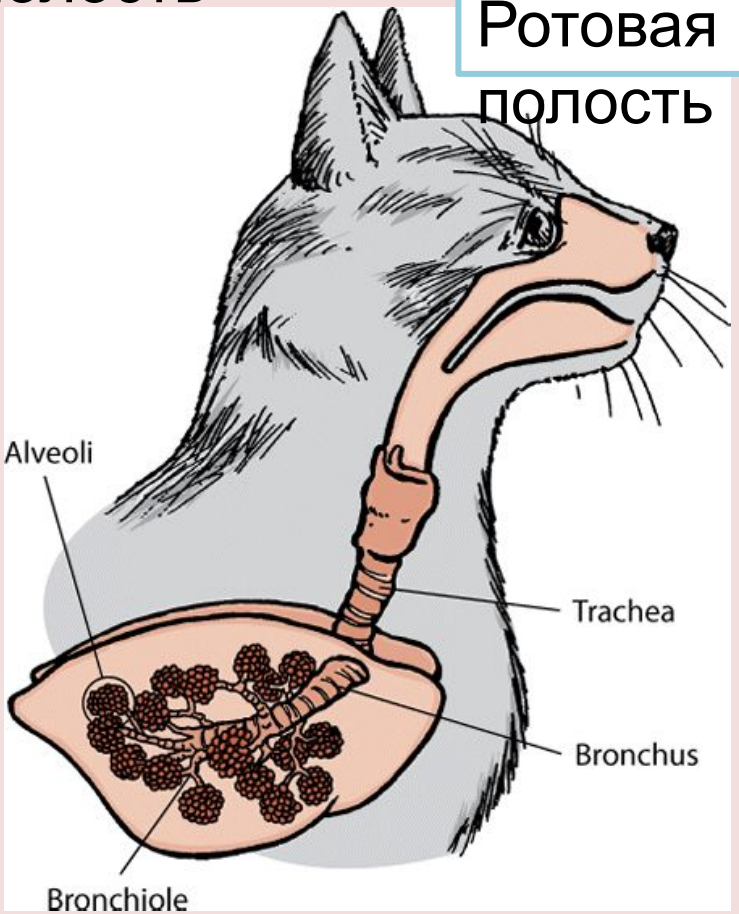

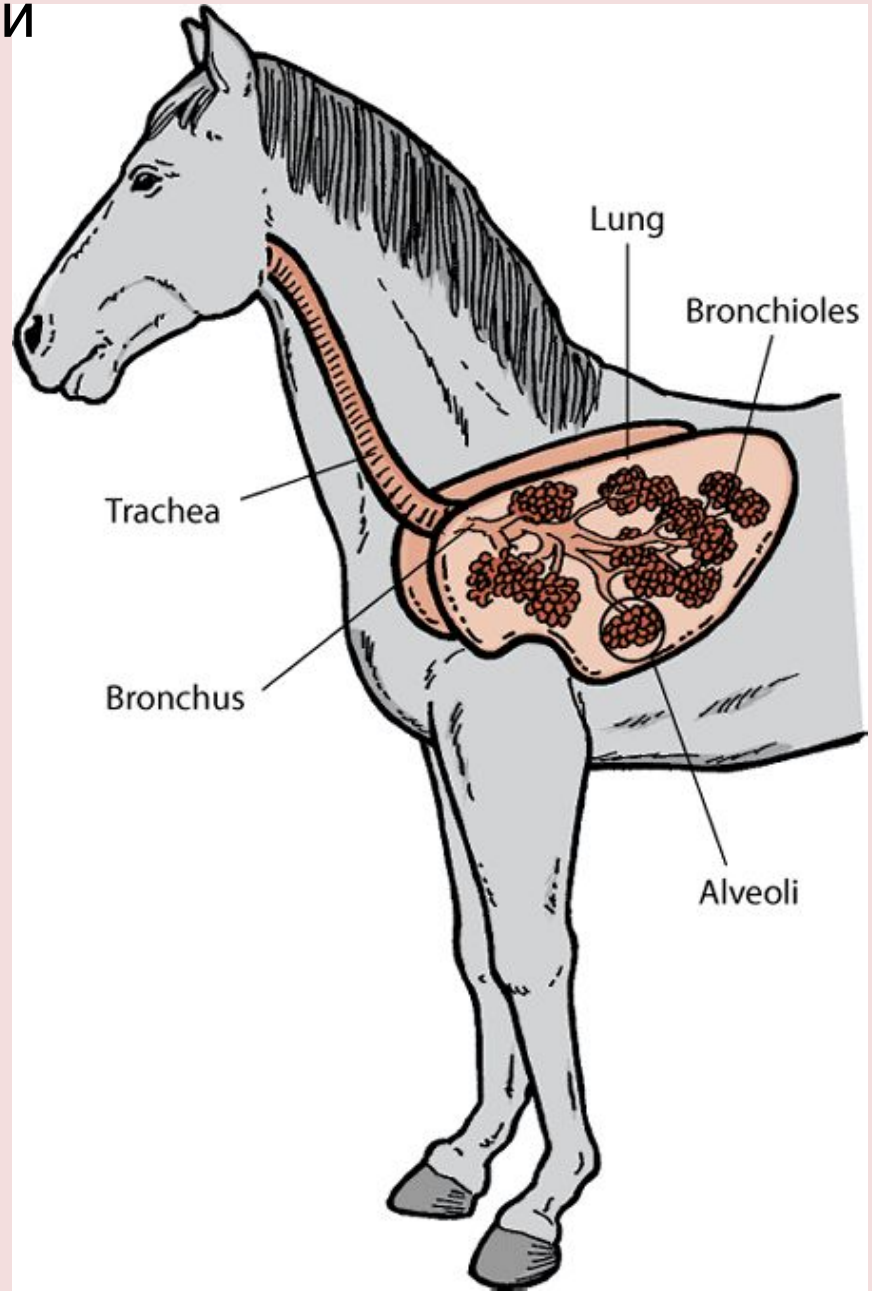

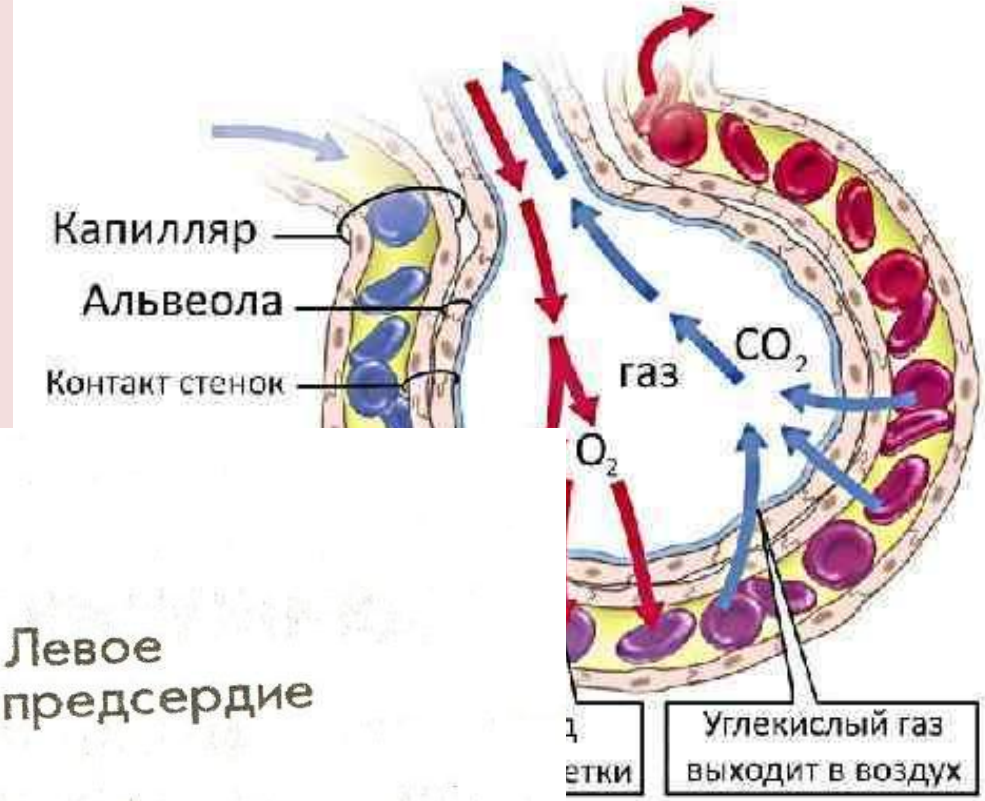
Капилляр
Альвеола
Контакт стенок
газ
CO_2
O_2
Углекислый газ
выходит в воздух

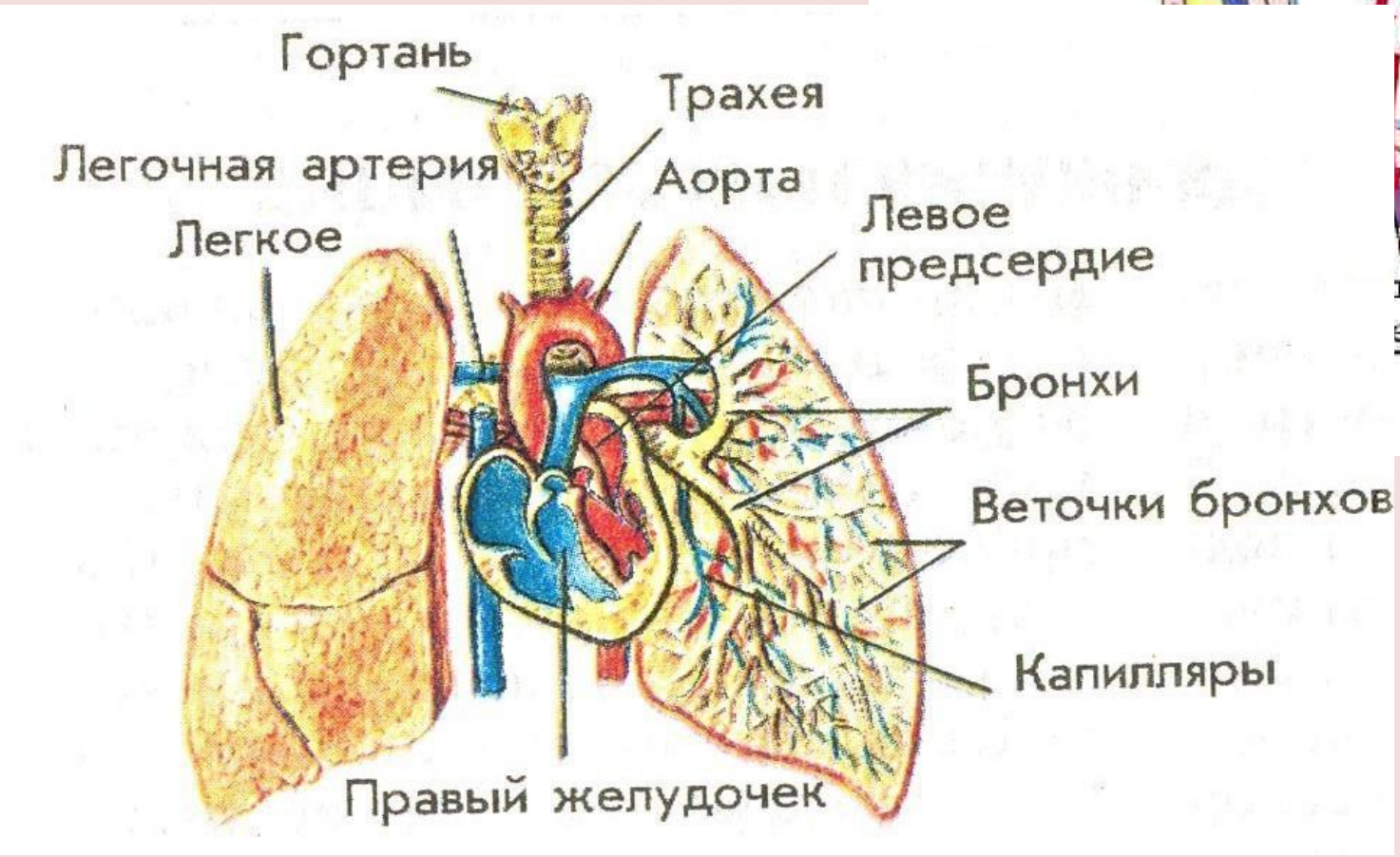
Гортань
Трахея
Легочная артерия
Аорта
Легкое
Левое
предсердие
Бронхи
Веточки бронхов
Капилляры
Правый желудочек

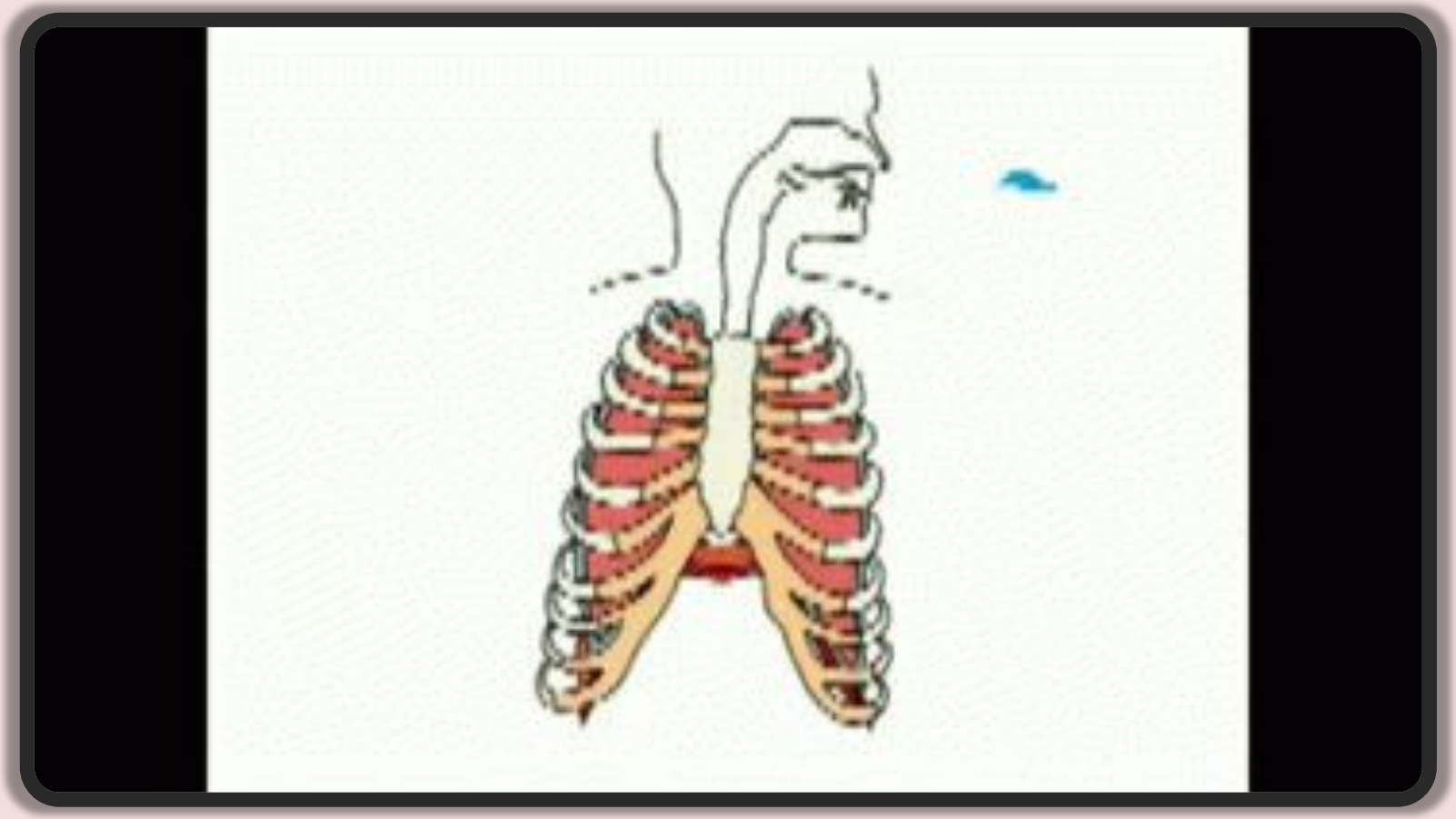

Процесс дыхания находится под контролем головного мозга. В продолговатом мозге есть специальный центр регуляции дыхания. Реагирует он на наличие углекислого газа в крови. Как только его становится меньше, центр по нервным путям посылает сигнал диафрагме.

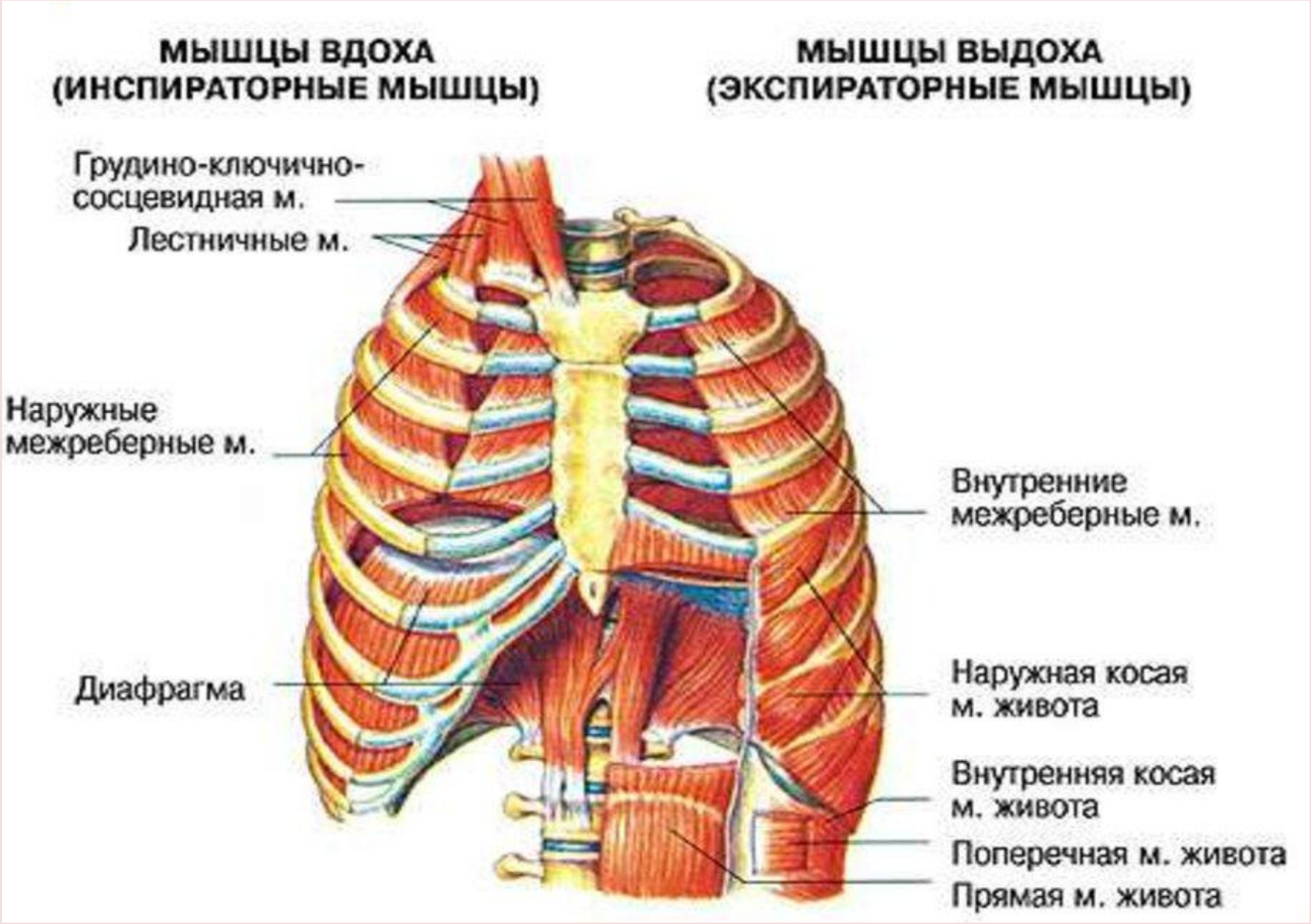
МЫШЦЫ ВДОХА
(ИНСПИРАТОРНЫЕ МЫШЦЫ)
МЫШЦЫ ВЫДОХА
(ЭКСПИРАТОРНЫЕ МЫШЦЫ)
Грудино-ключично-сосцевидная м.
Лестничные м.
Наружные межреберные м.
Диафрагма
Внутренние межреберные м.
Наружная косая м. живота
Внутренняя косая м. живота
Поперечная м. живота
Прямая м. живота

В силу того, что сердце смещено на 2/5 в левую половину грудной полости, то правое лёгкое обычно несколько больше левого.

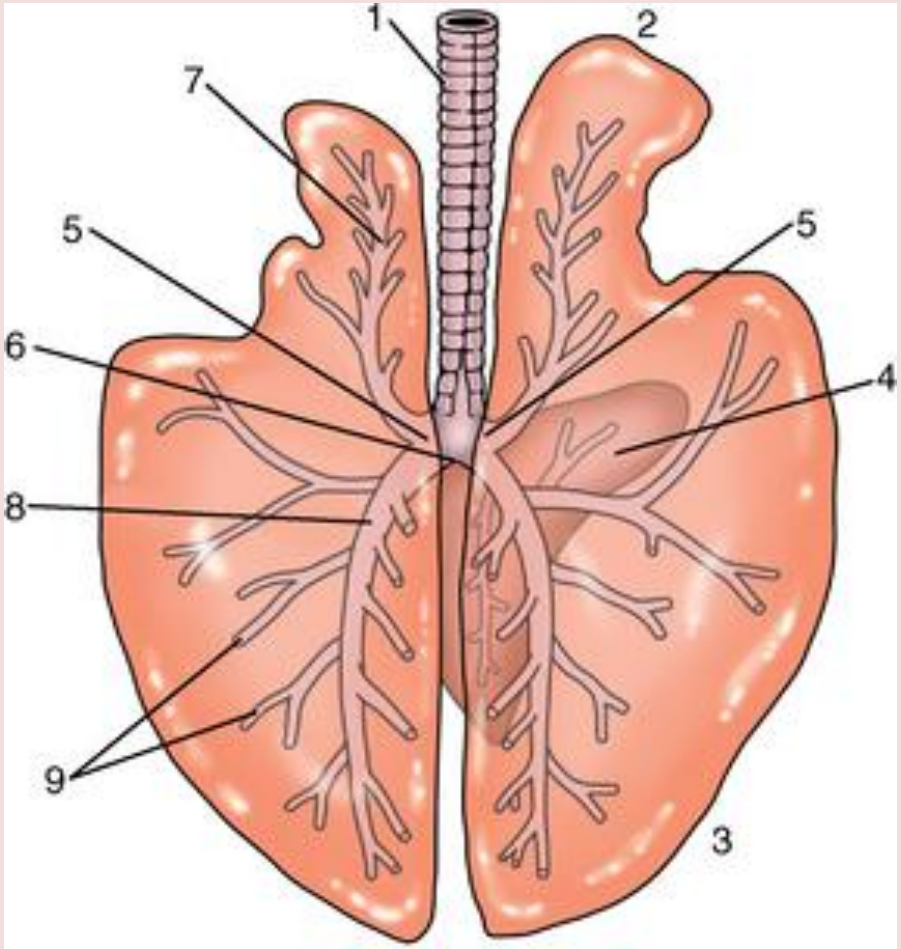

1-трахея; 2-краниальная доля; 3-каудальная доля; 4-добавочная доля; 5-бронх краниальной доли; 6-ворота лёгкого; 7-краниальные сегменты бронха; 8-бронх диафрагмальной доли; 9-сегментарные бронхи;

Левое лёгкое имеет 2 доли – каудальную и краниальную разделённые междолевой щелью (fissura interlobalis caudalis). Краниальная доля в свою очередь делится сердечной вырезкой (incissura cardiaca puulmonis sinistri) на каудальную и краниальную части.

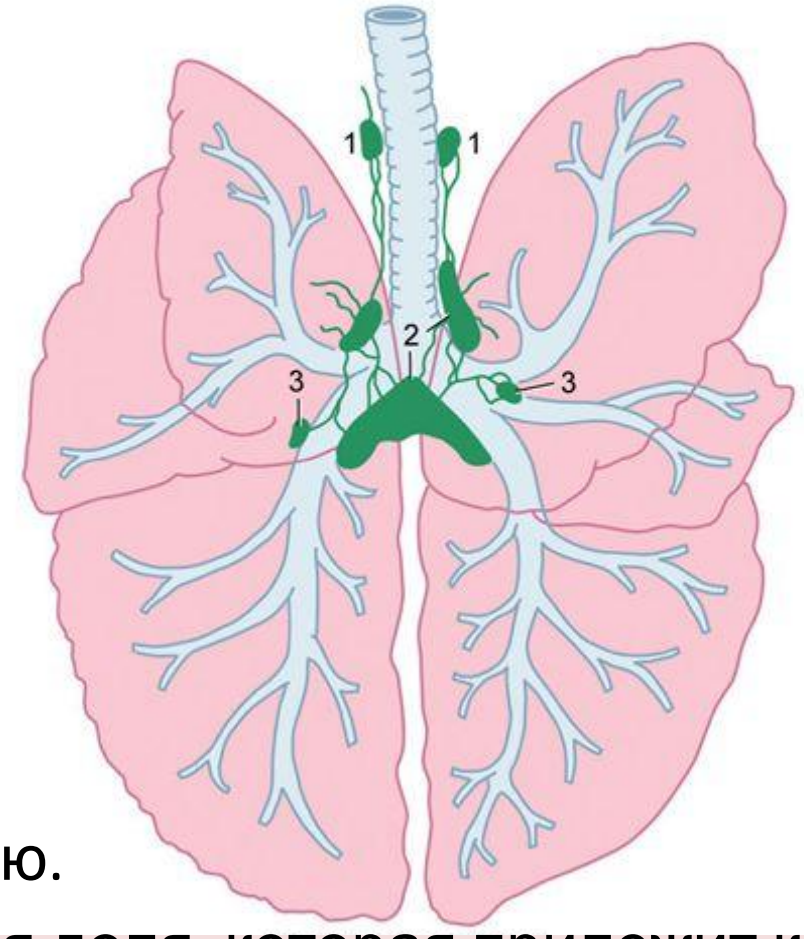

Правое легкое делится на 3 доли межрёберными щелями – краниальную, среднюю и каудальную. С медиальной поверхности небольшая добавочная доля, которая прилежит к воротам лёгкого и прикрывает каудомедиальную поверхность лёгкого.

Лимфоузлы: 1-краниальные средостенные узлы; 2-трахеобронхиальные узлы; 3-легочные узлы

У КРС краниальная правая доля делится краниальную и каудальную части.
Форма и размеры долей лёгких и междолевых щелей зависит от типа дыхания. При преобладании грудного типа дыхания (хищники) краниальные доли имеют более чёткую обособленность и значительные размеры. Наоборот ,при грудном типе дыхания, значительные размеры имеют каудальные доли.

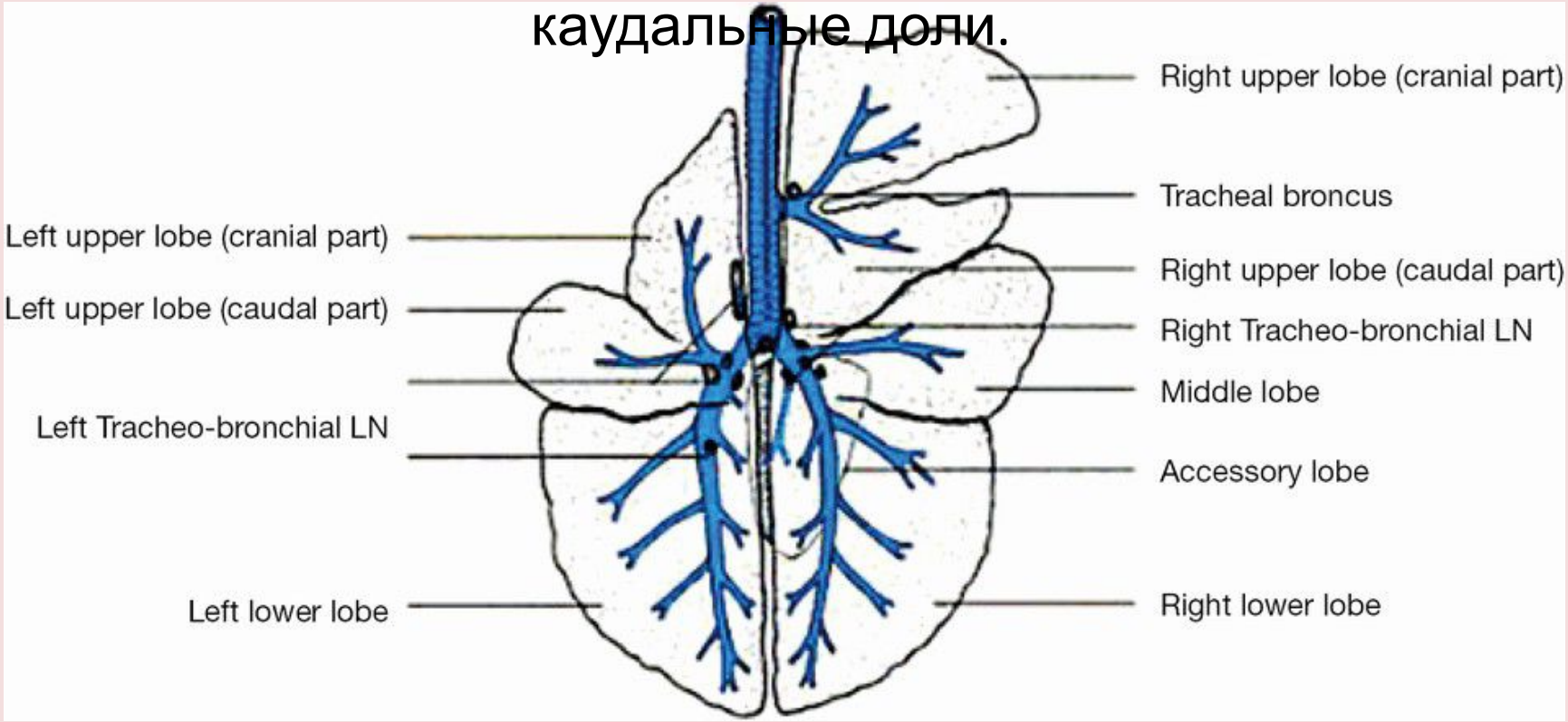

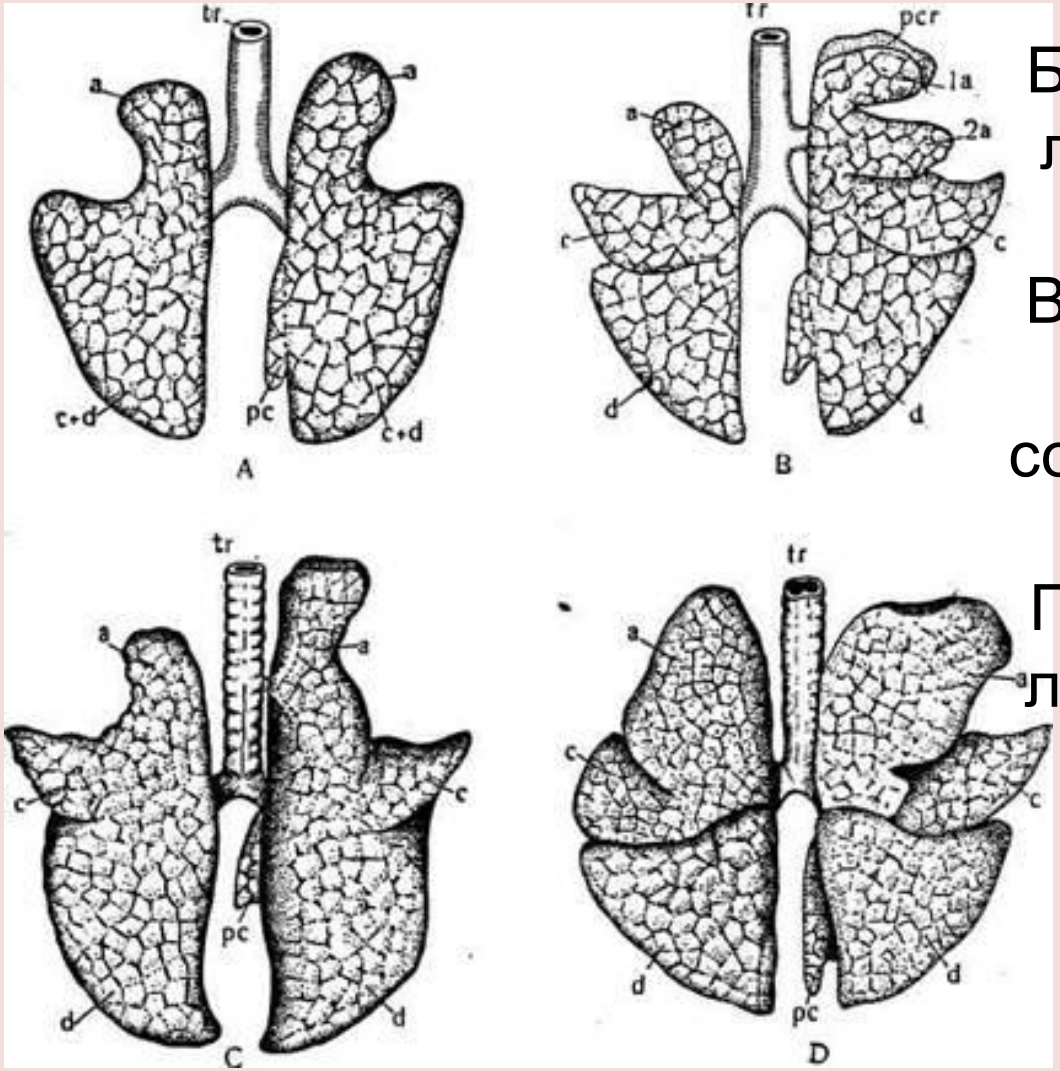

А - Относительная масса лёгких у лошади составляет 1,43% от массы тела.

Б – Относительная масса лёгких у КРС составляет 0,7% от массы тела.

В – Относительная масса лёгких у свиньи составляет 0,42% от массы тела.

Г – Относительная масса лёгких собаки составляет 1,7% от массы тела.

На каждом лёгком различают поверхности края и наиболее характерные вдавления.

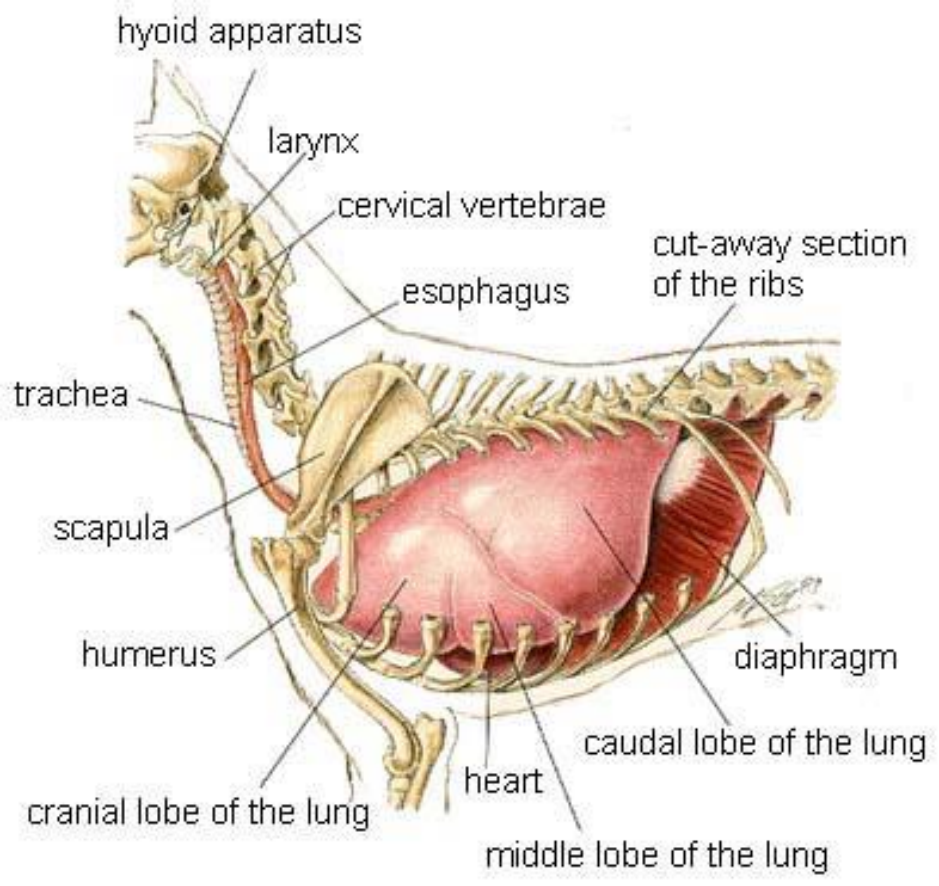

Латеральная, выпуклая, поверхность лёгких называется рёберной (facies costalis).
Каудальная, вогнутая, называется диафрагмальной (facies diaphragmatica).
Внутренняя, обращенная в сторону средостения – медиальная (facies medialis).
Поверхности, которыми доли легких соприкасаются между собой – междолевыми (facies

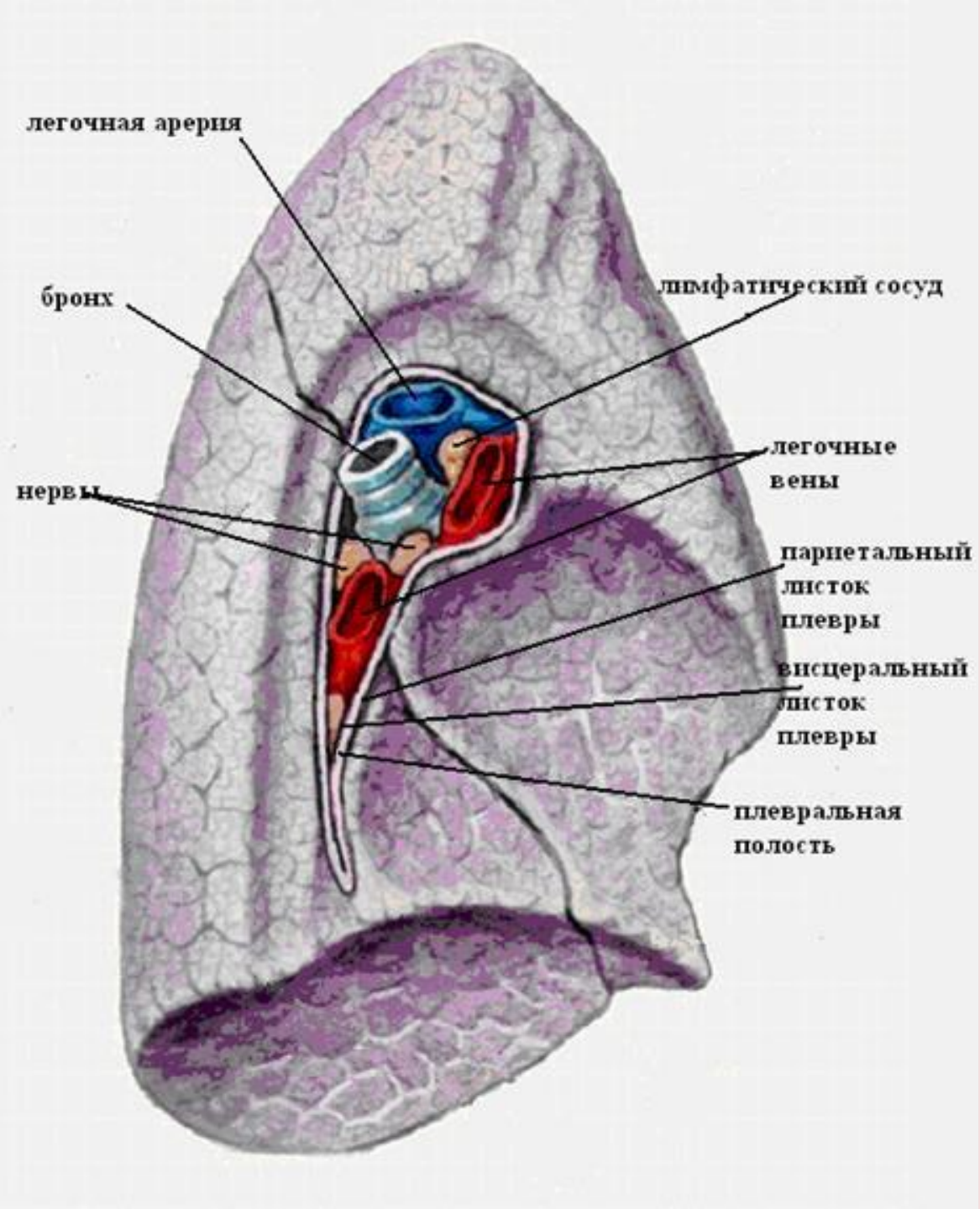

На медиальной поверхности четко заметны отпечатки прилегающих органов. Здесь же находятся ворота лёгкого (bronchus principalis), где в орган вступает главный бронх, легочные артерии и нервы, а выходят венозные и лимфатические сосуды.

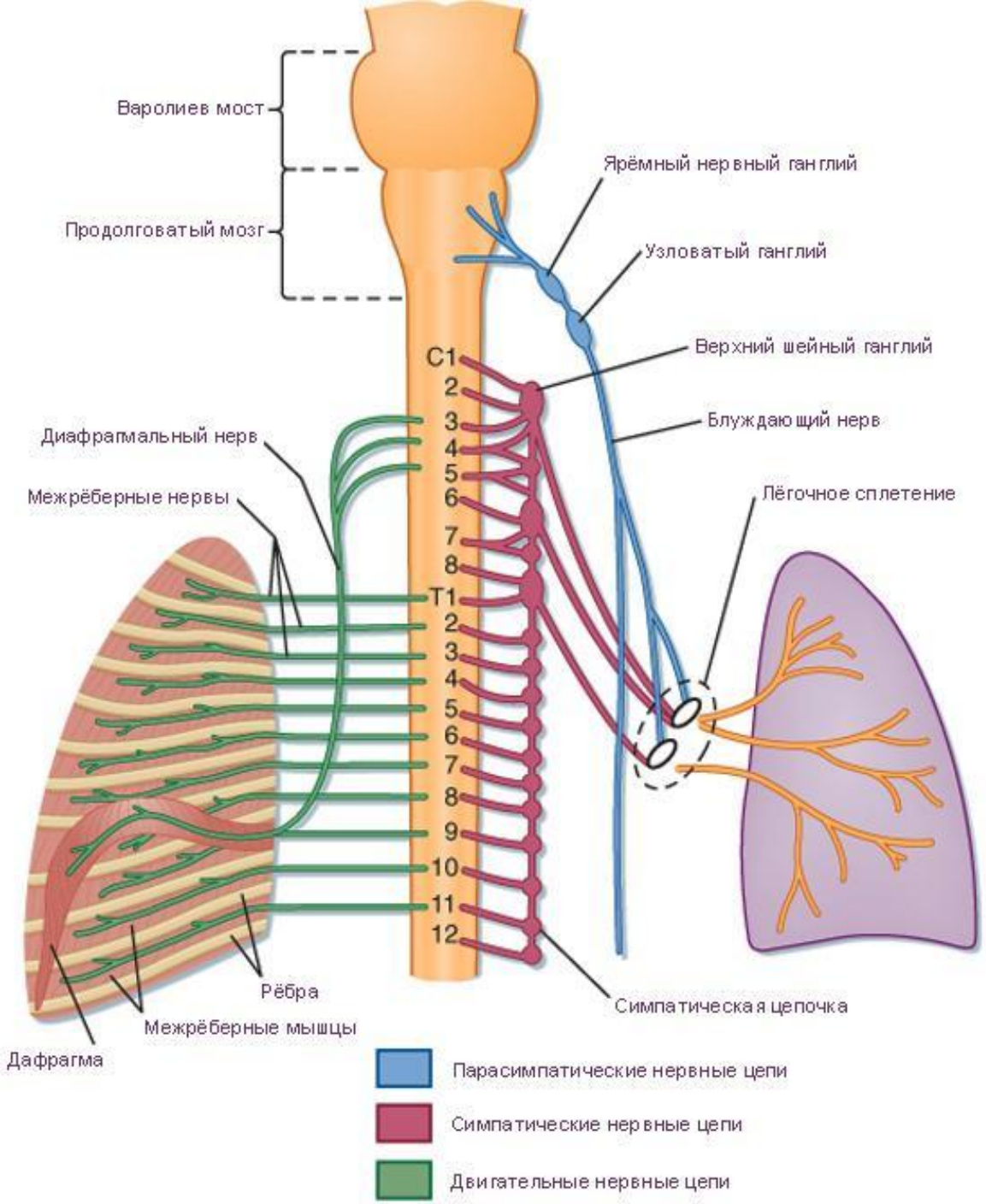

Афферентные пути: от плевры nn. Intercostales и n.phrenicus; от бронхов n.vagus. Парасимпатическая иннервация сужает просвет бронхов. Симпатика расширяет просвет бронхов.

Гистология лёгкого

Какие части лёгкого мы можем увидеть на препарате

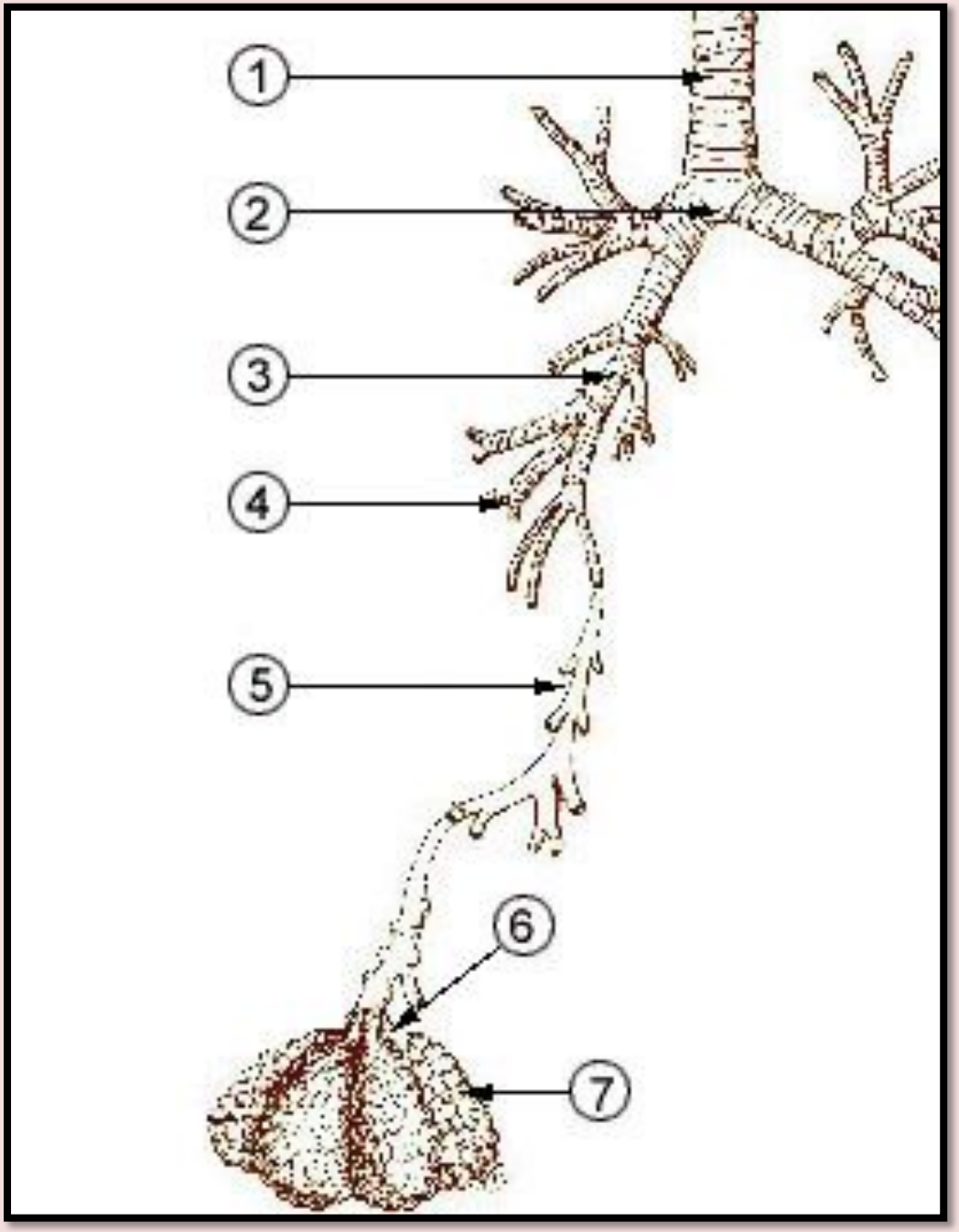

1. Трахея
2. Главный бронх
3. Долевой бронх
4. Сегментарный бронх
5. Бронхиола
6. Альвеолярный ход
7. Альвеола

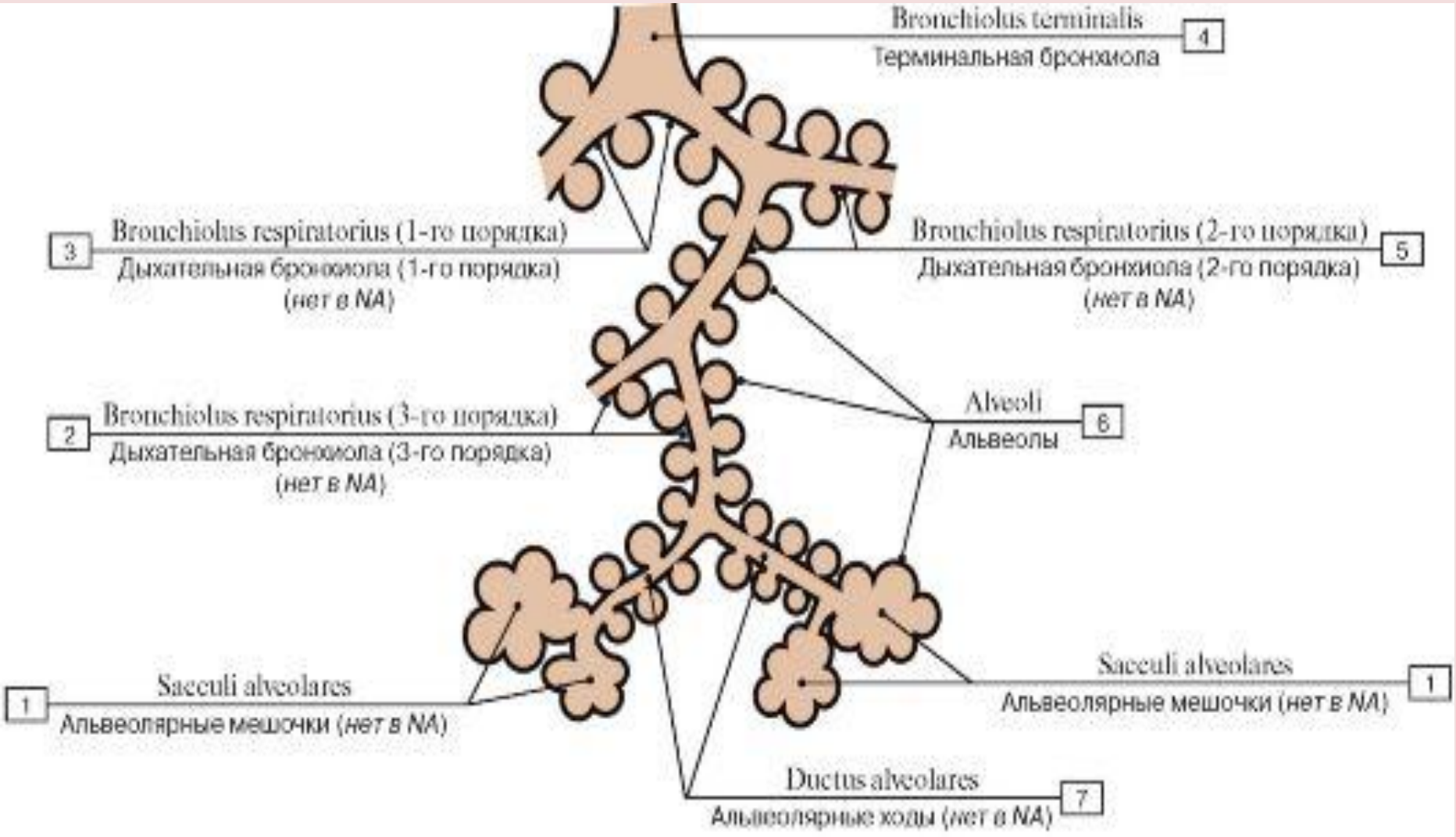
Bronchiolus terminalis
Терминальная бронхиола
4
3
Bronchiolus respiratorius (1-го порядка)
Дыхательная бронхиола (1-го порядка)
(нет в NA)
Bronchiolus respiratorius (2-го порядка)
Дыхательная бронхиола (2-го порядка)
(нет в NA)
5
2
Bronchiolus respiratorius (3-го порядка)
Дыхательная бронхиола (3-го порядка)
(нет в NA)
Alveoli
Альвеолы
6
1
Sacculi alveolares
Альвеолярные мешочки (нет в NA)
Sacculi alveolares
Альвеолярные мешочки (нет в NA)
1
Ductus alveolares
Альвеолярные ходы (нет в NA)
7

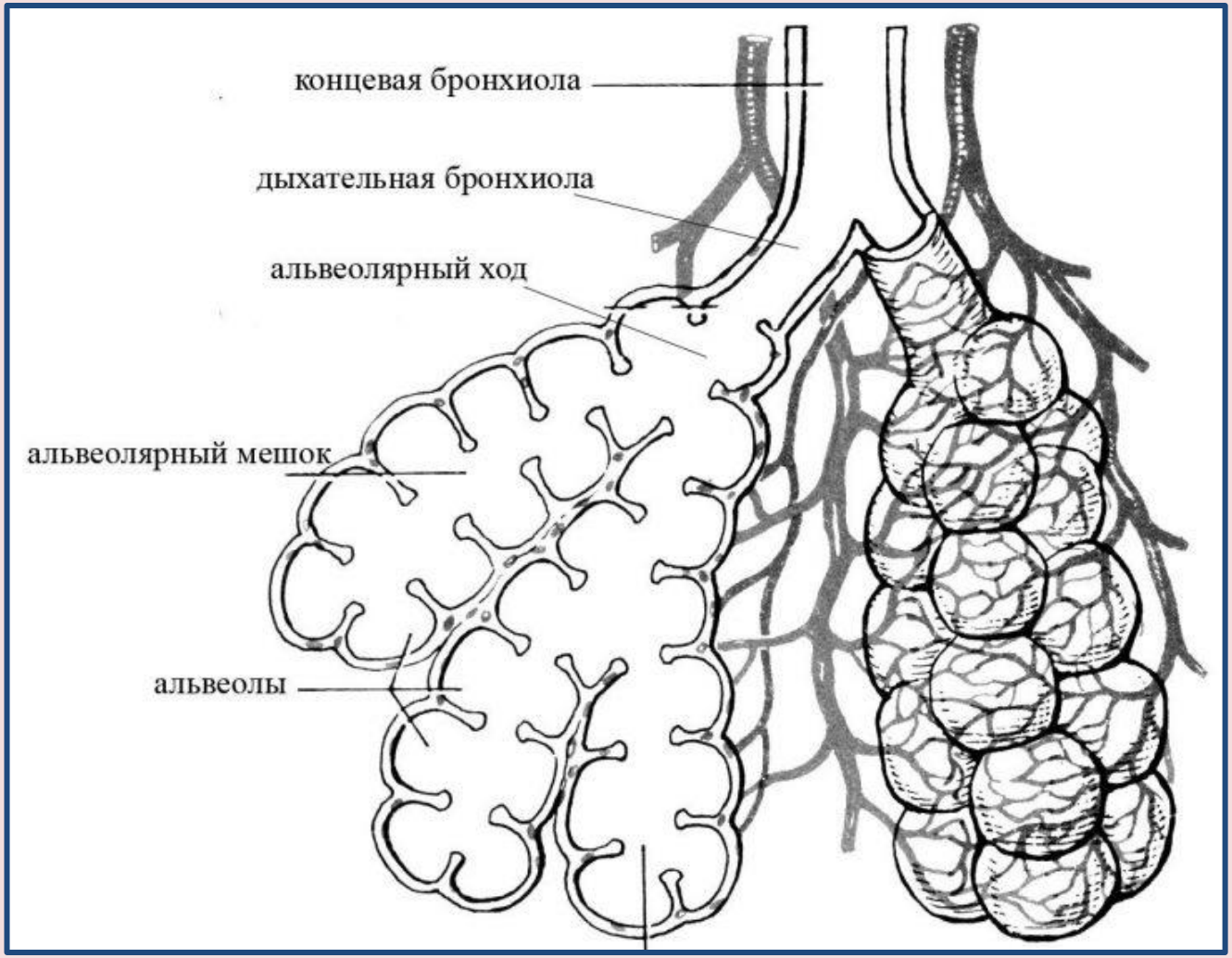

Схема строения слепого конца брахиолы

Общее строение препарата лёгкого

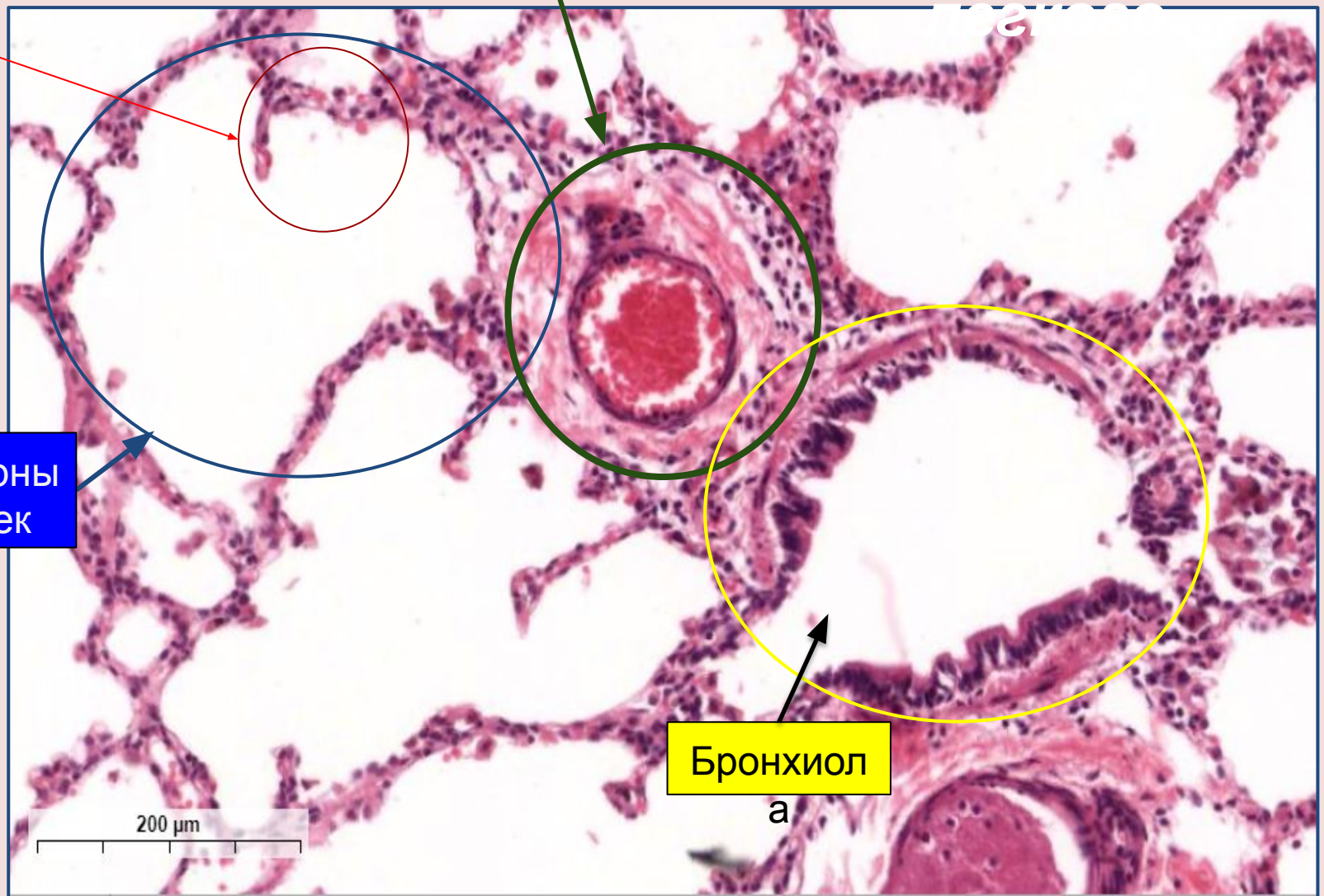

Бронх

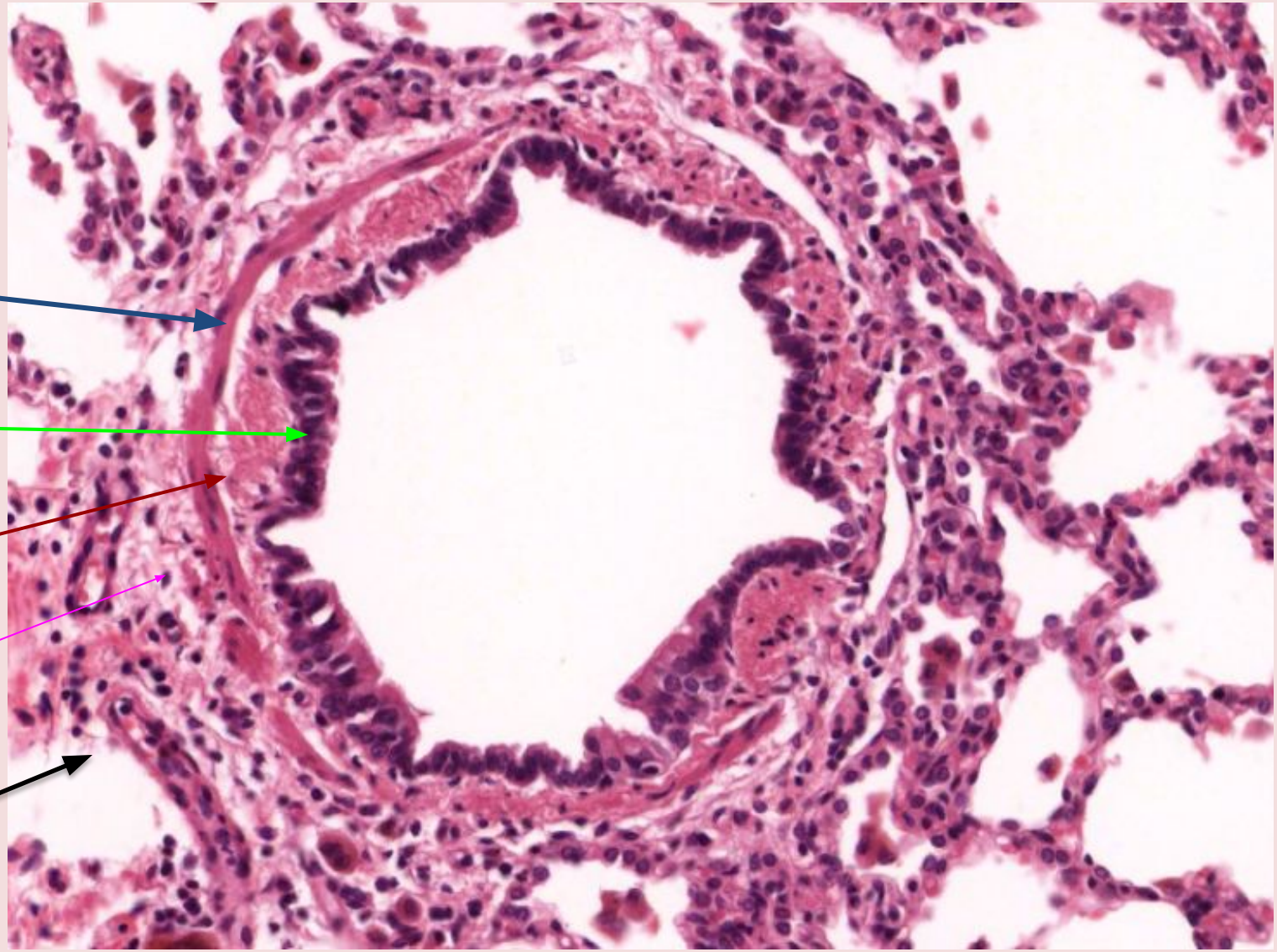
Гладкая мускулатура
Эпителий бронха
Подслизистая
Адвентиция
Эпителий альвеол