Гнойные заболевания костей (остеомиелит)

ФГАОУ ВО I Первый МГМУ им. И.М. Сеченова
Кафедра хирургии МПФ
Доцент Бабкин О.В.

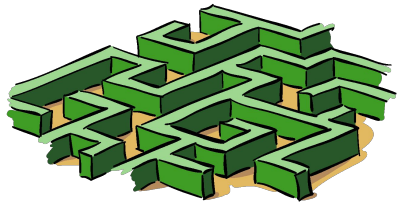

Остеомиелит

инфекционно-воспалительный процесс,поражающий все элементы кости

костный мозг,

компактную и губчатую кость,

надкостницу.

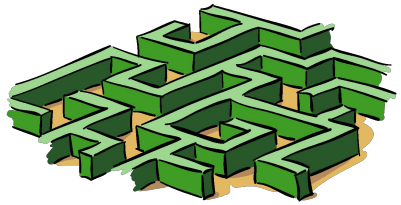

1. По клинической форме и патогенезу

1.1. Эндогенный — гематогенный

1.1.1. После перенесенного заболевания;

1.1.2. После вакцинации

1.1.3. Прочее

1.2. Экзогенный—посттравматический

1.2.1. После перелома; 1.2.2. Послеоперационный

1.3. Огнестрельный

1.4. Радиационный

1.5. Атипичный (первично-хронический)

1.5.1. Абсцесс Броди;

1.5.2. Остеомиелит Олье;

1.5.3. Остеомиелит Гарре;

1.5.4. Опухолевидный;

1.5.5. Антибиотический

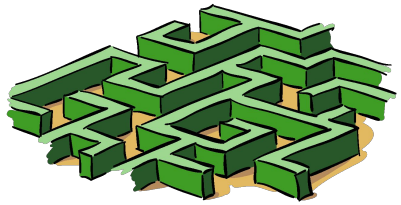

Основные статистические данные

Заболеваемость

- 3 – 11% от всех хирургических больных,
- 5 – 12% среди пациентов с гнойной хирургической инфекцией,
- 6,6 – 39%

Возраст и пол

- в 80—90%
-

Сезонность заболеваемости

- 28,6%, больных, на весну — осень — 71,4%.

(по Г.Н. Акжигитову с соавт., 1998)



Терминология

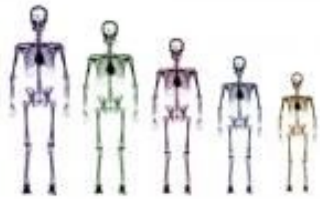

Острый гематогенный остеомиелит (ОГО) — острое воспаление костного мозга, вовлекающее в процесс все элементы кости и нередко характеризующееся генерализацией процесса.

По смыслу слово остеомиелит означает воспаление костного мозга (от. греческ. osteon - кость + myelos - костный мозг + itis - означает воспаление), хотя с самого начала под ним подразумевали воспаление всей кости.

- В 1831 г. *Рейно* предложил термин «остеомиелит» для обозначения воспалительного осложнения перелома костей.
- *А. Нелатон* (1834) стал называть этим термином и острый гематогенный остеомиелит.
- Классическое определение клинической картины болезни дано позже, *Шассиньяком* (1853) который ввел термин “острый гематогенный остеомиелит ”.

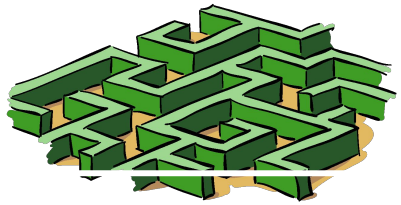

Классификация

7. По характеру течения

7.1. Острый
7.2. Молниеносный
7.3. Подострый
7.4. Первично-хронический
7.5. Хронический, рецидивирующий

6. По виду возбудителя

6.1. Вызванный неспецифической микрофлорой

6.1.1. Монокультурой; 6.1.2. Ассоциированной культурой;
6.1.3. Двойной ассоциацией; 6.1.4. Тройной ассоциацией

6.2. Вызванный специфической микрофлорой

6.2.1. Сифилитический; 6.2.2. Лепрозный; 6.2.3. Туберкулезный;
6.2.4. Бруцеллезный; 6.2.5. Другие формы

6.3. Возбудитель не выявлен

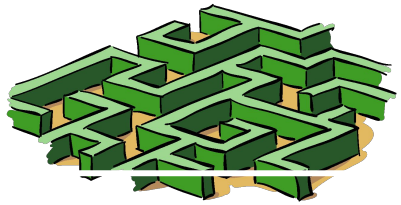

Основные статистические данные

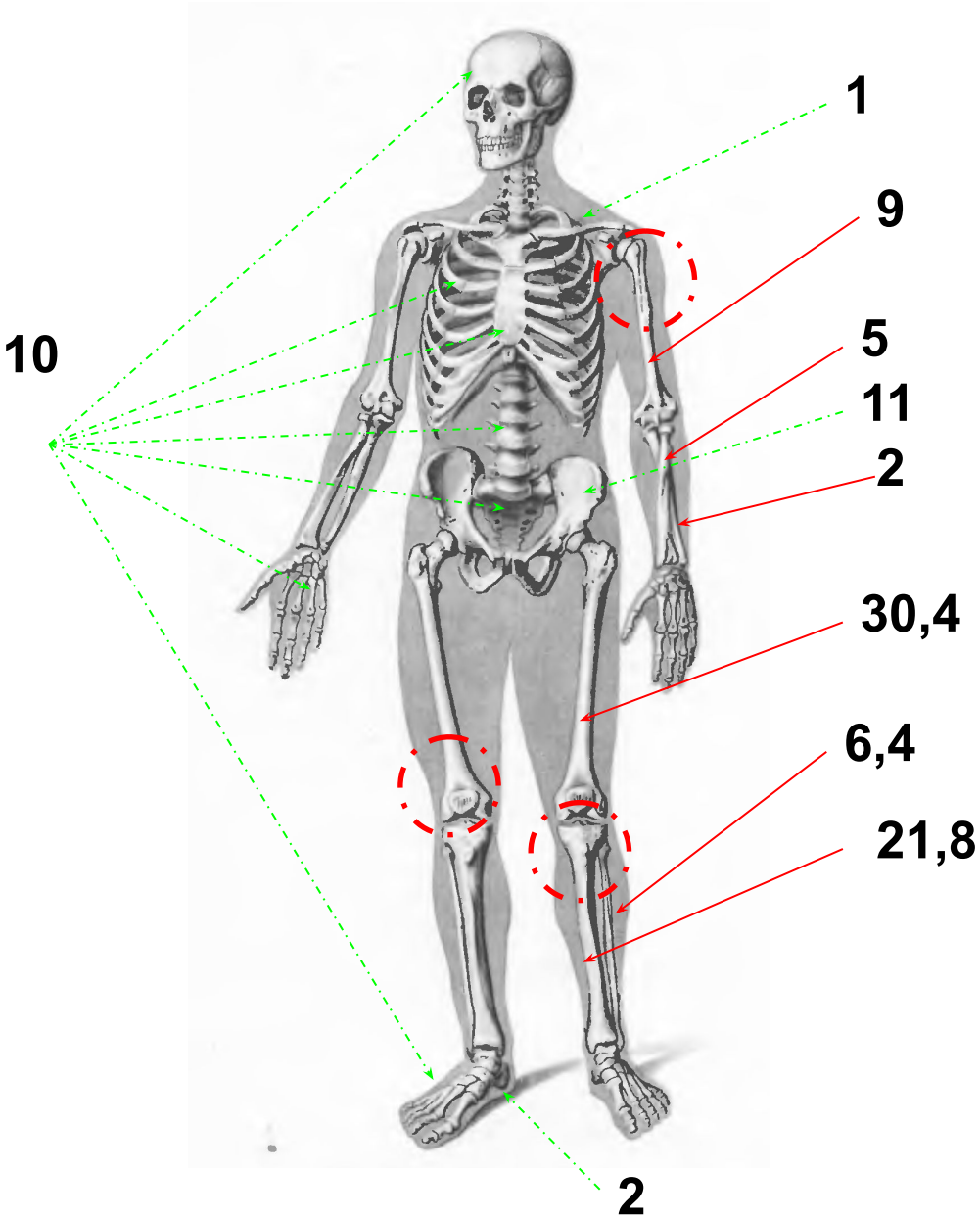

Локализация

- В 80 – 85% случаев поражаются длинные трубчатые кости.
- В 56 – 63% случаев остеомиелитический процесс развивается в костях нижних конечностей.
- кости верхних конечностей поражаются в 12 – 18% случаев.
- Множественное поражение костей отмечается в 7,5 – 13,1% .

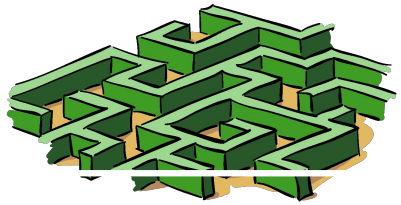

Этиология

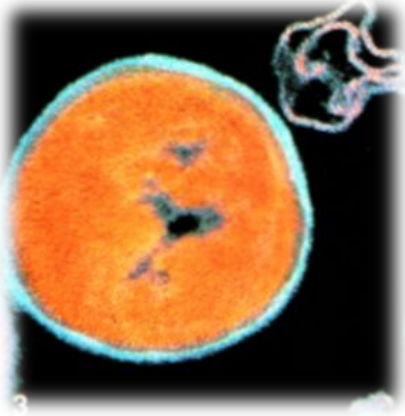

- Мартин (1869г.) и Люшке (1874г.) - впервые обнаружили микроорганизмы в гное больного остеомиелитом.
- Луи Пастер (1880 г.) - выделил из гноя больной остеомиелитом чистую культуру микроба и назвал его стафилококком.
- Краск (1887г.) – выделил из гноя стрептококк.

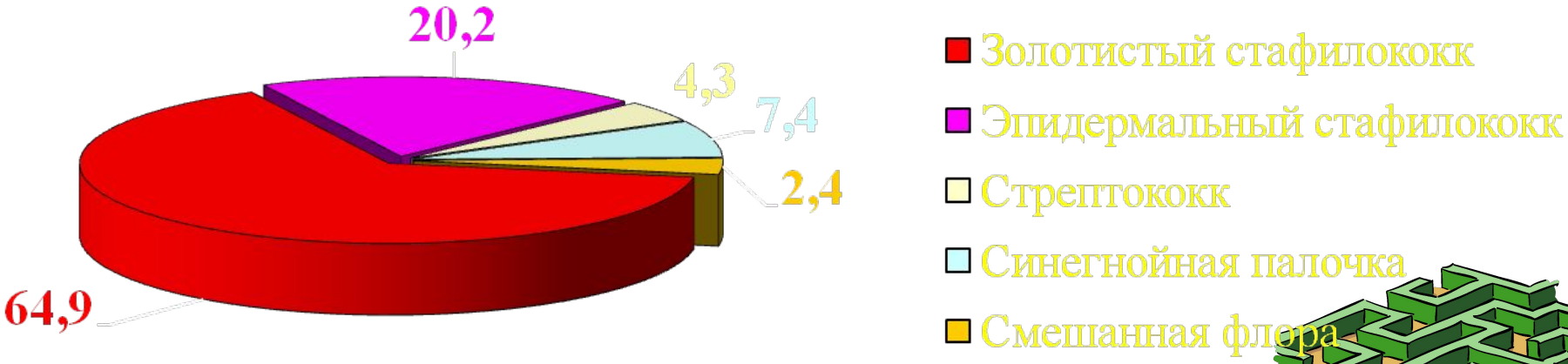

Теории патогенеза гематогенного остеомиелита

- ***Эмболическая*** -связывает с особенностями кровоснабжения длинных трубчатых костей у детей
- ***Аллергическая*** — заболевание развивается только в сенсибилизированном организме
- ***Нервно-рефлекторная -***способствует длительный спазм сосудов с нарушением кровообращения в кости



Теории патогенеза

1. Сосудисто – эмболическая теория E. Lexer (1884), Боброва А.А. (1888). Питающие кость артерии в метафизах разветвляются, образуя обширную сеть, в которой кровоток резко замедляется, что способствует оседанию в ней гноеродных микробов.

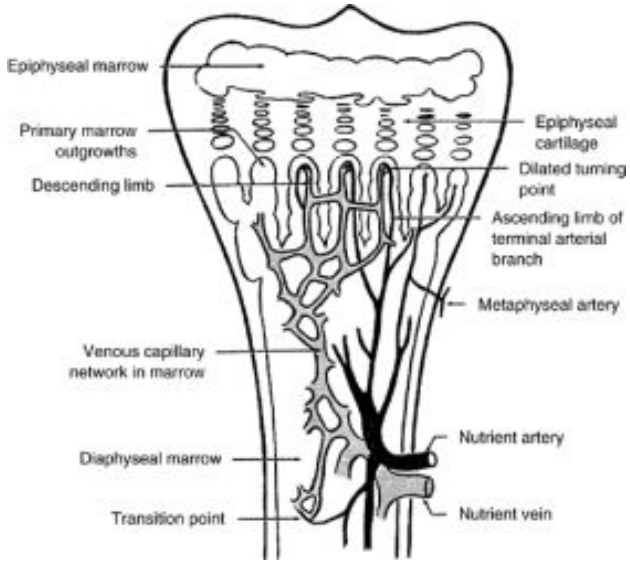

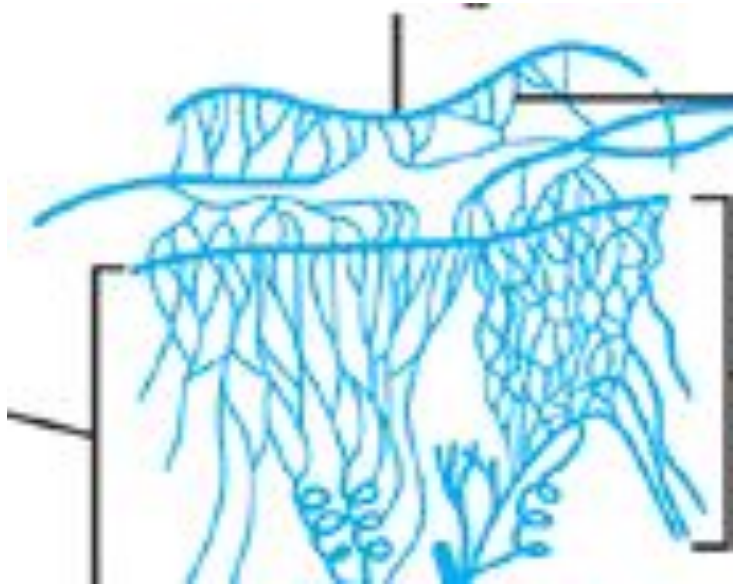

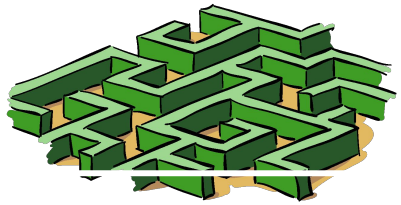

Теории патогенеза

2. Аллергическая теория С.М. Дерижанова (1937-1940 гг.). Теория хорошо обосновывает необходимые условия для развития острого воспаления костного мозга. Заболевание развивается только на почве сенсибилизации организма и возникновении в кости асептического воспаления, наступающего от самых разнообразных причин.

3. Нервно-рефлекторная теория Н.Н. Еланского (1954 г.). Получила наиболее широкое признание в середине XX века. Согласно этой теории, возникновению остеомиелита способствует длительный рефлекторный спазм сосудов с нарушением кровообращения.

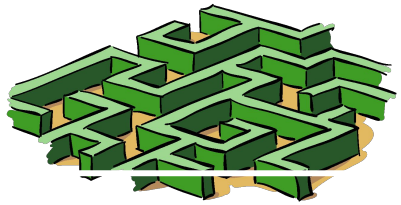

Предрасполагающие факторы

-травма

-охлаждение организма

-авитаминоз

-истощение

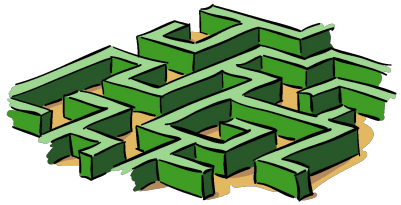

ФОРМЫ ГЕМАТОГЕННОГО ОСТЕОМИЕЛИТА

Токсическая

Септико-пиемическая

местная

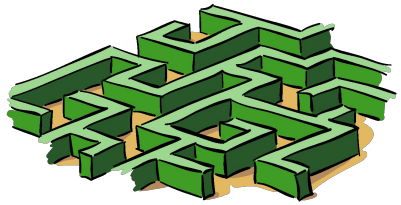

Токсическая форма, которая нередко обозначается как молниеносная, характеризуется преобладанием резко выраженной септической интоксикации, которая возникает с первых же часов от начала заболевания, очень быстро прогрессирует и приводит к летальным исходам в первые несколько суток. При этом локальные патологические изменения в костях и окружающих мягких тканях не успевают еще развиться

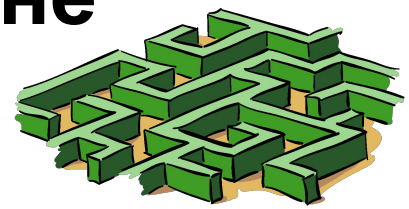

Септикопиемическая форма, которая обозначается как тяжелая, характеризуется появлением очень быстро от начала заболевания нескольких гнойно-деструктивных очагов одновременно в нескольких костях. Нередко почти одновременно обнаруживаются абсцессы и в таких паренхиматозных органах, как легкие, печень, почки. Все это обусловливает очень тяжелое течение заболевания, которое нередко приводит к летальным исходам. Очень часто определяемая при этом бактериемия обусловливает появление новых остеомиелитических очагов.



Для острого гематогенного остеомиелита характерен лейкоцитоз до 20,0-109/л с увеличением количества ней-трофилов, СОЭ всегда повышена. Отмечается умеренное снижение уровня гемоглобина. Одновременно наступает диспротеинемия — уменьшение альбуминовой фракции белков сыворотки крови, возрастание уровня а г и а2-I глобулинов. Наблюдаются изменения в моче: следы белка, лейкоциты в осадке, цилиндры. При септикопиемической форме остеомиелита нередко определяется бактериурия.

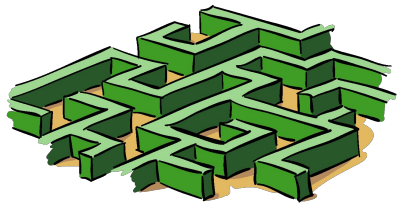

Схема развития ОГО

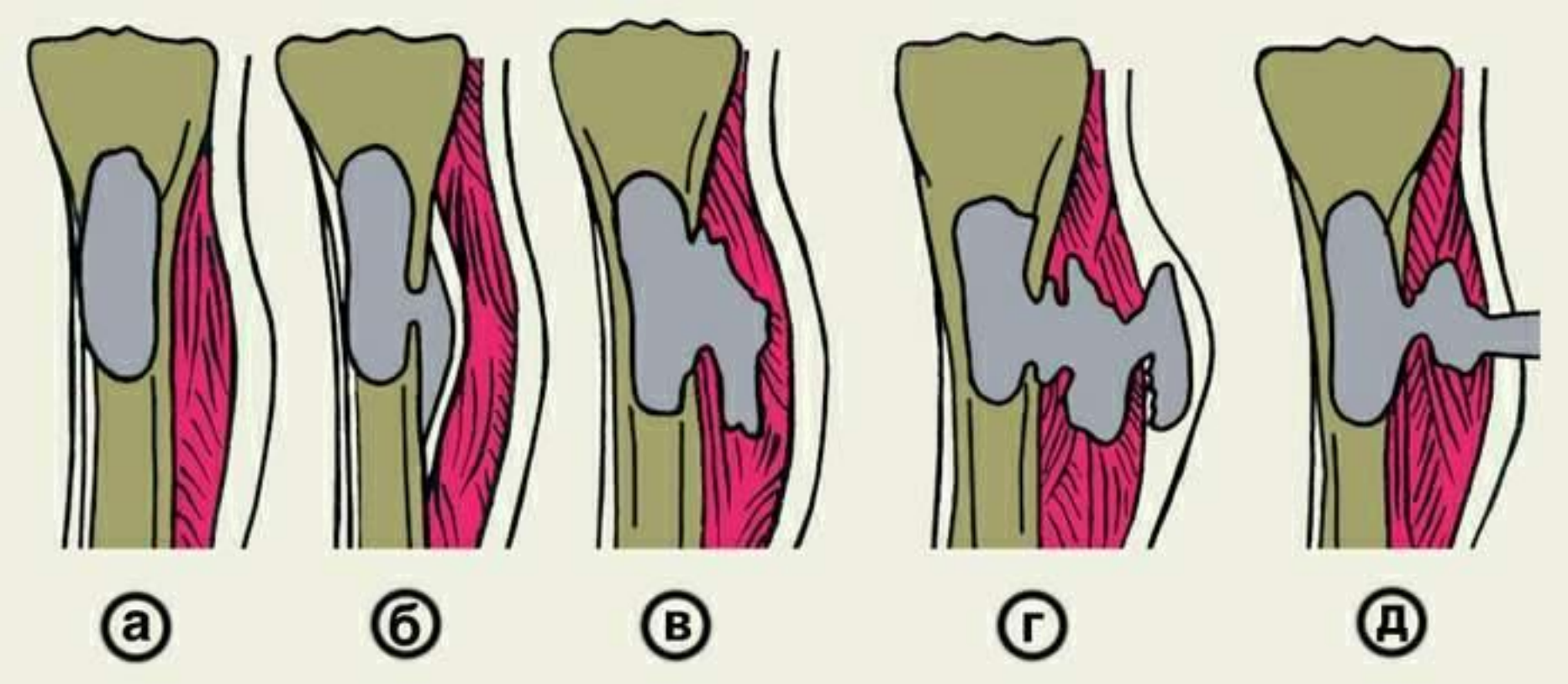

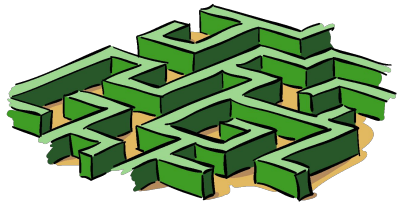

Клиническая картина и диагностика ОГО

Объективное обследование больного ОГО

- **Спонтанная боль (dolor)** - ведущий признак ОГО**.**

- **Повышение температуры тела (calor)** - постоянный спутник любого воспалительного процесса. септико-пиемической форме он сразу принимает фебрильный характер и температура тела может достигать 39 - 41° С. При местной форме ОГО температура тела может оставаться на субфебрильных цифрах.

- **Отек мягких тканей (tumor)** - в зависимости от интенсивности и глубины локализации воспалительного процесса проявляется на 2-4-е сутки заболевания.

- **Нарушение функции пораженного органа (functio laese)**

Клиническая картина

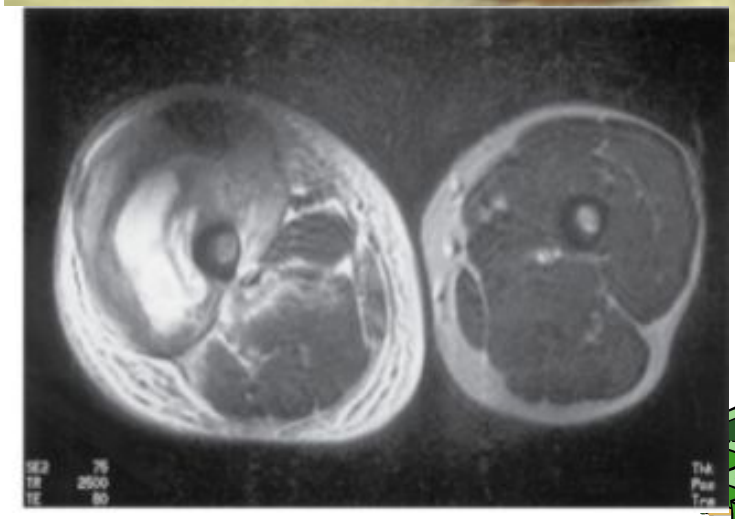

Остеомиелит

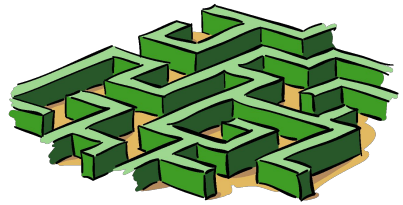

Диагностика ОГО

Лабораторные методы исследования.



Результаты общеклинических лабораторных исследований при ОГО неспецифичны.
Они подтверждают развитие воспалительного заболевания.

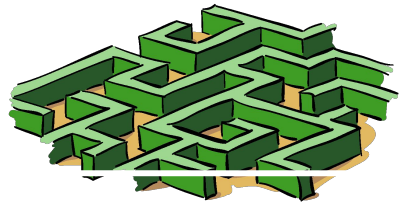

Диагностика ОГО

Рентгенологические методы исследования.

Надежда на раннюю рентгенодиагностику ОГО неоправданна в связи с тем, что рентгенологическая картина <u>ВСЕГДА ЗАПАЗДЫВАЕТ!</u>

Диагностика ОГО

!! **Утолщение надкостницы (периостит)** – первый достоверный рентгенологический признак ОГО – появляется не раньше, чем через 10 – 14 дней (С. А. Рейнберг).

!! **Рентгенологическая картина не отражает истинного объема морфологических деструктивных изменений в кости** (С.М. Дерижанов, Lindemann).

!! Лишь На 14-21-е сутки заболевания рентгенологическая картина ОГО становится наиболее отчетливой.

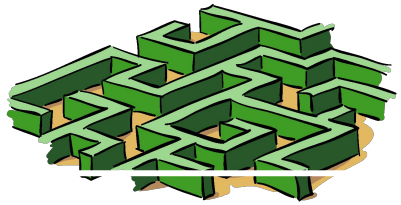

Диагностика ОГО

Специальные методы исследования.

- **Реовазография.** отражает пульсовой прирост объема артериальной крови в конечности по отношению к венозному оттоку. В первые часы интрамедуллярной фазы - значительное снижение степени кровенаполнения пораженного сегмента конечности за счет резкого повышения сосудистого тонуса. Такая асимметрия кровенаполнения обусловлена длительным и стойким спазмом артериальных сосудов и нарушением венозного оттока.

- **Ультразвуковая эхолокация.** Для объективной оценки топической диагностики границ остеомиелитического очага В.К.Федотов и соавт. (1981) разработали специальное устройство, обеспечивающее попеременную симметричность эхолокации контралатеральных сегментов конечностей больного. Сравнение эхограмм сегментов здоровой и пораженной конечностей позволяет установить или отвергнуть наличие остеомиелитического очага, определить его верхнюю и нижнюю границы.

- **Кожная термометрия** используется в диагностике острых воспалительных заболеваний. С целью уточнения локализации патологического очага в кости при ОГО применяется многоточечная термометрия кожи аппаратом. Кожная температура над очагом воспаления выше, чем над здоровым участком на 2-4°С.

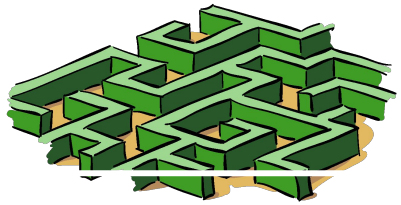

Диагностика ОГО

- Цветная контактная термография наглядена и объективна в определении границ температурных изменений в области воспалительного процесса, безболезненна, технически проса и безопасна, обладает высокой разрешающей способностью, предусматривает многоразовость использования.

- Тепловидение. Дистанционный метод термодиагностики различных заболеваний, основанный на принципе улавливания инфракрасных (ИК) лучей, излучаемых человеческим телом, оптическими системами.

- Радиоизотопное сканирование. Внутривенно вводят радиоактивный препарат, чаше радиоактивный стронций. Сканирование проводят через 2—3 часа. Этим методом можно диагностировать остеомиелит раньше, чем рентгеновским методом.

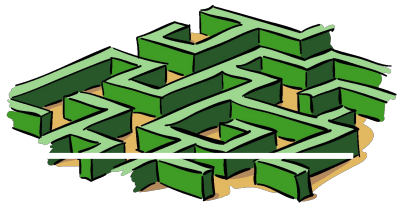

Компьюторная томография

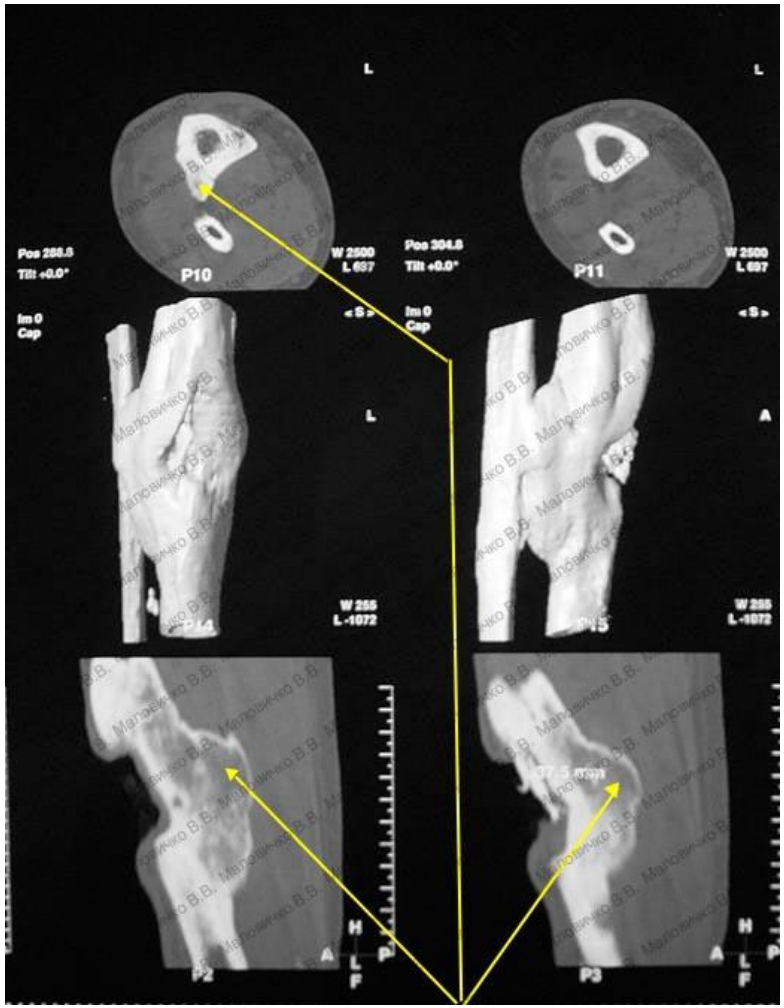

- КТ расширяет возможности диагностики острого гематогенного остеомиелита. Метод позволяет раньше выявить воспалительные изменения в кости, костномозговом канале, надкостнице по сравнению с рентгенографией.

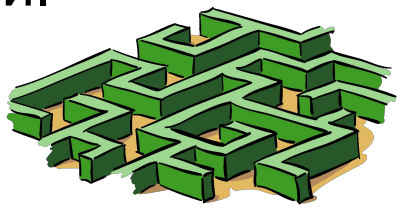

МРТ

- МРТ получила большое распространение в диагностике поражений костного мозга в связи с тем, что изменения в нѐм визуализируются при МРТ раньше, чем при КТ или рентгенографии.

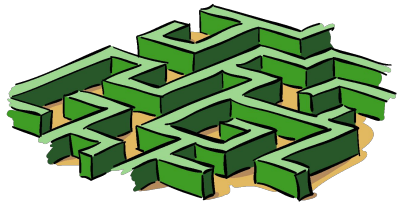

УЗИ

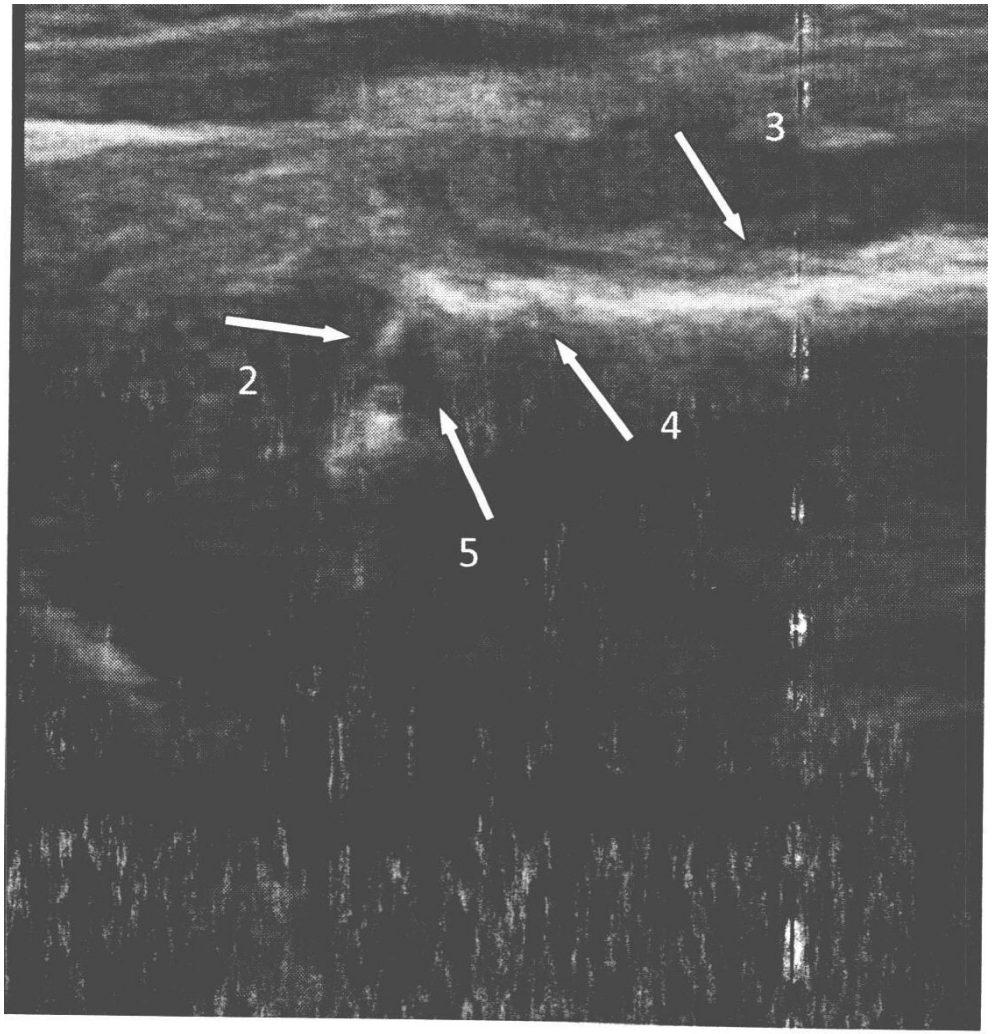

Фиг.2

- УЗИ позволяет выявить на ранних сроках поднадкостничные абсцессы и скопления гноя в мягких тканях

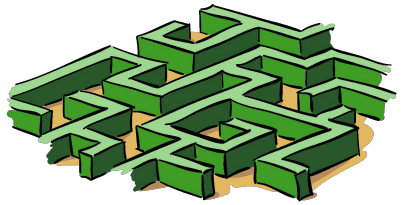

Однако следует отметить, что ни одна из методик не может полностью подтвердить или опровергнуть диагноз остеомиелита.

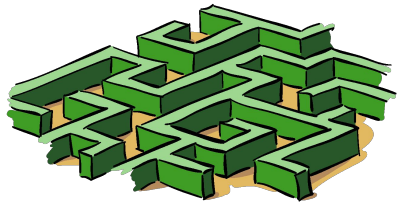

Диагностика ОГО

Остеопункция и остеотонометрия

- Экспресс-микроскопия пунктата.
- Остеотонометрия - измерение внутрикостного давления с помощью аппарата Вальдмана. Нормальное давление в здоровой кости равно 80-100 мм водн. ст.
- проведений внутрикостных инфузий лекарственных препаратов.

ИЗМЕРЕНИЕ **ВКД** И **ЭКСПРЕСС-МИКРОСКОПИЯ** ПУНКТАТА ЯВЛЯЕТСЯ САМЫМИ РАННИМИ И НАИБОЛЕЕ ИНФОРМАТИВНЫМИ МЕТОДАМИ ДИАГНОСТИКИ ОГО

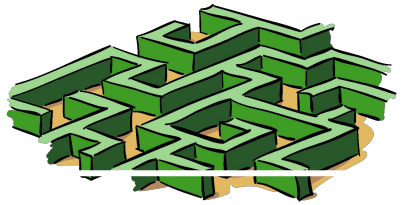

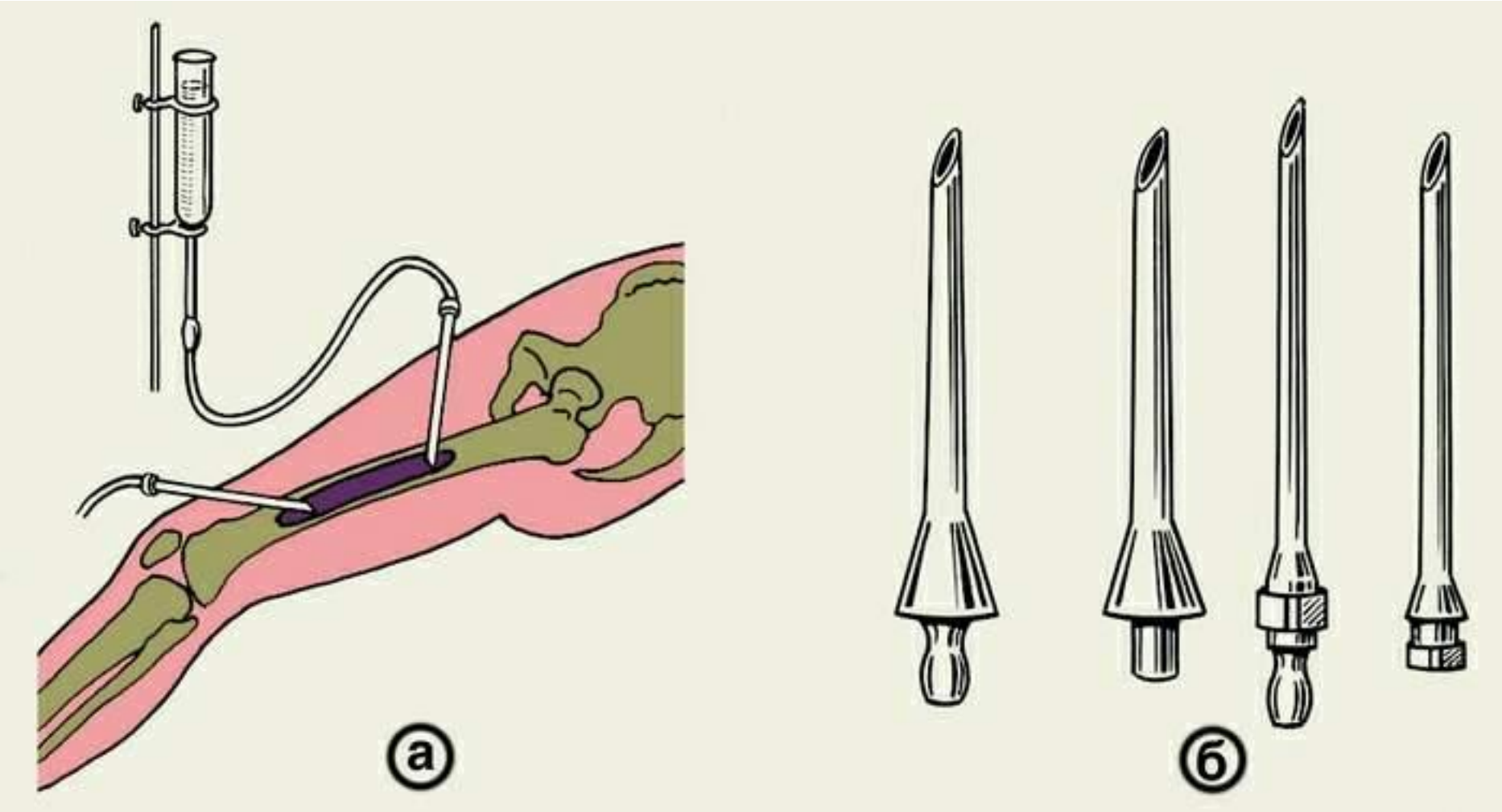
а
б

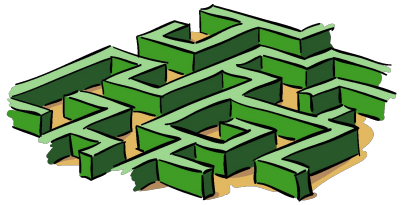

Лечение ОГО

Все пациенты с ОГО или подозрением на ОГО нуждаются в экстренной госпитализации. Отношение к ним должно быть, как к потенциально септическому больному. Со стороны врача необходима такая же бдительность, как и к острому аппендициту до развития перитонита.

В основе лечения больных острым гематогенным остеомиелитом лежат принципы, изложенные в 1925 году Т. П. Краснобаевым:

1. непосредственное воздействие на возбуд заболевания;

2. воздействие на макроорганизм;

3. хирургическое лечение местного очага.

(принцип Гиппократа: “Ubi pus - ibi evacua”)

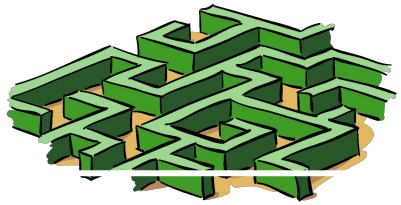

Хирургичекое лечение ОГО

Воздействие на очаг поражения:

- Декомпрессивная остеоперфорация в ранние сроки заболевания является основным этиопатогенетическим способом лечения ОГО.
- Вскрытие всех параоссальных гнойников.
- Адекватная иммобилизация конечности.

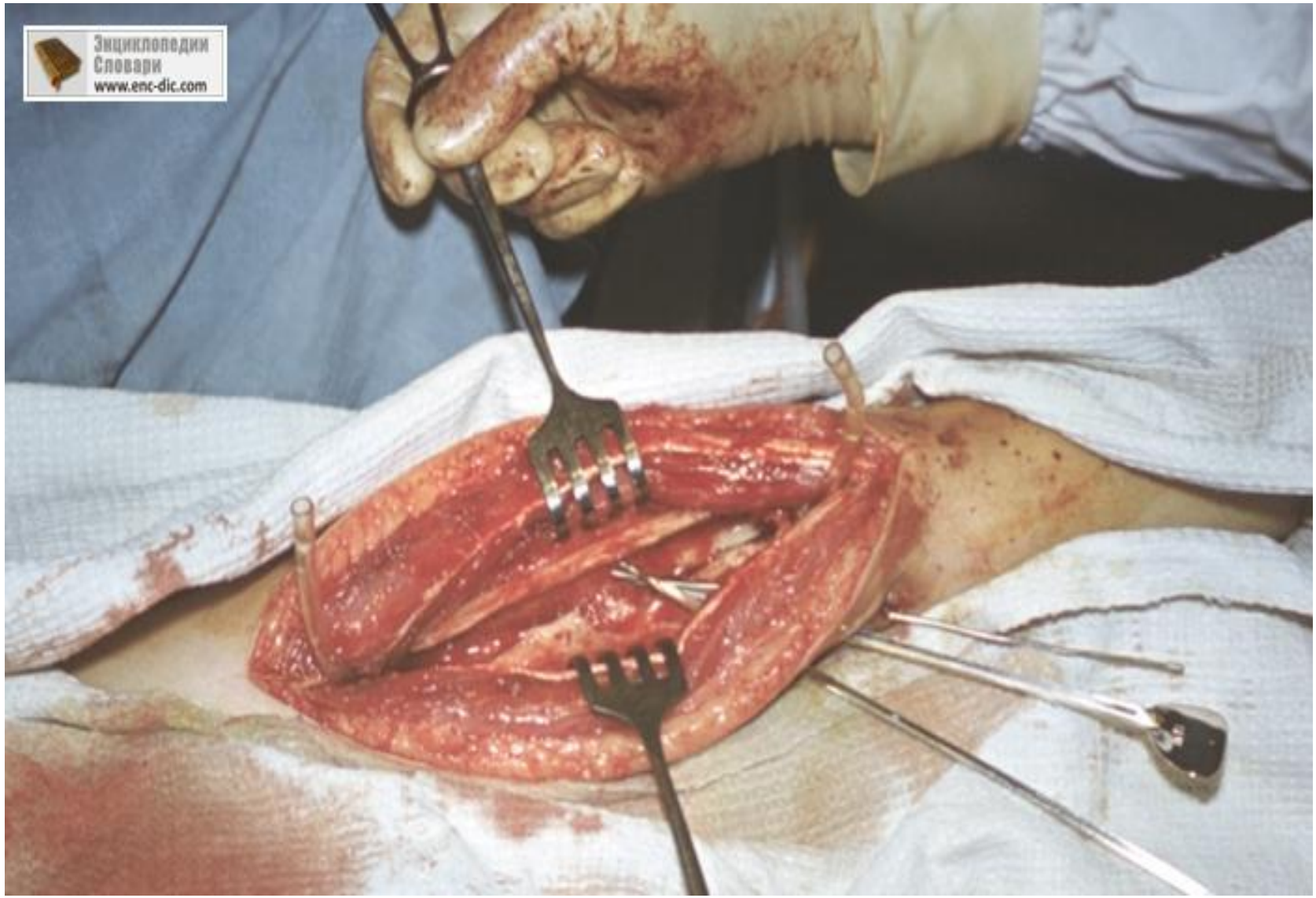
Энциклопедии
Словари
www.enc-dic.com

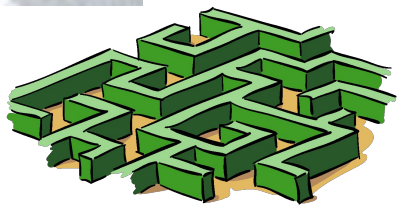

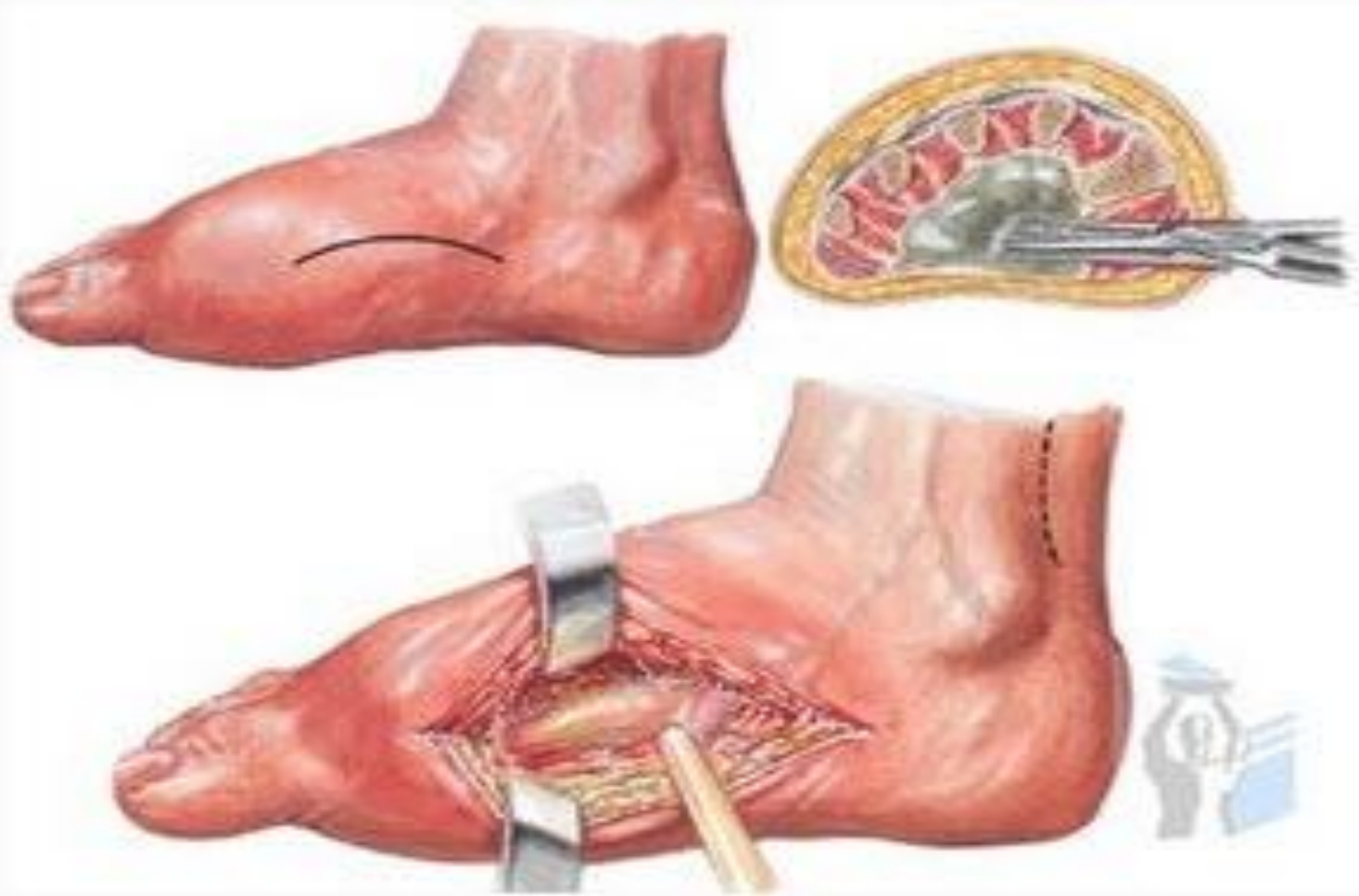

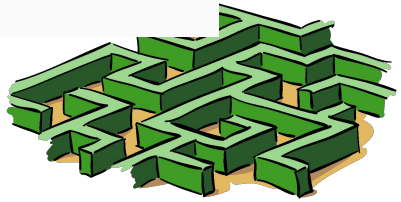

Консервативные лечебные методы включают антибиотикотерапию, иммунотерапию, дезинтоксикационные мероприятия, коррекцию обменных процессов и др. Антибиотикотерапию целесообразно проводить остеотропными антибиотиками (линкомицин, морфоциклин, фузидин, ген-тамицин и др.). Наиболее эффективны внутрикостный и регионарный (внутриартериальный и внутривенный) пути их введения.

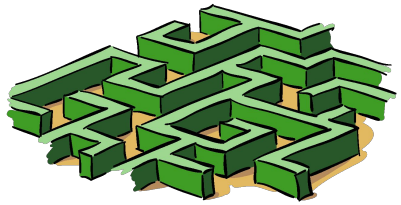

Иммунотерапия включает в первую очередь лечение препаратами пассивной иммунизации (гипериммунная антистафилококковая плазма, стафилококковый гамма-глобулин), которое сочетают с применением стафилококкового анатоксина, бактериофага, препаратов неспецифической иммунотерапии (продигиозан, лизоцим, метилурацил и т. д.) и десенсибилизирующих средств.

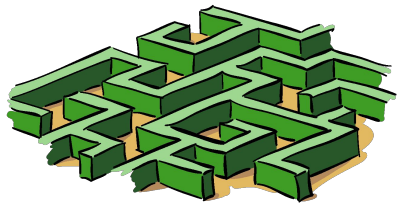

ОСЛОЖНЕНИЯ ОСТЕОМИЕЛИТА

Местные

- ***Патологический***
- ***перелом***
- ***Деформация конечности***
- ***Аррозивное кровотечение***
- ***Гнойные очаги в мягких тканях***

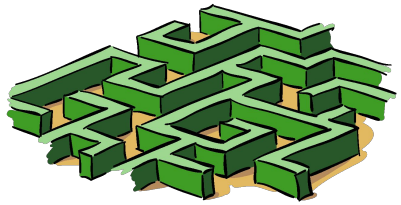

Исходы

Выздоровление (хороший результат) - отсутствие жалоб, хорошее самочувствие, полное восстановление функции пораженной конечности и заживление раны. СОЭ ниже 20 мм/ч. Рентгенографическая картина характеризуется отсутствием деструкции кости, отдельными очагами остеопороза без секвестров и без утолщения периоста.

Исходы

Переход в хроническую форму характеризуется ограничением функции конечности, наличием свища с гнойным отделяемым, либо патологическим переломом. На рентгенограммах могут определяется периостальная реакция, остеосклероз, выраженная секвестральная капсула и наличие секвестров. Со стороны крови — лейкоцитоз, ускоренная СОЭ, возможны патологические изменения мочи.

У 15 – 30% больных ОГО переходит в хроническую форму (Галлеев М.А. с соавт., 1978; Кудрявцев П.А., 2006).

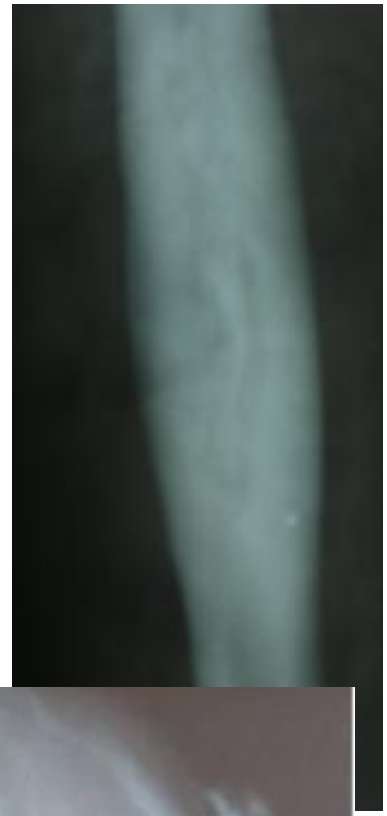

Исходы

От 8 до 35% больных ГО становятся инвалидами.

(Кутин А.А. с соавт., 2001; Подкаменев В.В., 2005; Blyth M.J. et al., 2001)

Летальность составляет

1,3 – 11%!

(Подкаменев В.В., 2005; Cheatle M.D., 1991)

Огнестрельный остеомиелит

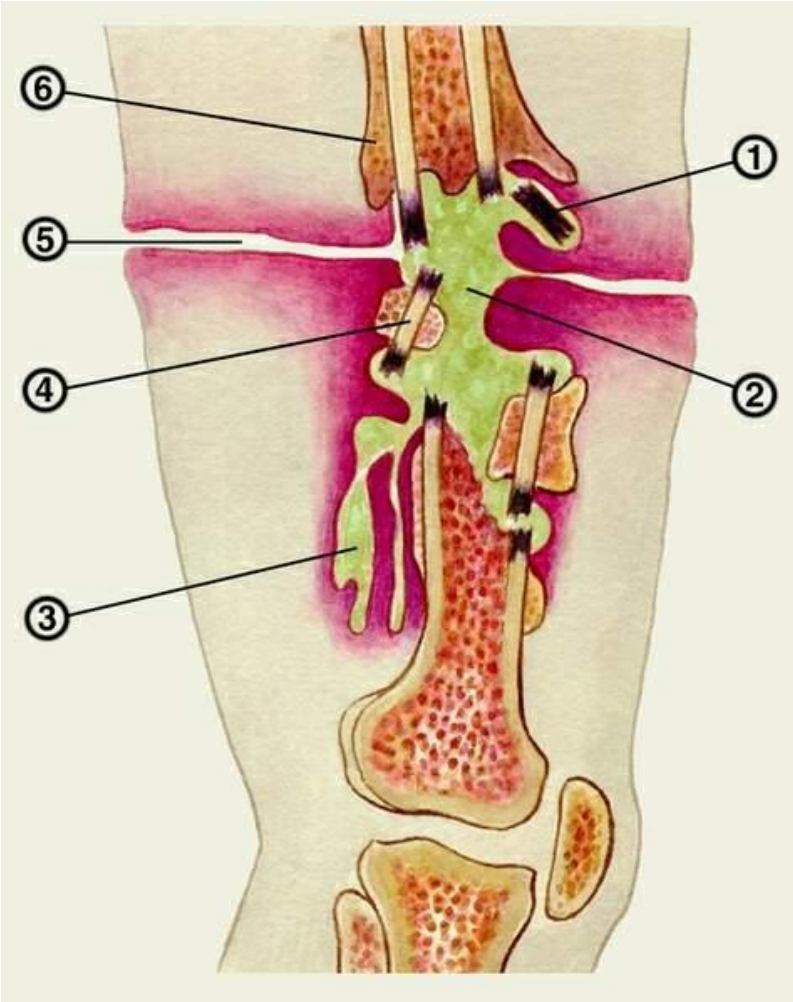

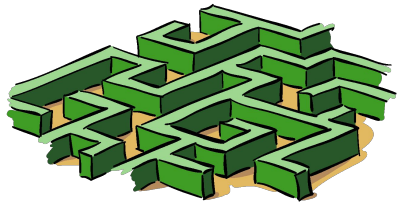

Посттравматический остеомиелит

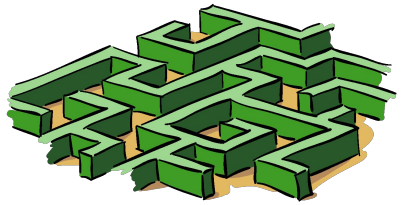

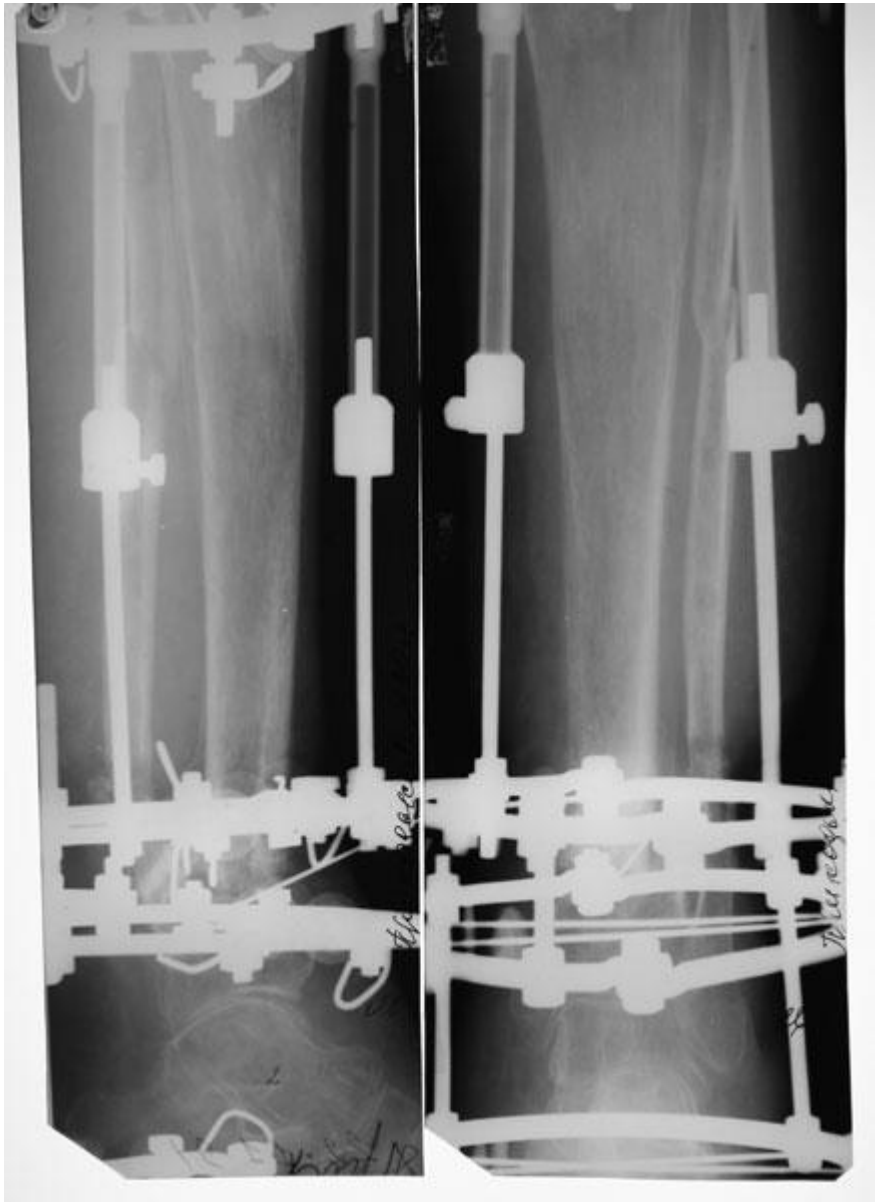

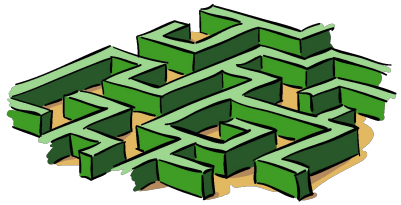

Хронический гематогенный остеомиелит (ХГО)

ХГО - ЭТО ЗАБОЛЕВАНИЕ, ХАРАКТЕРИЗУЮЩЕЕСЯ НАЛИЧИЕМ ГНОЙНО-НЕКРОТИЧЕСКОГО ОЧАГА В КОСТИ СО СВИЩОМ (ИЛИ БЕЗ НЕГО), ДЛИТЕЛЬНО СУЩЕСТВУЮЩЕЕ И НЕ СКЛОННОЕ, КАК ПРАВИЛО, К САМОЗАЖИВЛЕНИЮ (ГРИНЕВ М.В, 1977).

В СВЯЗИ С ЭТИМ, ОСОБЕННОСТИ КЛИНИЧЕСКОЙ КАРТИНЫ У БОЛЬНЫХ ХГО ОБУСЛОВЛЕНЫ СФОРМИРОВАВШИМСЯ ОСТЕОМИЕЛИТИЧЕСКИМ ОЧАГОМ.

ХГО

ВТОРИЧНЫЙ ХРОНИЧЕСКИЙ ОСТЕОМИЕЛИТ

ПЕРВИЧНО-ХРОНИЧЕСКИЙ ОСТЕОМИЕЛИТ (АТИПИЧНЫЕ ФОРМЫ ОСТЕОМИЕЛИТА)

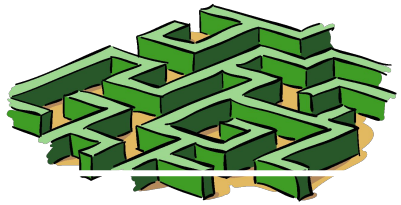

Клиника и диагностика ХГО

Правильной постановке диагноза способствует выявление триады характерных клинических признаков (Горюнов С.В. с соавт., 2004; Strecker W. et al., 2004):

- гнойного свища,
- костного секвестра,
- рецидивирующего течения.

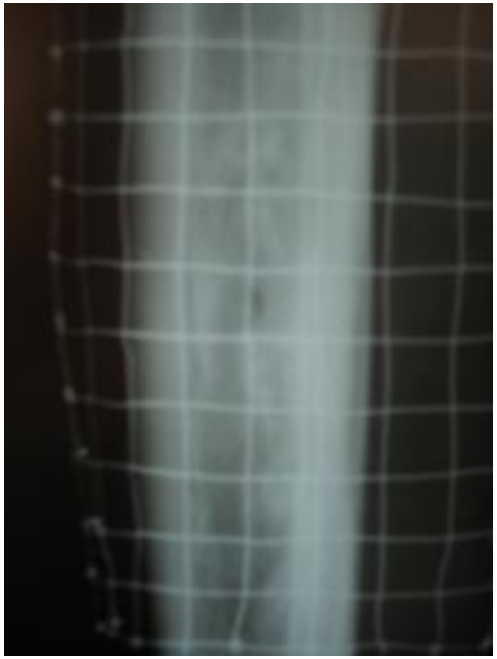

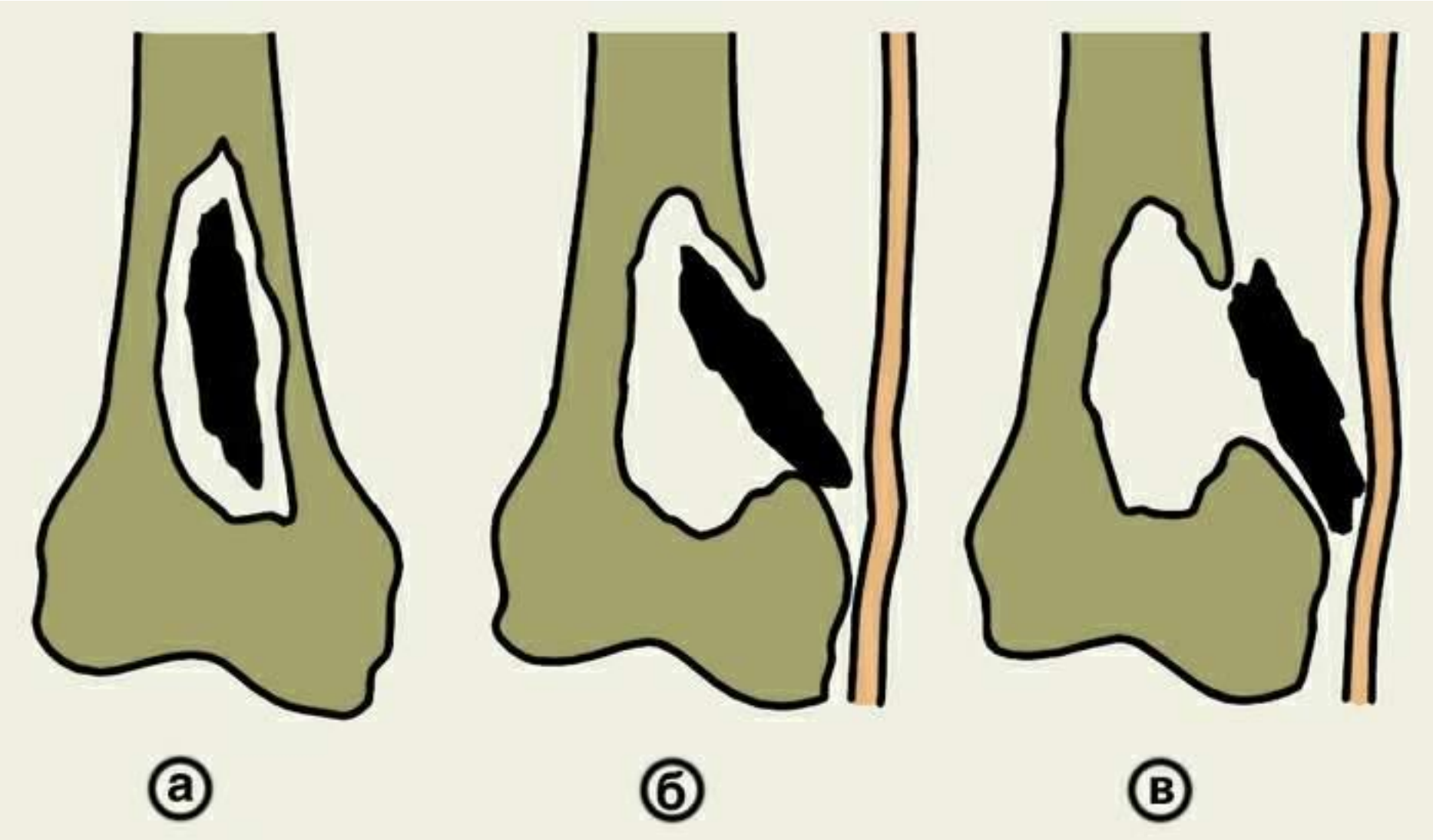
а
б
в

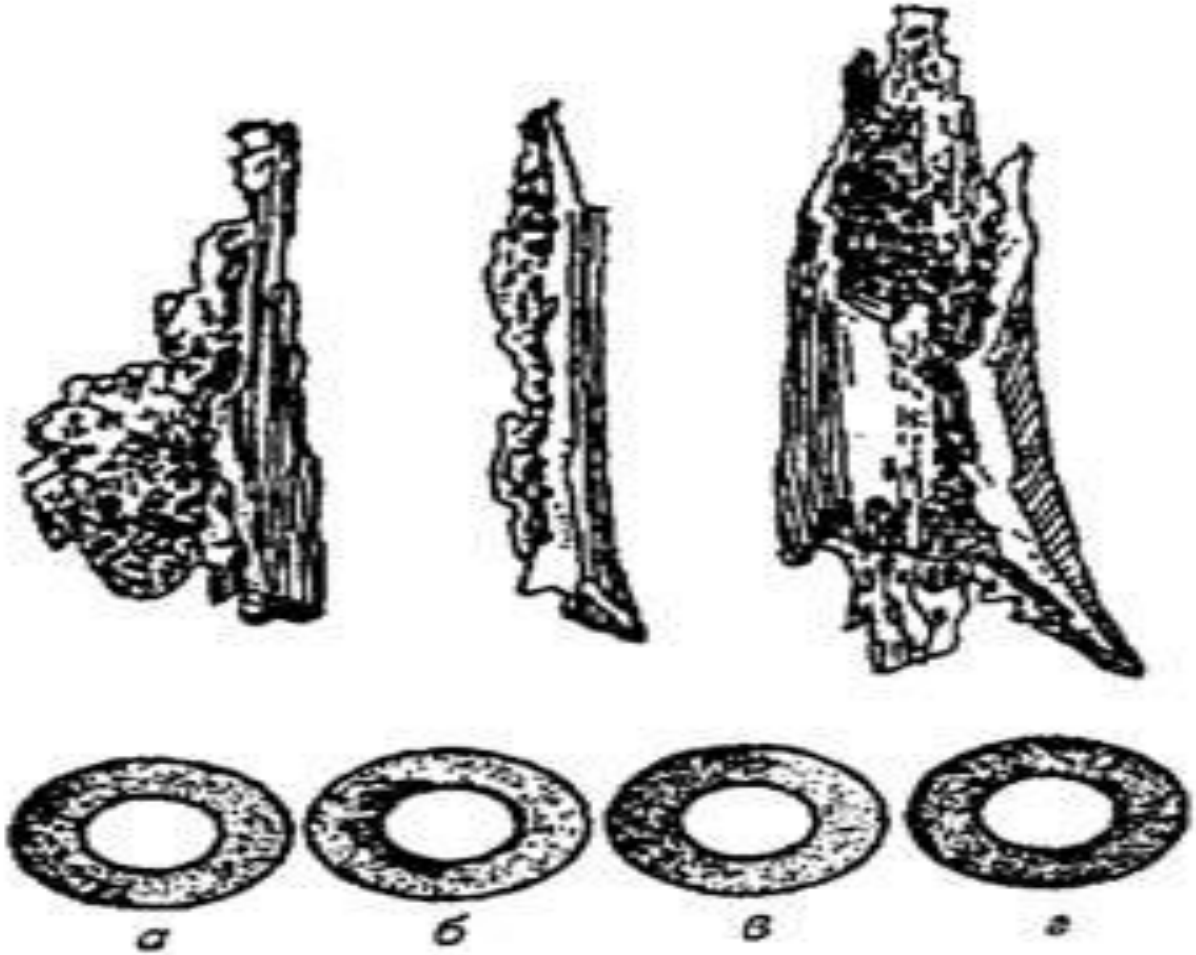

Рис. 43. Схема различных видов секвестров на трубчатой кости:
а, б, в — частичные секвестры (*а* — корковый, *б* — центральный, *в* — проникающий); *г* — тотальный секвестр. *Вверху* — секвестры по Рейнбергу

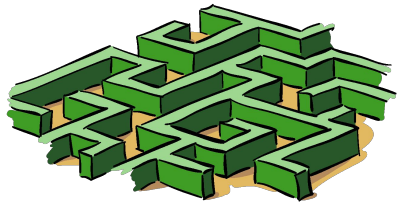

Фистулография при ХГО

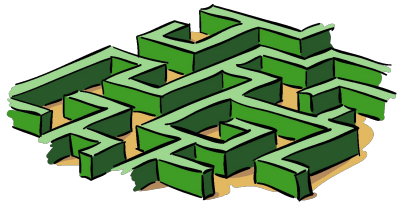



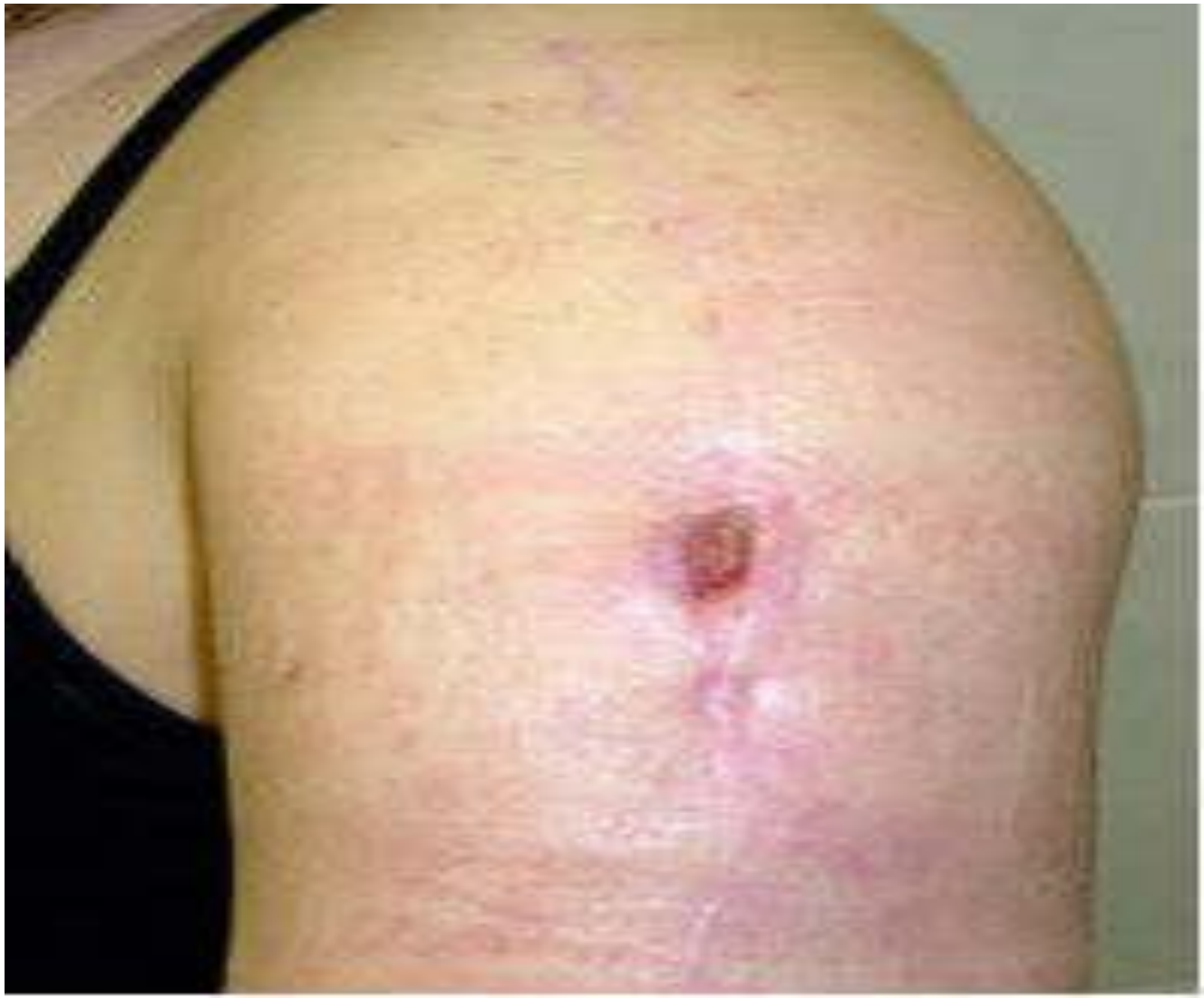

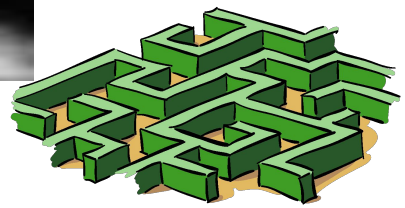

Лечение ХГО

Основой лечения остеомиелита в хронической стадии является радикальная хирургическая операция – некрсеквестрэктомия (НСЭ), направленная на удаление патологического очага в кости, иссечение рубцов и свищей.

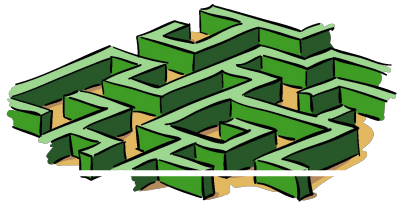

Лечение ХГО

В настоящее время выделяют три группы операций при ХГО: паллиативные, условнорадикальные, радикальные *(Амирасланов Ю.А. с соавт., 2001; Kouame B.D. et al., 2005).*

✔ **ПАЛЛИАТИВНЫЕ:** секвестрэктомия, вскрытие остеомиелитической флегмоны или абсцесса, иссечение свища. Повторная обращаемость к врачу после этих операций составляет 52-89% (Кузъменко В.В. с соавт., 1998; Green N. E. et al., 1987).

✔ **УСЛОВНОРАДИКАЛЬНЫЕ:** НСЭ во всех её вариантах.

✔ **РАДИКАЛЬНЫЕ:** краевая резекция пораженного участка кости, концевая резекция фрагментов кости, сегментарная резекция пораженного участка длинной кости, ампутация или экзартикуляция сегмента, содержащего пораженную остеомиелитом кость.

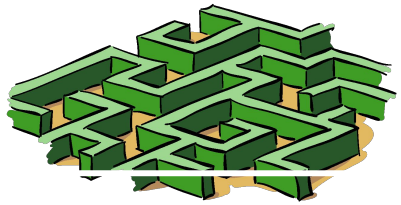

ОСНОВНЫЕ ПРИНЦИПЫ ХИРУРГИЧЕСКОГО ЛЕЧЕНИЯ

- ВЫБОР И ОСУЩЕСТВЛЕНИЕ ДОСТУПА К ПАТОЛОГИЧЕСКОМУ ОЧАГУ
- ГЕМОСТАЗ
- ТРЕПАНАЦИЯ КОСТИ
- НЕКРСЕКВЕСТРЭКТОМИЯ
- ПЛАСТИКА ОСТАТОЧНОЙ КОСТНОЙ ПОЛОСТИ
- ДРЕНИРОВАНИЕ И УШИВАНИЕ РАНЫ

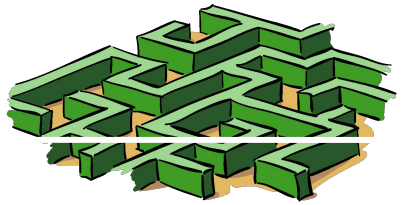

ЭТАПЫ НЕКРСЕКВЕСТРЭКТОМИИ У БОЛЬНОГО Б.

ЭТАПЫ НЕКРСЕКВЕСТРЭКТОМИИ У БОЛЬНОГО Б.

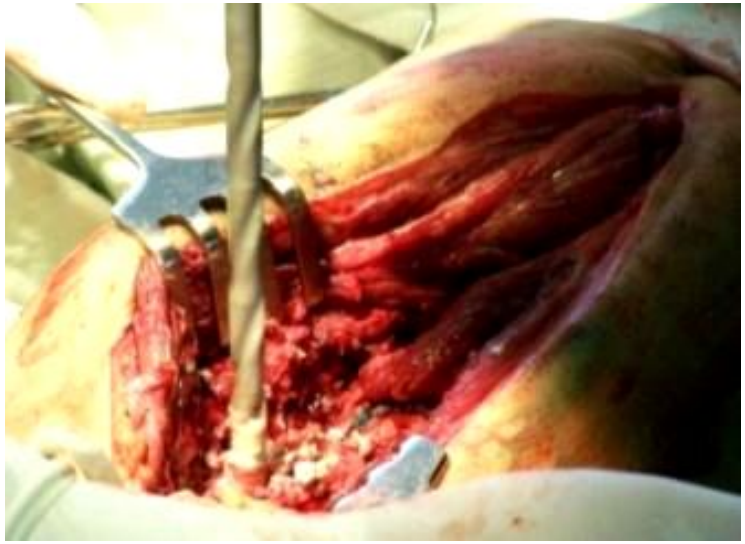

ЭТАПЫ НЕКРСЕКВЕСТРЭКТОМИИ У БОЛЬНОГО Б.

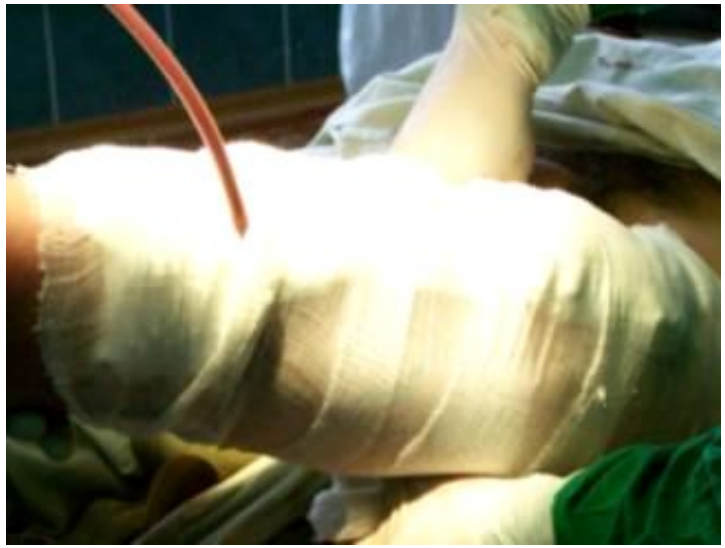

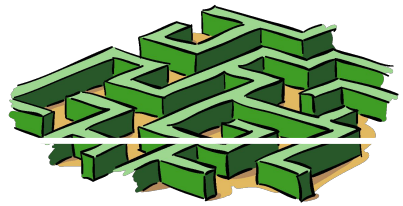

Пластика костных полостей

Пластика мышечным лоскутом

Костная пластика

Хондропластика

Биополимерные

-коллагенновая губка

-клеевые композиции

-биополимерные плобмы

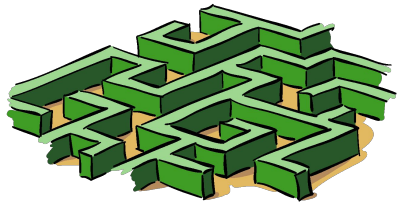

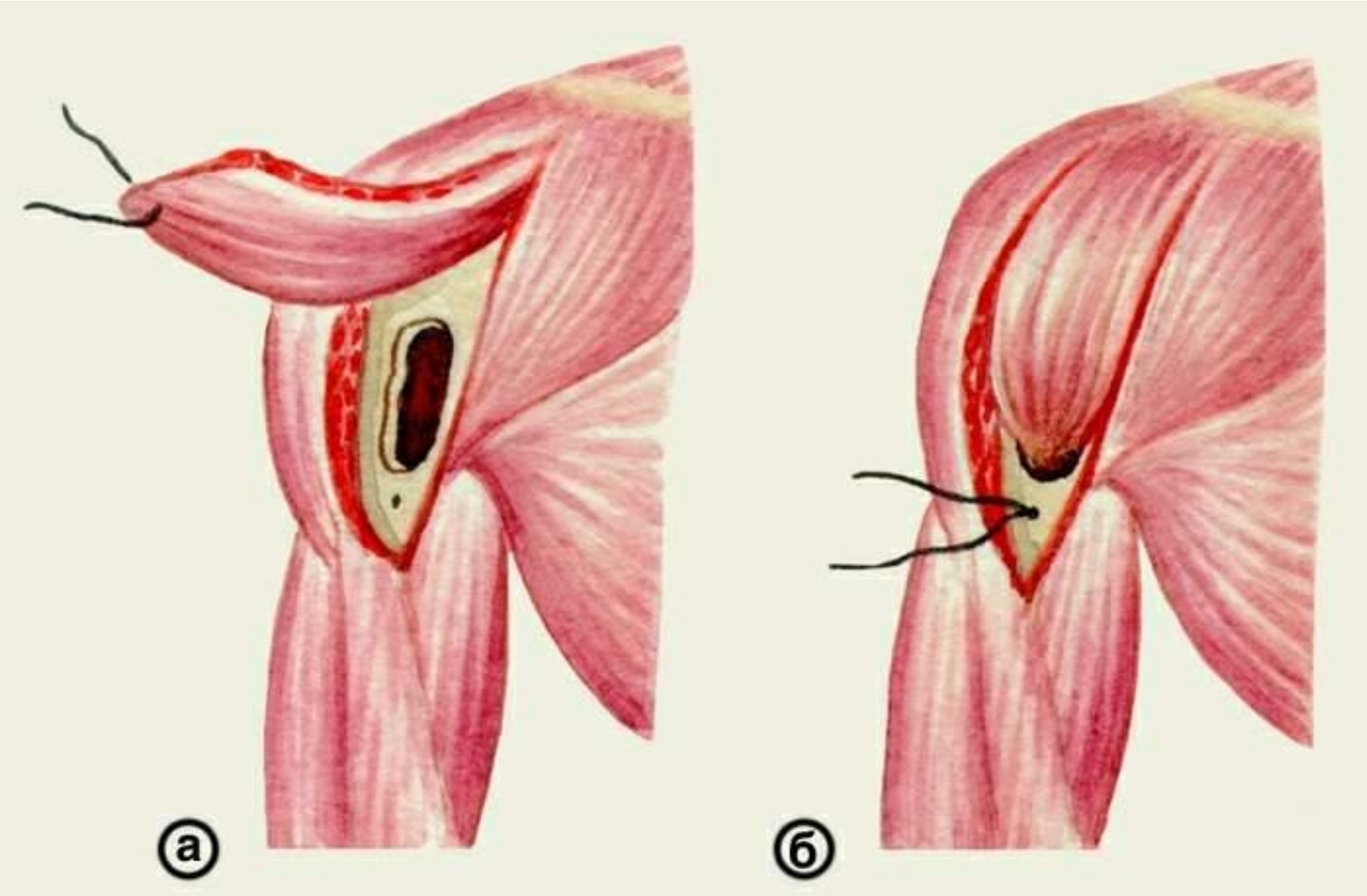
а
б

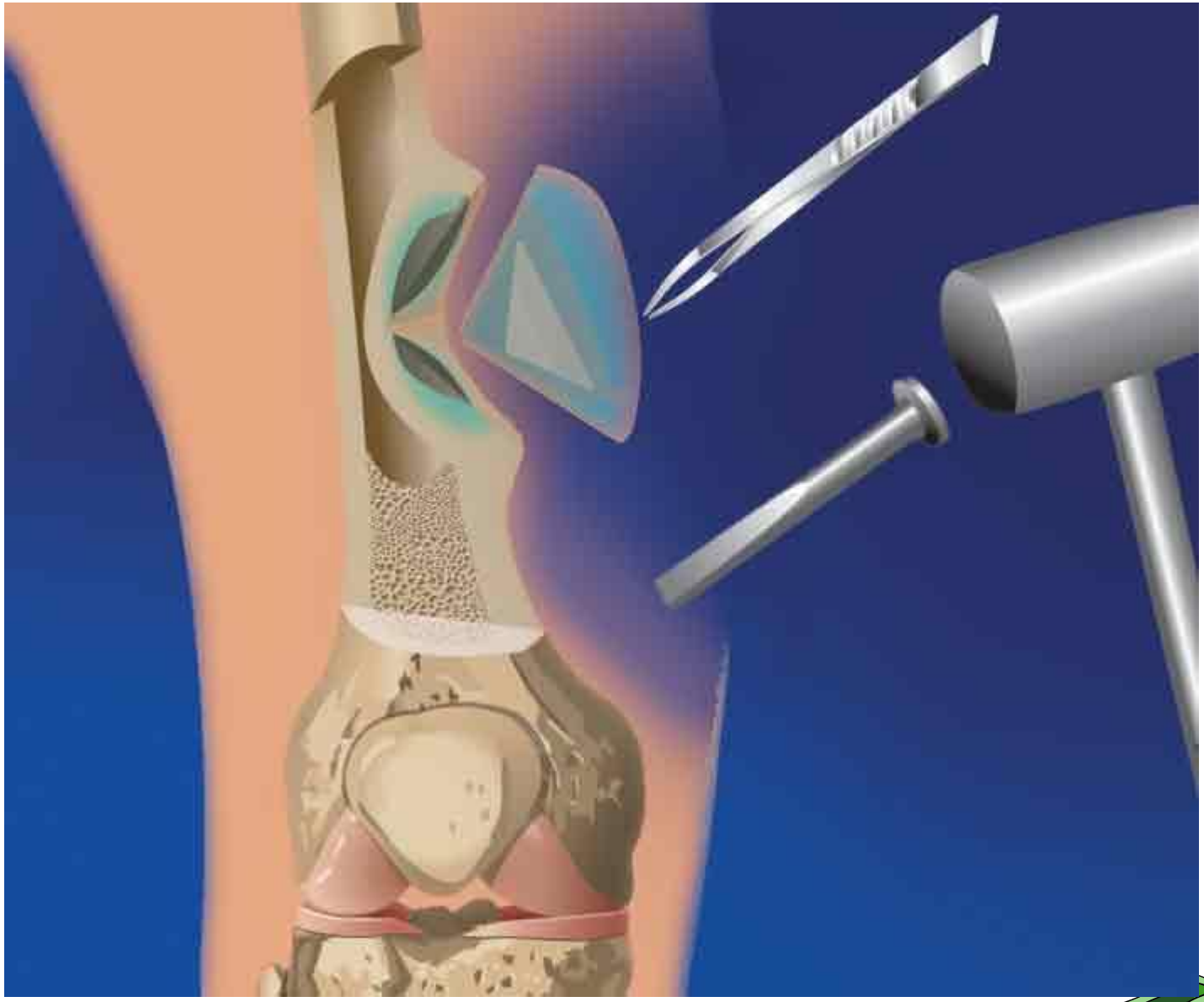

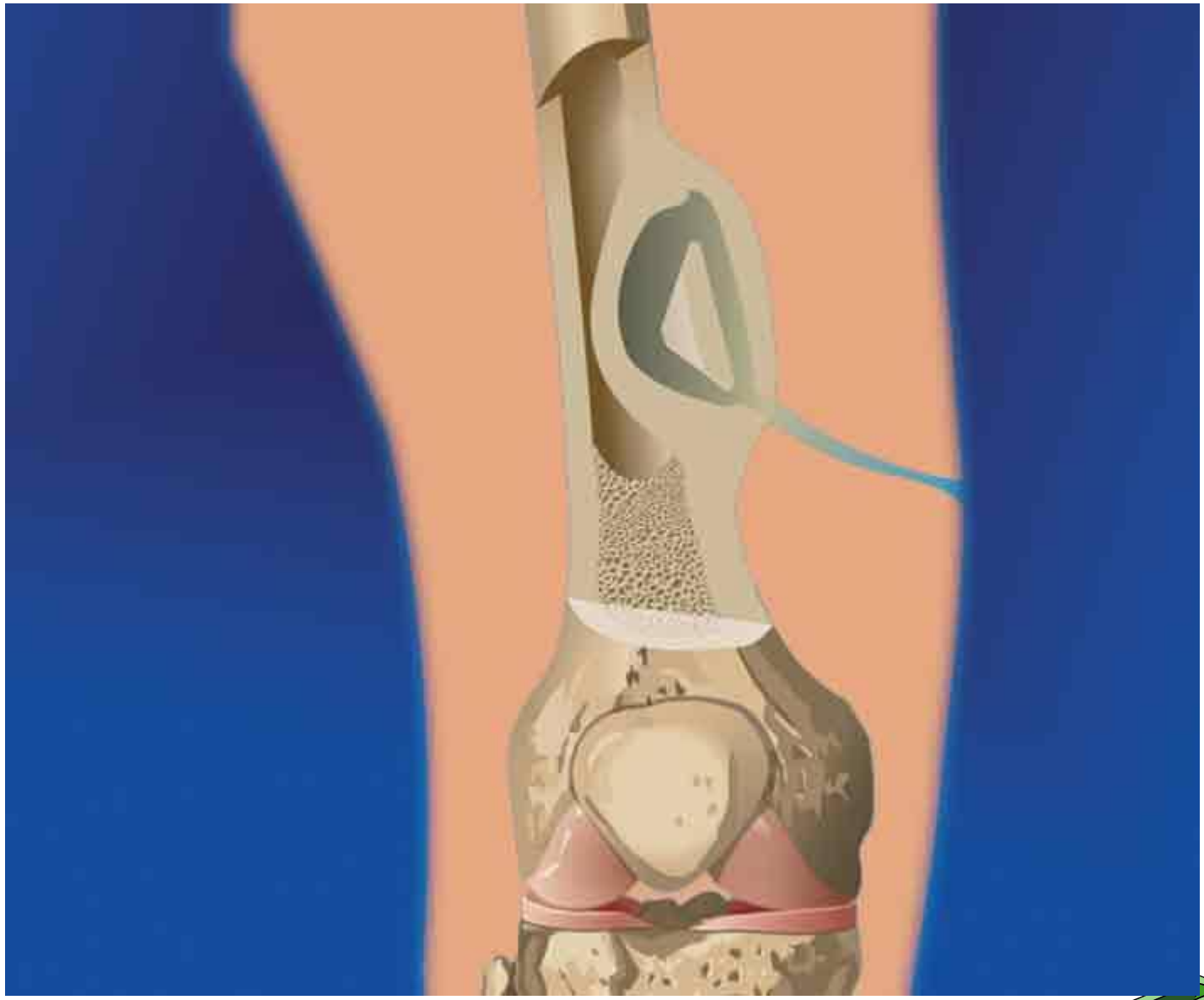

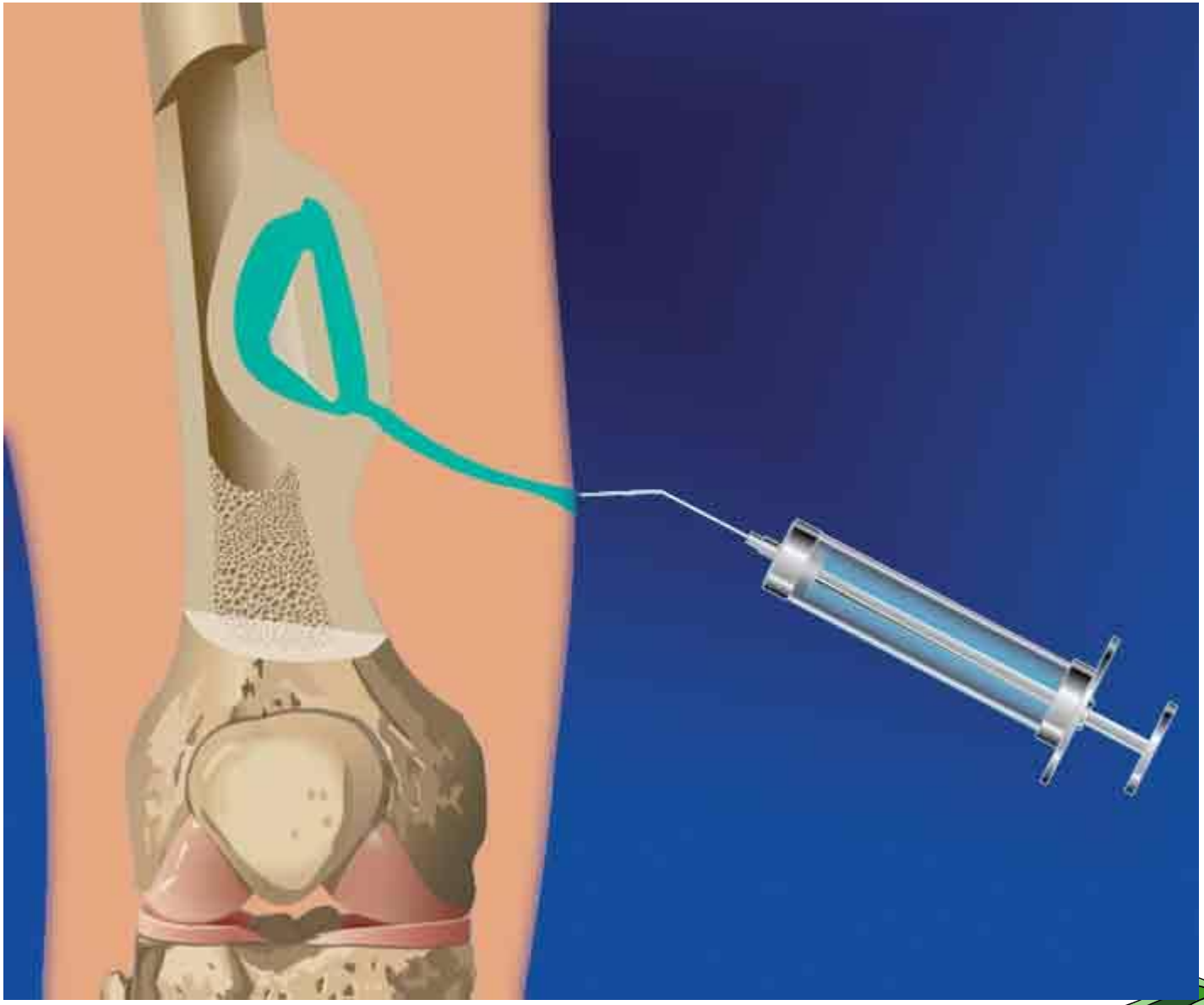



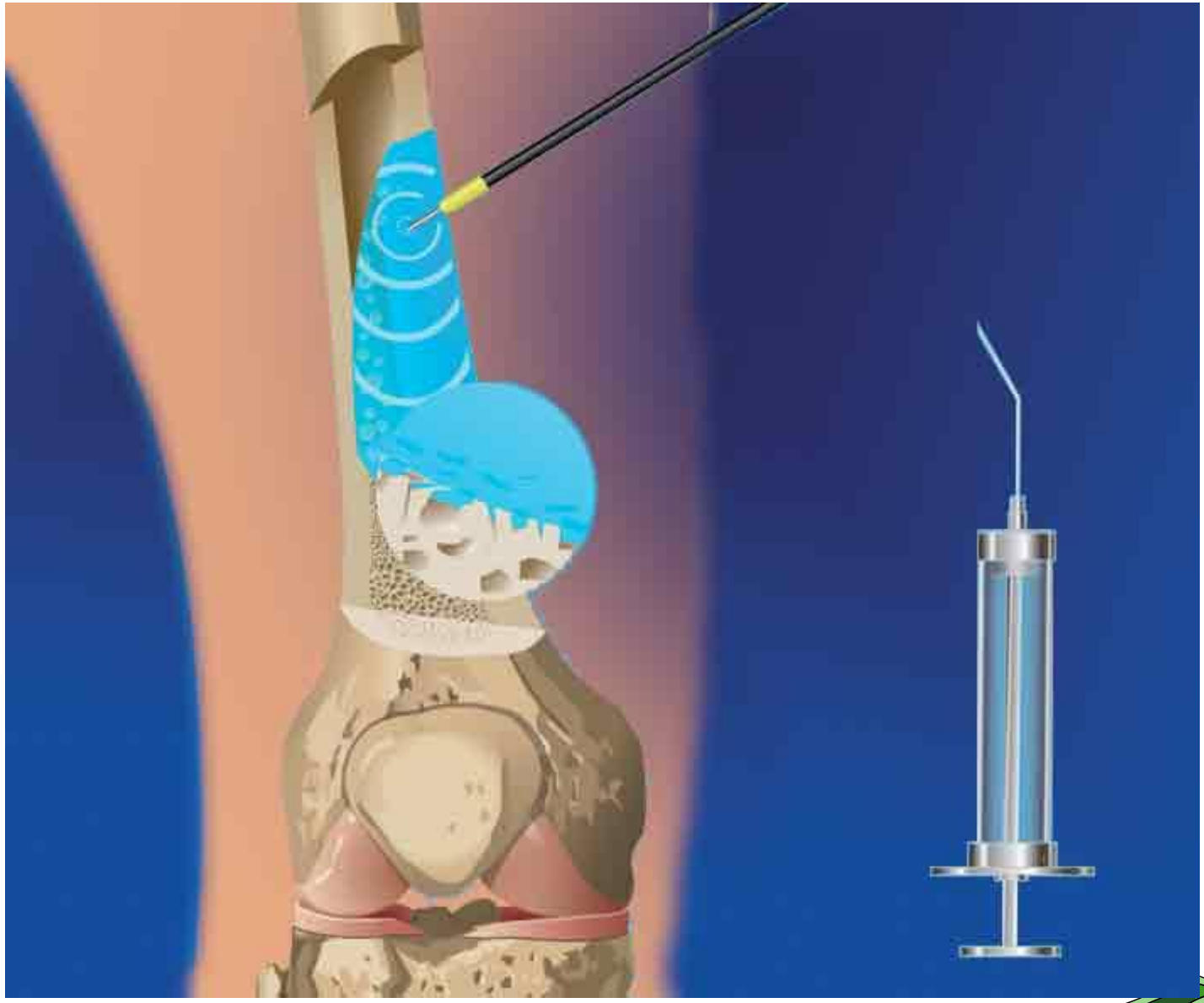





ПЕРВИЧНО-ХРОНИЧЕСКИЕ ФОРМЫ ОСТЕОМИЕЛИТА

Абсцесс Броди (1928)

Склерозирующий Гарре (1893)

Альбуминозный (1864)

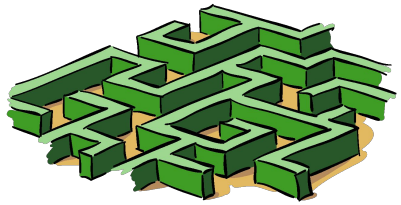

Атипичные формы ХГО

Абсцесс Броди (B.C. Brodie, 1828) вызывается, как правило, слабо вирулентной флорой, чаще всего патогенным стафилококком. Заболевание чаще всего развивается исподволь, незаметно для больного, без четких клинических проявлений.

Клиника заболевания скудна: ноющие боли в области метафиза кости, усиливающиеся по ночам и после физическим нагрузок, локальная болезненность. Общая реакция на существующий гнойник отсутствует, но возможна при обострении заболевания.

Данные рентгенографии: в области метафиза, в губчатом веществе большеберцовой кости (80% поражений приходиться на эту кость) определяется круглой или овальной формы полость с очерченными контурами и перифокальным остеосклерозом. Периостальные изменения прослеживаются не у всех больных.

Атипичные формы ХГО

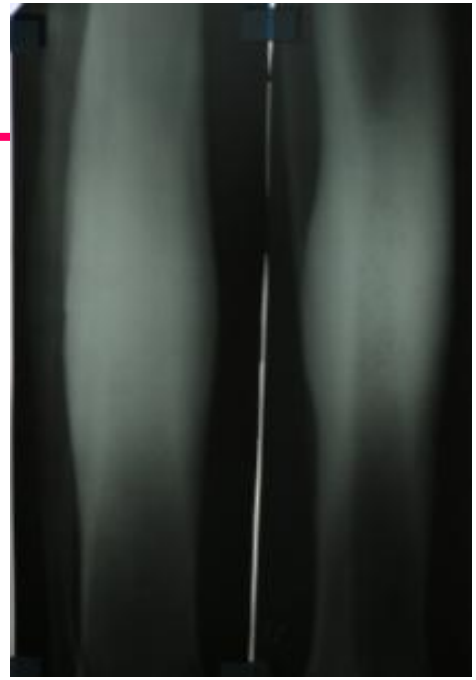

Склерозирующий остеомиелит Гарре (C. Garre, 1893) начинается подостро, без резких болей в конечности, без гипертермии. Образование флегмон и гнойных свищей наблюдается редко. Течение воспалительного процесса вялое. Клинически оно характеризуется болями в конечности, чаще ночными, нарушением её функции, умеренным повышением температуры, СОЭ и лейкоцитоза. Рентгенологически выявляется резко выраженный склероз диафизарной части длинной трубчатой кости (чаще большеберцовой). Но фоне склероза могут выявляться небольшие очаги разряжения костной ткани. Костномозговая полость с течением времени сужается и может полностью склерозироваться; одновременно диафиз кости веретенообразно утолщается.

Атипичные формы ХГО

Альбуминозный остеомиелит Оллье (L. Oilier, 1864 г) протекает без выраженной картины инфекционного заболевания, с незначительными локальными изменениями на конечности в виде небольшой инфильтрации мягких тканей и слабой гиперемии кожи. Очаг воспаления располагается во внутренних отделах коркового вещества с формированием центральных секвестров. Особенностью данной формы остеомиелита является то, что вместо гноя в очаге скапливается серозная, богатая белком или муцином жидкость, что отразилось в названии этого заболевания. Вялое течение заболевания иногда осложняется деструкцией кости с образованием секвестров или вторичным присоединением инфекции.

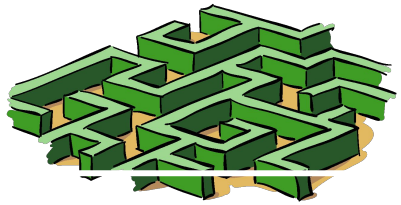

АТИПИЧЕСКИЕ ФОРМЫ

Антибиотический

Послетифозный

Фиброзный

Опухолевидный

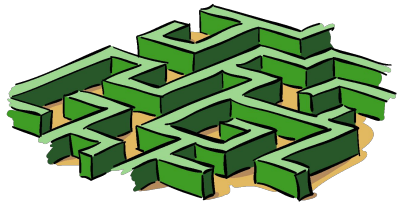
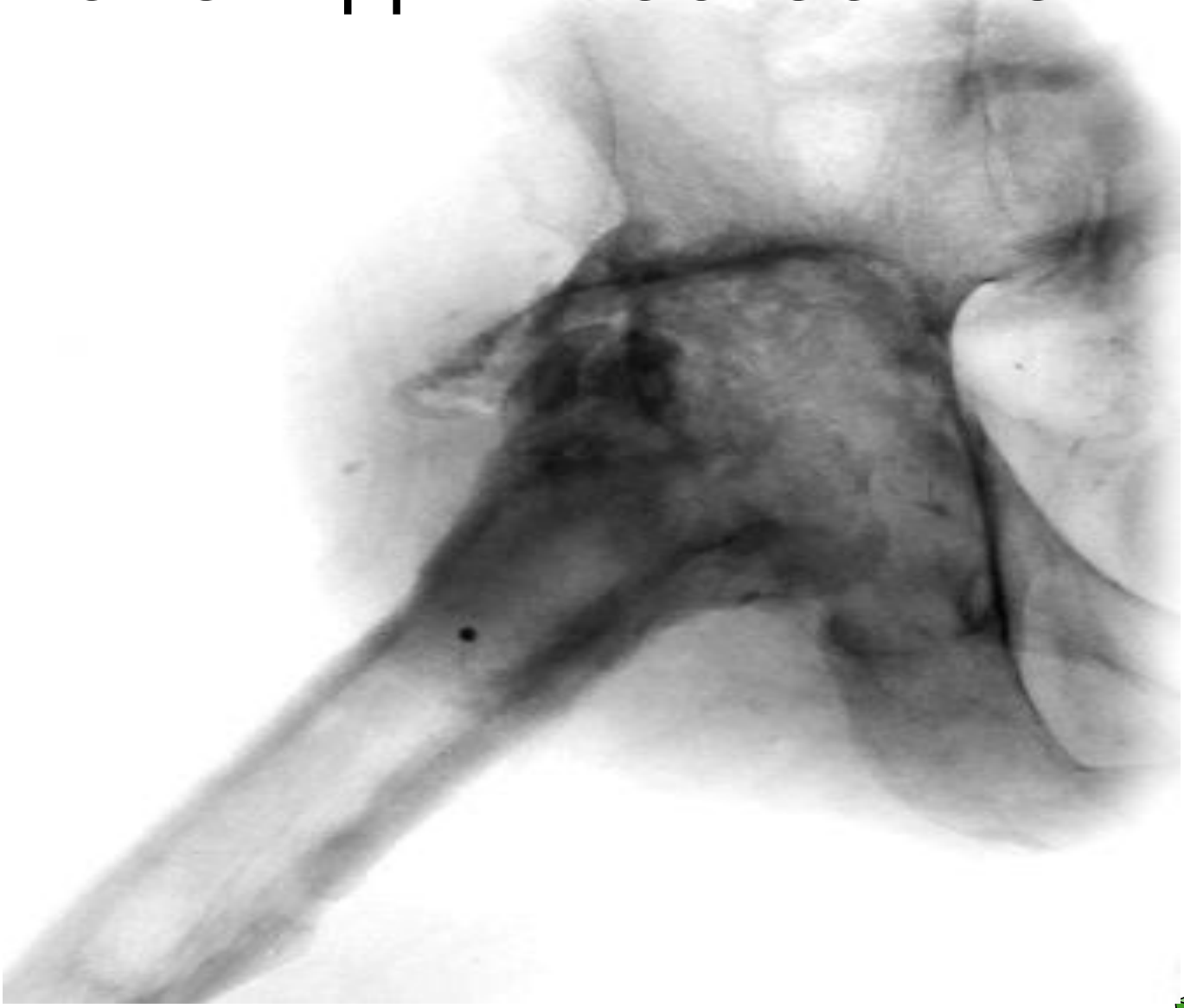
Опухолевидный остеомиелит