Пензенский Государственный
университет
Медицинский институт

Поражение органов зрения и головного мозга у «глубоко недоношенных» детей

Выполнил: Нестёркин В. С.
Группа: 16ЛП2

- «Глубоко недоношенные» дети - это дети рождённые до окончания 37 недели беременности с массой тела 1000 – 1500 гр.

Последствия кровоизлияний в головном мозге

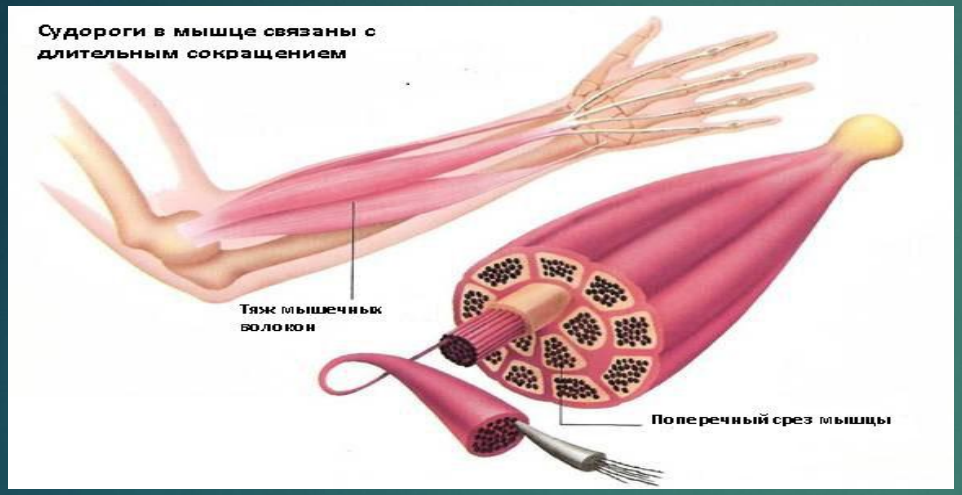

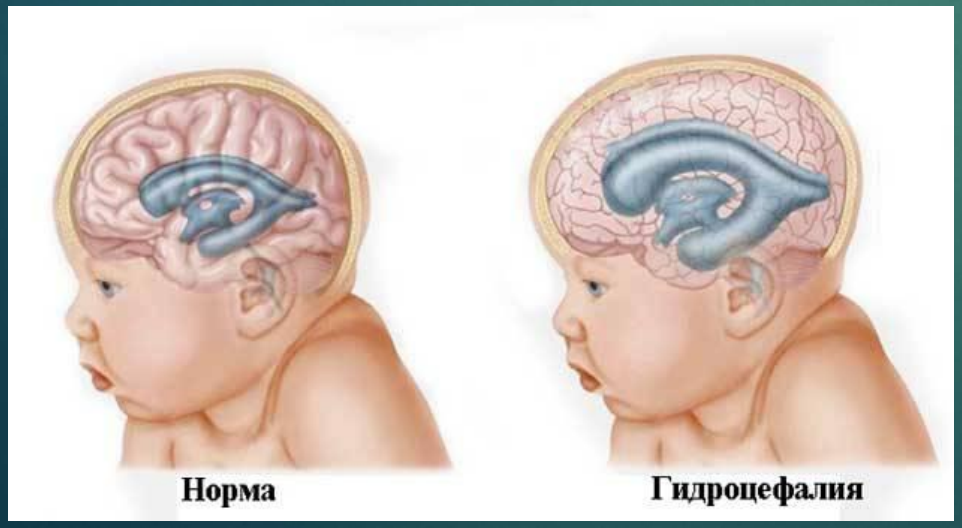

Ретинопатия недоношенных - заболевание глаз недоношенных детей, часто приводящее к безвозвратной потере зрительных функций.

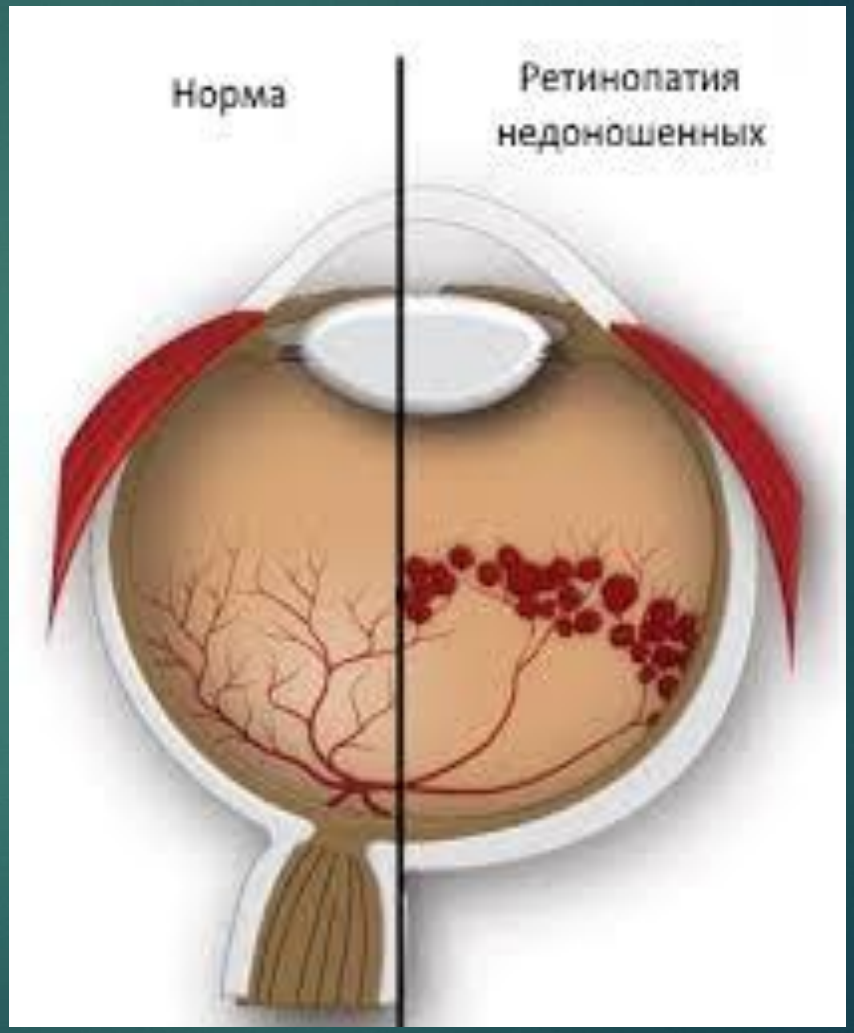

- На данном этапе развития офтальмологии бесспорным считается тот факт, что развитие ретинопатии недоношенных происходит именно у незрелого младенца, как нарушение нормального образования сосудов сетчатки (которое завершается к 40 неделе внутриутробного развития, т.е. к моменту рождения доношенного ребенка). Известно, что до 16 недель внутриутробного развития сетчатка глаза плода не имеет сосудов. Рост их в сетчатку начинается от места выхода зрительного нерва по направлению к периферии. К 34 неделе завершается формирование сосудистой сети в носовой части сетчатки (диск зрительного нерва, из которого растут сосуды, находится ближе к носовой стороне). В височной части рост сосудов продолжается до 40 недель. Исходя из вышеизложенного, становится понятно, что чем раньше родился ребенок, тем меньше площадь сетчатки, покрытая сосудами, т.е. при офтальмологическом осмотре выявляются более обширные бессосудистые, или аваскулярные зоны (если ребенок родился до 34 недели, то соответственно аваскурярные зоны сетчатки выявляют на периферии с височной и носовой сторон). После рождения у недоношенного ребенка на процесс образования сосудов действуют различные патологические факторы - внешняя среда, свет, кислород, которые могут привести к развитию ретинопатии.

Стадии ретинопатии

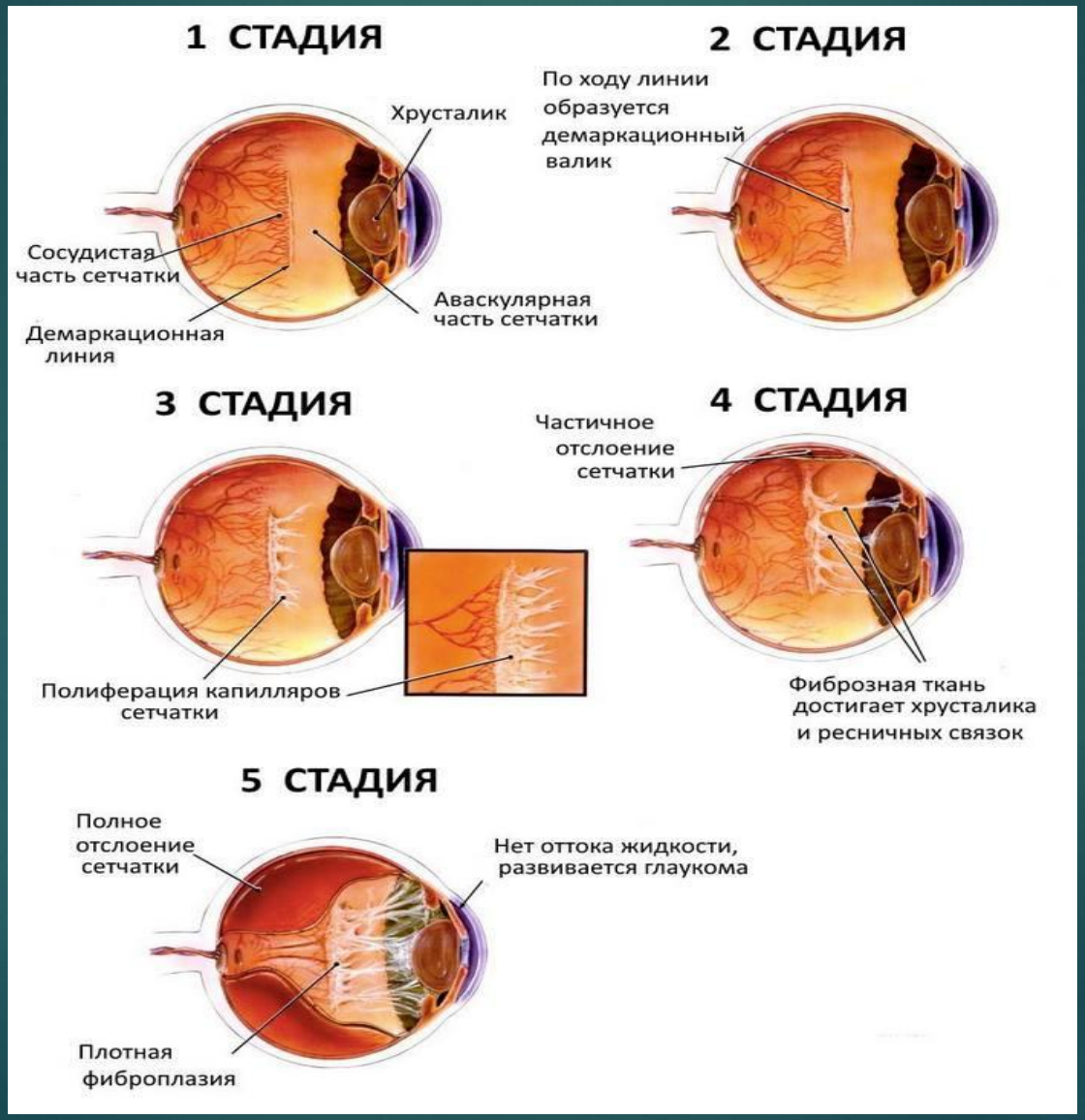

Гипербарическая оксигенация

Преимущества ИВЛ + ГБО

- 1.Гипербарическая оксигенация, осуществляемая в условиях ИВЛ, способствует улучшению оксигенации артериальной крови и не сопровождается выраженным увеличением напряжения углекислоты в артериальной крови, что позволяет безопасно применять данный метод в лечении больных с внутричерепными кровоизлияниями.
- 2.Проведение ГБО в условиях ИВЛ не влияет на ВЧД у большинства пациентов с внутричерепными кровоизлияниями, находящихся в критическом состоянии. Частота увеличения внутричерепного давления при проведении ГБО в условиях ИВЛ составляет 16,8%.
- 3.Проведение ГБО в условиях ИВЛ приводит к росту общего периферического сосудистого сопротивления, однако вазоконстрикция не сопровождается развитием выраженной артериальной гипертензии.
- 4.Гипербарическая оксигенация в условиях респираторной поддержки может быть включена в комплекс профилактики и лечения ишемии головного мозга у больных с внутричерепными кровоизлияниями

Спасибо за внимание!