Трофобластическая болезнь.

Трофобластическая болезнь – термин, обобщающий несколько связанных между собой различных форм патологического состояния трофобласта.

Трофобласт - наружный слой клеток зародышей млекопитающих, обособляющийся на стадии бластоцисты и обеспечивающий поступление питательных веществ от матери к зародышу. Принимает участие в имплантации зародыша в стенку матки и образовании плаценты.

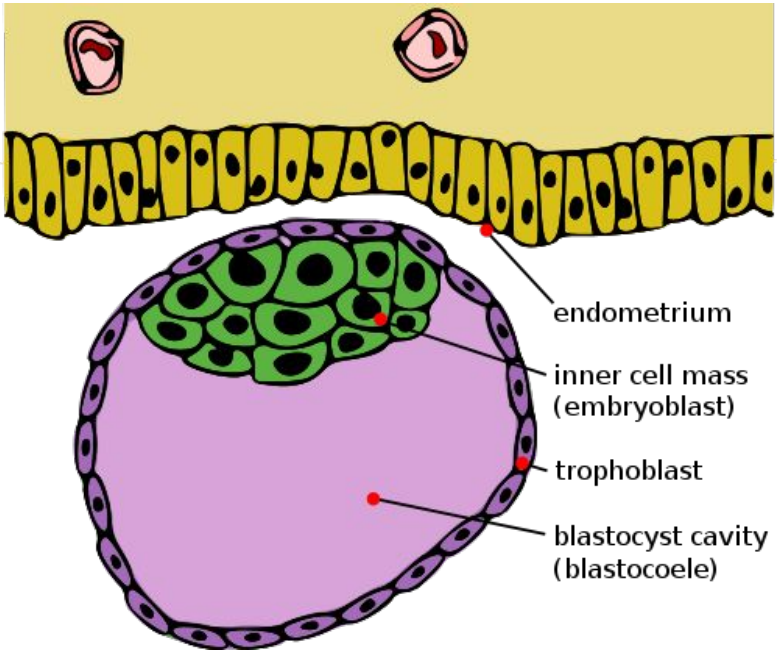

Трофобластические неоплазии (FIGO, 2000 г.)

Персистенция в организме матери трофобластических клеток после завершения беременности (чаще – после частичного или полного пузырного заноса)	Трофобластическая малигнизация – злокачественная трансформация элементов трофобласта (как во время беременности, так и после ее завершения).

Трофобластические опухоли составляют 1% всех гинекологических опухолей и поражают преимущественно женщин репродуктивного возраста.

- Высокая злокачественность;
- Быстрое отдаленное метастазирование;
- Хороший ответ на химиотерапию с сохранением репродуктивной функции женщины.

Гистологическая классификация трофобластических неоплазий (ФИГО, 2000 г.)

1. Пузырный занос.
а) Полный пузырный занос;
б) Частичный пузырный занос;

2. Инвазивный пузырный занос.

3. Хориокарцинома.

4. Трофобластическая опухоль плацентарного ложа.

5. Эпителиоидная трофобластическая опухоль.

Теории.

- Теория вирусной трансформации трофобласта;

- Иммунологическая теория (иммуносупрессивное действие гормонов беременности (ХГ, прогестерон, эстрогены)

- Метаболическая теория (повышение уровня гиалуронидазы, разрушающей сосудистую стенку при пузырном заносе в 7,2 раза, при хорионкарциноме - в 15,6 раз по сравнению с нормальным уровнем.

- Плодное яйцо и плод рассматриваются как трансплантаты по отношению к матери, вызывающие имунный ответ. Если реакция, вызываемая антигенами плода слабее, чем пролиферативные изменения трофобласта, то иммунологического прерывания неразвивающейся беременности не происходит, а развивается пузырный занос.

Пузырный занос — состояние, сопровождающееся пролиферацией трофобласта, заполняющего собой полость матки.

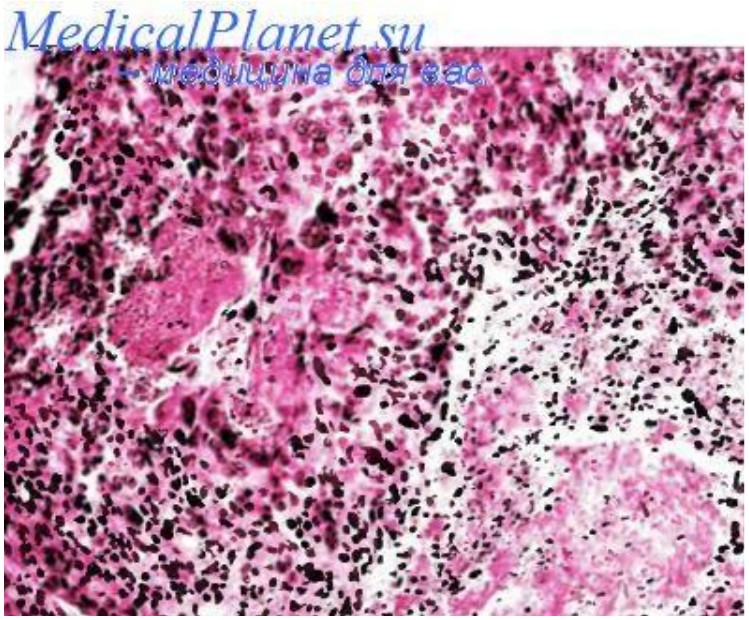

Представляет собой патологически измененный ворсинчатый хорион с гидропическим превращением плаценты - множество пузырьков различной величины, наполненных прозрачной жидкостью полностью (полный занос) или частично (частичный занос) замещают ткань плаценты.

Гистологически пузырьки представляют собой увеличенные в объеме вследствие резко выраженного отека ворсины хориона с образованием в центральных отделах некоторых таких ворсин полостей, содержащих слизеподобную жидкость.

Пузырный занос:

- Наиболее частая среди опухолей трофобласта (1:1000 беременностей);
- Результат генетических нарушений;
- Не обладает инвазивным ростом;
- Не метастазирует;

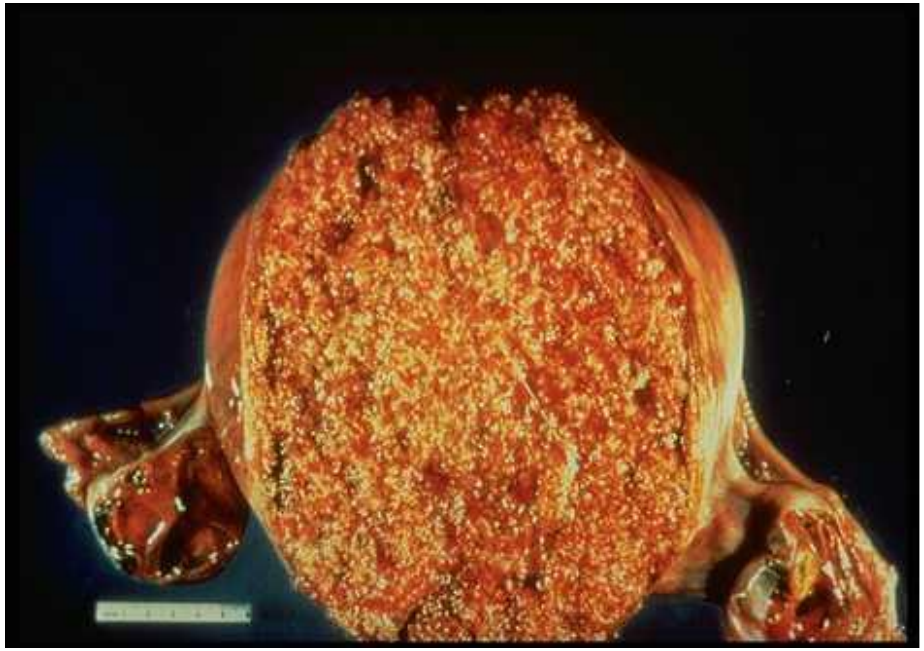

Пузырный занос.

Полный	**Неполный**
11-25 нед.	9 – 34 нед.
Диплоидный (46 XX,XY)	Триплоидный (69 XXY, XXX, XYY)
Матка больше сроков беременности.	Размеры матки меньше или соответствуют сроку.
Макроскопически – отечные хориальные ворсинки, пузырьки.	Макроскопически – фрагменты плода, плаценты и отечные хориальные ворсины.
Фрагментов плода нет.	

Основные клинические симптомы:

- Кровянистые выделения из влагалища;
- Несоответствие размеров матки срокам беременности;
- Двусторонние тека-лютеиновые кисты (8 мм и >)

Возможные осложнения:

- Неукротимая рвота беременных;
- Артериальная гипертензия, преэклампсия;
- Разрыв овариальных кист, перекрут ножки кисты;
- Перфорация стенки матки;
- Трофобластическая эмболизазия;
- ДВС-синдром;

Диагностика:

- Оценка клинических симптомов
- УЗИ органов малого таза;
- Определение уровня β-субъединицы ХГ в сыворотке крови (при N беременности пик ХГ – 9-10 нед., не выше 150000 МЕ/мл с последующим снижением уровня)

Пузырный занос

Тактика и лечение.

- ваккум-экстракция с последующим кюретажем;
- гистологическое исследование материала;
- пациентки с Rh(-) кровью должны получить антирезус-иммуноглобулин;
- Мониторинг:

1. еженедельное исследования сывороточного уровня β-ХГ до получения 3-х (-) результатов, затем 1 раз в 2 мес в течение полугода;

2. УЗИ органов малого таза;

3. Rg легких;

4. Ведение менограммы;

Инвазивный пузырный занос.

Характеризуется инвазией ворсинок в миометрий, наличием отечных ворсинок хориона, отсутствием эмбриональных сосудов.

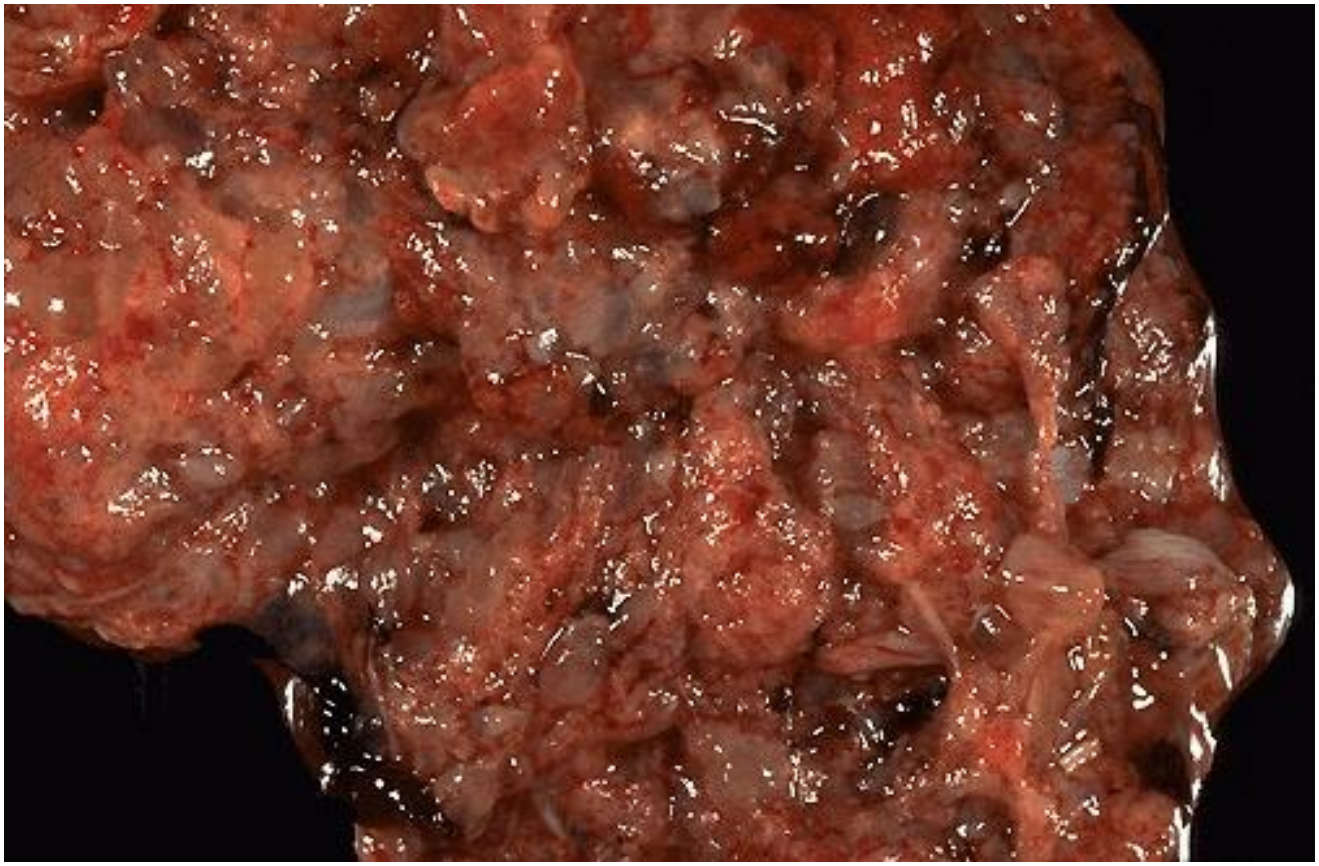

Клинические особенности инвазивного пузырного заноса:

- опухоль обычно локальна, инвазивна, метастазирует редко (20-40%) — преимущественно во влагалище, вульву, легкие;
- значительно чаще, чем при простом пузырном заносе, трансформируется в хориокарциному;
- возможна спонтанная регрессия опухоли;
- основной клинический маркер — бета ХГ;
- основной метод визуализации опухоли — УЗКТ;
- высокая чувствительность к химиотерапии;
- процент излечения близок к 100%

Трофобластическая хориокарцинома.

- Представлена смешанной структурой из эпителия трофобласта с элементами цито-, синцитиотрофобласта и клеток промежуточного звена, ворсинки отсутствуют;

- Характеризуется быстрой и глубокой инвазией в окружающие ткани и стенки сосудов;

- Быстрый рост опухоли сопровождается обширными центральными некрозами с сохранением по периферии жизнеспособных клеток.

Клинические особенности трофобластической хорикарциномы:

- быстрый рост первичной опухоли, глубокая инвазия в стенку матки с разрушением последней; кровотечение;
- высокая частота метастазирования в отдаленные органы (легкие — 80%, влагалище — 30%, органы малого таза — 20%, печень, головной мозг — 10%, селезенка, желудок, почки — 5%);
- первые клинические симптомы — кровотечение или обнаружение отдаленных метастазов;
- высокая чувствительность к химиотерапии;
- прогноз: излечение в 90% наблюдений.

Трофобластическая опухоль плацентарного ложа.

- Редкая неворсинчатая опухоль, возникающая на плацентарной части трофобласта, преимущественно из клеток синцитиотрофобласта.

- Характеризуется инфильтрирующим ростом с внедрением в стенку сосудов и замещением их гладкомышечных элементов гиалиновым материалом.

- Часто протекает с разрушением серозной оболочки матки и массивным кровотечением.

- Характерно незначительное повышение уровня ХГ, более информативным является определение плацентарного лактогена (ПЛ) в сыворотке крови и иммуногистохимическое исследование удаленных тканей.

Эпителиоидная трофобластическая опухоль.

- Самая редкая ТО, развивается из клеток промежуточного звена трофобласта.

Критерии диагностики злокачественных трофобластических опухолей

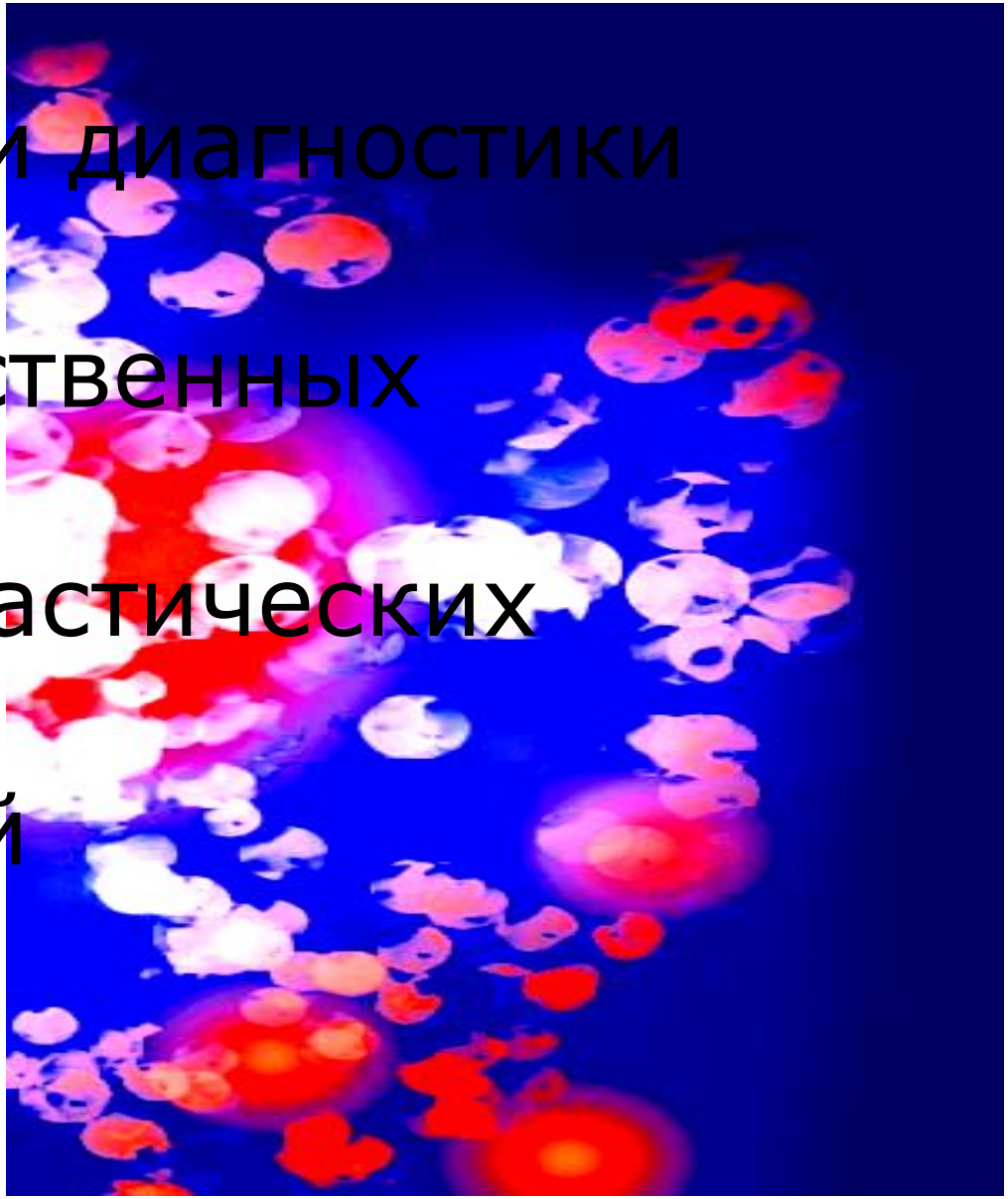

Анамнез.

В анамнезе обязательно имела место беременность (в том числе, эктопическая) которая завершилась родами или абортом (искусственным или самопроизвольным).

Опухоль может развиться и в период текущей беременности, но чаще развивается после перенесенного пузырного заноса.

Возраст.



Наиболее часто опухоль возникает у женщин репродуктивного возраста, хотя и может проявляться у пациенток в перименопаузе.

Исследование сывороточного уровня бета–субъединицы хорионического гонадотропина (ХГ).

Наличие у больной репродуктивного возраста нарушений менструального цикла, ациклических кровотечений и беременности в анамнезе всегда требует исключения у нее трофобластической болезни путем определения уровня ХГ в сыворотке крови.

Плато или увеличение уровня ХГ в 3 последующих исследованиях в течение 14 дней свидетельствует о развитии злокачественной трофобластической опухоли.

Классификация трофобластических новообразований по стадиям (FIGO, 2000)

Стадия	Локализация новообразования
I	Процесс ограничен маткой
II	Распространение новообразования за пределы матки, но ограничено половыми органами (придатки, широкая связка матки, влагалище)
III	Метастазы в легких с или без поражения половых органов
IV	Все другие метастазы

Стандарты химиотерапии I линии:

Низкий риск	Высокий риск
MtxL **Метотрексат** 50 мг в/м в 1, 3, 5, 7 дни. **Лейковорин** 6 мг в/м в 2, 4, 6, 8 дни, через 30 часов от введения метотрексата. Повторение курсов с 15-го дня х/т.	**EMA-CO** **Этопозид** 100 мг/м^2 в/в кап. в 1, 2 дни. **Дактиномицин** 500 мкг в/в в 1, 2 дни. **Метотрексат** 100 мг/м^2 в/в струйно, с последующей 12-часовой инфузией в дозе 200 мг/м^2, в 1 день. **Лейковорин** 15 мг в/м через 24 часа от введения метотрексата, затем — каждые 12 часов – всего — 4 дозы. **Циклофосфан** 600 мг/м^2 в/в в 8 день. **Винкристин** 1мг/м^2 в/в струйно в 8 день. Повторение курсов с 15 дня химиотерапии.

Показания к хирургическому лечению:

- кровотечение из первичной опухоли или метастаза, угрожающее жизни больной;
- перфорация опухолью стенки матки;
- резистентность первичной опухоли (при неэффективности стандартной химиотерапии I и II линии и отсутствии отдаленных метастазов);
- резистентность солитарных метастазов опухоли (при отсутствии первичной опухоли и метастазов в другие органы и наличии условий для одномоментного удаления всех резистентных очагов и возможности для проведения химиотерапии после операции).

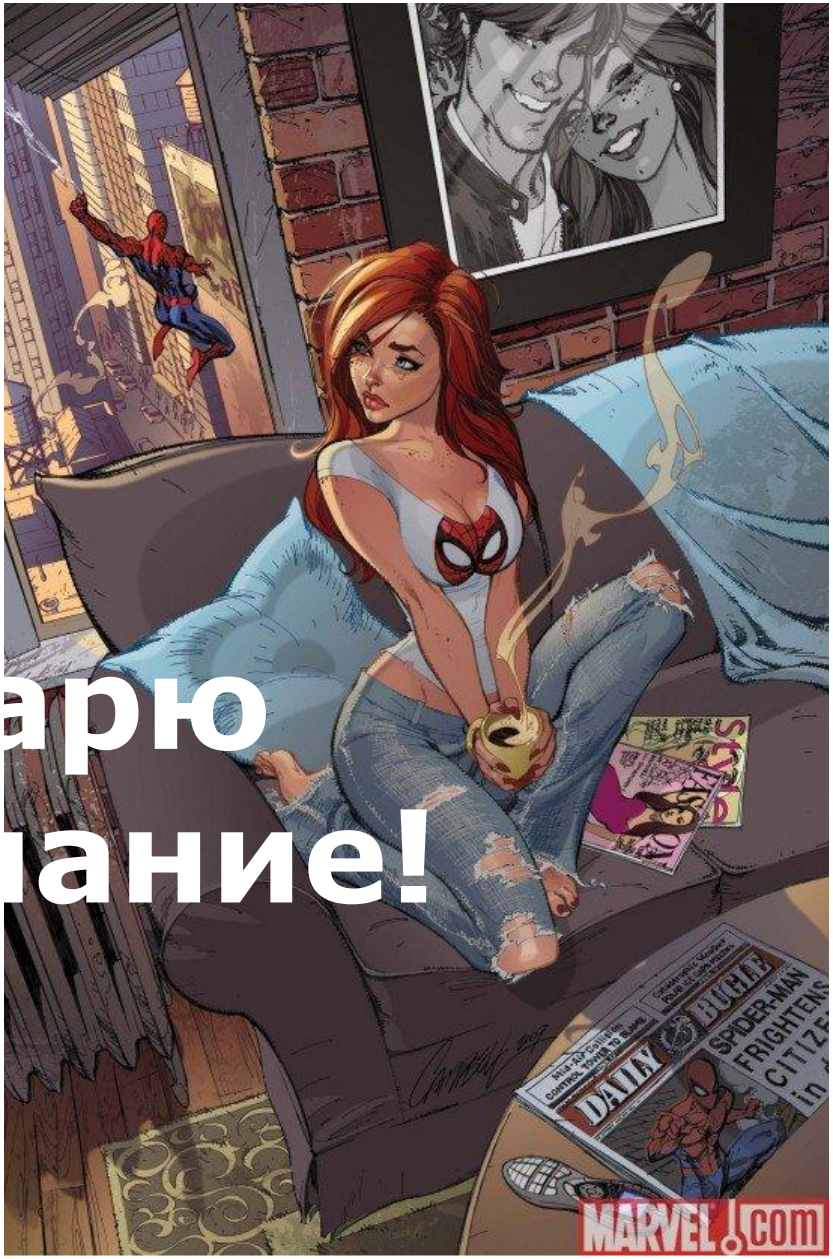

арю

ание!