АО «Медицинский университет Астана»
Кафедра нормальной анатомии с ОПХ

СРС

на тему: «Границы сердца и проекция клапанов»

Выполнил:
студент группы 243 ОМ
Карим А.

Проверил:
Минайдаров А.К.

Астана-2015

План:

- Введение
- Границы сердца
- Проекция клапанов сердца
- Заключение
- Список использованной литературы

Введение

Сердце, cor (греч. — cardia), является центральным органом сердечно-сосудистой системы. Посредством ритмических сокращений оно осуществляет движение крови по сосудам.

Сердце вместе с крупными присердечными сосудами и околосердечной сумкой является органом переднего средостения.

Средняя масса сердца у мужчин в возрасте от 20 до 40 лет составляет 300 г, у женщин она на 30—50 г меньше — 220—250 г. Наибольший поперечный размер сердца колеблется от 9 до 11 см, вертикальный — от 12 до 15 см, переднее-задний — от 6 до 8 см.

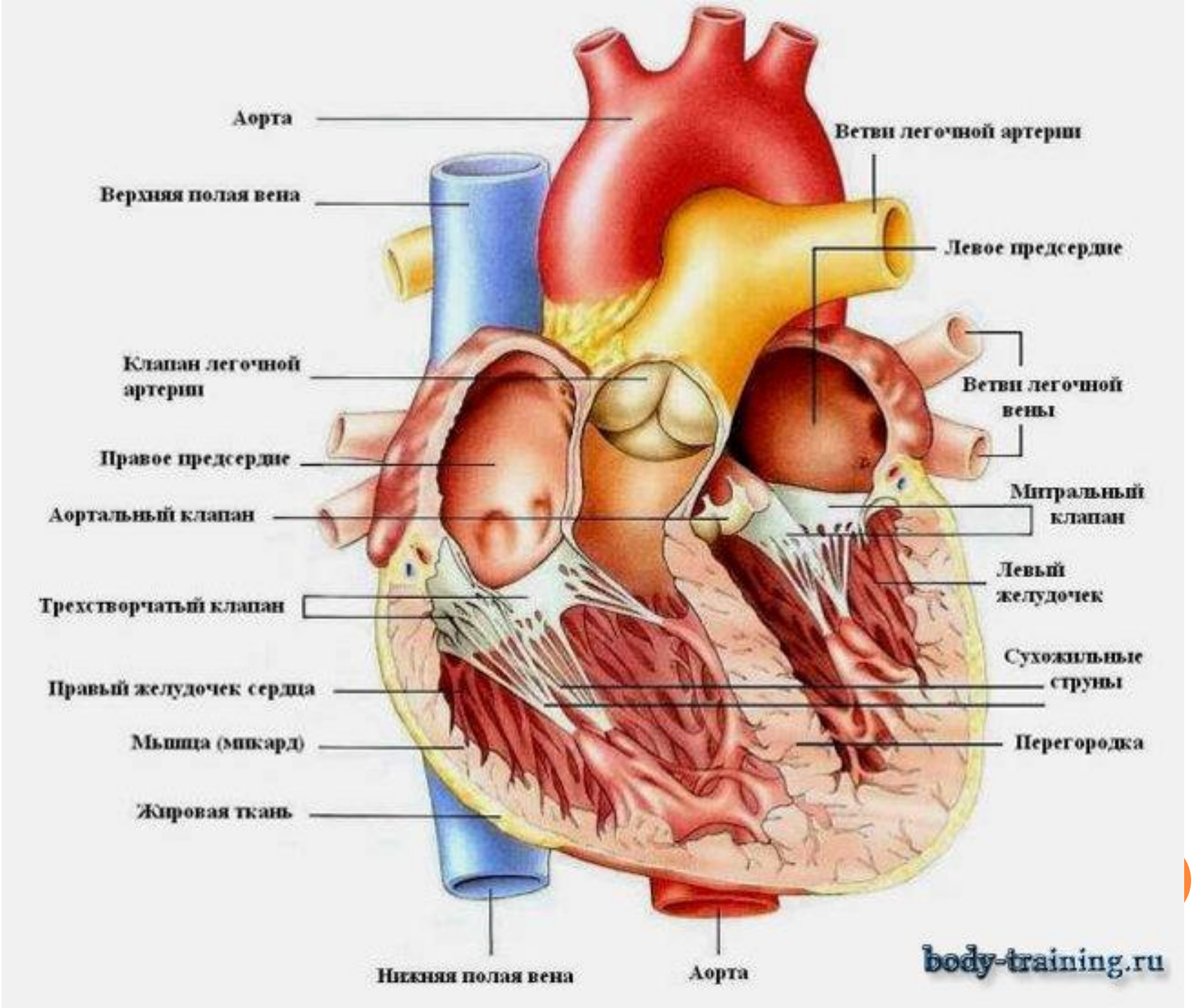
Аорта
Верхняя полая вена
Клапан легочной артерии
Правое предсердие
Аортальный клапан
Трехстворчатый клапан
Правый желудочек сердца
Мышца (миокард)
Жировая ткань
Нижняя полая вена
Аорта
Ветви легочной артерии
Левое предсердие
Ветви легочной вены
Митральный клапан
Левый желудочек
Сухожильные струны
Перегородка
body-training.ru

- Сердце состоит из четырех камер: двух (правого и левого) предсердий и двух (правого и левого) желудочков.
- Структура камер сердца соответствует его функции как насоса. Правое предсердие с правым желудочком, левое — с левым сообщаются соответственно через правое и левое предсердно-желудочковые отверстия, снабженные клапанами, обеспечивающими направление тока крови из предсердий в желудочки при их диастоле и препятствующими обратному току при систоле желудочков.

- Правое предсердие имеет неправильную кубическую форму; емкость его у взрослого человека колеблется в пределах 100—140 мл, толщина стенки составляет 2—3 мм. Справа предсердие образует полый отросток — правое ушко. Внутренняя поверхность его имеет ряд гребней, образованных пучками гребенчатых мышц. На латеральной стенке предсердия гребенчатые мышцы оканчиваются, образуя возвышение — пограничный гребень (crista terminalis), которому на наружной поверхности соответствует пограничная борозда (sulcus terminalis). Медиальная стенка предсердия — межпредсердная перегородка — имеет в центре овальную ямку, дно которой образовано, как правило, двумя листками эндокарда. Высота ямки составляет 18—22 мм, ширина — 17—21 мм.

- Правый желудочек по форме приближается к трехгранной пирамиде (обращенной основанием кверху), медиальная стенка которой относится к межжелудочковой перегородке. Емкость правого желудочка у взрослых 150—240 мл, толщина стенки 5—7 мм. Вес правого желудочка 64—74 г. В правом желудочке выделяют две части: собственно желудочек и артериальный конус, расположенный в верхней левой части желудочка и продолжающийся в легочный ствол.
- Внутренняя поверхность желудочка неровная за счет идущих в различных направлениях мясистых трабекул, которые слабо выражены на межжелудочковой перегородке.

- Левое предсердие, имеющее близкую к цилиндрической форму, образует слева вырост — левое ушко. Емкость левого предсердия 90—135 мл, толщина стенки 2—3 мм. Внутренняя поверхность стенок предсердия гладкая, за исключением стенок ушка, где имеются валики гребенчатых мышц. На задней стенке расположены устья легочных вен (по две справа и слева). На межпредсердной перегородке со стороны левого предсердия заметна сросшаяся с перегородкой заслонка овального отверстия (valvula foraminis ovalis). Левое ушко более узкое и длинное, чем правое, оно отграничено от предсердия хорошо выраженным перехватом.

- Левый желудочек имеет коническую форму. Его емкость от 130 до 220 мл, толщина стенки 11—14 мм. Масса левого желудочка 130—150 г. Ближайший к отверстию аорты участок левого желудочка называется артериальным конусом. Внутренняя поверхность желудочка, за исключением перегородки, имеет многочисленные мясистые трабекулы. Вверху располагаются два отверстия: слева и спереди — овальное левое предсердно-желудочковое, справа и сзади — отверстие аорты. Клапан левого предсердно-желудочкового отверстия (митральный) имеет чаще всего две створки и соответственно две сосочковые мышцы — переднюю и заднюю. Клапан аорты образован тремя полулунными заслонками — задней, правой и левой. Начальная часть аорты в месте расположения клапана расширена и имеет три углубления — синусы аорты.

Аорта
Лёгочная артерия
Левое предсердие
Аортальный клапан
Лёгочный клапан
Митральный клапан
Правое предсердие
Трёхстворчатый клапан
Правый желудочек
Левый желудочек

Границы сердца

- Силуэт фронтальной проекции сердца на переднюю грудную стенку имеет правую, нижнюю и левую границы. Правая граница образуется вверху (II—III ребро) краем верхней полой вены, внизу (III—V ребро) — краем правого предсердия.
- На уровне V ребра правая граница переходит в нижнюю, которая образована краем правого и частично левого желудочков и идет косо вниз и влево, пересекая грудину над основанием мечевидного отростка, к межреберному промежутку слева и далее, пересекая хрящ VI ребра, достигает V межреберного промежутка на 1,5 см внутри от среднеключичной линии.

- Левая граница образована дугой аорты, легочным стволом, левым ушком сердца и левым желудочком. Места выхода аорты и легочного ствола проецируются на уровне III межреберного промежутка: устье аорты — позади левой половины грудины, а устье легочного ствола — у левого ее края.
- Верхняя граница образуется двумя предсердиями, и находится поверх края третьего ребра.

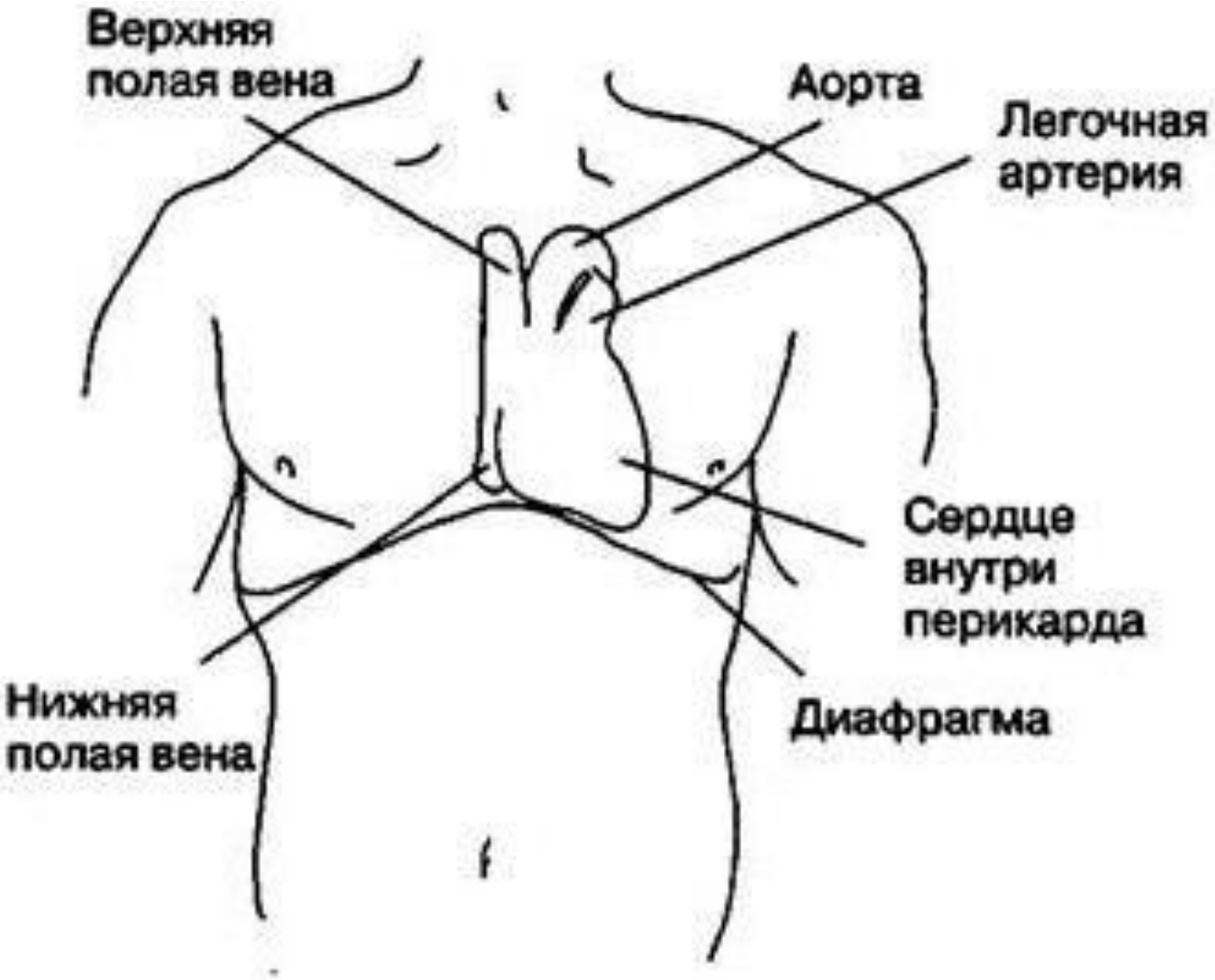
Верхняя
полая вена
Аорта
Легочная
артерия
Сердце
внутри
перикарда
Нижняя
полая вена
Диафрагма

Проекция клапанов сердца

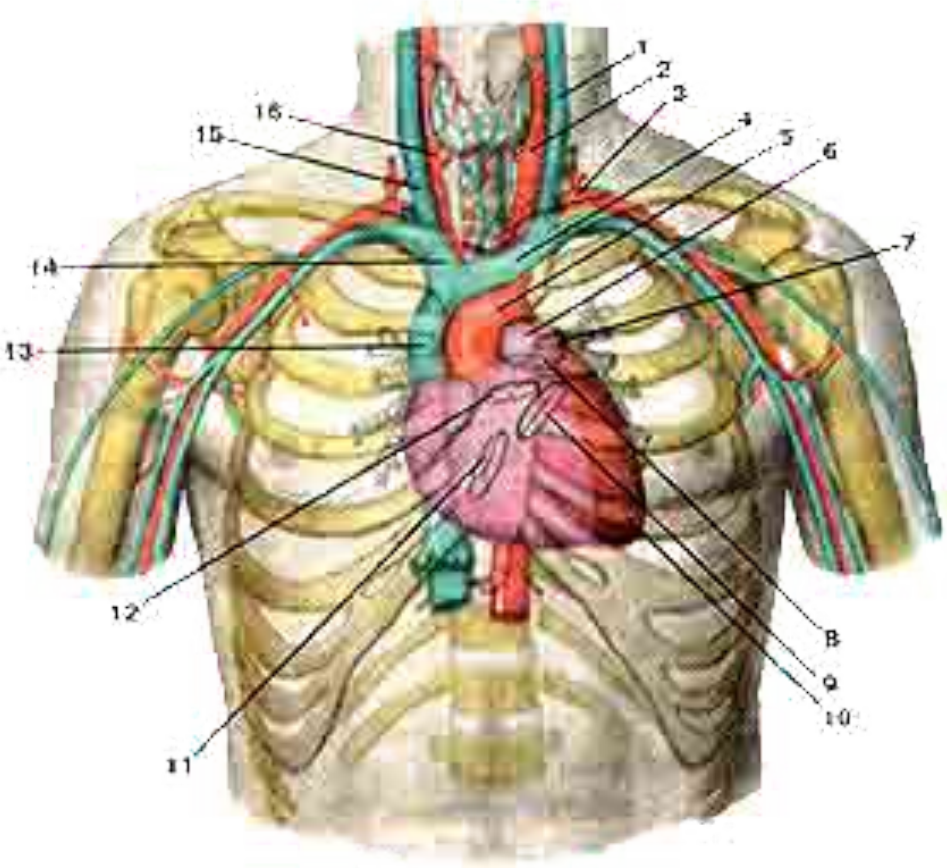

1-левая внутренняя яремная вена;
2-левая общая сонная артерия;
3-левая подключичная артерия;
4-левая плечеголовная вена;
5-дуга аорты;
6-легочный ствол;
7-левый главный бронх;
8-отверстие легочного ствола (клапан легочного ствола);

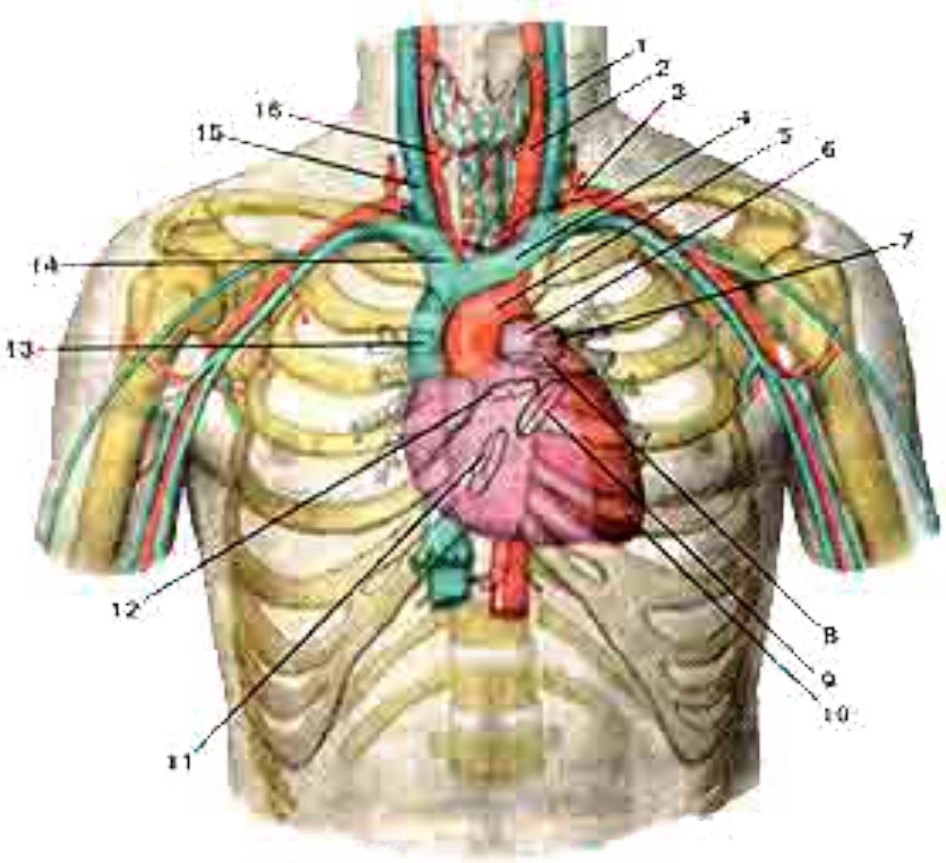

9-левое предсердно-желудочковое отверстие (левый предсердно-желудочковый клапан);
10-верхушка сердца;
11-правое предсердно-желудочковое отверстие (правый предсердно-желудочковый клапан);
12-отверстие аорты (клапан аорты);
13-верхняя полая вена;
14-правая плечеголовная вена;
15-правая внутренняя яремная вена;
16-правая общая сонная артерия.

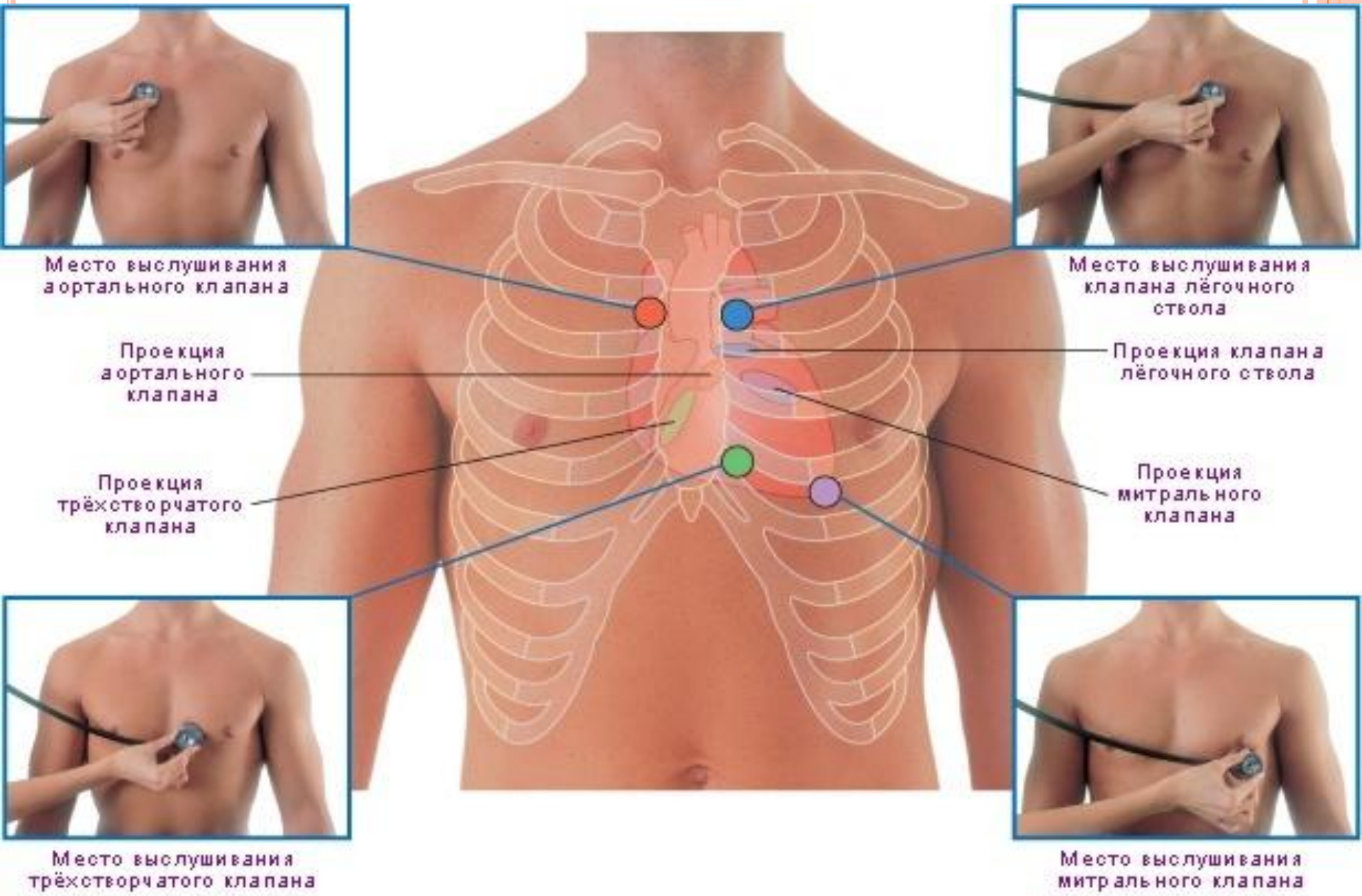
Место выслушивания аортального клапана
Место выслушивания клапана лёгочного ствола
Проекция аортального клапана
Проекция клапана лёгочного ствола
Проекция трёхстворчатого клапана
Проекция митрального клапана
Место выслушивания трёхстворчатого клапана
Место выслушивания митрального клапана

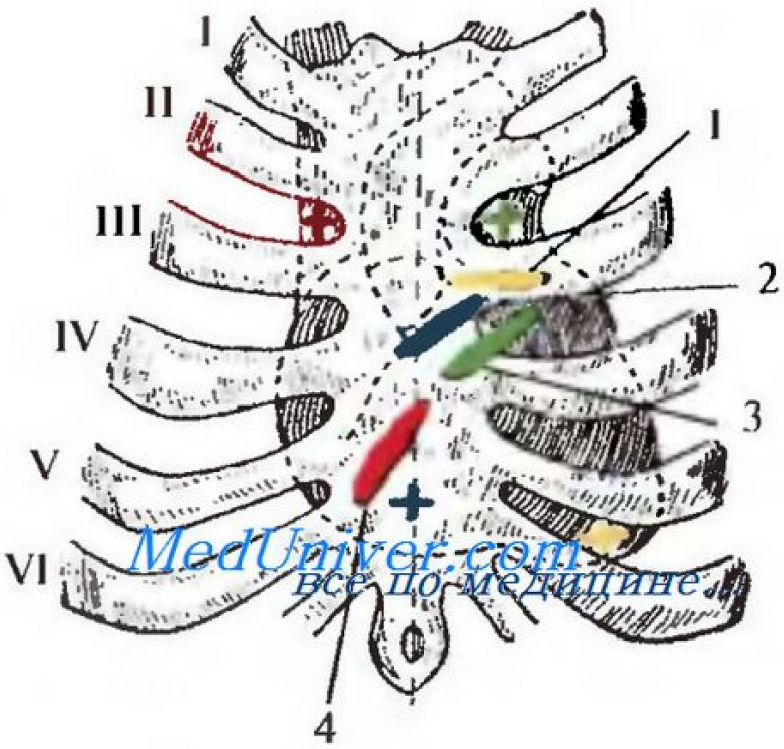

- ***Проекции клапанов сердца и места их аускультации*** *(схема).*
- *1 — клапан легочного ствола;*
- *2 — клапан левый предсердно-желудочковый (митральный);*
- *3 — клапан правый предсердно-желудочковый (трехстворчатый);*
- *4 — клапан аорты.*
- *Места выслушивания отмечены соответствующими по цвету клапанам крестиками.*

Заключение:

- Правая гранила сердца образуется правой поверхностью верхней полой вены и краем правого предсердия. Она проходит от верхнего края хряща правого II ребра у места его прикрепления к грудине до верхнего края хряща III ребра на 1,0—1,5 см кнаружи от правого края грудины. Затем правая граница сердца, соответствующая краю правого предсердия, дугообразно проходит от III до V ребра на расстоянии 1—2 см от правого края грудины.
- На уровне V ребра правая граница сердца переходит в нижнюю границу сердца, которая образована краями правого и частично левого желудочков. Нижняя граница проходит по косой линии вниз и влево, пересекает грудину над основанием мечевидного отростка, затем идет к шестому межреберью слева и через хрящ VI ребра в пятое межреберье, не доходя до средней ключичной линии на 1—2 см. Здесь проецируется верхушка сердца. Левую границу сердца составляют дуга аорты, легочный ствол, левое сердечное ушко и левый желудочек. От верхушки сердца она проходит выпуклой кнаружи дугой до нижнего края III ребра на 2—2,5 см слева от края грудины. На уровне III ребра она соответствует левому ушку. Поднимаясь кверху, на уровне второго межреберья, она соответствует проекции легочного ствола. На уровне верхнего края II ребра на 2 см левее края грудины она соответствует проекции дуги аорты и поднимается до нижнего края I ребра у места его прикрепления к грудине слева.

Список использованной литературы:

- 1) Борзяк Э. И., Бочаров В. Я., Волкова Л. И.;/Под ред. М. Р. Сапина. Анатомия человека. В 2-х томах. Т. 2 М.: Медицина, 1986
- 2) Анатомия человека (с элементами физиологии): М. Р. Сапин, Д. Б. Никитюк — Москва, Медицина, 2003 г.- 432 с.
- 3) Синельников Р. Д. Атлас анатомии человека. В 4-х томах. - М.:Медицина, 1963