НЕСПЕЦИФИЧЕСКИЙ ЯЗВЕННЫЙ КОЛИТ

Подготовил: Утегулов Р.С.
Группа: ОМ 23-02
Проверила: Умарова С.У.

НЕСПЕЦИФИЧЕСКИЙ ЯЗВЕННЫЙ КОЛИТ

- **Неспецифический язвенный колит** (НЯК) - хроническое рецидивирующее заболевание, при котором воспаление имеет диффузный характер и локализуется поверхностно, только в пределах слизистой оболочки толстой кишки.

КЛАССИФИКАЦИЯ

Современная клиническая классификация неспецифического язвенного колита учитывает распространенность процесса, течение заболевания и выраженность клинических проявлений.

- По протяженности процесса различают:

• дистальный колит (проктит или проктосигмоидит);
• левосторонний колит (поражение ободочной кишки до селезеночного изгиба или включая левую половину поперечной ободочной кишки);
• субтотальный колит (от прямой кишки до печеночного угла);
• тотальный колит (поражение всей ободочной кишки с вовлечением в ряде случаев в патологический процесс терминального отрезка подвздошной кишки).

- По течению различают острую, рецидивирующую и непрерывную формы неспецифического язвенного колита.

ФОРМЫ НЯК

- Под острой формой НЯК принято понимать первую атаку болезни длительностью до 6 мес. Острая форма заболевания может проявляться в виде: кровавая профузная диарея, лихорадка, анемия, обезвоживание, гипопротеине-мия, гипокалиемия и болезненность при пальпации живота с высоким риском перфорации толстой кишки.

- Для рецидивирующей формы типично циклическое течение, при котором длительность ремиссий варьирует в широких пределах, однако в большинстве случаев наблюдаются ежегодные рецидивы.

- Непрерывная форма заболевания характеризуется упорным, вялотекущим течением с умеренной активностью воспаления в слизистой оболочке и отсутствием эндоскопической ремиссии при условии адекватной терапии.

ЛОКАЛИЗАЦИЯ НЯК К МОМЕНТУ УСТАНОВЛЕНИЯ ДИАГНОЗА

NB! Процесс распространяется проксимально, начиная с прямой кишки

К моменту установления диагноза:

- Тотальный колит – 15-20%
- Парциальный колит – 30 -50%
- Проктит – 30-50%

ЭТИОЛОГИЯ

- Неспецифический язвенный колит - многофакторное заболевание с наличием генетической предрасположенности, которая реализуется под воздействием различных факторов.

ФАКТОРЫ

Наследственн ость

Пищевые аллергены (?)

Инфекции

Факторы окружающей среды

Первичное повреждение слизистой оболочки

Иммунологический дефект (?)
Нарушение регуляции

Иммунологическая реакция

Психологические факторы

Хроническое воспаление слизистой оболочки

ПАТОГЕНЕЗ

- Основными патогенетическими механизмами являются изменение иммунологической реактивности, дисбактериоз и своеобразие нервно-вегетативных реакций организма.
  Дисбактериоз и, в частности, увеличение количества Escherichia coli и Yersinia оказывают местное токсическое и аллергезирующее влияние. Особенности нервно-вегетативных реакций вызывают дисфункцию вегетативной и гормональной регуляции, а также изменение проницаемости слизистой оболочки толстой кишки. В результате облегчается проникновение антигенов. Известно, что антигены некоторых штаммов Escherichia coli индуцируют синтез антител к ткани кишечника, это сочетается с действием протеолитических ферментов и других продуктов метаболизма микрофлоры кишечника, что вызывает иммунное и неиммунное воспаление кишечника.

КЛИНИКА

- В клинической картине неспецифического язвенного колита кишечные симптомы сопровождаются:

- диарея (учащение стула более 6 раз в день),
- наличие крови с кале, ночная дефекация (чаще при выраженной активности процесса),
- тенезмы (ложные позывы на дефекацию не заканчивающиеся опорожнением кишечника),
- потеря массы тела,
- лихорадка,
- анемия (снижение гемоглобина может проявляться бледностью кожных покровов, учащенным сердцебиением, слабостью).

ВНЕКИШЕЧНЫЕ ПРОЯВЛЕНИЯ

- Внекишечные симптомы выявляются у 20% больных.

- заболевания суставов кожи, склер радужной оболочки,
- поражение печени аутоиммунного характера,
- остеопороз,
- псориаз,
- формирование камней в желчевыводящей системе,
- жировая дистрофия печени,
- тромбозы периферических вен.

ДИАГНОСТИКА

- Диагноз неспецифического язвенного колита ставят на основании жалоб, данных анамнеза и результатов эндоскопического исследования с морфологическим исследованием биоптатов.

- Эндоскопический метод (колоноскопия, ректороманоскопия) является основным в диагностике неспецифического язвенного колита и позволяет выявить отек, контактную кровоточивость слизистой оболочки, единичные эрозии и язвы, сливающиеся между собой, и воспаленные участки слизистой - псевдополипы.

- Гистологически выявляется трансмуральное воспаление.

- Ирригоскопия в условиях двойного контрастирования является дополнительным методом диагностики.

ОСТРАЯ ФОРМА

- ГРАНУЛЕМАТОЗНЫЕ ПСЕВДОПОЛИПЫ ОБРАЗУЮТСЯ ПРИ ИЗБЫТОЧНОМ РАЗРАСТАНИИ ГРАНУЛЯЦИОННОЙ ТКАНИ В ОБЛАСТИ ЯЗВЫ.

- БАХРОМЧАТЫЕ ПСЕВДОПОЛИПЫ – ОСТРОВКИ СЛИЗИСТОЙ ОБОЛОЧКИ СРЕДИ ЯЗВ, ЭРОЗИЙ ОТЁЧНОЙ И ГИПЕРЕМИРОВАННОЙ СТЕНКИ ТОЛСТОЙ КИШКИ.

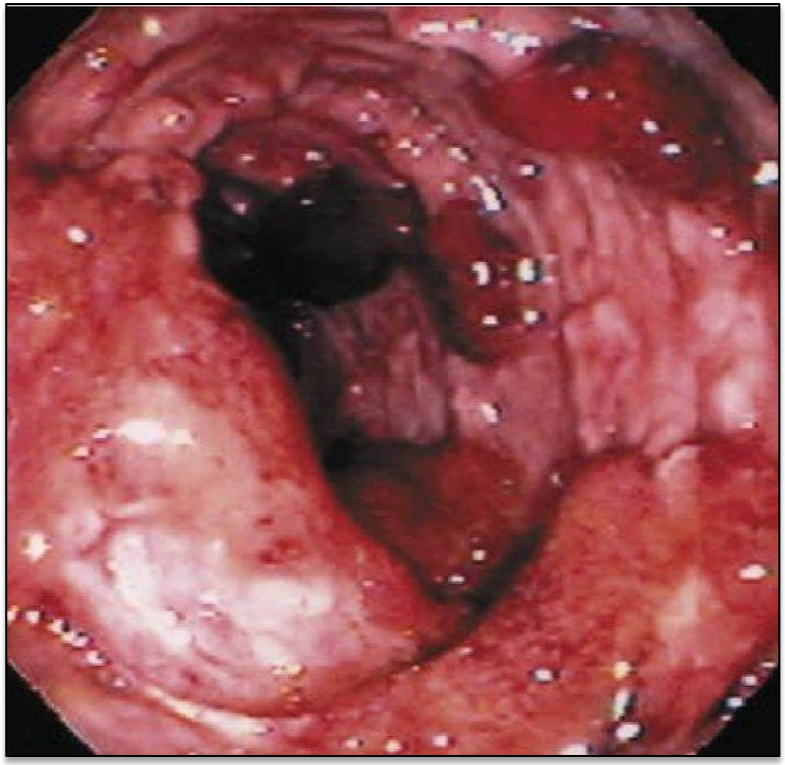

ХРОНИЧЕСКАЯ ФОРМА

- Резкое укорочение и уплотнение кишечной стенки + диффузное и сегментарное сужение просвета
- **Множественные псевдополипы** – проявление извращённой репарации вследствие разрастания гранулематозной ткани, а также репаративной регенерации эпителия вокруг участков склероза.
- Продуктивный эндоваскулит

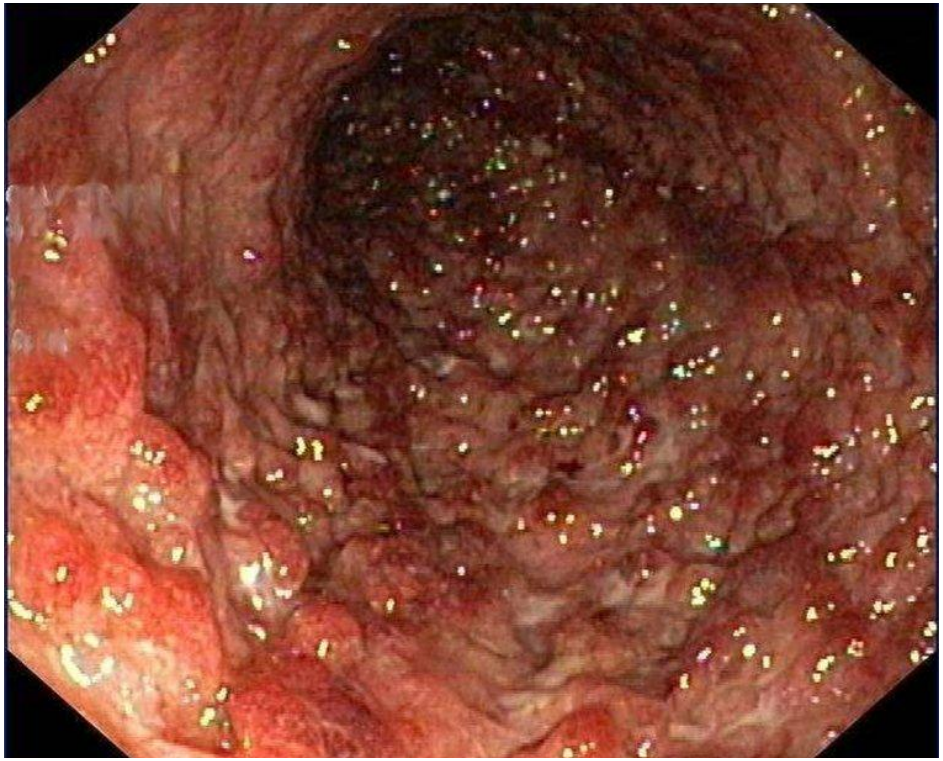

ЛАБОРАТОРНЫЕ МЕТОДЫ

- В клиническом анализе крови часто выявляются признаки железодефицитной анемии, лейкоцитоз со сдвигом лейкоцитарной формулы влево, токсическая зернистость нейтрофилов, ускорение СОЭ.
- Биохимический анализ крови показывает повышение уровня острофазных белков - С-реактивного белка, серомукоида, фибриногена.

ДИФФЕРЕНЦИАЛЬНАЯ ДИАГНОСТИКА НЯК И БОЛЕЗНИ КРОНА

	НЯК	Болезнь Крона
	Язвенно-деструктивные изменения прямой и ободочной кишки	Гранулематозное воспаление с сегментарным поражением различных отделов ЖКТ.
Локализация	Ретроградный процесс, всегда начинающийся с прямой кишки	Регионарный илеит, чаще терминальный отдел подвздошной кишки. Тотальная форма
Диарея	Водянистый кал с гнилостным запахом	Жидкий, пенистый, блестящий стул
Тенезмы	Часто – 95%	Не характерны
Боли	Иногда схваткообразные	Боли в правой подвздошной области перед дефекацией

Дифференциальная диагностика НЯК и Болезни Крона

НЯК	Болезнь Крона
Патологические изменения непрерывные, распространяются на слизистую	Чередование повреждённых и неповреждённых участков, «булыжная мостовая».
Воспалительные псевдополипы диффузного характера	Редко, расположены сегментарно
Свищи крайне редко	Свищи
Анальные поражения в 25% случаев	Анальные поражения в 75% случаев

ЛЕЧЕНИЕ

- 1. Диета - стол № 4.
- 2. Противовоспалительные препараты:
  - глюкокортикоиды - преднизолон;
  - буденофальк - препарат выбора;
  - сульфасалазин.
- 3. Противодиарейные препараты:
  - реасек (ломотил) - 20-30 мг/декв;
  - вяжущие средства (кора дуба, черемуха).
- 4. Обезболивающие средства - М-холинолитики и спазмолитики (папаверин, но-шпа, галидор).
- 5. Противорецидивные курсы.

СПАСИБО
ЗА ВНИМАНИЕ!

11.11.2021г Алматы.