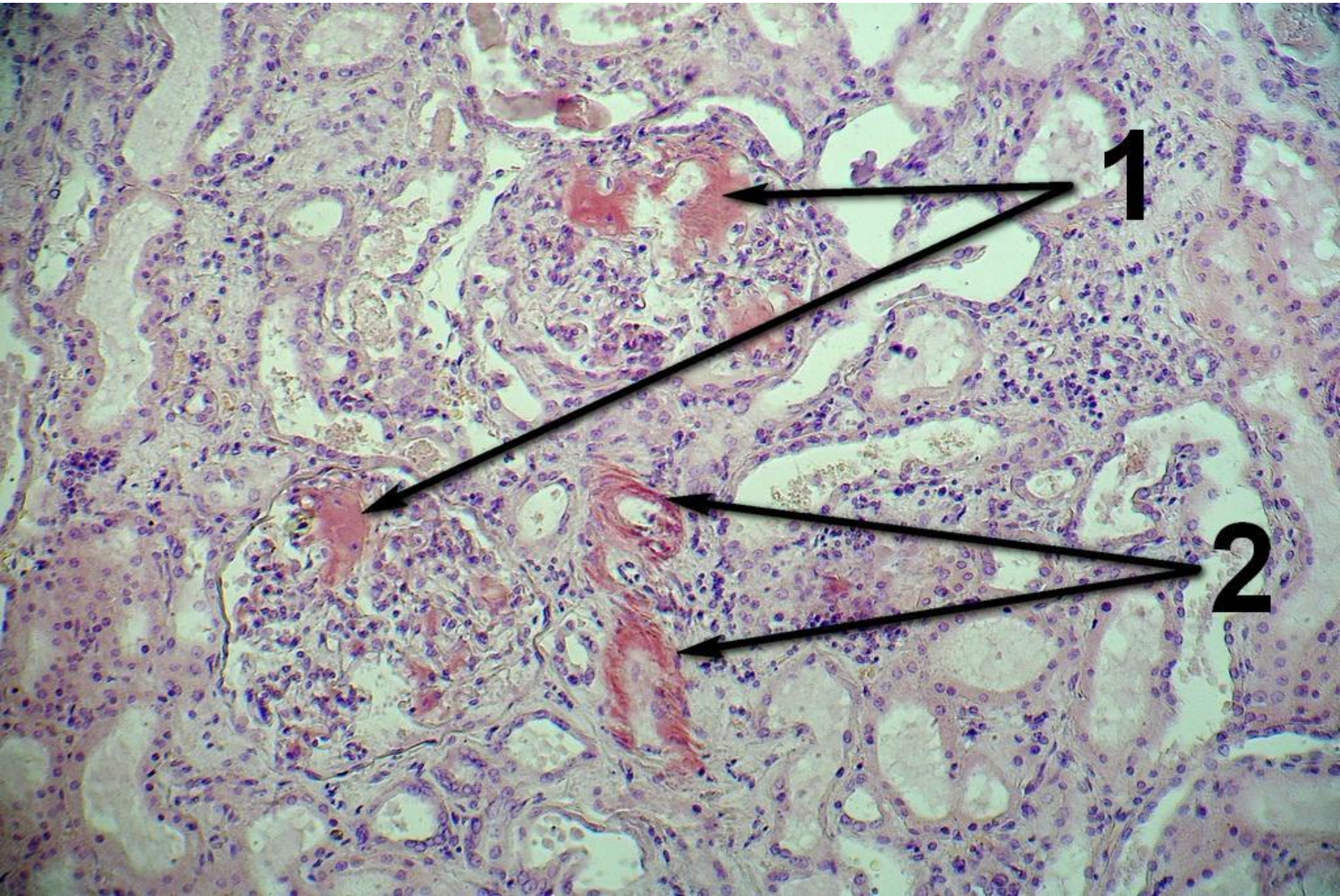


Препарат № 6. Амилоидоз
почки, окраска конго-красным,
увеличение 400 раз.

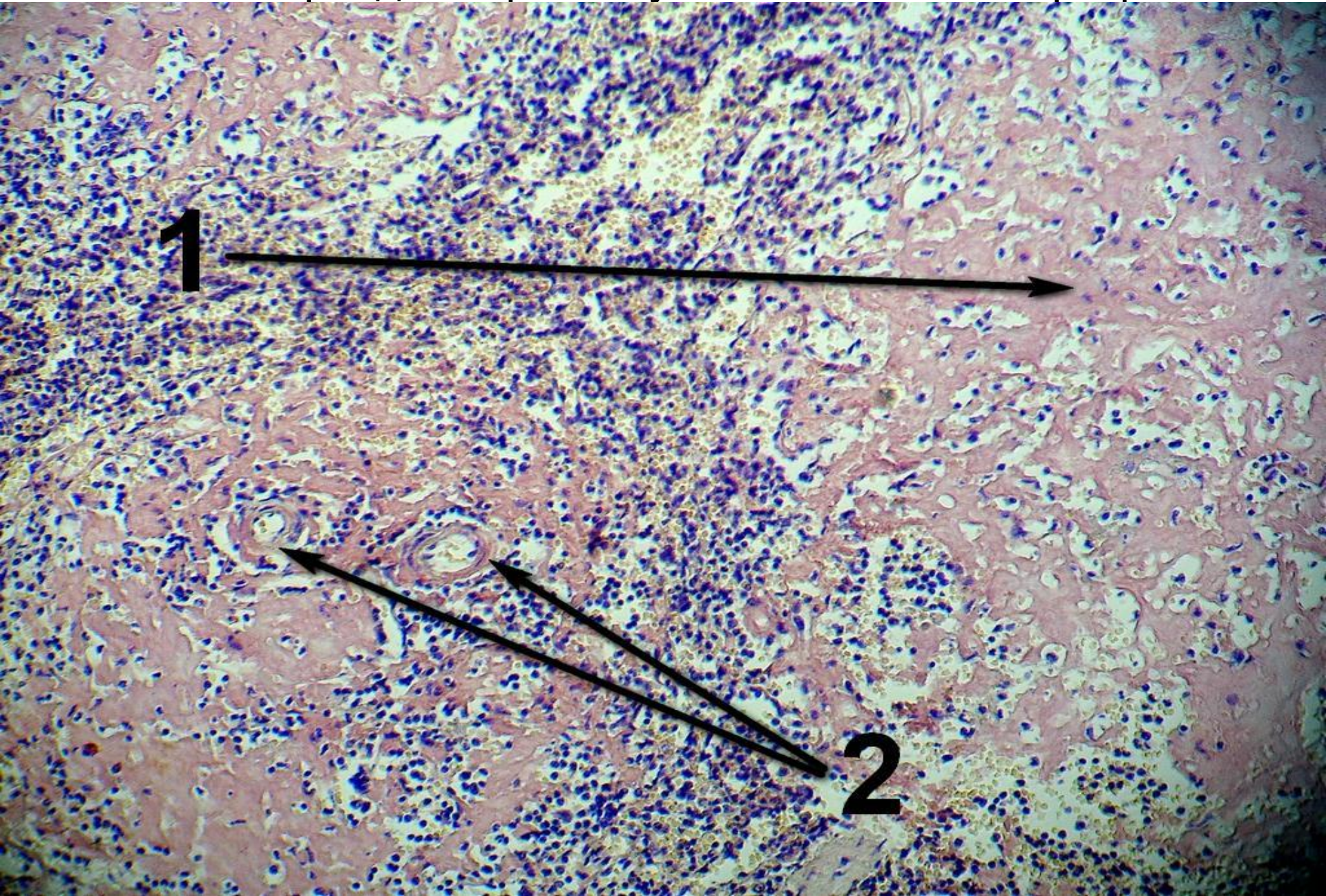
1. Скопление амилоида в почечных клубочках.
2. Скопление амилоида в стенке артерий.



Препарат № 7. Амилоидоз
селезенки, Окраска конго-
красным. Увеличение 200 раз.

Отложения амилоида в :

1. В лимфоидных фолликулах.
2. В стенках артерий.



Препарат № 9. Гиалиноз
сосудов почек, окраска по
Ван-Гизону. Увеличение 200
раз.

Отложения гиалина краснею корн шового цвета в: 1. В стенках артерий
2. Клубочках. 3. Клеточные элементы зеленого цвета

