Министерство здравоохранения Российской Федерации
Федеральное государственное бюджетное образовательное учреждение высшего образования «Российский национальный исследовательский медицинский университет им. Н.И. Пирогова»
СНК кафедры онкологии и гематологии педиатрического факультета

Тема доклада:

Синдром опсоклонус-миоклонус

Докладчик: Попова А. П.

Опсоклонус-миоклонус синдром (ОМС) известен под синонимами «синдром танцующих глаз - прыгающих ног» и «энцефалопатия Кинсбурна», характеризуется 3 основными симптомами:



опсоклонус

миоклонус

атаксия

Этиология

Паранеопластический синдром

Параинфекционный синдром

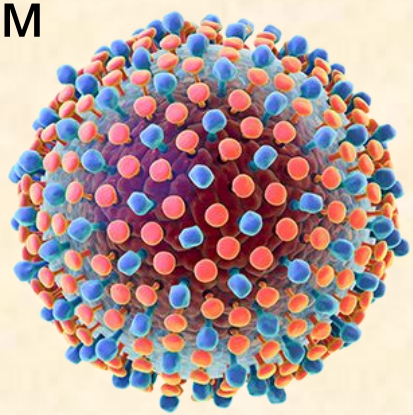

Нейробластома

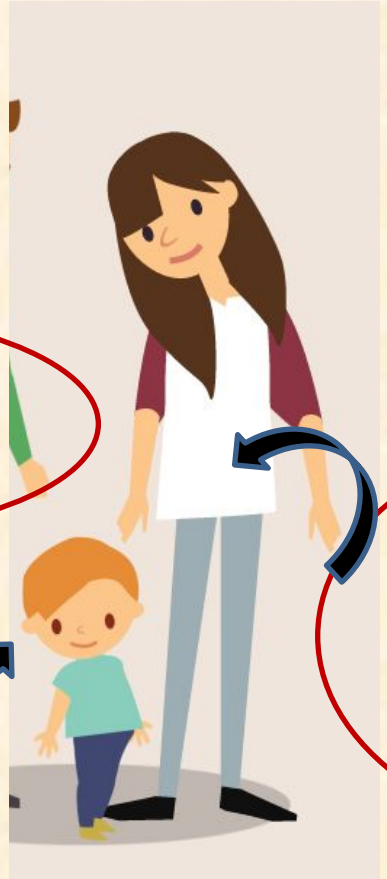

Рак:
молочной железы
матки
кожи
легких

Эпидемиология

Частота встречаемости

0,018 на 100 тыс. населения

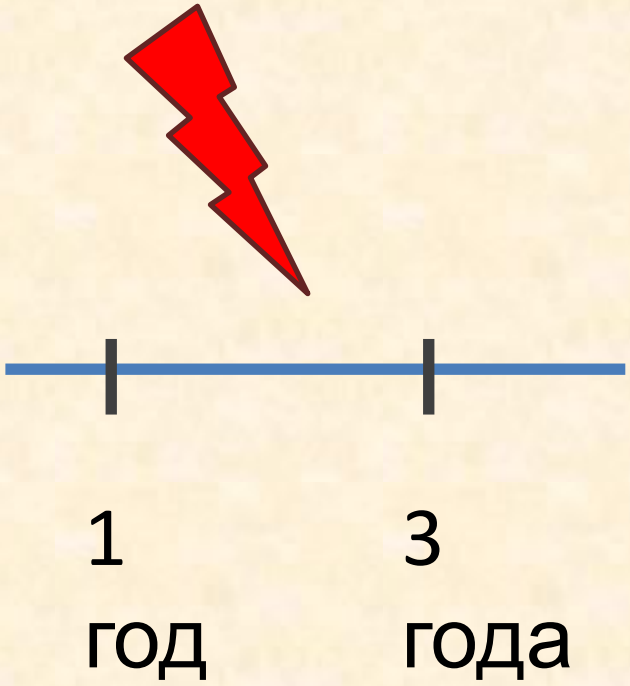

Патогенез

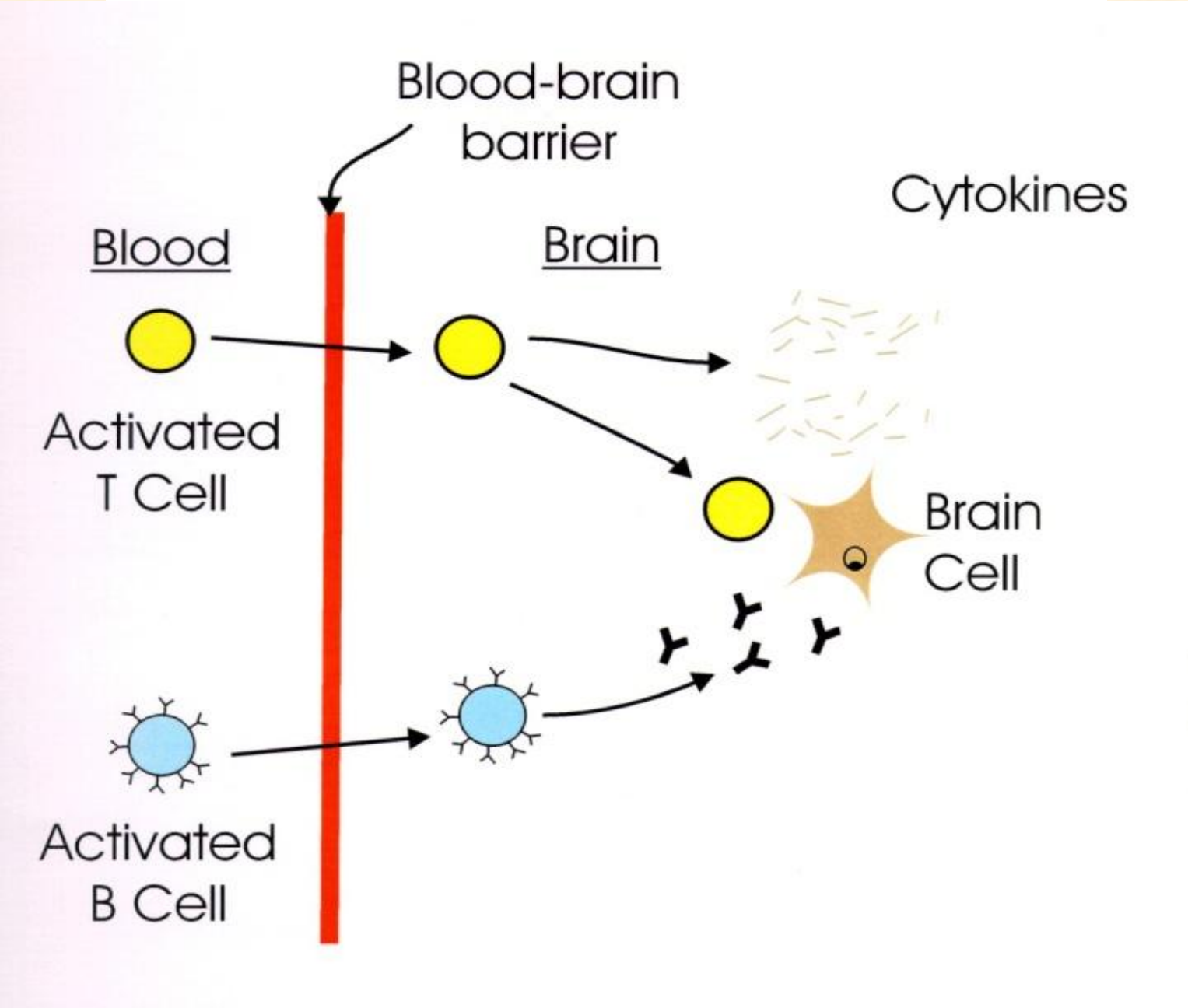
Blood-brain barrier
Cytokines
Blood
Brain
Activated T Cell
Brain Cell
Activated B Cell

Клиническая картина

Течение

Монофазное

Хроническое с обострениями

Неврологическое расстройство можно охарактеризовать как ОМС в случае наличия хотя бы **3 из 4 признаков**:

- **Опсоклонус**
- **Миоклонус / атаксия**
- **Нарушение поведения и / или нарушение сна**
- **НБ**

Шкала оценки двигательной функции при опсоклонус-миоклонус синдроме (Pranzatelli MR, 2002)

- 0- норма
- 1-12 баллов – I степень тяжести
- 13-24 баллов – II степень тяжести
- 25-36 баллов – III степень тяжести

- **Поза**

0 - удерживает равновесие стоя и сидя в соответствии с возрастом

1 - лёгкие нарушения равновесия стоя (относительно возрастных норм), слегка широко расставленые ноги

2 - невозможность стоять без поддержки, но сидеть без поддержки может

3 - невозможность сидеть без опоры на руки или иной поддержки

- **Походка**

0 - соответствует возрасту

1 - слегка широко для своего возраста расставляет ноги при ходьбе, но способен ходить в помещении и на улице самостоятельно.

2 - ходит преимущественно или исключительно с поддержкой другого человека или специального оборудования

3 - не способен ходить даже с поддержкой другого человека или оборудования

- **Функция рук и кистей**

0 - соответствует возрасту

1 - слабый нечастый тремор или подёргивание без нарушения функции

2 - тонкие моторные функции (захват пинцетом маленьких предметов, использование карандаша) постоянно нарушены относительно возрастной нормы, но менее точные манипуляции (игра крупными игрушками, еда, одевание) выполняются нормально или почти нормально.

3 - большие затруднения при всех манипуляциях, свойственных данному возрасту.

- **Опсоклонус**

0 - нет

1 - редко или только при изменении точки фиксации

2 - частый, часто препятствующий фиксации или смене положения взора

3 - постояннный, непрерывно препятствующий фиксации или смене положения взора

- **Поведение/настроение**

0 - нормальные

1 - небольшое увеличение раздражительности, но контролируемое и/или лёгкие нарушения сна, но легко корректируемые

2 - раздражительность и нарушение сна, существенно мешающие жизни ребёнка и семьи.

3 - постоянное тяжёлое расстройство.

Диагностика НБ

Шаг 1

- УЗИ шеи, органов брюшной полости, малого таза
- Рентгенография органов грудной клетки
- Определение в сыворотке уровня онкомаркеров (NSE, ферритина, ЛДГ)
- Определение метаболитов катехоламинов

Шаг 2

КТ/МРТ с внутривенным контрастированием

Шаг 3

Пересмотр результатов визуализационных исследований в центрах, специализирующихся на лечении пациентов с ОМС

Шаг 4

При выявлении образования, подозрительного на НБ – проведение сцинтиграфии с МЙБГ

Контрольное обследование на протяжении **2 лет** (каждые 6 месяцев)

Локализация нейробластомы?

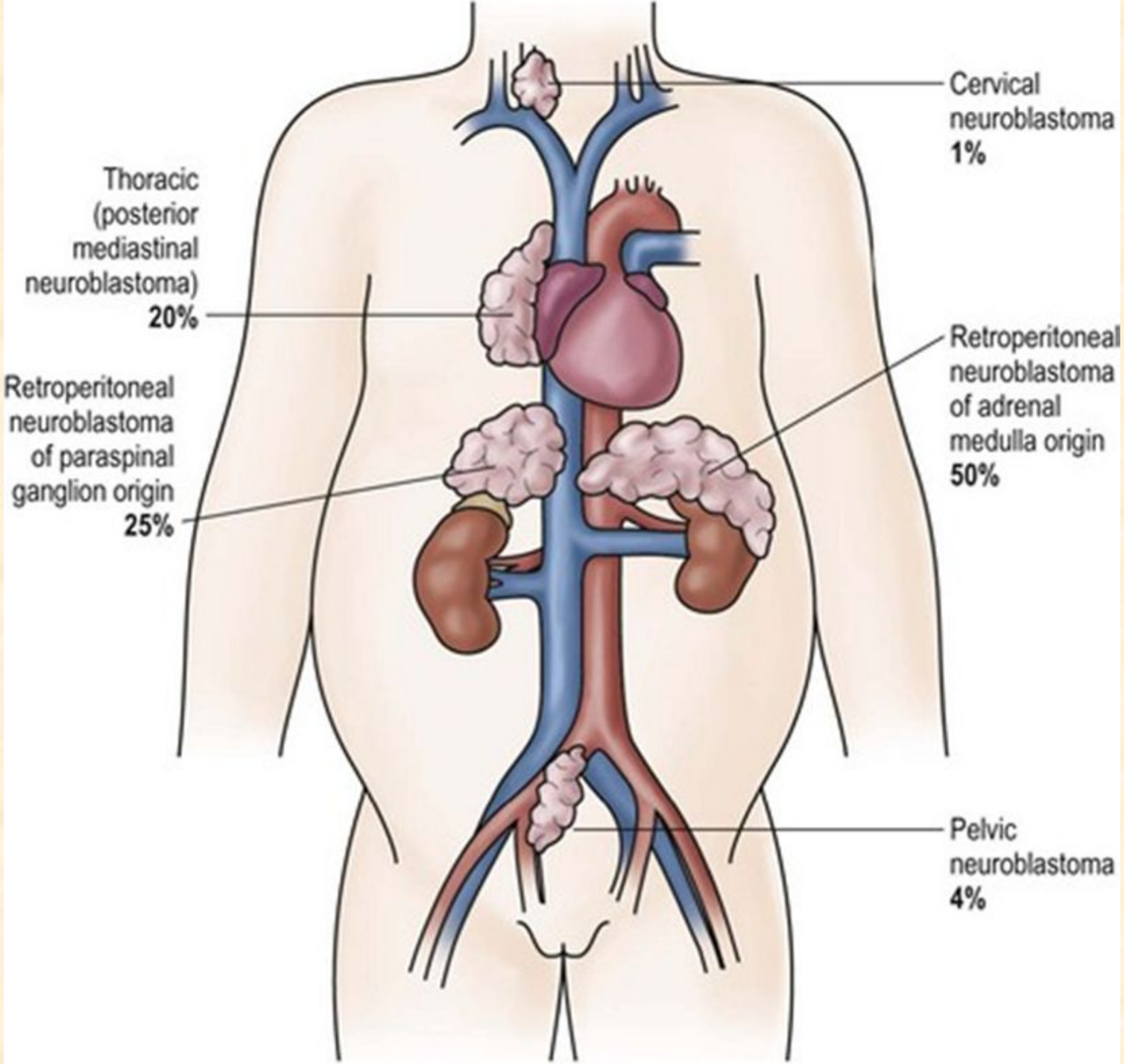
Cervical
neuroblastoma
1%
Thoracic
(posterior
mediastinal
neuroblastoma)
20%
Retroperitoneal
neuroblastoma
of adrenal
medulla origin
50%
Retroperitoneal
neuroblastoma
of paraspinal
ganglion origin
25%
Pelvic
neuroblastoma
4%

Нейробластома при ОМС

- ✔ Низкоактивная опухоль
- ✔ Чаще паравертебральная локализация
- ✔ Небольшие размеры
- ✔ Отсутствие отдаленных метастазов
- ✔ Ганглионейробластома

Дифференциальный диагноз

- Эпилепсия
- Образования ЗЧЯ
- Острые атаксии (инфекционные, поствакцинальные, демиелинизирующие, интоксикации, метаболические, сосудистые, травматические)
- Дебют рецидивирующих атаксий
- Острая сенситивная атаксия
- Структурные повреждения мозжечка
- Острое пароксизмальное головокружение

Удаление нейробластомы проводят всем!

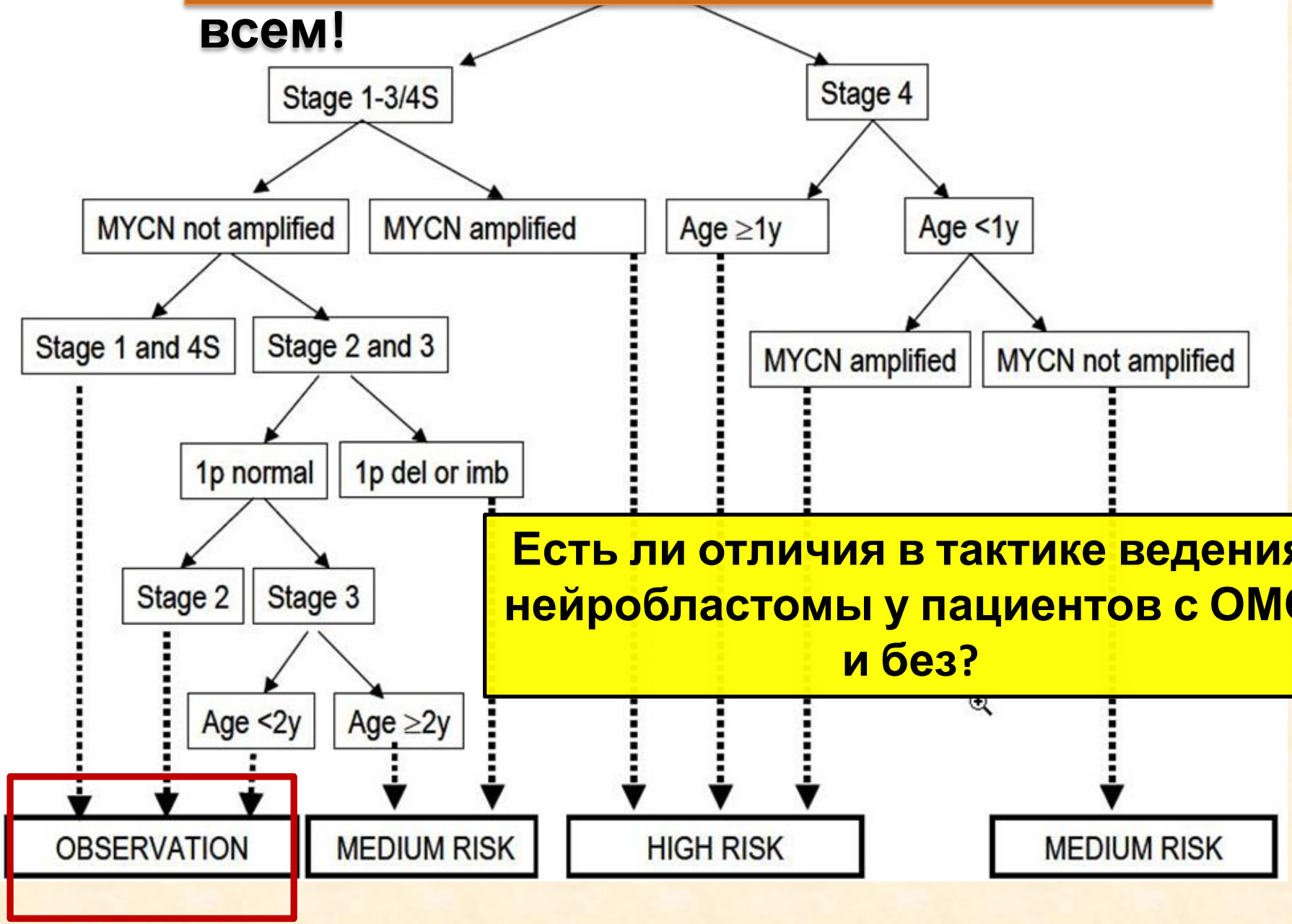

Есть ли отличия в тактике ведения нейробластомы у пациентов с ОМС и без?

Лечение

Дексаметазон + Ритуксимаб

Дексаметазон + Циклофосфамид

Дексаметазон

Дополнительный онкологический контроль

Оценка эффекта после **3 блока**

При отсутствии - эскалация

Вакцинация?

Разрешена убитыми вакцинами
Живые - противопоказаны

Прогноз

Нейробластома + **ОМС**

70 - 90 %

Когнитивные нарушения
Атаксии
Расстройств поведения
Нарушений экспрессивной и рецептивной речи
Тремор

Страбизм
Обсессивно-компульсивные расстройства
Расстройствами сна, включая бессонницу и ночные пробуждения
Депрессию
Дефицит внимания
Гиперактивность
Атаки ярости и агрессии

Клинический случай

Пациентка, 19 месяцев

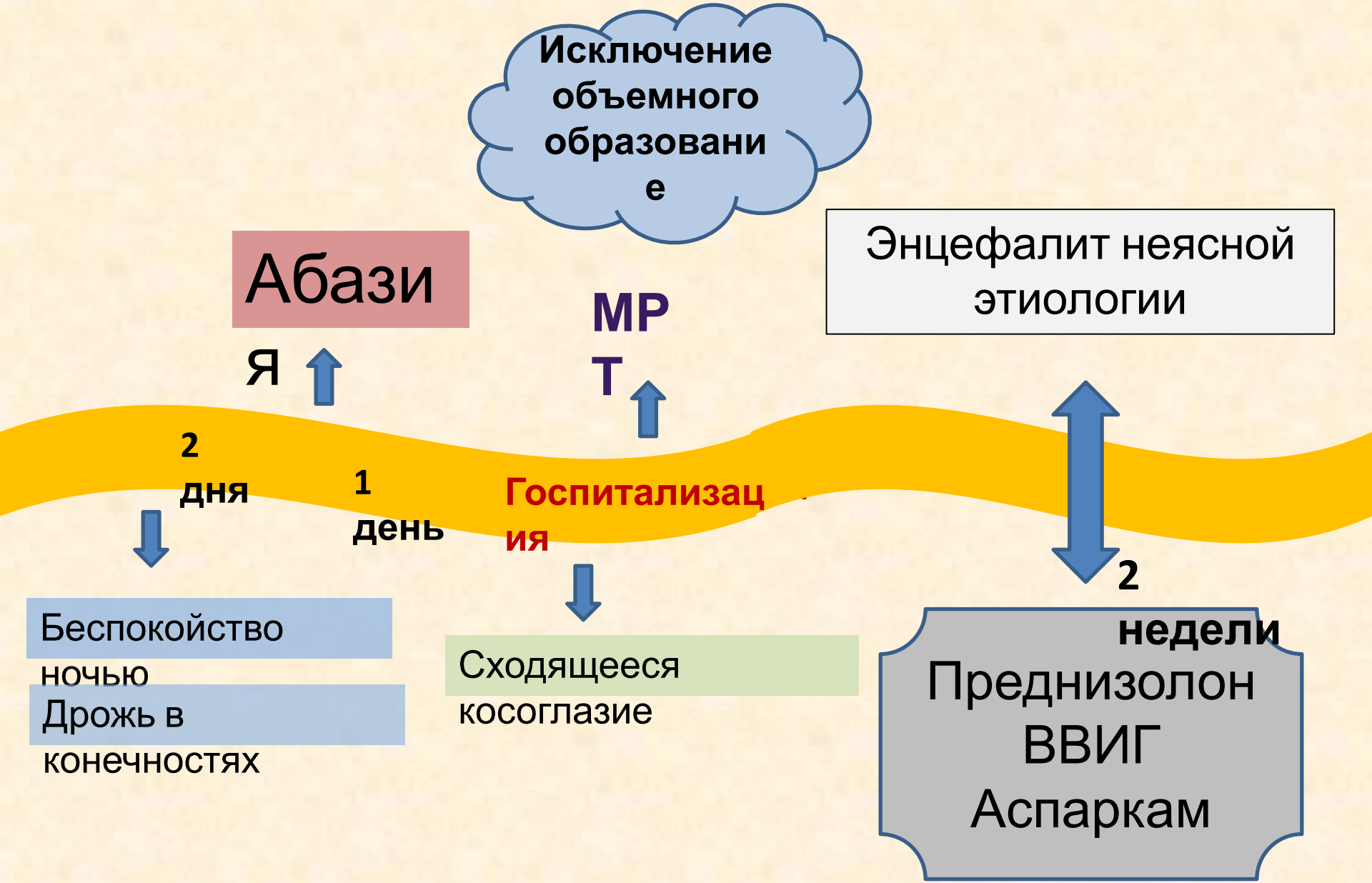
Исключение объемного образовани е
Абази Я
МР Т
Энцефалит неясной этиологии
2 дня
1 день
Госпитализац ия
2 недели
Беспокойство ночью
Дрожь в конечностях
Сходящееся косоглазие
Преднизолон
ВВИГ
Аспаркам

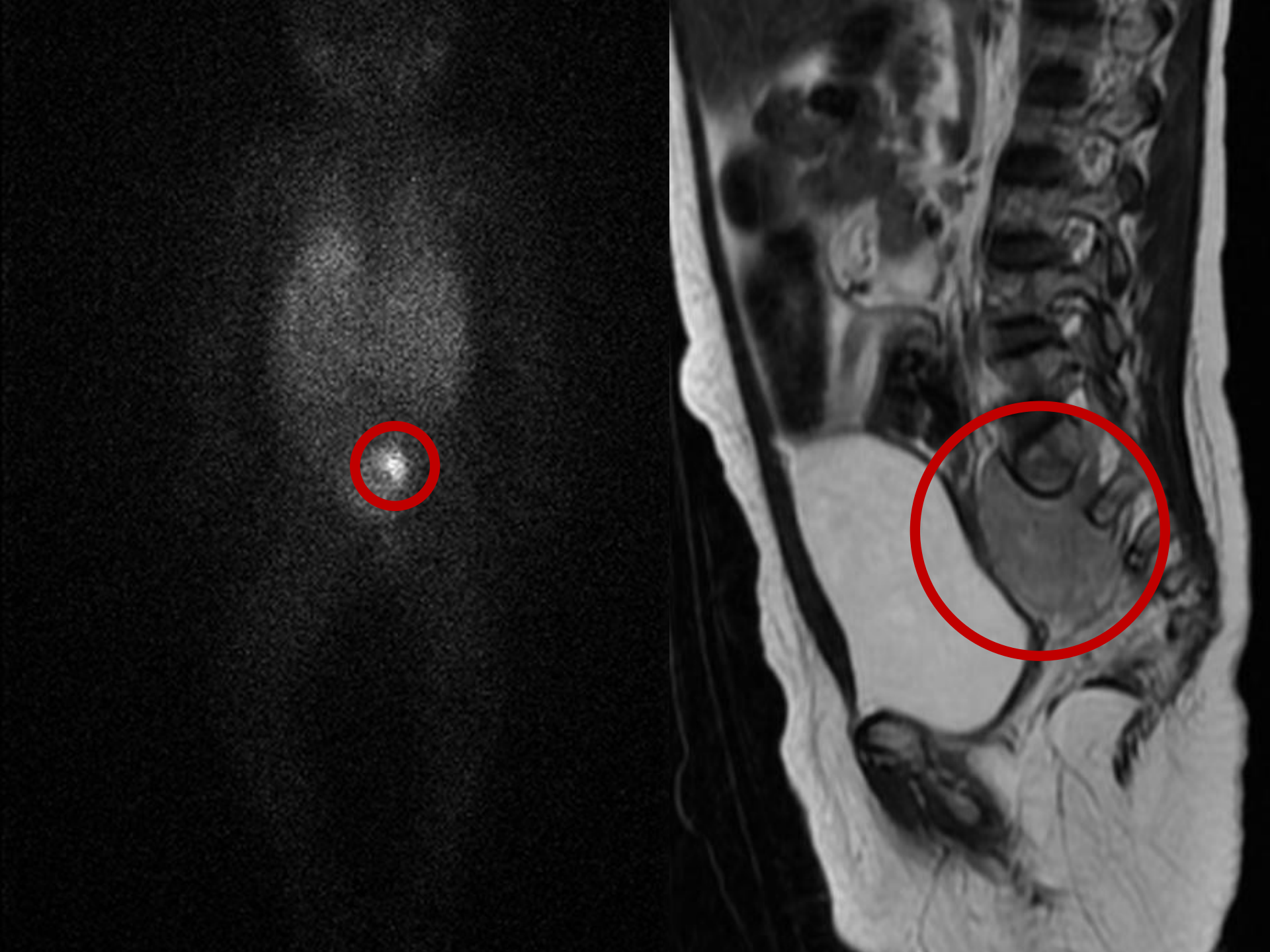

Гистологическое заключение:
Низкодифференцированная нейробластома

Без полного ответа

Операция

Дексаметазон
Циклофосфамид
Ритуксимаб

Дексаметазон

1 год

По шкале 30 б

1 – 2 б

Цитогенетическое исследование:
NMYC отриц., делеции 1p не обнаружено

Нейробластома малого таза, 2 стадия по INSS, отсутствие амплификации гена MYCN, группа наблюдения в рамках протокола NB-2004. Синдром опсоклонус-

Через 4 года от дебюта заболевания:

Нарушение мелкой моторики

Задержка речи

Дислалия

Безэмоциональность

Невнимательность

Длительная реабилитация и психолого-педагогическая коррекция

Спасибо за внимание!

Чаще у детей какого возраста?

От 1 года до 3 лет

Основные клинические симптомы?

- Опсоклонус
- Миоклонус
- Атаксия
- Нарушение поведения

Патогенез:

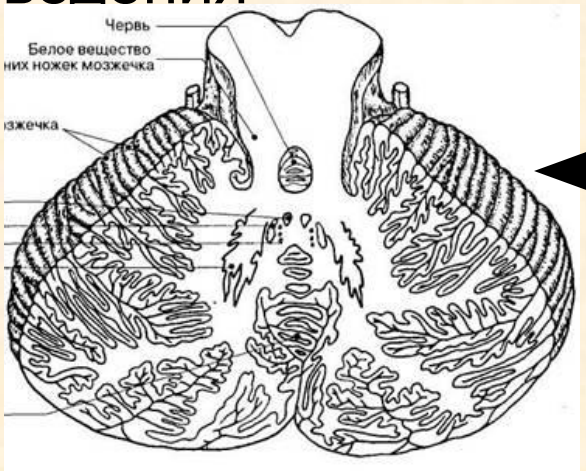

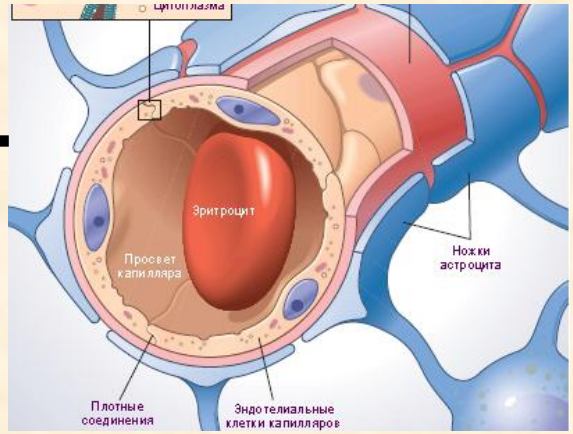

Список литературы

- Особенности нейрогенных опухолей у пациентов с синдромом опсоклонус-миоклонус Д.Ю. Качанов, Т.В. Шаманская, Е.С. Ильина, Г.В. Терещенко
- Синдром опсоклонус-миоклонус и нейробластома (обзор литературы) Д. Ю. Качанов, Т. В. Шаманская, О. Б. Малевич, С. Р. Варфоломеева
- Синдром опсоклонуса–миоклонуса Н.А. Шнайдер, Е.А. Кантимирова, В.А. Ежикова
- Pranzatelli, M. R., & Tate, E. D. (2013). Paraneoplastic movement disorders in childhood. Movement Disorders, 29(2), 281–281. doi:10.1002/mds.25743
- Ki Pang, K., de Sousa, C., Lang, B., & Pike, M. G. (2010). A prospective study of the presentation and management of dancing eye syndrome/opsoclonus–myoclonus syndrome in the United Kingdom. European Journal of Paediatric Neurology, 14(2), 156–161. doi:10.1016/j.ejpn.2009.03.002
- Didelot, A., & Honnorat, J. (2014). Paraneoplastic disorders of the central and peripheral nervous systems. Neurologic Aspects of Systemic Disease Part III, 1159–1179. doi:10.1016/b978-0-7020-4088-7.00078-x
- https://www.omsusa.org/index.htm
- https://rarediseases.org/rare-diseases/opsoclonus-myoclonus-syndrome/
- https://www.orpha.net/consor/cgi-bin/OC_Exp.php?Lng=GB&Expert=1183
- http://www.1med.tv/archive/avtorskie-programmy/tsikl-peredach-vedushchie-kliniki-rossii-tema-sindrom-opsoklonusmioklonus-naibolee-chastyy-paraneopl.html

Изучение белков ликвора позволяет оценить состояние гемато-энцефалического барьера. Индикатором для этих целей может служить альбумин при условии, что его уровень в ликворе определяется иммунохимическими методами. Определение альбумина проводится в связи с тем, что он, являясь белком крови, не синтезируется местно и поэтому может являться “маркёром” иммуноглобулинов, проникших из кровотока вследствие нарушенной проницаемости барьеров. Одновременное определение альбумина в сыворотке (плазме) крови и СМЖ позволяет вычислить альбуминовый индекс:

$$\text{Альбуминовый индекс} = \frac{\text{альбумин}_{\text{смж}}\ \text{г/л}}{\text{альбумин}_{\text{сыв}}\ \text{г/л}}$$

При интактном гемато-энцефалическом барьере этот индекс менее 9, при его умеренном повреждении - 9-14, при заметном – 14-30, при тяжелом повреждении - 30-100, а увеличение более 100 указывает на полное поражение барьера.

Immunizations

NATIONAL PEDIATRIC MYOCLONUS CENTER

1) Once your child has been diagnosed with opsoclonus-myoclonus sydrome (OMS), it is important to **stop** any further immunizations.
2) Immunization can make OMS **worse**.
3) In a child with frequent relapses, we may defer immunizations beyond **two years** on a case by case basis.
4) Immunizations tend to stimulate the immune system. In OMS, the immune system is already overactive and needs to be suppressed, not further stressed.
5) Although pertussis immunization is now available in an acellular form (DTaP), which causes less cross-reactivity, **we don't recommend giving children with OMS any pertussis-containing preparation.**
6) No immunizations should be given during treatment with immunological drugs, such as **prednisolone, dexamethasone, ACTH, azathioprine**.
7) If your child has direct exposure to chicken pox, we recommend giving VZIG (**varicella-zoster immune globulin**), as getting chicken pox carries more risk than being immunized.
8) IVIG probably does not interfere with immunizations, but little information is available on this point.

Medications to be Avoided in Children with Opsoclonus-Myoclonus

NATIONAL PEDIATRIC MYOCLONUS CENTER

All Narcotics: Demerol, Morphine, Codeine, Fentanyl, Dilaudid

Sedatives/Tranquilizers: Chloral hydrate, Nembutal, Benadryl, Haldol, Thorazine

***WARNING: If your child is on ACTH or steroids (prednisone, methylprednisolone): Do not give over-the-counter cold remedies. Anything containing pseudoephedrine or antihistamines can raise blood pressure and cause a hypertensive crisis.**

Стадия 1

Локализованная опухоль, ограниченная зоной происхождения; полностью иссекается с оставлением (или без оставления) микроскопически выявляемой опухоли; определяемые ипси- и контралатеральные лимфоузлы микроскопически не поражены.

Стадия 2А

Односторонняя опухоль, иссеченная не полностью; в определяемых ипси- и контралатеральных узлах признаков опухоли микроскопически нет.

Стадия 2В

Односторонняя опухоль, иссеченная полностью или не полностью; ипсилатеральные лимфоузлы поражены; контралатеральные лимфоузлы микроскопически без признаков опухоли.

Стадия 3

Опухоль инфильтративно прорастает за среднюю линию с вовлечением (или без вовлечения) региональных лимфоузлов; или односторонняя опухоль с вовлечением контралатеральных региональных лимфоузлов; или опухоль, расположенная по средней линии, с двусторонним вовлечением региональных лимфоузлов.

Стадия 4

Диссеминация опухоли в отдаленные лимфоузлы, кости, костный мозг, печень и/или другие органы.

Стадия 4S

Локализованная первичная опухоль (как в стадиях 1 или 2А) с диссеминацией, ограниченной печенью, кожей или костным мозгом.