1 лекция
Введение в курс «Анатомия ЦНС»

Нервная система

Система – это несколько органов, совместно выполняющих ту или иную функцию;

Например:

- Сердечно-сосудистая система;
- Дыхательная система;
- Выделительная система;
- Пищеварительная система.

Уровни организации живого:

- *Организм* - человек
- *Системы* - нервная
- *Органы* – спинной мозг, головной мозг, нервы, нервные узлы
- *Ткани* – нервная ткань
- *Клетки* – нейрон

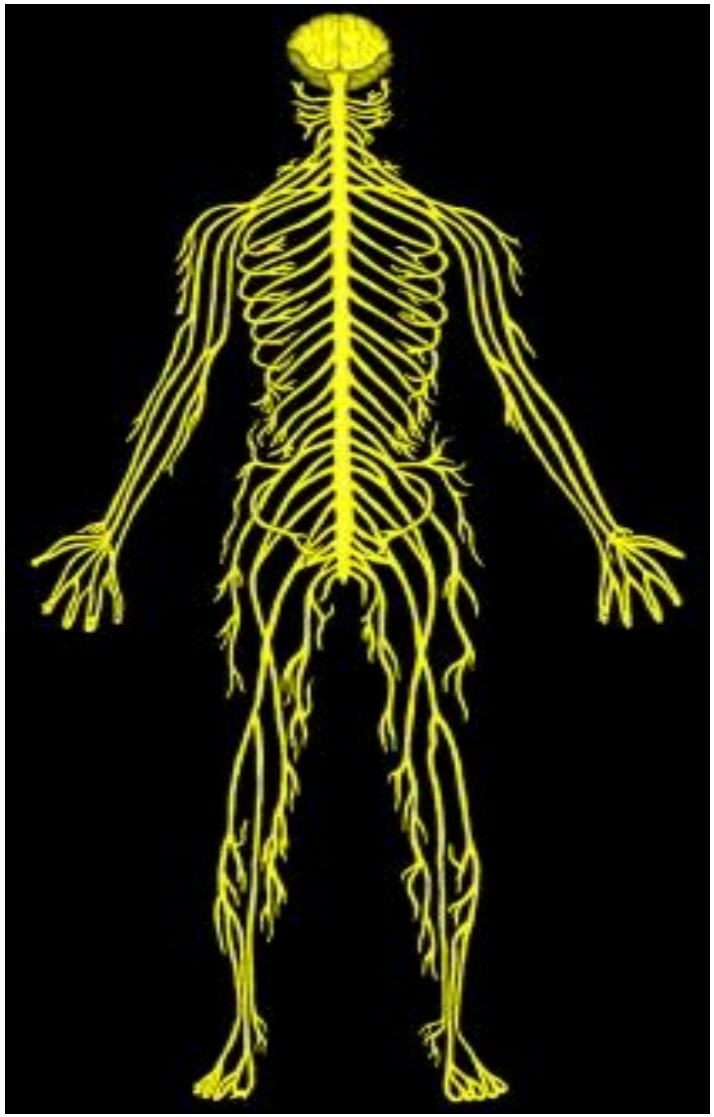

Функции нервной системы:

- Связь организма с внешней средой;
- Регуляция и координация функций всех органов, что обеспечивает единство и целостность организма.

Классификация нервной системы по топографическому признаку

центральная н.с.

- головной мозг
- спинной мозг

периферическая н.с.

- рецепторы
- нервы
- нервные узлы

Классификация нервной системы по функциональному принципу

Соматическая н.с

Вегетативная (висцеральная, автономная) н.с.

симпатическая

парасимпатическая

Иннервирует все структуры, в которых есть поперечно-полосатая (скелетная) мускулатура

Иннервирует все структуры, в состав которых входят гладкая и сердечная мускулатура + все железы

Нервная система:

Серое вещество вещество

Скопление тел отростков

Белое

Скопление

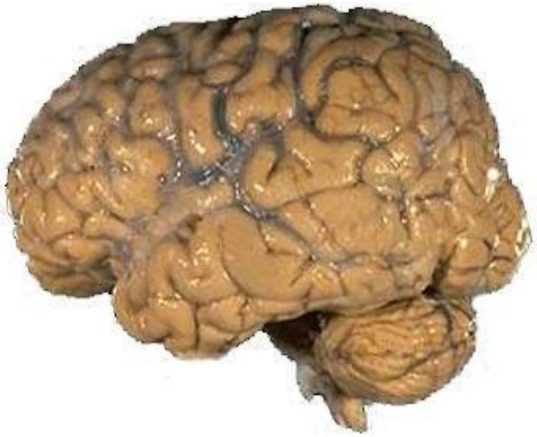

1

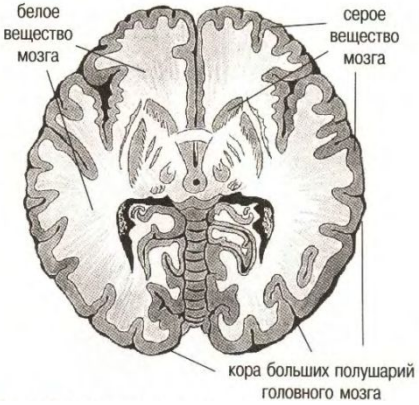

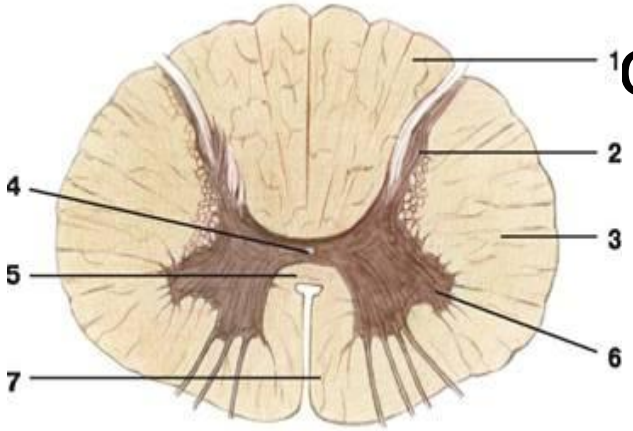

ок

Структуры нервной системы

Чувствительные
Двигательные

(афферентные,
(эфферентные,

центростремительные)
центробежные)

Проводят возбуждение к ЦНС
ЦНС

несут нервные импульсы от

Вставочные (ассоциативные)

Филогенез нервной системы

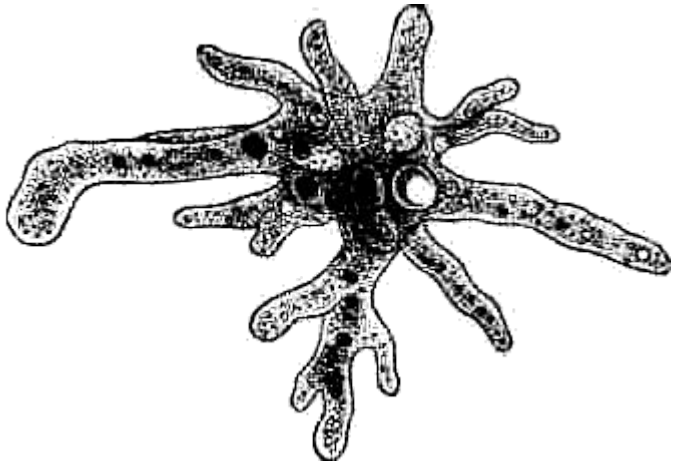

Простейшие одноклеточные организмы –

гуморальная (донервная)

форма регуляции

Позднее формируется **нервная** система

Сетевидная н.с. (диффузная)

Например, кишечнополостные

Узловая н.с. (лестничная)

Например, плоские черви, моллюски, насекомые

Трубчатая н.с.

Например, рыбы, амфибии, рептилии, птицы

1. Сетевидная (диффузная) нервная система

Присутствует у кишечнополостных:

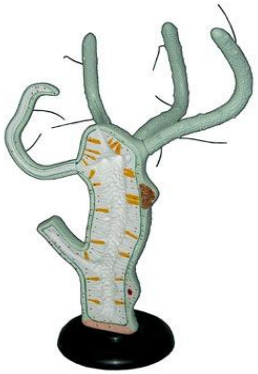

гидра

медузы

актинии

Сетевидная нервная система – это сеть нервных клеток, которые все одинаковы и имеют звездчатую форму с острыми выростами, т.е. представляют собой недифференцированные нервные клетки.

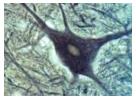

У свободноплавающих кишечнополостных – медуз – уже имеется нервное кольцо, где генерируются нервные импульсы и обеспечивается более сложное поведение

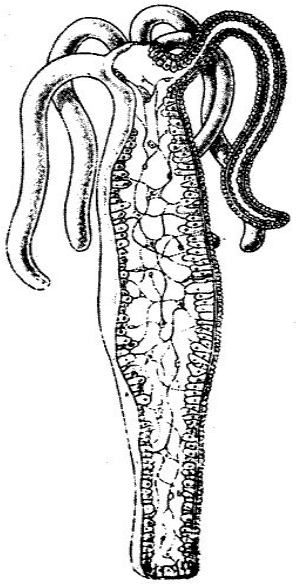

2. Узловая нервная система

Присутствует

- у плоских червей:

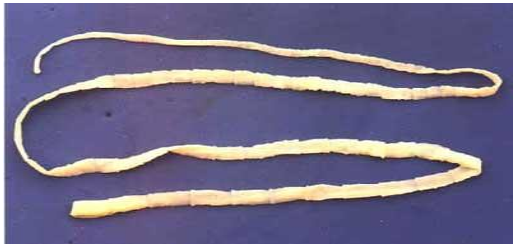


- У моллюсков




- у насекомых

В узловой нервной системе нервные клетки сближаются в отдельные группы и образуют **нервные узлы (ганглии)**;

Самые крупные ганглии формируются **на головном конце**, где поступает максимум информации;

Позднее происходит **дифференциация нервных клеток** на чувствительные, двигательные и вставочные;

Появляются **нервы и нервные стволы**;
Образуются **рецепторы (органы чувств).**

3. Трубчатая нервная система

Присутствует у рыб (ланцетник), земноводных, рептилий, птиц, млекопи

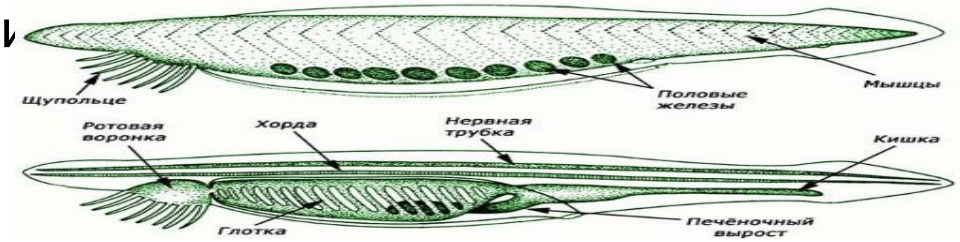

Онтогенез нервной системы:

Из клеток эктодермы формируется **<u>Нервная пластинка</u>**, затем она прогибается и формируется **<u>нервный желобок</u>**, затем **<u>нервная трубка</u>**, которая постепенно разделяется на спинной и головной мозг.

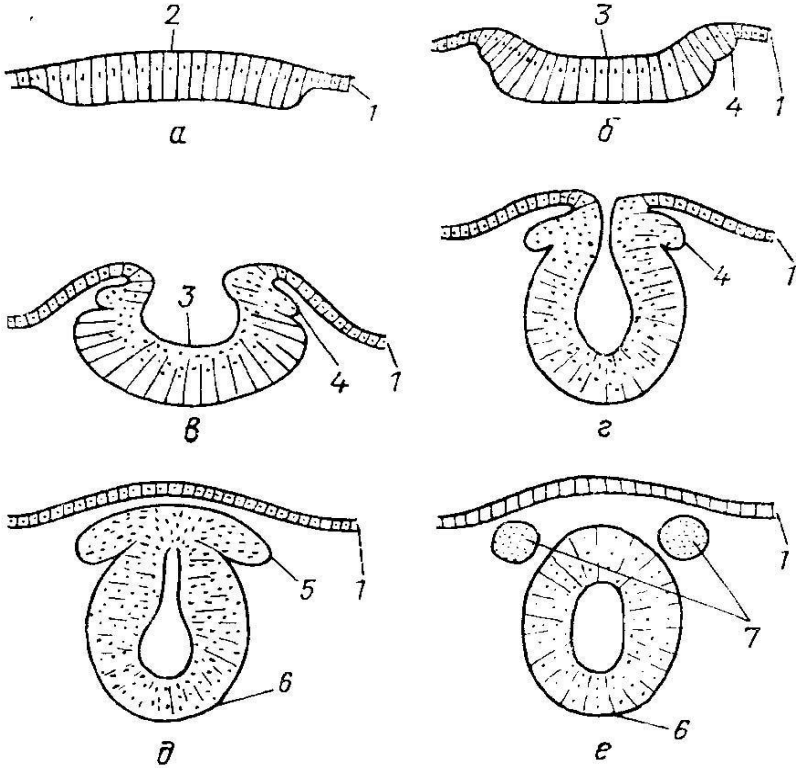

На нервной трубке формируются 3 вздутия – мозговые пузыри головного мозга:

- Стадия **<u>3-х мозговых пузырей</u>**: передний, средний, задний.
- Стадия **<u>5-ти мозговых пузырей</u>**: большие полушария, промежуточный мозг, средн

Рис. 110. Головной мозг эмбриона человека на стадиях трех (А) и пяти (Б) мозговых пузырей.

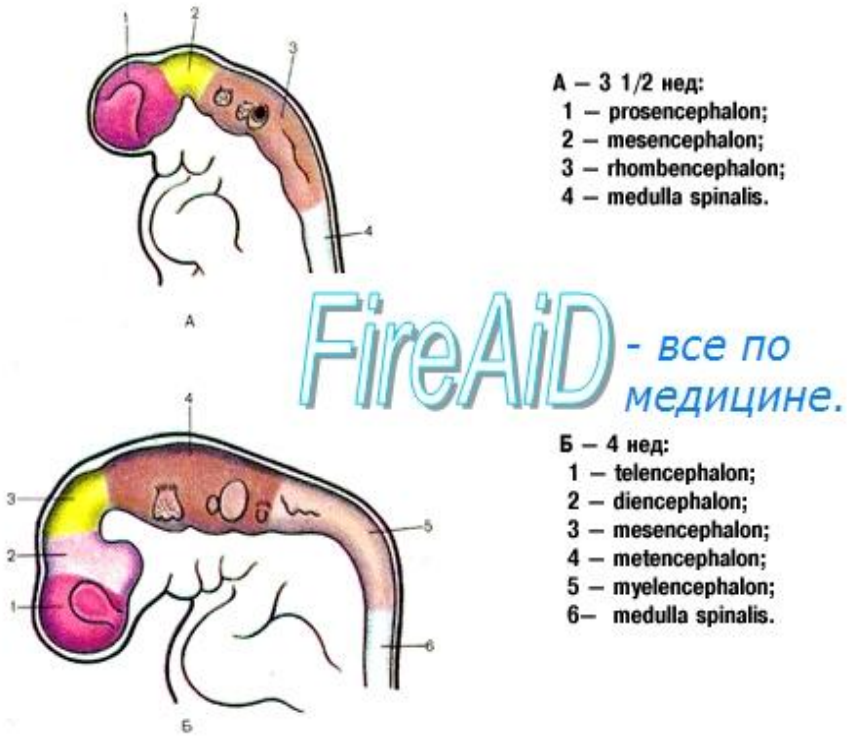

FireAiD - все по медицине.

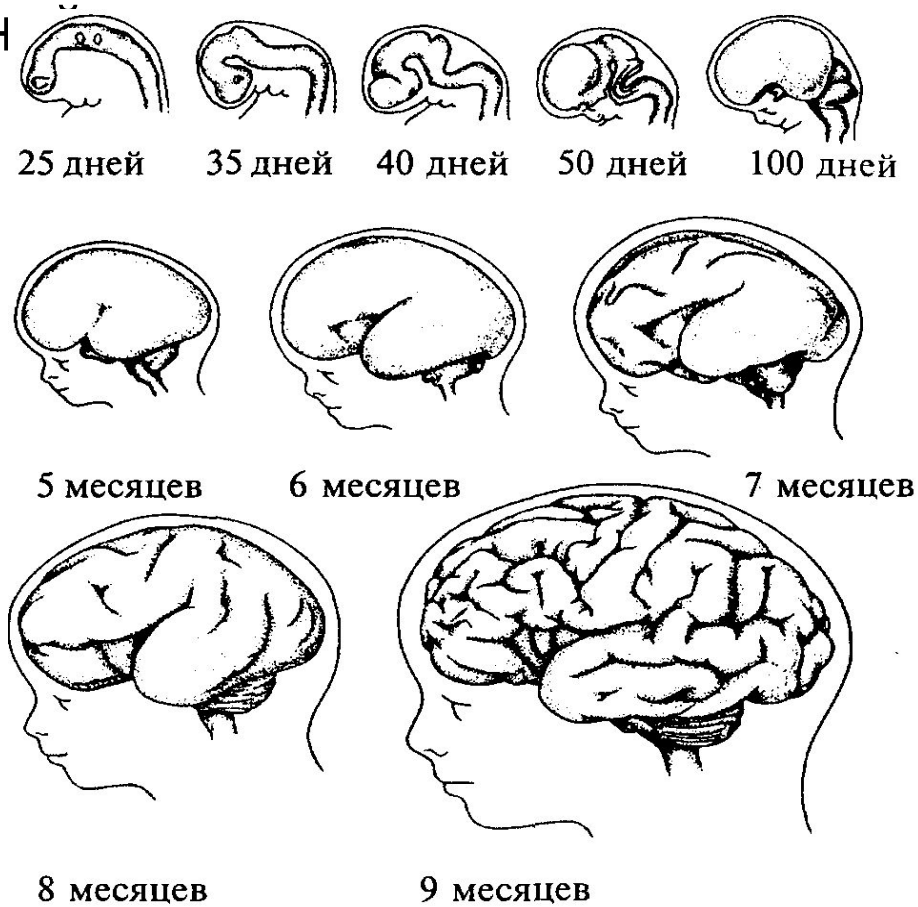

Стенки нервной трубки разрастаются и образуют головной мозг, а внутри нервной трубки остаются полости, которые постепенно преобразуются в

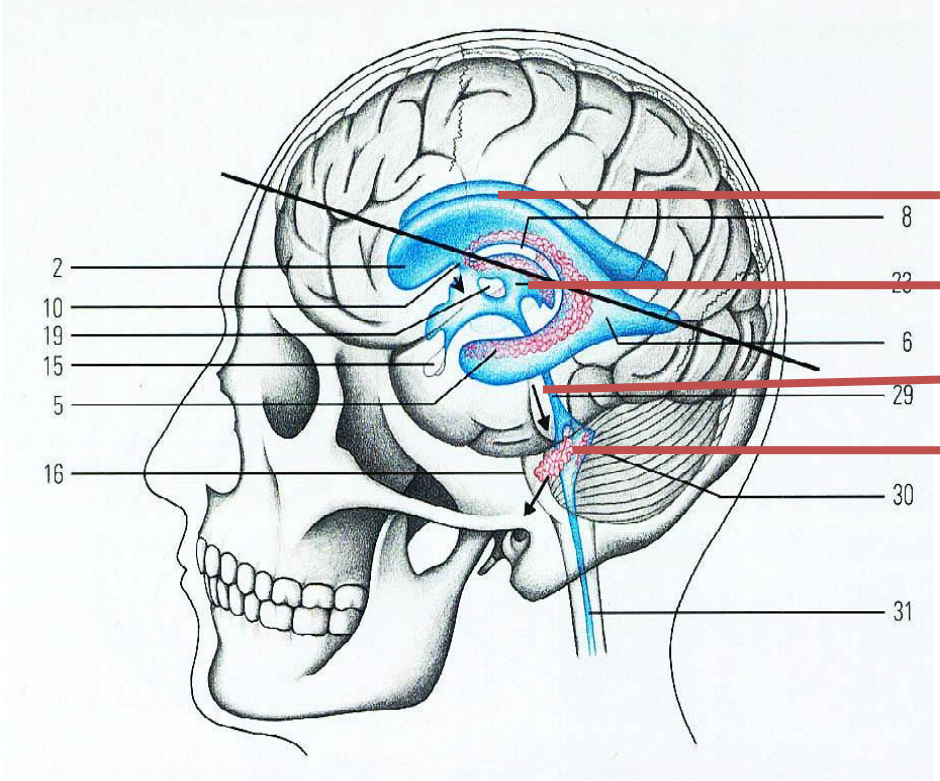

1 и 2-й боковые желудочки

3-й желудочек

Сильвиев водопровод

4-й мозговой желудочек (в виде шатра, палатки)

Анатомические термины:

- **Срединная, медианная, срединно-сагитальная плоскость** – делит тело на правую и левую половины;
- **Вертикальная плоскость** – ориентирована перпендикулярно к сагиттальной и отделяет переднюю часть тела от задней;
- **Горизонтальная плоскость** – ориентирована перпендикулярно сагиттальной и вертикальной - отделяет

- **Медиальный** – органы или части тела, которые располагаются ближе к срединной плоскости;
- **Латеральный (боковой)** – органы или части тела, которые расположены дальше от срединной плоскости;

- **Краниальный конец** (головной) – ростральный;
- **Каудальный конец** (хвостовой) – противоположен краниальному;

- **Дорсальная** (спинная) – поверхность или сторона, направленная вверх против силы тяжести;
- **Вентральная** (брюшная) – поверхность или сторона, противоположная дорсальной, ближе к

- **Ипсилатеральный** - обозначает расположение органа или части тела на той же стороне;

- **Контралатеральный** (противоположный) –

  расположение органа или части тела на противоположной стороне;

- **Билатерально** – органы есть и на правой, и на левой стороне.