АО «Медицинкский университет Астана»

Иннервация спинного мозга

Проверила: Карина К.К
Выполнила: Уналбаева М.М

2015 год

- **Лекция № 8. Спинномозговые нервы.**
- **План лекции**
- **1.Формирование спинномозговых нервов**
- **2.Характеристика ветвей спинномозговых нервов**
- **3.Шейное сплетение: топография и область иннервации**
- **4.Плечевое сплетение: топография и область иннервации коротких ветвей плечевого сплетения**
- **5.Длинные ветви плечевого сплетения: топография и область иннервации**

6. Поясничное сплетение: топография и область иннервации
7. Крестцовое сплетение: топография и область иннервации коротких ветвей крестцового сплетения

- Спинномозговые нервы, nn. spinales, количеством 31 пара, являются смешаными нервами. Различают 8 пар шейных, 12 пар грудных, 5 пар поясничных, 5 пар крестцовых, I пару (иногда 2 пары) копчиковых спинномозговых нервов.
- Каждый спинномозговой нерв образуется путем слияния двух корешков -переднего и заднего. Передний (двигательный) корешок, radix anterior (motoria), состоит из аксонов тех нейронов, тела которых лежат в переднем и боковом столбах серого вещества спинного мозга.

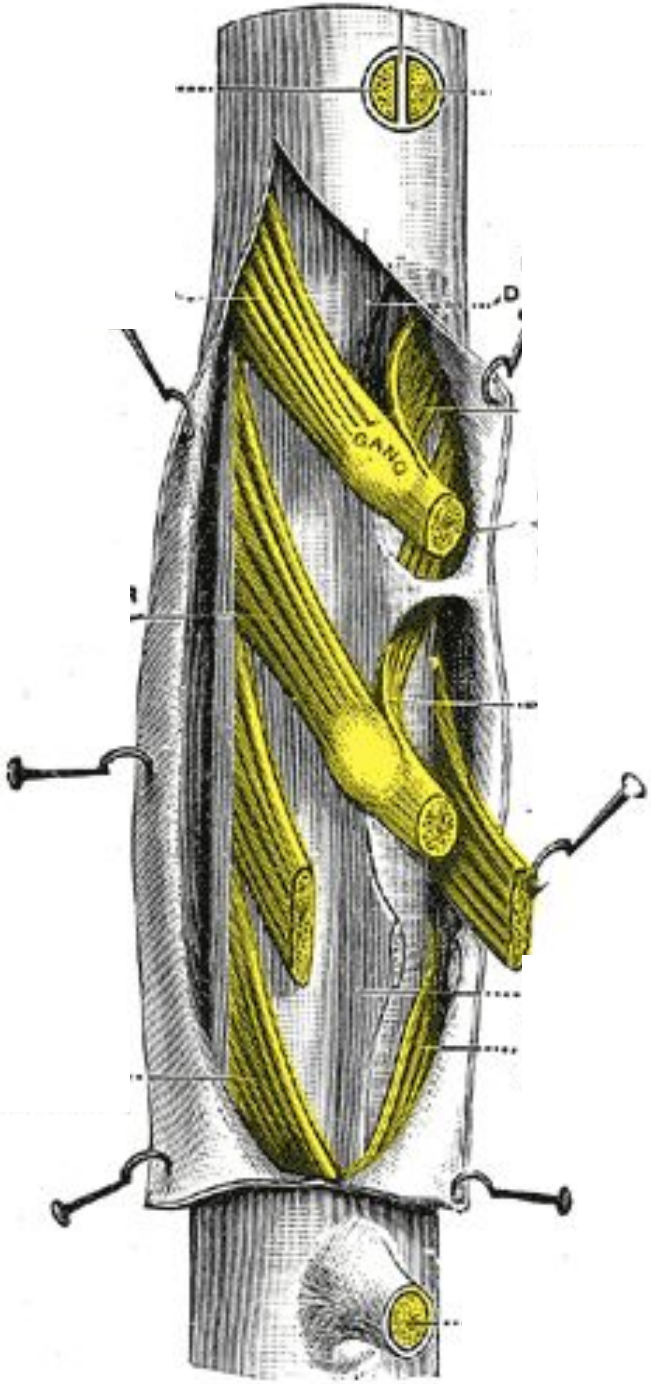

ФОРМИРОВАНИЕ СПИННОМОЗГОВОГО НЕРВА

Задний (чувствительный) корешок, radix posterior (sensoria), состоит из аксонов псевдоуниполярных нейронов спинномозгового узла. Оба корешка сливаются в межпозвонковом отверстии, формируя ствол спинномозгового нерва (truncus n. spinalis), который выходит из позвоночного канала через это отверстие. Спинномозговой узел, ganglion spindle, в виде утолщения заднего корешка размещенный около места его слияния с передним корешком

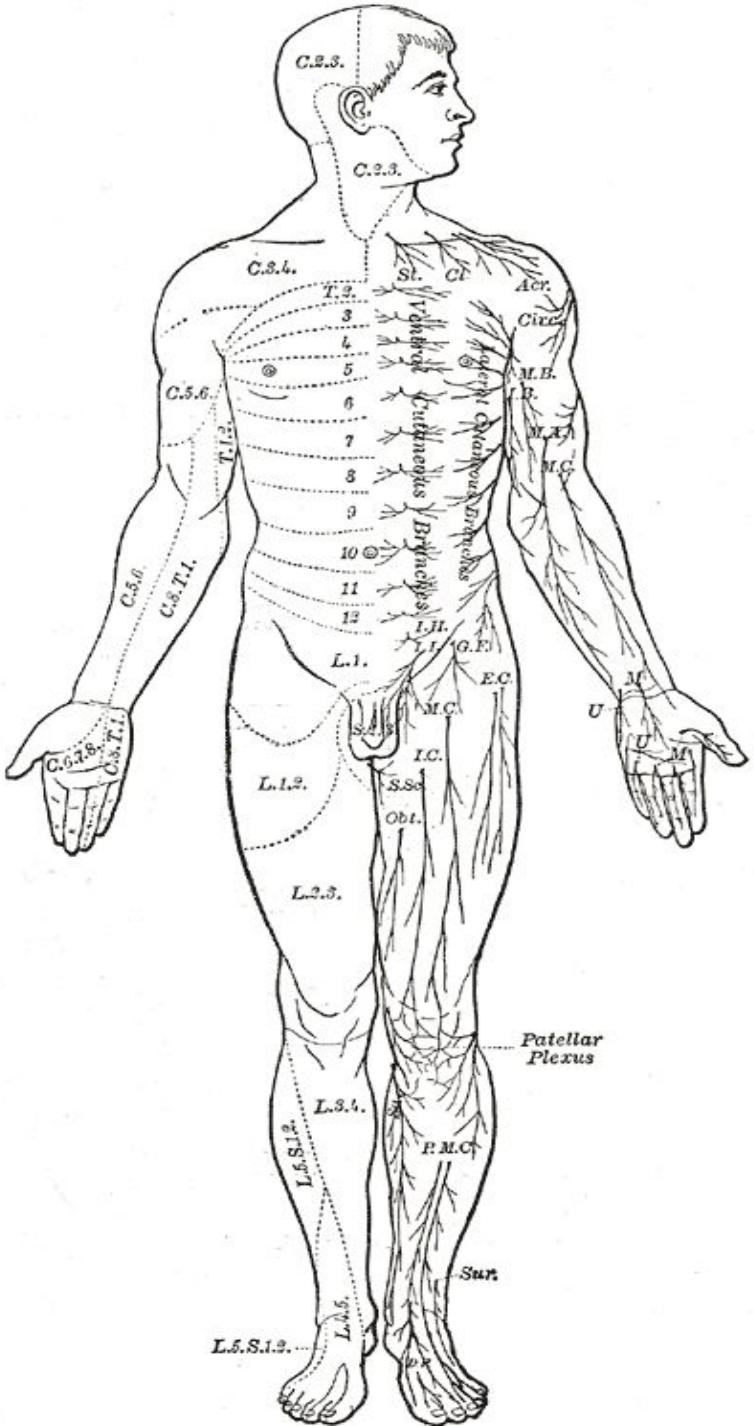
C.2.3.
C.2.3.
C.3.4.
T.2.
3
4
5
6
7
8
9
10
11
12
L.1.
C.5.6.
T.1.2.
C.5.6.
C.8.T.1.
C.6.7.8.
C.8.T.1.
L.1.2.
L.2.3.
L.3.4.
L.5.S.1.2.
L.4.5.
L.5.S.1.2.
St.
Cl.
Ventral Cutaneous Branches
Dorsal Cutaneous Branches
I.H.
I.I.
G.F.
E.C.
M.C.
I.C.
S.Sc.
Obt.
Acr.
Circ.
M.B.
L.
M.A.
M.C.
M.
U
U
M.
Patellar Plexus
P.M.C.
Sur.
P.N.

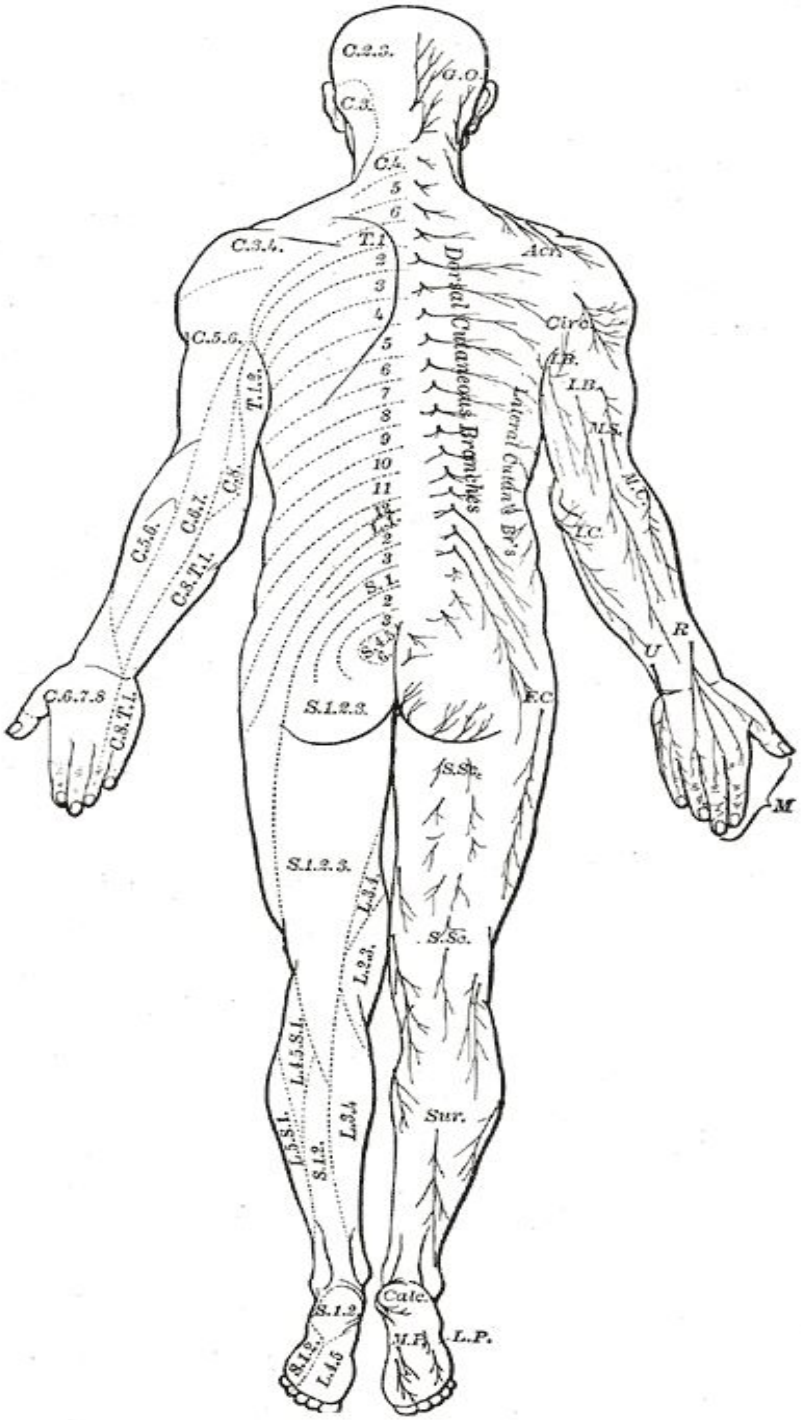
C.2.3.
G.O.
C.3.
C.4.
5
6
C.3.4.
T.1
2
3
4
5
6
7
8
9
10
11
12
1
2
3
S.1.
2
3
4
5
6
Dorsal Cutaneous Branches
Lateral Cutan's Br's
Acr.
Circ.
I.B.
I.B.
M.S.
M.C.
I.C.
R
U
M
C.5.6.
T.1.2.
C.8.
C.6.7.
C.5.6.
C.8.T.1.
C.6.7.8
C.8.T.1.
S.1.2.3.
F.C.
S.Sc.
S.1.2.3.
L.3.4.
S.Sc.
L.2.3.
L.4.5.S.1.
L.3.4
L.5.S.1.
S.1.2.
Sur.
Calc.
S.1.2.
M.P.
L.P.
S.1.2.
L.4.5

Первый шейный спинномозговой нерв выходит из позвоночного канала между затылочной костью и шейным позвонком, VIII шейный спинномозговой нерв выходит сквозь межпозвонковое отверстие между VII шейным и первым грудным позвонками, V крестцовый и копчиковый (копчиковые) нервы - сквозь крестцовую апертуру. По выходу из межпозвонкового отверстия ствол спинномозгового нерва разделяется на две больших ветви (переднюю и заднюю), а также отдает более малые по размеру соединительные и оболонную ветви.

1. Соединительных ветвей (rr. communicantes) от каждого спинномозгового нерва отходит две. Одна из них - белая ветвь, ramus albus, - содержит покрытые миелином преганглионарные волокна (аксоны нейронов бокового промежуточного ядра серого вещества спинного мозга), которые достигают определенного узла симпатичного ствола. Другая - серая ветвь, ramus griseus, - содержит, преимущественно, постганглионарные (безмиелиновые) волокна, которые идут в возвратном направлении от узла симпатичного ствола к спинномозговому узлу.

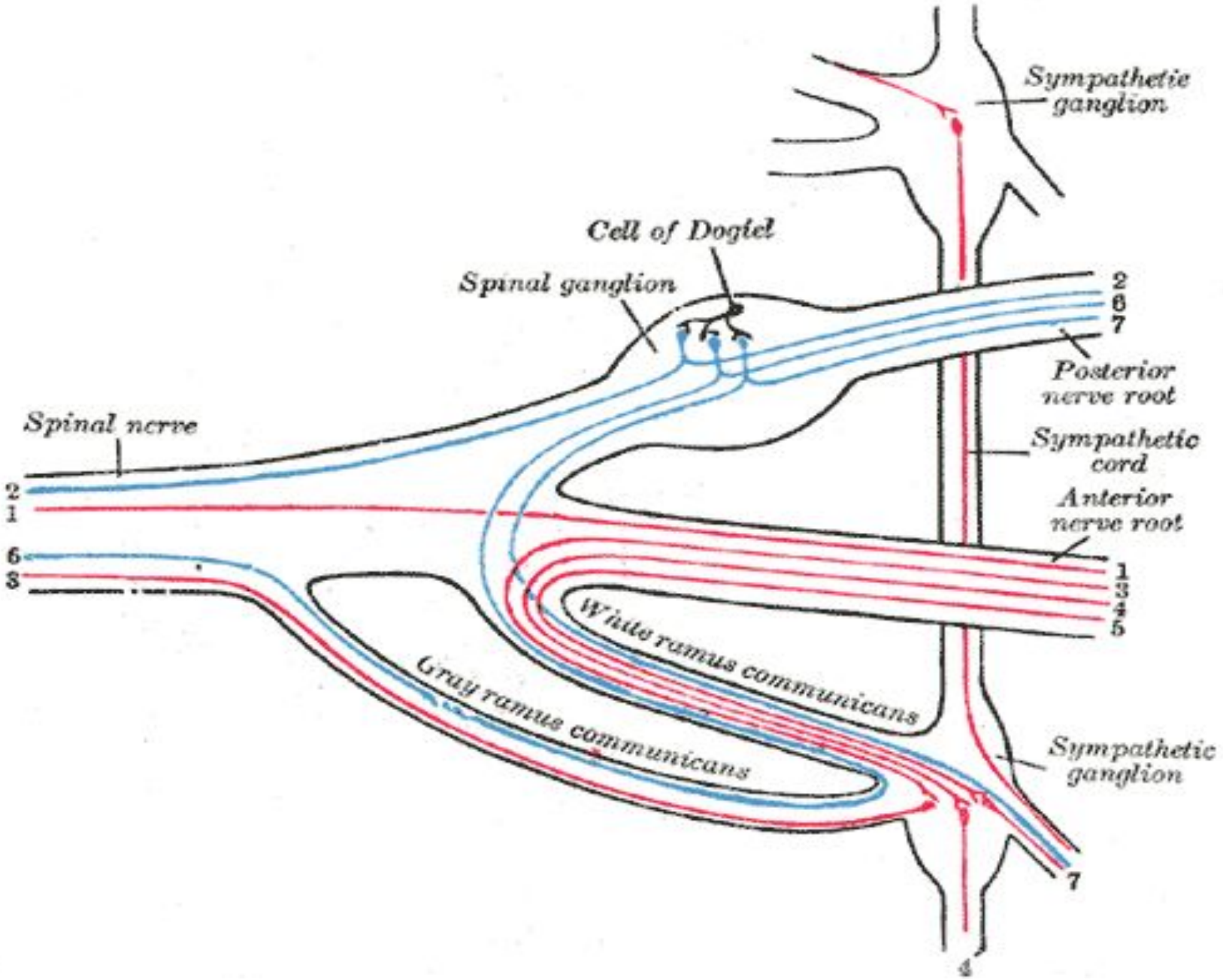
Sympathetic ganglion
Cell of Dogiel
Spinal ganglion
2
6
7
Posterior nerve root
Spinal nerve
Sympathetic cord
2
1
Anterior nerve root
6
3
1
3
4
5
White ramus communicans
Gray ramus communicans
Sympathetic ganglion
7

2. Менингиальная ветвь, ramus meningeus, содержит чувствительные и симпатичные нервные волокна. Она заходит в позвоночный канал через межпозвончное отверстие перед соответствующим спинномозговым нервом и иннервирует оболочки спинного мозга.

3. Передняя ветвь - наибольшая ветвь спинномозгового нерва. Соединяется с передними ветвями соседних спинномозговых нервов, формируя вблизи позвоночного столба сплетение. Различают шейное, плечевое, поясничное, крестцовое и копчиковое сплетение. Передние ветви грудных нервов продолжаются в межреберные нервы, не образовывая сплетений.

4. Задняя ветвь, ramus posterior, тоньше передней ветви спинномозгового нерва (кроме I шейного нерва). Задние ветви спинномозговых нервов идут дозаду между поперечными отростками позвонков (задние ветви крестцовых нервов проходят сквозь задние крестцовые отверстия) и иннервируют кожу и глубокие мышцы спины и затылка.

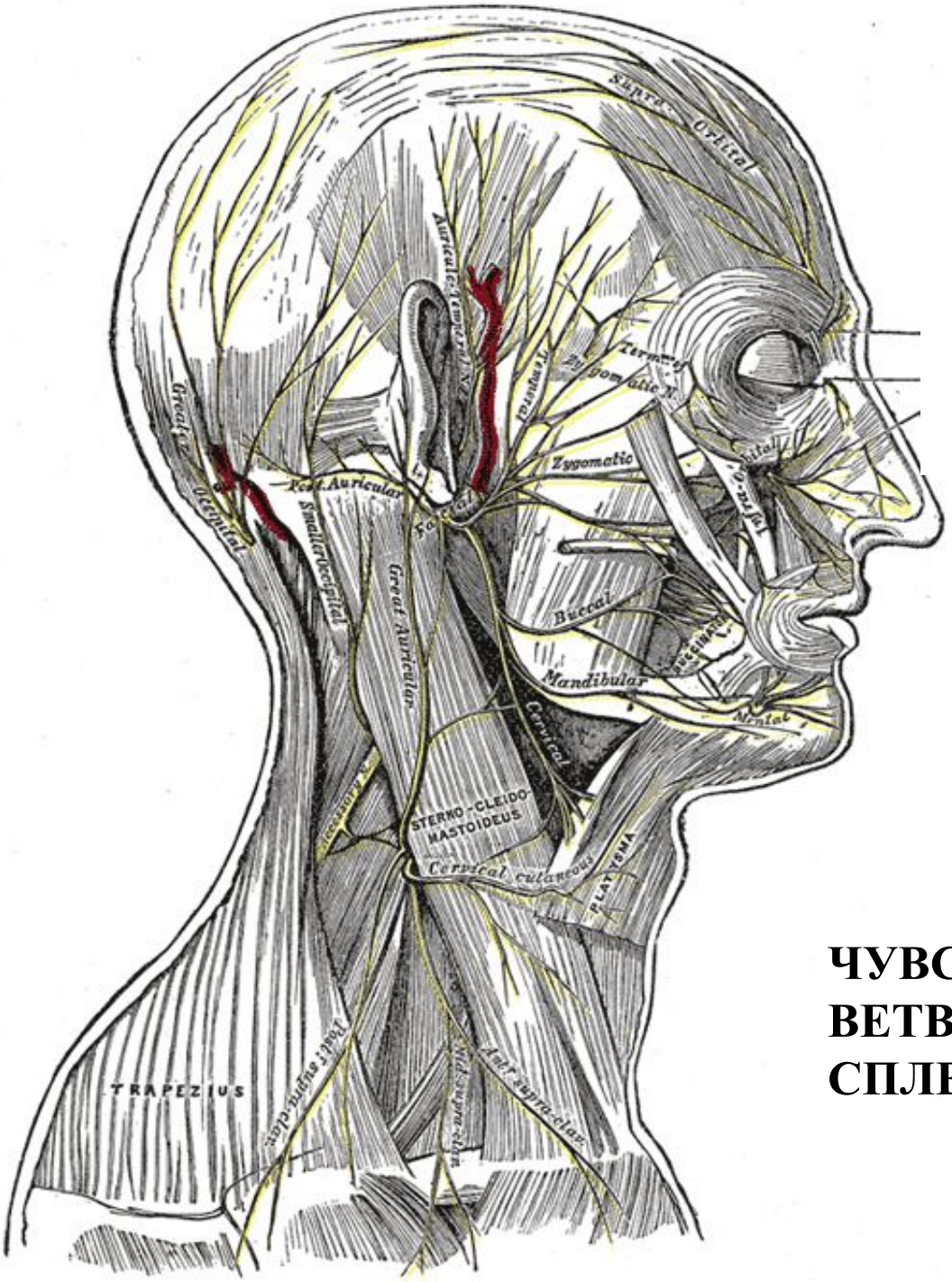

ЧУВСТВИТЕЛЬНЫЕ ВЕТВИ ШЕЙНОГО СПЛЕТЕНИЯ

- Шейные нервы
- Шейные нервы, nn. cervicales, количеством 8 пар, берут начало от восьми шейных сегментов спинного мозга. Каждая из задних ветвей (rr. posteriores) шейных нервов разделяется на медиальную и боковую ветви, которые иннервируют кожу и глубокие мышцы шеи. Медиальная ветвь, ramus medialis, является смешаной, она содержит двигательные и чувствительные волокна. Боковая ветвь, ramus lateralis, содержит только двигательные волокна.
- Среди задних ветвей шейных нервов выделяют ветви I-го, и II-го шейных нервов, которые имеют собственные названия.

1. Подзатылочный нерв, п. suboccipitalis (C1), является задней ветвью 1-го шейного нерва. Она является двигательной и больше соответствующей передней ветви. Следует назад, идя в борозде позвоночной артерии атланта под позвоночной артерией и иннервирует такие подзатылочные мышцы: большой и малый задние прямые мышцы головы, верхняя и нижняя косые мышцы головы.

2. Большой затылочный нерв, n. occipitalis major (C2), является задней ветвью II-го шейного нерва. Проходит между атлантом и осевым позвонком, пронизывает трепецеевидную мышцу и иннервирует полуостистые мышцы головы и кожу затылочного участка.

- 3. Третий затылочный нерв

n. occipitalis tertius (C3), является задней ветвью III-го шейного нерва. Размещен медиальние большого затылочного нерва, иннервирует кожу затылочного .участка вблизи срединной линии

- Передние ветви, rr. anteriores, шейных нервов формируют шейное и плечевое сплетение.
- Шейное сплетение, plexus cervicalis, образованное передними ветвями четырех верхних шейных нервов (C1 - C4). Оно располагается на уровне четырех верхних шейных позвонков на передней поверхности глубоких мышц шеи (средней лестничной мышцы, ременчатой мышцы шеи) под грудинно-ключично-сосцевидной мышцей.
- Ветви шейного сплетения разделяются на двигательные, чувствительные и смешаные.

- Двигатильные ветви шейного сплетения следуют к мышцам, размещенным рядом со сплетением, - передней, средней и задней лестничных мышц, длинных мышц головы и шеи, передней и боковой прямых мышц головы, передних межпоперечных мышц шеи.

- Шейная петля, ansa cervicalis, иннервирует подподъязычные мышцы шеи. Она образована двумя корешками: передним (radix anterior) и задним (radix .posterior), которые идут от I-го, II-го шейных нервов

- Передний корешок определенный отрезок идет в составе подъязычного нерва, а затем отделяется от него и сливается с задним корешком. От общего с подъязычным нервом отрезка переднего корешка шейной петли ответвляется щитоподъязычная ветвь
- r. thyrohyoideus, которая иннервирует одноименную мышцу.

II. Чувствительные (кожные) ветви шейного сплетения огибают задний край грудинно-ключично-сосцевидной мышцы, пронизывают собственную фасцию шеи и появляются в ее подкожной основе. К чувствительным ветвям шейного сплетения принадлежат такие нервы:

- 1. Малый затылочный нерв, n. occipitalis minor (C2-c3), - размещенный среди кожных ветвей сплетения. Поднимается вверх сбоку от большого затылочного нерва и иннервирует кожу затылочного участка сзади ушной раковины
- 2. Большой ушной нерв, n. auricularis magnus (C3), следует вверх, косо пересекает грудинно-ключично-сосцевидную мышцу, разделяется на две ветви и иннервирует кожу задней поверхности ушной раковины и кожу сразу за ушной раковиной (задняя ветвь, ramus posterior), кожу под и перед ушной раковиной к углу нижней челюсти (передняя ветвь, ramus anterior).

- 3. Поперечный нерв шеи, n. transversus colli (C3), от середины заднего края грудинно-ключично-сосцевидной мышцы идет вперед под подкожной мышцей шеи и разделяется на верхние ветви
- (rr. superiores)которые иннервируют кожу шеи выше уровня подъязычной кости, и нижние ветви (rr: inferiores), которые иннервируют кожу ниже подъязычной кости.

4. Надключичные нервы, nn. supraclavicularis (C3-c4), идут вниз и разветвляются на такие нервы: а) медиальные надключичные нервы, nn. supraclavicularis mediales, пересекают медиальную треть ключицы и иннервируют кожу надключичной ямки и медиальную треть ключицы; б) промежуточные надключичные нервы, nn. supraclavicularis intermedii, пересекают середину ключицы и иннервируют кожу большой надключичной ямки и кожу грудной клетки от уровня ключицы к I-му ребру; в) боковые надключичные нервы, nn. supraclavicularis laterales, следуют к дельтовидному участку и иннервируют кожу этого участка и над акромионом.

III. Смешанные ветви шейного сплетения поданы одним диафрагмальным нервом. Диафрагмальный нерв, n. phrenicus (C3-c5), идет вниз по передней поверхности передней лестничной мышцы, проходит между подключичными артерией и веной и сквозь верхнее отверстие грудной клетки попадает в грудную полость. В грудной полости диафрагмальный нерв проходит перед корнем соответствующего легкого, дальше идет вниз в среднем средостении и достигает диафрагмы. На уровне I ребра к диафрагмального нерву присоединяются дополнительные диафрагмальни нервы - ветви подключичного нерва.

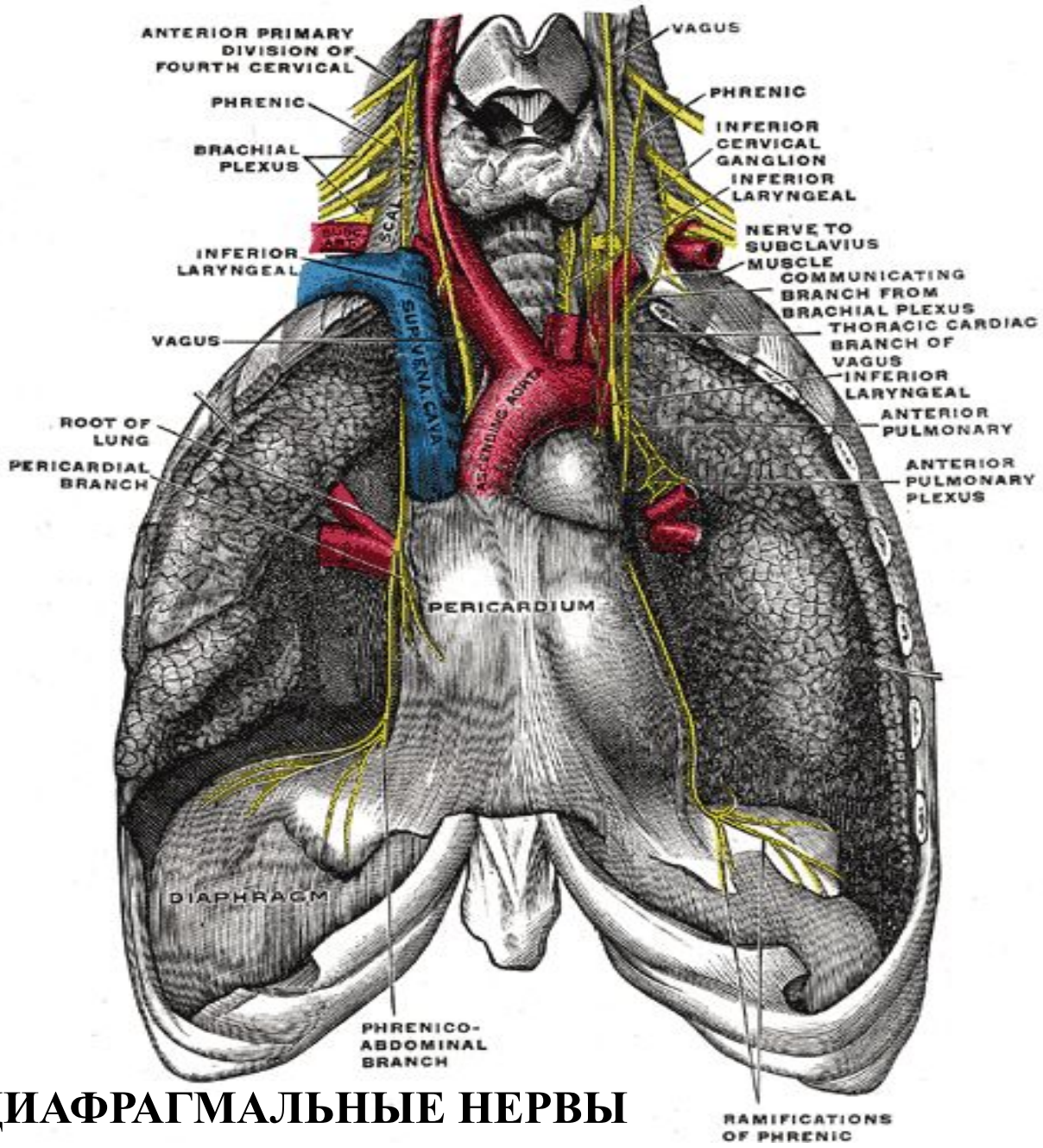

ДИАФРАГМАЛЬНЫЕ НЕРВЫ

Двигательные ветви диафрагмального нерва иннервируют диафрагму. Чувствительные ветви нерва иннервируют перикард и соседнюю с ним плевру. Чувствительные волокна правого диафрагмального нерва достигают печени, которая обусловливает существование френикус-симптома при заболеваниях печени, когда пациент чувствует боль в правой малой надключичной ямке при нажатии в этом месте. Зонами иннервации диафрагмального нерва объясняется и то, что щипание кожи дельтовидного участка может остановить нападение икоты.

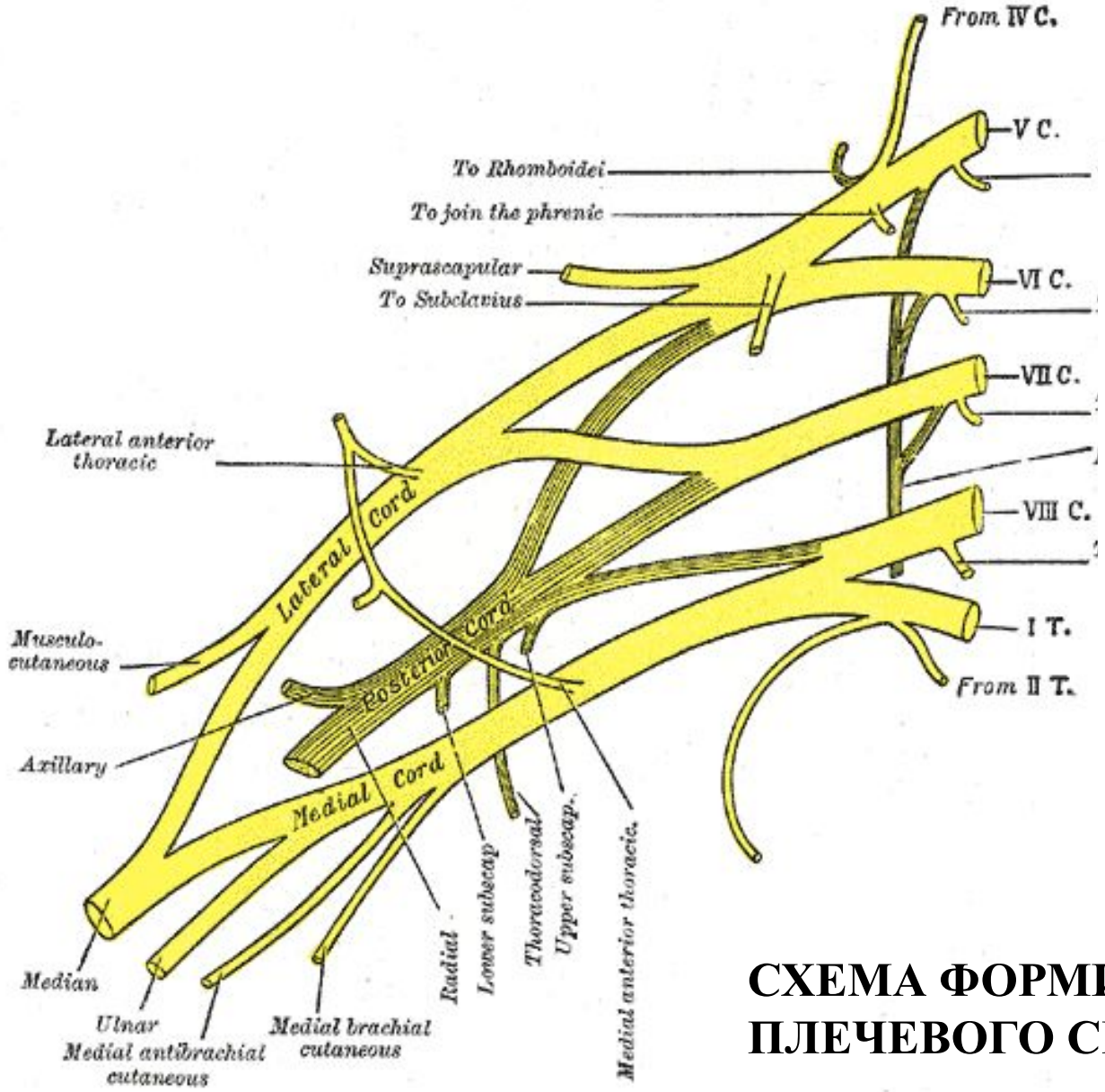

СХЕМА ФОРМИРОВАНИЯ ПЛЕЧЕВОГО СПЛЕТЕНИЯ

- Плечевое сплетение
- Плечевое сплетение, plexus brachialis, образованное передними ветвями четырех нижних шейных нервов, частями передних ветвей I-го шейного и I-го грудного нервов. Оно тянется от позвоночного столба к подмышечной полости (к уровню хирургической шейки плечевой кости).
- Плечевое сплетение имеет над- и подключичную части.

Надключичная часть, pars supraclavicularis, плечевого сплетения размещенная в межлестничном пространстве шеи и в глубине большой надключичной ямки и представленная тремя стволами (trunci) и их разветвлениями. Верхний ствол, truncus superior, образованный передними ветвями IV - VI шейных нервов, средний ствол, truncus medius, - передней ветвью VII шейного нерва, нижний ствол, truncus inferior, - передними ветвями VIII шейного и I грудного нервов.

- Подключичная часть, pars infraclavicularis, плечевого сплетения размещенная под ключицей в подмышечной полости и представленная тремя пучками (fasciculi), которые берут начало от передних и задних разветвлений стволов надключичной части.

- Ветви плечевого сплетения можно условно разделить на короткие и длинные.
- Короткие ветви начинается от надключичной и подключичной частей плечевого сплетения. Они иннервируют мышцы плечевого пояса, поверхностные мышцы грудной клетки и спины.

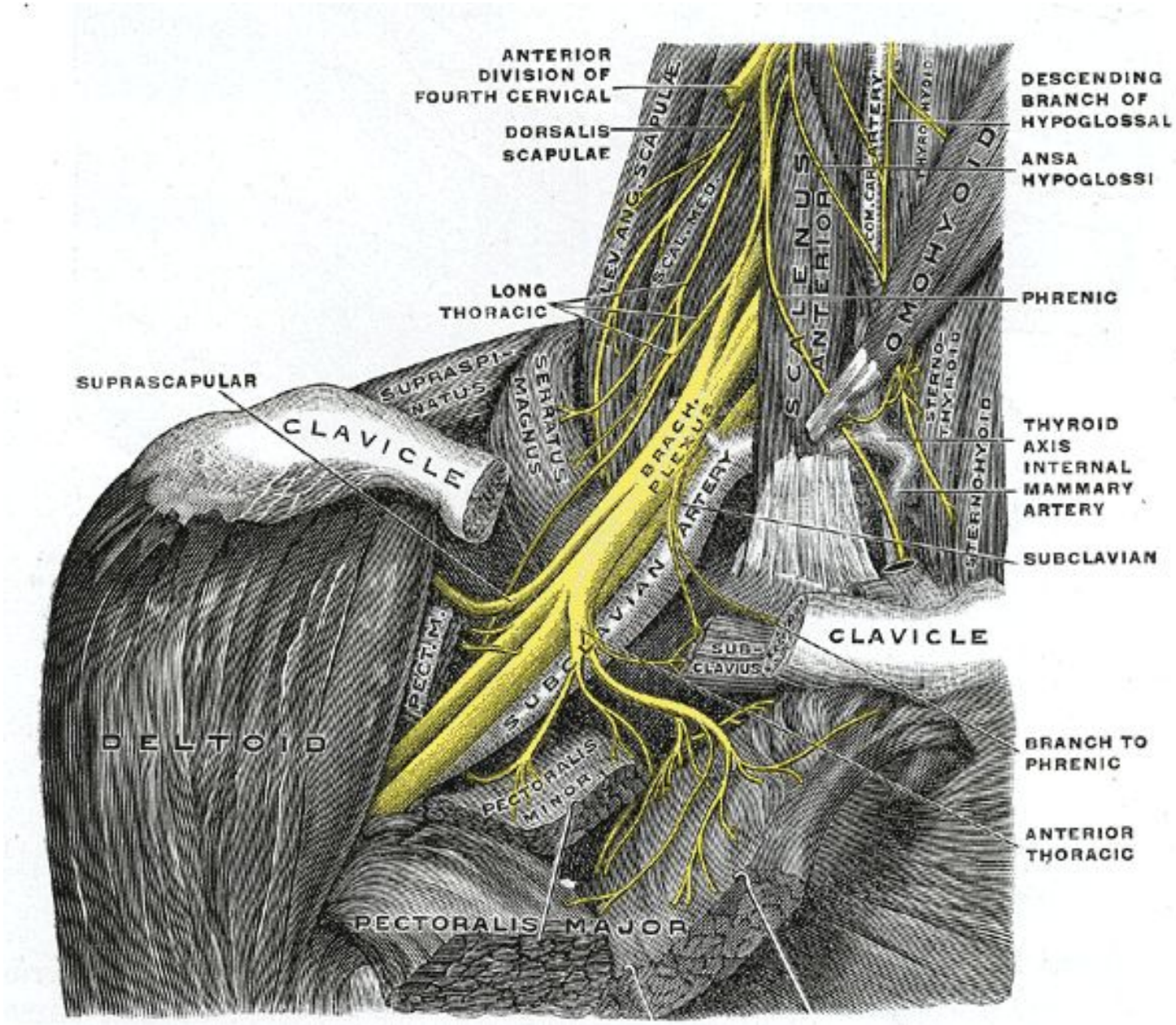

НАДКЛЮЧИЧНАЯ ЧАСТЬ ПЛЕЧЕВОГО СПЛЕТЕНИЯ

- 1. Спинной (дорзальний) нерв лопатки, n. dorsalis scapula (C5), ответвляется от передней ветви V шейного нерва около межпозвонкового отверстия, пронизывает среднюю лестничную мышцу, идет вниз к медиальному краю лопатки, где иннервирует ромбовидные мышцы и мышцу что поднимает лопатку.
- 2. Длинный грудной нерв, n. thoracicus longus (C5-c7) начинается от передних ветвей V - VII шейных нервов, пронизывает среднюю лестничную мышцу, следует вниз по боковой поверхности передней лестничной мышцы и иннервирует её.

- 3. Подключичный нерв, n. subclavius (C4-c6), идет от верхнего ствола плечевого сплетения вниз, проходит перед подключичной артерией к подключичной мышцей и иннервирует её . Отдает соединительные ветви в диафрагмальному нерву - дополнительные диафрагмальные нервы.
- 4. Надлопаточный нерв, n. supraclavicularis (C5-c6), идет от верхнего ствола к вырезке лопатки, проходит под верхней поперечной связкой лопатки в надостную ямку, огибает шейку лопатки и проходит под нижней поперечной связкой лопатки в подостную ямку. Иннервирует надостную и подостную мышцы.

- 5. Медиальный и латеральный грудные нервы, n. pectorales medialis (C8-t1) lateralis (C5-c7), начинаются от медиального и латерального пучков подключичной части плечевого сплетения соответственно. Они идут вперед и вниз, пронизывают ключично-грудную фасцию и иннервируют большую и малую грудные мышцы.
- 6. Подлопаточные нервы, nn. subscapularis (C5-c7) -2-3 ветви, которые идут от заднего пучка или задних разветвлений плечевого сплетения по передней поверхности подлопаточной мышцы. Иннервируют эти нервы подлопаточную и большую круглую мышцы.

- 7. Грудоспинной нерв, n. thoracodorsalis (C6-c8), идет от заднего пучка вдоль бокового края лопатки к самой широкой мышце спины и иннервирует его.
- 8. Подмышечный нерв, n. axillaris (C5-c6), начинается от заднего пучка плечевого сплетения, выходит из подмышечной полости сквозь четырехстороннее отверстие вместе с задней огибающей плечевую кость артерией и разветвляется на мышечные ветви (rr. muscularis), которые иннервируют дельтовидную и малую круглую мышцы. Чувствительная ветвь подмышечного нерва - верхний боковой кожный нерв плеча, n. cutaneus brachii lateralis superior, - иннервирует кожу дельтовидного участка.

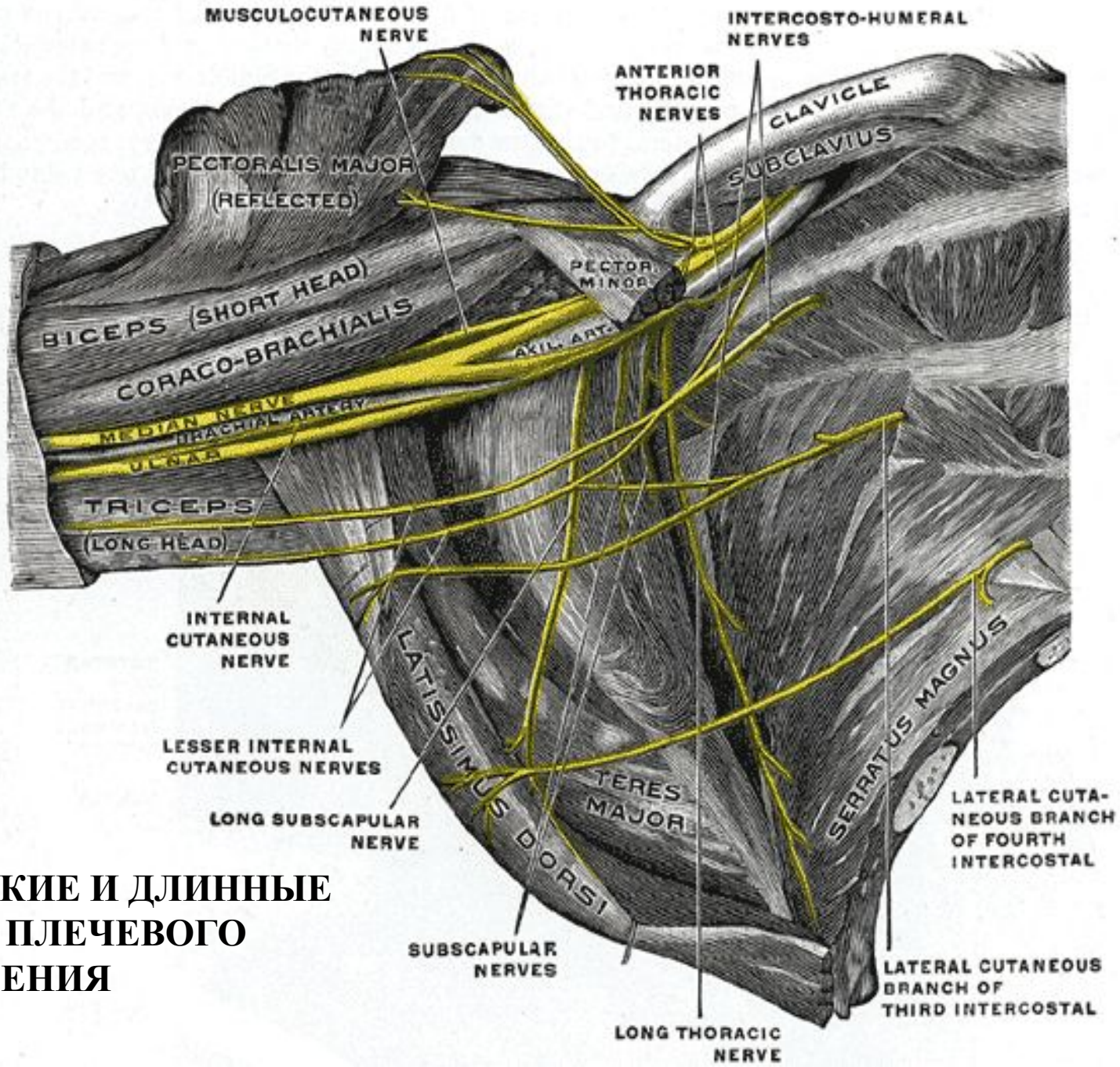

КОРОТКИЕ И ДЛИННЫЕ ВЕТВИ ПЛЕЧЕВОГО СПЛЕТЕНИЯ

ЧУВСТВИТЕЛЬНАЯ ИННЕРВАЦИЯ ВЕРХНЕЙ КОНЕЧНОСТИ

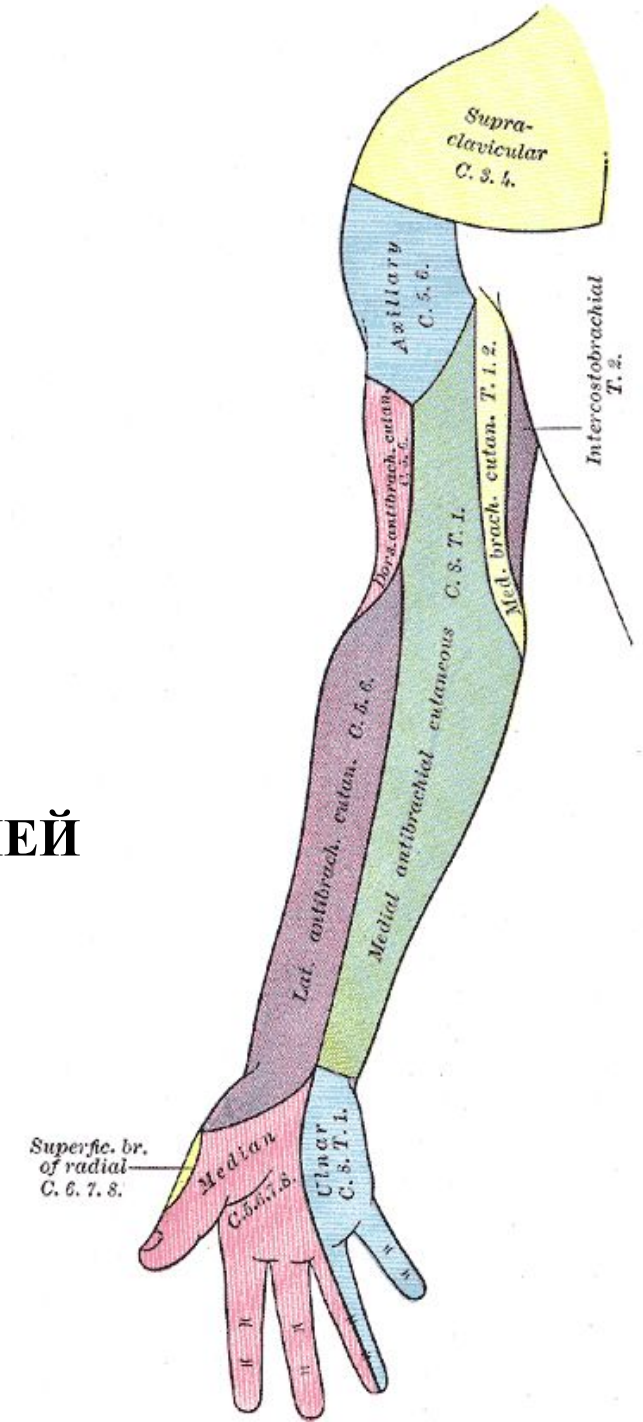

- **Длинные ветви плечевого сплетения**
- Длинные ветви начинаются от подключичной части плечевого сплетения. Они иннервируют мышцы и кожу свободной верхней конечности.
- 1. Срединный нерв, n. medianus начинается двумя корешками - медиальным (radix medialis) (C8-t1) и латеральным (radix lateralis) (C6-c7) – от медального и бокового пучков плечевого сплетения.

Чувствительная иннервация задней поверхности верхней конечности

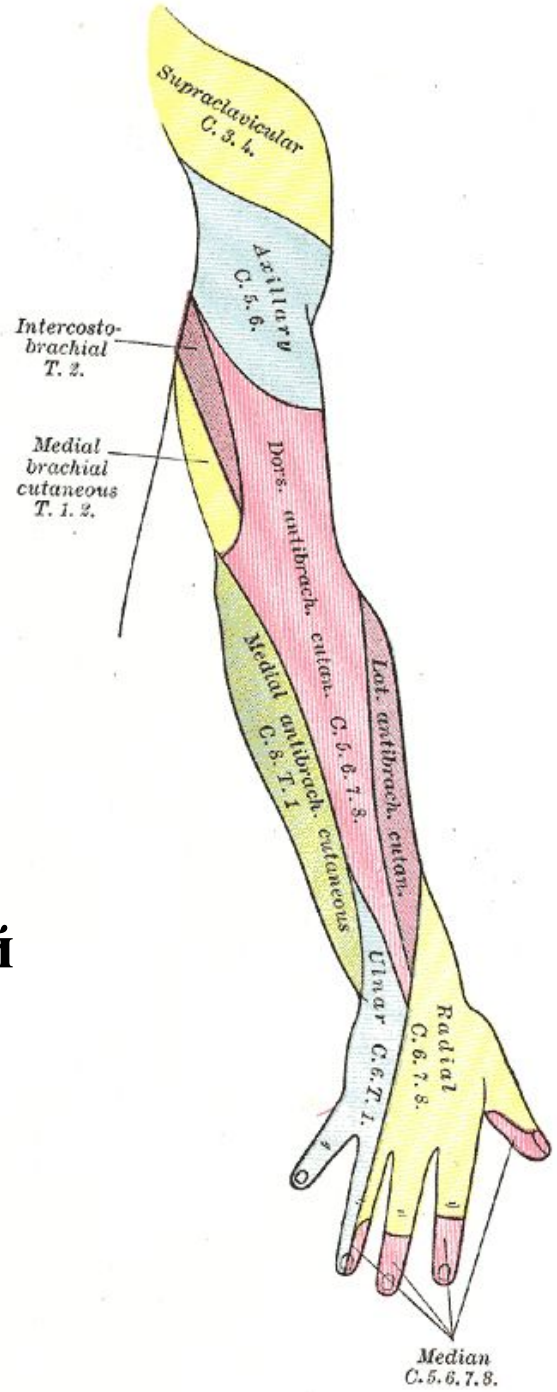

Срединний нерв

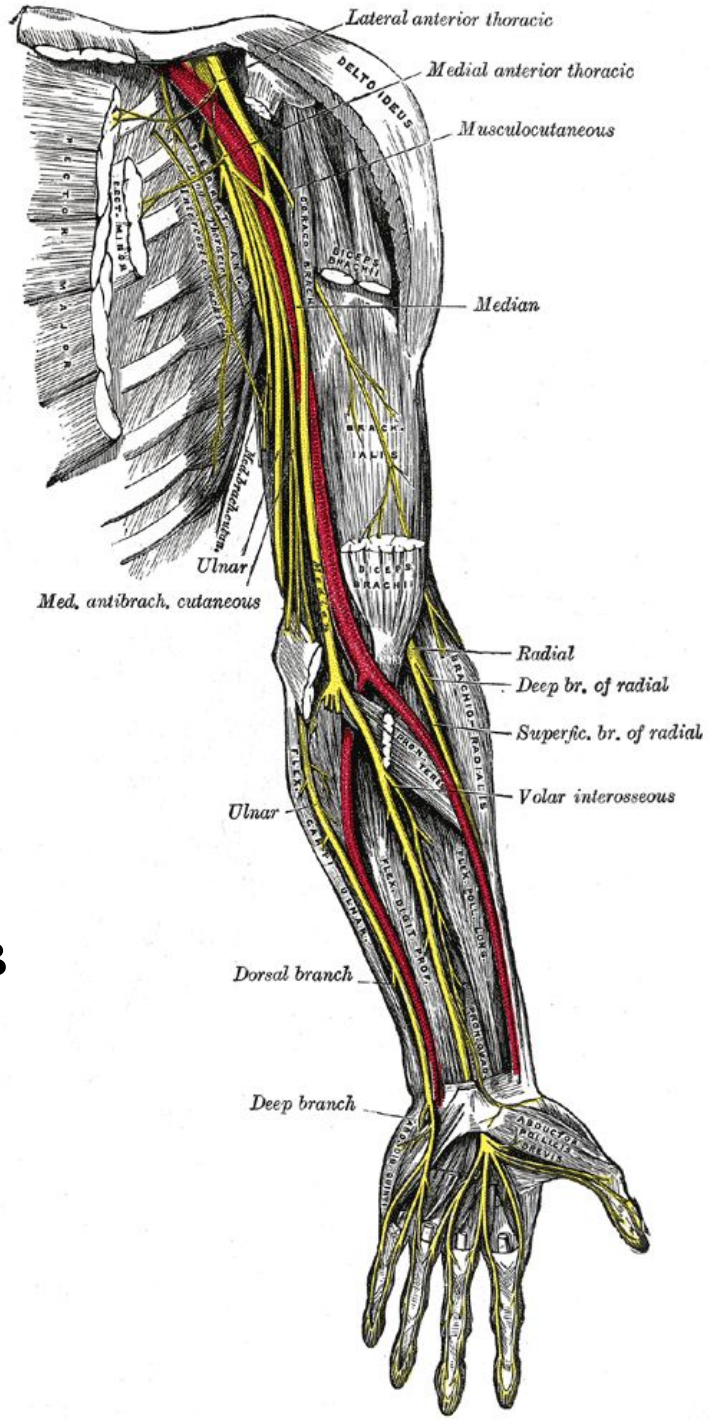

Корешки сливаются в единственный ствол впереди подмышечной артерии, дальше нерв проходит на плече в медиальной двуглавой борозде вместе с плечевыми артерией и венами. В локтевой ямке нерв проходит под апоневрозом двуглавой мышцы плеча, пронизывает толщу круглой мышцы-пронатора и ложится на предплечье в срединную борозду. Через канал запястья срединный нерв проходит на кисть и разветвляется на общие ладонные пальцевые нервы.

На плече срединный нерв ветвей не отдает. В локтевой ямке от нерва отходит передний межкостный нерв (предплечье), n. interosseus (antebrachii) anterior, который спускается вниз по передней поверхности межкостной перепонки и иннервирует длинную мышцу-сгибатель большого пальца, лучевую часть глубокой мышцы-сгибателя пальцев (сухожилия этой части идут к указательному и среднему пальцам), квадратную мышцу-пронатор, лучезапястную и межзапъястные суставы.

Еще в локтевой ямке от срединного нерва отходит чувствительная ветвь к капсуле локтевого сустава и отходят мышечные ветви, rr. musculares, которые следуют к круглой мышце-пронаторе, лучевой мышце-сгибателя запястка, длинной ладонной мышцы. Таким образом, на предплечье срединный нерв иннервирует всю переднюю группу мышц предплечья, за исключением локтевой мышцы-сгибателя запястка и локтевой части глубокой мышцы-сгибателя пальцев.

- Ладонная ветвь срединного нерва, r. palmaris n. mediani, отходит от срединного нерва в нижней трети предплечья, пронизывает фасцию предплечья, идет вниз и иннервирует кожу ладонной поверхности кисти с лучевой стороны.
- Общие ладонные пальцевые нервы, nn. digitales palmares communes - 3 нерва, которые образуются в результате конечного разветвления срединного нерва на уровне дистального края держателя сгибателей.

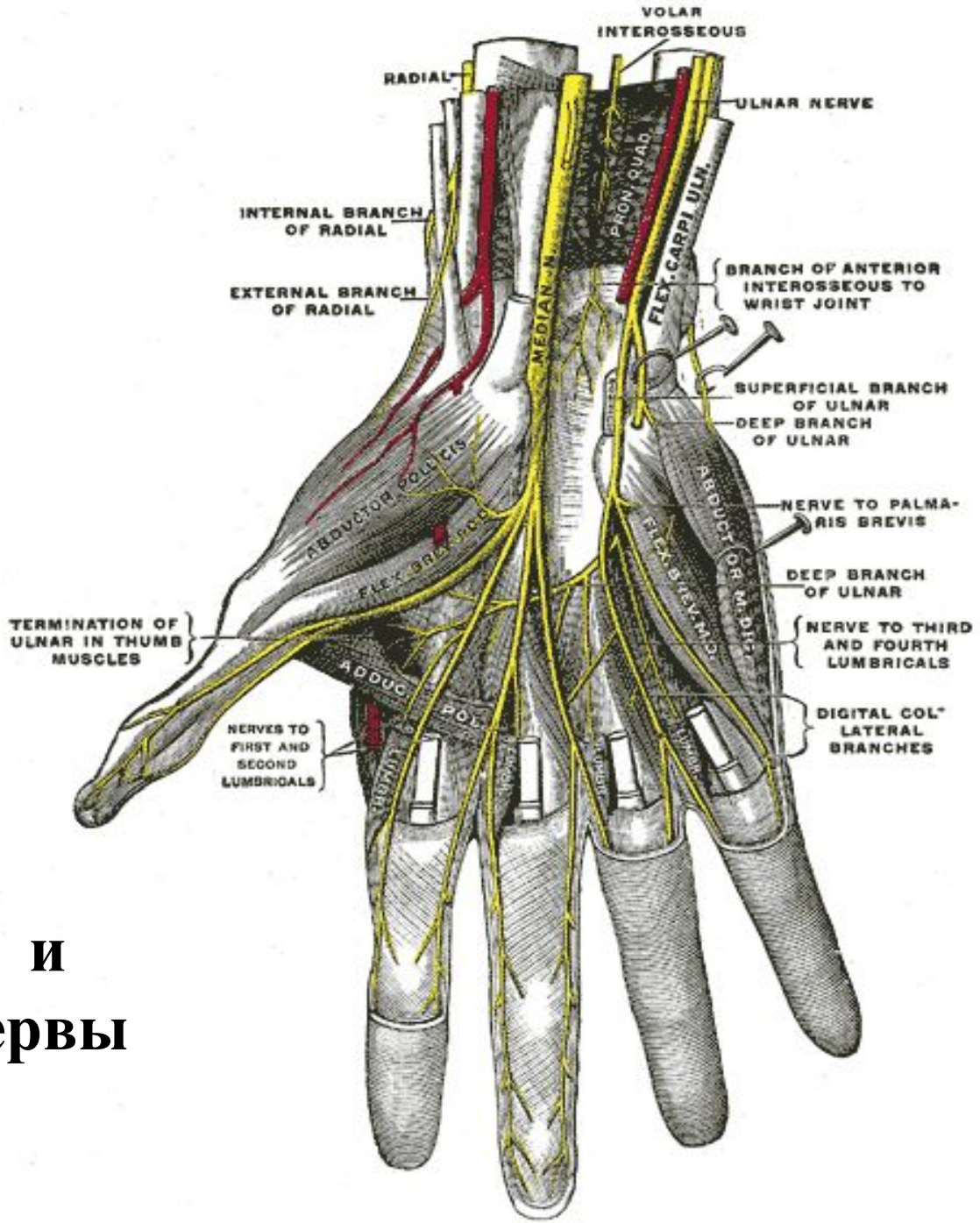

Срединный и локтевой нервы

- Мышечные ветви общих ладонных пальцевых нервов иннервируют большую часть мышц тенора (короткую отводную мышцу большого пальца, противопоставляющую мышцу большого пальца, поверхностную головку короткой мышцы-сгибателя большого пальца. Кожные ветви общих ладонных пальцевых нервов иннервируют кожу ладонной поверхности кисти между тенором и гипотенором.

Собственные ладонные пальцевые нервы, nn. digitales palmares proprii, иннервируют кожу ладонной поверхности кисти II - III пальцев и лучевую сторону IV пальца (кожу трех с половиной пальцев), а также кожу тыльной поверхности дистальной фаланги II пальца, средней и дистальной фаланг II и III пальцев, лучевой стороны IV пальца.

2. Локтевой нерв, n. ulnaris (C8-t1), берет начало от медиального пучка плечевого сплетения. На плече сначала ложится в медиальную двуглавую борозду, потом пронизывает медиальную межмышечную перепонку и проходит позади медиального надвыростка в одноименной борозде, где он лежит поверхностно под кожей и является доступным для пальпации.

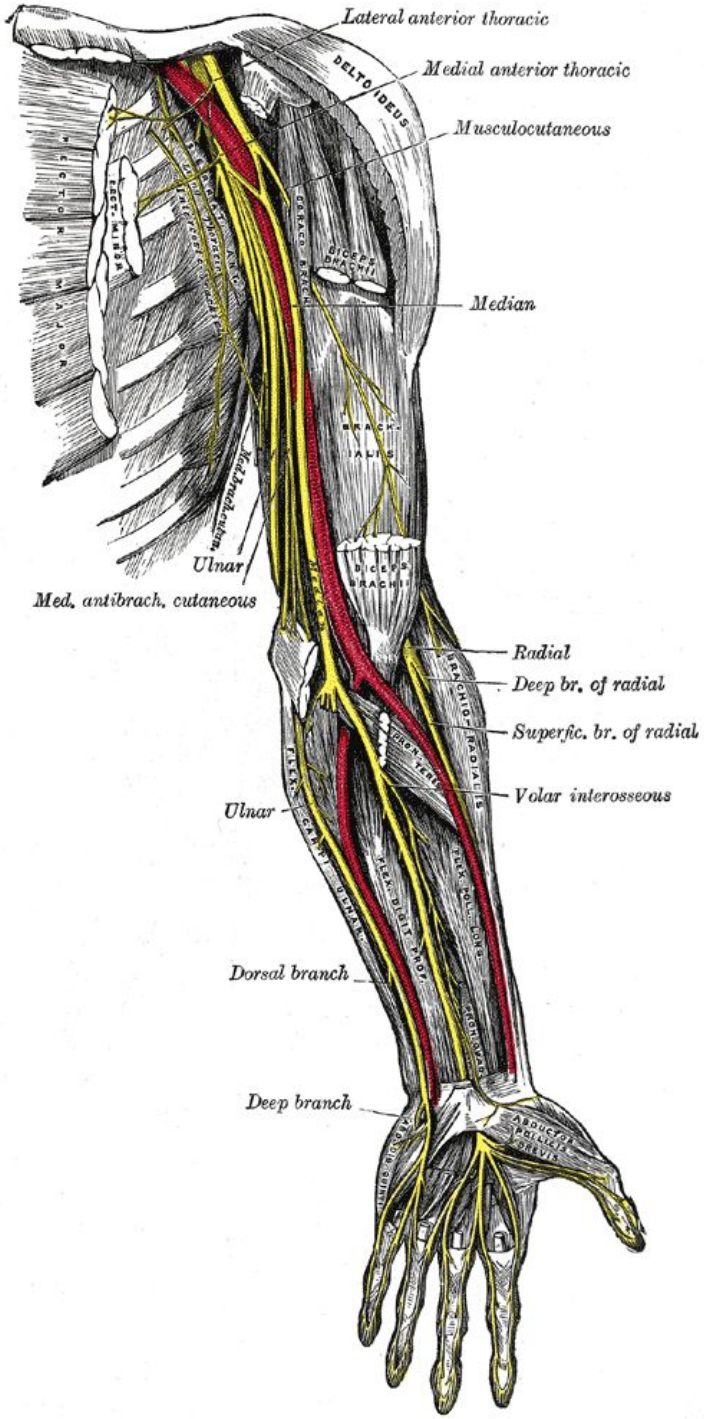
Lateral anterior thoracic
Medial anterior thoracic
Musculocutaneous
Median
Ulnar
Med. antibrach. cutaneous
Radial
Deep br. of radial
Superfic. br. of radial
Volar interosseous
Ulnar
Dorsal branch
Deep branch
PECTORALIS MAJOR
DELTOIDEUS
BICEPS BRACHII
BRACHIALIS
BRACHIO-RADIALIS

- Как и срединный нерв, локтевой нерв на плече ветвей не отдает. На предплечье мышечные ветви, rr. musculares, локтевого нерва иннервируют локтевую мышцу-сгибатель запястья и локтевую часть глубокого сгибателя пальцев, небольшая суставная ветвь иннервирует капсулу локтевого сустава.
- Тыльная ветвь локтевого нерва, r. dorsalis n. ulnaris, отходит от локтевого нерва на пределе между средней и дистальной третями предплечья, проходит под сухожилием локтевого сгибателя запястья, огибает локтевую кость и следует на тыльную поверхность кисти, где своими конечными ветвями - тыльными пальцевыми нервами (nn. digitales dorsales) – иннервирует кожу мизинца, безымянного пальца и локтевой стороны среднего пальца.

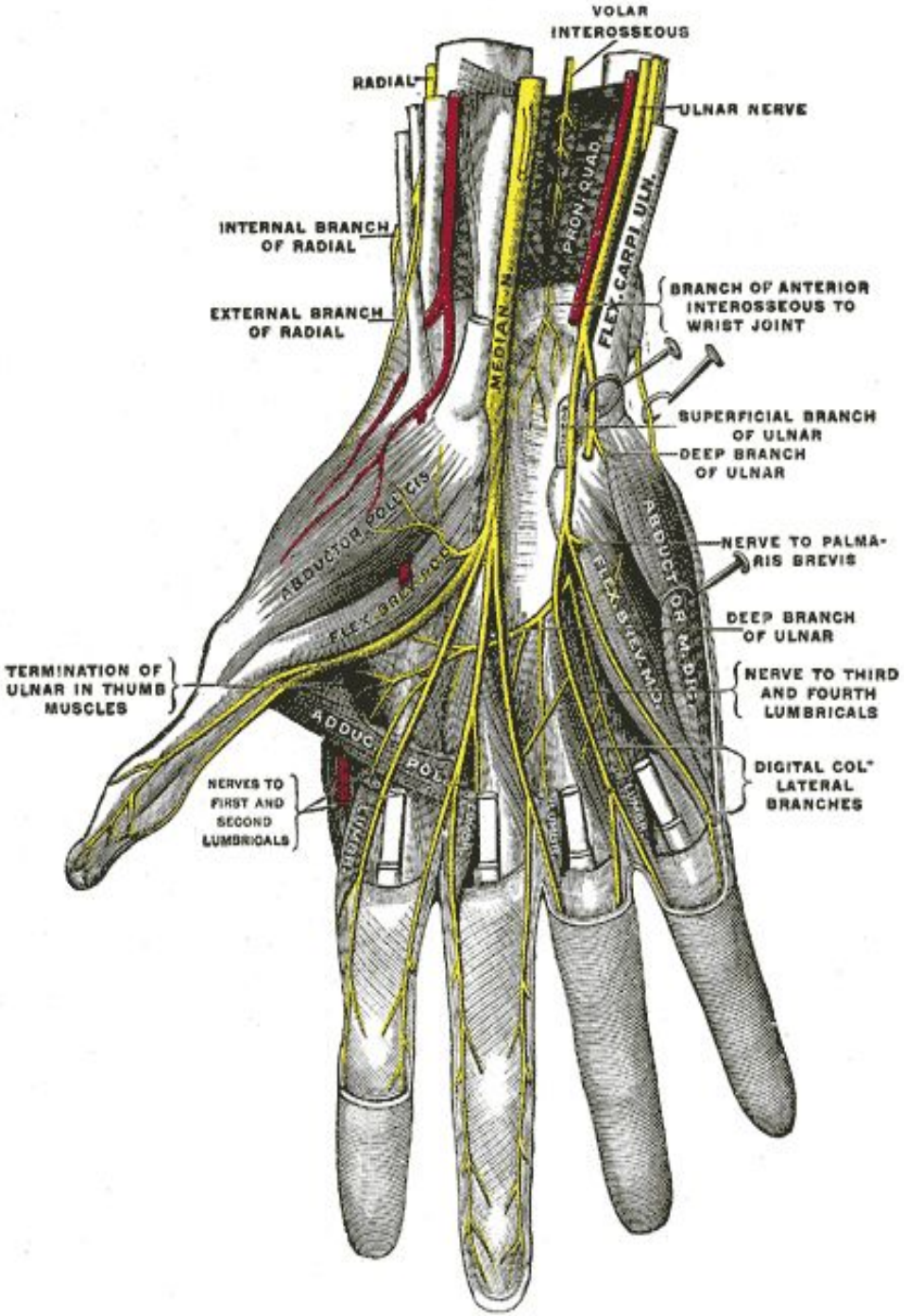
VOLAR INTEROSSEOUS
RADIAL
ULNAR NERVE
INTERNAL BRANCH OF RADIAL
EXTERNAL BRANCH OF RADIAL
MEDIAN N.
PRON. QUAD.
FLEX. CARPI ULN.
BRANCH OF ANTERIOR INTEROSSEOUS TO WRIST JOINT
SUPERFICIAL BRANCH OF ULNAR
DEEP BRANCH OF ULNAR
ABDUCTOR POLLICIS
FLEX. BREVIS
ABDUCTOR M. DIG.
FLEX. BREV. MIN.
NERVE TO PALMARIS BREVIS
DEEP BRANCH OF ULNAR
TERMINATION OF ULNAR IN THUMB MUSCLES
NERVE TO THIRD AND FOURTH LUMBRICALS
ADDUC
POL
DIGITAL COL" LATERAL BRANCHES
NERVES TO FIRST AND SECOND LUMBRICALS
LUMBRICALS

Ладонная ветвь локтевого нерва, r. palmaris n. ulnaris, является продолжением локтевого нерва, который проходит на ладонь вместе с локтевой артерией перед держателем сгибателей. Пройдя сбоку от гороховидной кости, ладонная ветвь локтевого нерва разделяется на поверхностную и глубокую ветви.

А) Поверхностная ветвь, r. superficialis, идет на кисти поверхностно под кожей и ладонным апоневрозом, отдает мышечную ветвь в короткую ладонную мышцу и продолжается в общий ладонный пальцевой нерв (n. digitalis palmaris communis), который идет в IV межпястном промежутке и разделяется на два собственных ладонных пальцевых нерва (nn. digitales palmares proprii), которые разветвляются в коже соседних поверхностей IV и V пальцев с ладонной стороны и в коже средней и дистальной фаланг этих пальцев с тыльной стороны. К коже локтевой стороны V пальца идет собственный ладонный пальцевой нерв, который отходит самостоятельно от поверхностной ветви.

Б) Глубокая ветвь, r. profundus, огибает с медиальной стороны крючок крючковатой кости, проходит сквозь толщу мышц гипотенора и по ходу артериальной глубокой ладонной дуги достигает мышц тенора. Нервы, которые отходят от глубокой ветви, иннервируют большинство мышц гипотенора (отводная мышца мизинца, короткая мышца-сгибатель мизинца и противопоставная мышца мизинца), среднюю группу мышц кисти мышцы тенора.

3. Медиальный кожный нерв плеча, n. cutaneus brachii medialis (C8-т1), начинается от медиального пучка плечевого сплетения, сопровождает подмышечную артерию и своими ветвями иннервирует кожу медиальной поверхности плеча, соединяясь с межреберно-плечевыми нервами (ветви II - III межреберных нервов).

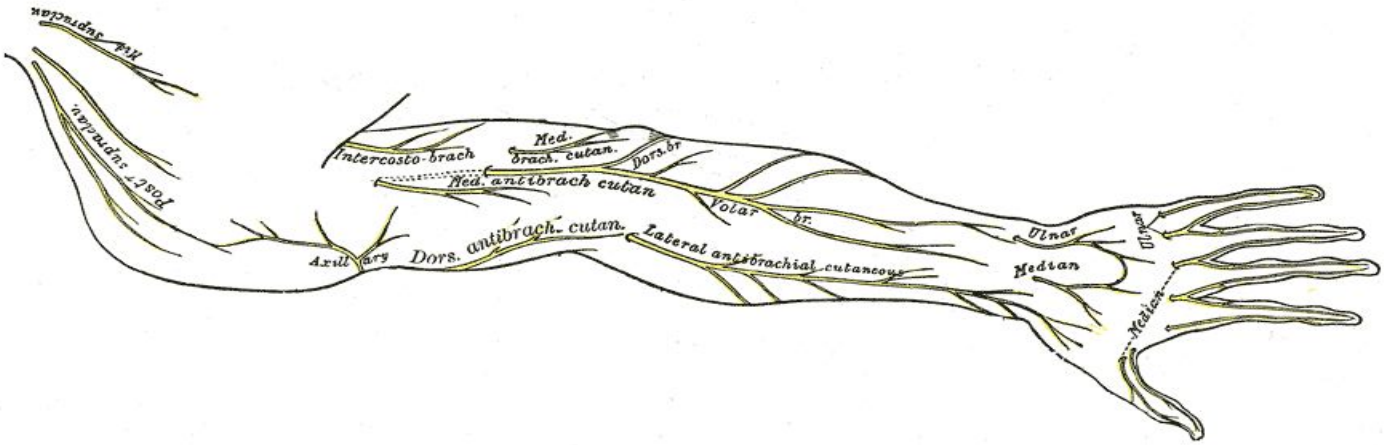
Intercosto-brach
Med. brach. cutan.
Dors. br
Med. antibrach cutan
Volar br.
Ulnar
Ulnar
Median
Median
Axill arg
Dors. antibrach. cutan.
Lateral antibrachial cutaneous

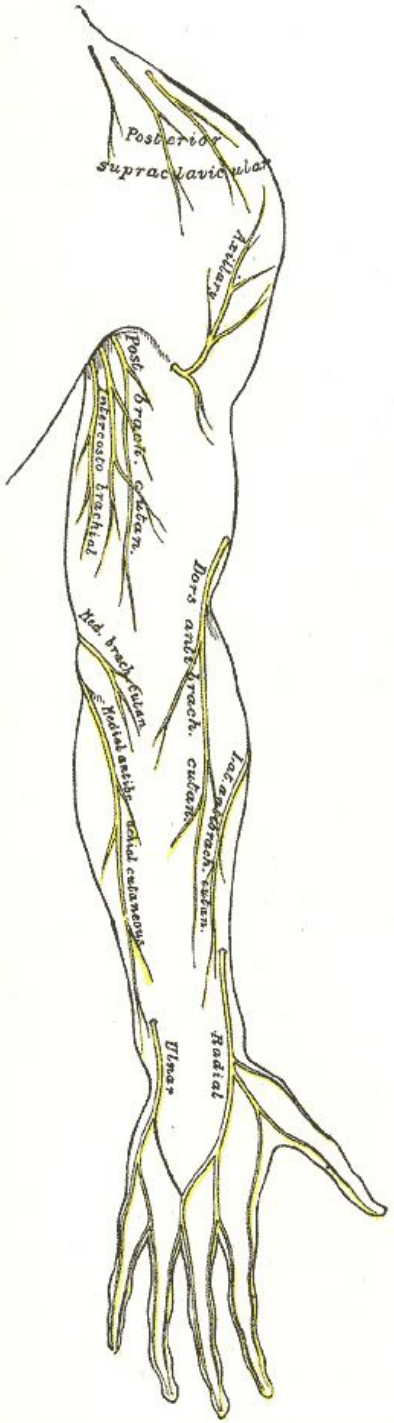
Posterior
Supraclavicular
Axillary
Post. brach. cutan.
Intercosto brachial
Dors. antibrach. cutan.
Lat. antibrach. cutan.
Med. brach. cutan.
Medial antibr. cutaneous
Ulnar
Radial

4. Медиальный кожный нерв предплечья, n. cutaneus antebrachii medialis (C8-t1), берет начало от медиального пучка плечевого сплетения, сопровождает на плече подмышечную артерию. Посредине плеча пронизывает фасцию плеча и достигает предплечье по ходу княжей вены. Передняя ветвь, r. anterior, этого нерва иннервирует кожу передней поверхности предплечья с медиальной стороны, а задняя ветвь, r. posterior, - кожу верхних 2/3 задней поверхности предплечья с медиальной стороны.

5. Мышечно-кожный нерв, n. musculocutaneus (C5-c7), отходит от бокового пучка плечевого сплетения, пронизывает клюво-плечевую мышцу и следует вниз между двуглавой мышцей плеча и плечевой мышцей. В локтевой ямке нерв идет в передней боковой локтевой борозде и продолжается на предплечье под названием бокового кожного нерва предплечья. На плече мышечные ветви, r. musculares, этого нерва иннервируют передние мышцы плеча. На предплечье боковой кожный нерв предплечья, n. cutaneus antebrachii lateralis, иннервирует кожу передне-боковой поверхности предплечья.

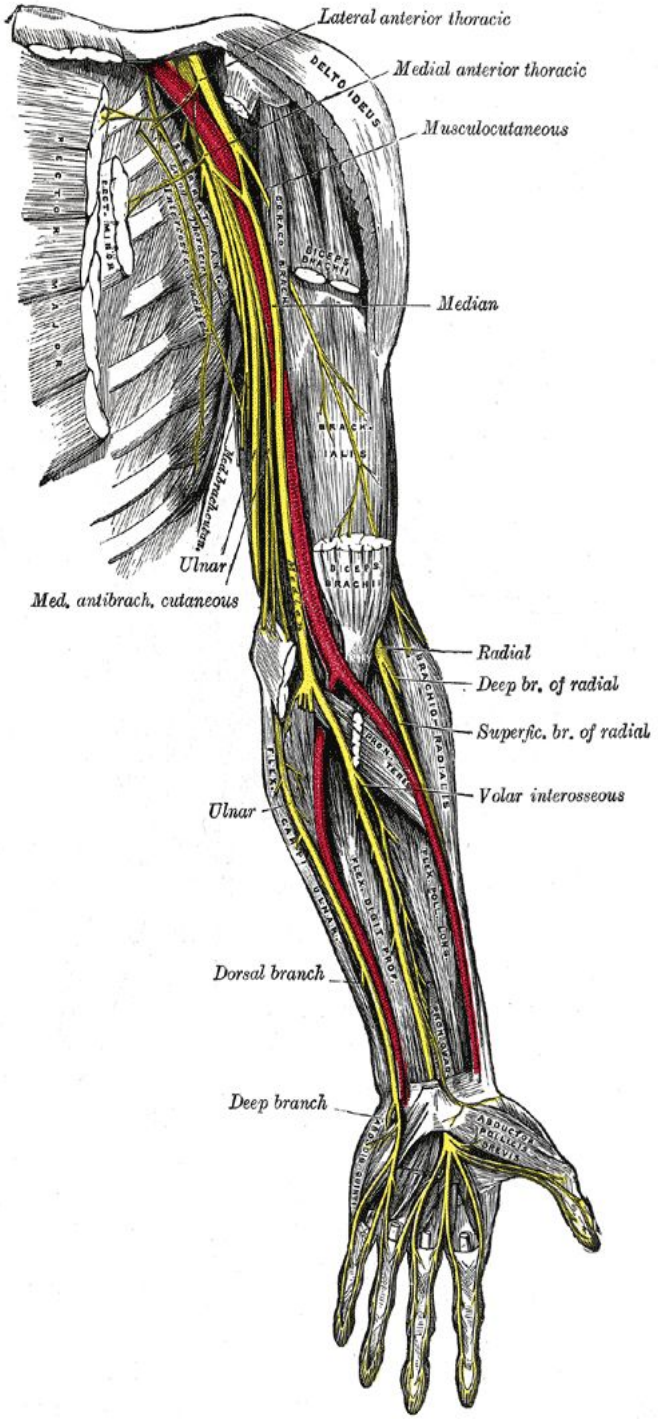
Lateral anterior thoracic
Medial anterior thoracic
Musculocutaneous
Median
Ulnar
Med. antibrach. cutaneous
Radial
Deep br. of radial
Superfic. br. of radial
Volar interosseous
Ulnar
Dorsal branch
Deep branch

6. Лучевой нерв, n. radialis (C5-t1), является продолжением заднего пучка плечевого сплетения. Этот нерв вообще есть, так сказать, "задним" нервом руки, потому что иннервирует преимущественно мягкие ткани задних участков верхней конечности. В подмышечной ямке лучевой нерв располагается сзади подмышечной артерии и лежит глубже предыдущих нервов. Он идет вниз в сторону и назад и в заднем участке плеча проходит в борозде лучевого нерва (в лучевом канале) вместе с глубокими сосудами плеча, спиральное обгибаючи плечевую кость. В локтевую ямку нерв проходит между плечевой мышцей, плечелучевой мышцей и длинной лучевой мышцей-разгибателем запястья и ниже уровня бокового надвыростка плечевой кости разделяется на две больших ветви - поверхностную и глубокую.

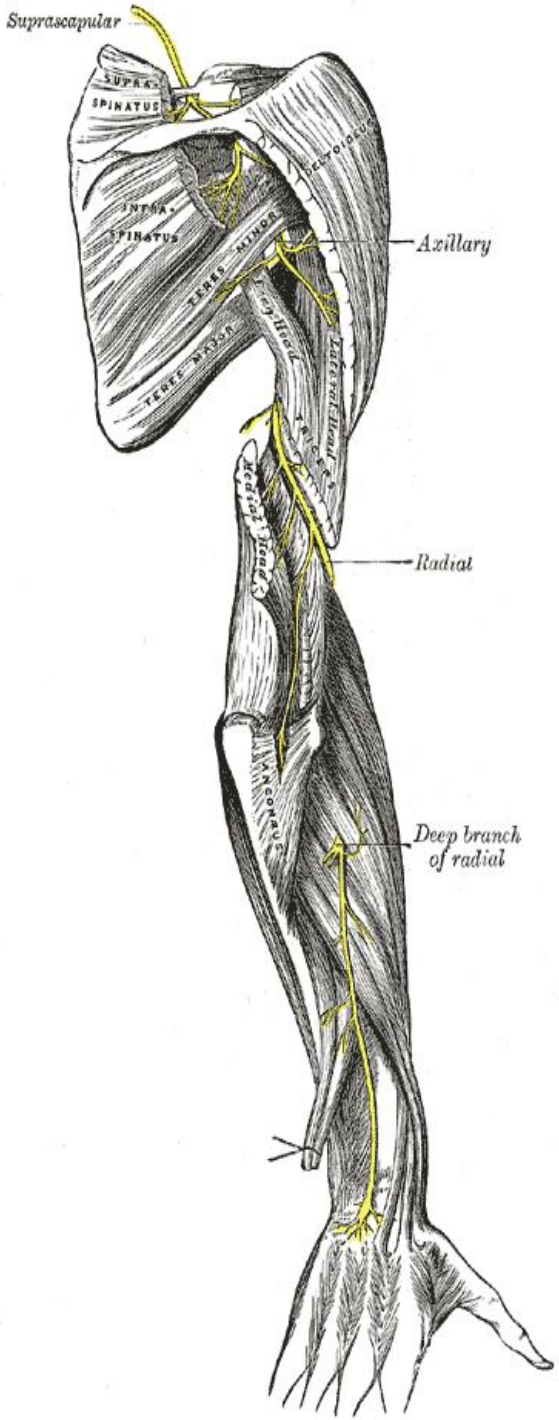
Suprascapular
SUPRA-SPINATUS
INFRA-SPINATUS
TERES MINOR
TERES MAJOR
Long Head
Lateral Head
Medial Head
ANCONEUS
Axillary
Radial
Deep branch of radial

- По ходу лучевой нерв отдает такие ветви:
- > Мышечные ветви, rr. musculares, лучевого нерва иннервируют все задние мышцы плеча - трехглавая мышца плеча, локтевая мышца, суставная мышца локтя, и отдельные боковые мышцы предплечья - плечелучевая мышца и длинная лучевая мышца-разгибатель запястья.
- > Задний кожный нерв плеча, n. cutaneus brachii posterior, отходит от лучевого нерва в подмышечной полости идет косо назад, пронизывает фасцию плеча и иннервирует кожу задней поверхности плеча.

- > Нижний боковой кожный нерв плеча, n. cutaneus brachii lateralis inferior, отходит от лучевого нерва на плече и иннервирует кожу боковой поверхности плеча ниже дельтовидного участка.
- > Задний кожный нерв предплечья, n. cutaneus antebrachii posterior, отходит от лучевого нерва на плече, пронизывает фасцию плеча около плечелучевой мышцы и разветвляется в коже задней поверхности предплечья.

Поверхностная ветвь, r. superficialis, лучевого нерва идет на предплечье в лучевой борозде вместе с лучевыми артерией и венами. Чуть выше уровня лучеизапястного сустава нерв пронизывает фасцию предплечья и переходит на тыл кисти, где разветвляется на 5 тыльных пальцевых нервы (nn. digitales dorsales), которые иннервируют кожу тыльных поверхностей проксимальних фаланг первых двух пальцев с обеих сторон и среднего пальца с лучевой стороны

Глубокая ветвь, r. profundus, пронизывает мышцу-супинатор, отдает задний межкостный нерв и разветвляется на мышечные ветви, которые иннервируют все задние мышцы предплечья и одну боковую мышцу, что не иннервуються самим лучевым нервом (лучевая мышца-разгибатель запястья) Задний межкостный нерв (предплечье), n. interosseus (antebrachii) posterior, идет по задней поверхности межкостной перепонки к кисти, отдает ветви в межкостную перепонку и кости предплечья.

- Грудные нервы
- Грудные нервы, nn. thoracici, количеством 12 пар, берут начало от двенадцати грудных нервных сегментов спинного мозга. Эти нервы выходят из позвоночного канала сквозь межпозвонковые отверстия ниже соответствующего грудного позвонка и сплетения не образуют. Двенадцатый грудной нерв выходит из межпозвонкового отверстия между последним грудным и первым поясничным позвонком.

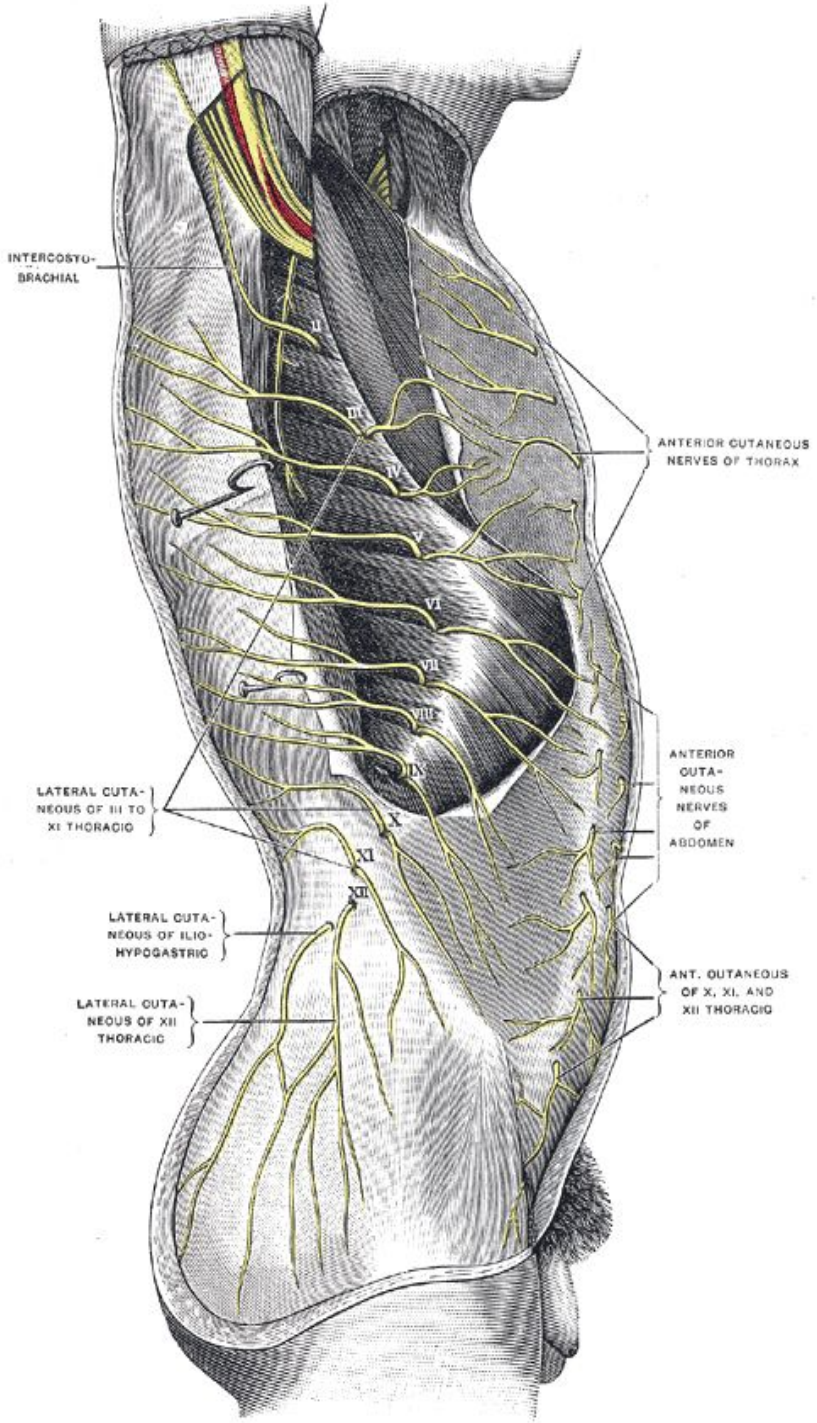
INTERCOSTO-BRACHIAL
II
III
IV
V
VI
VII
VIII
IX
X
XI
XII
ANTERIOR CUTANEOUS NERVES OF THORAX
ANTERIOR CUTA-NEOUS NERVES OF ABDOMEN
LATERAL CUTA-NEOUS OF III TO XI THORACIC
LATERAL CUTA-NEOUS OF ILIO-HYPOGASTRIC
LATERAL CUTA-NEOUS OF XII THORACIC
ANT. CUTANEOUS OF X, XI, AND XII THORACIC

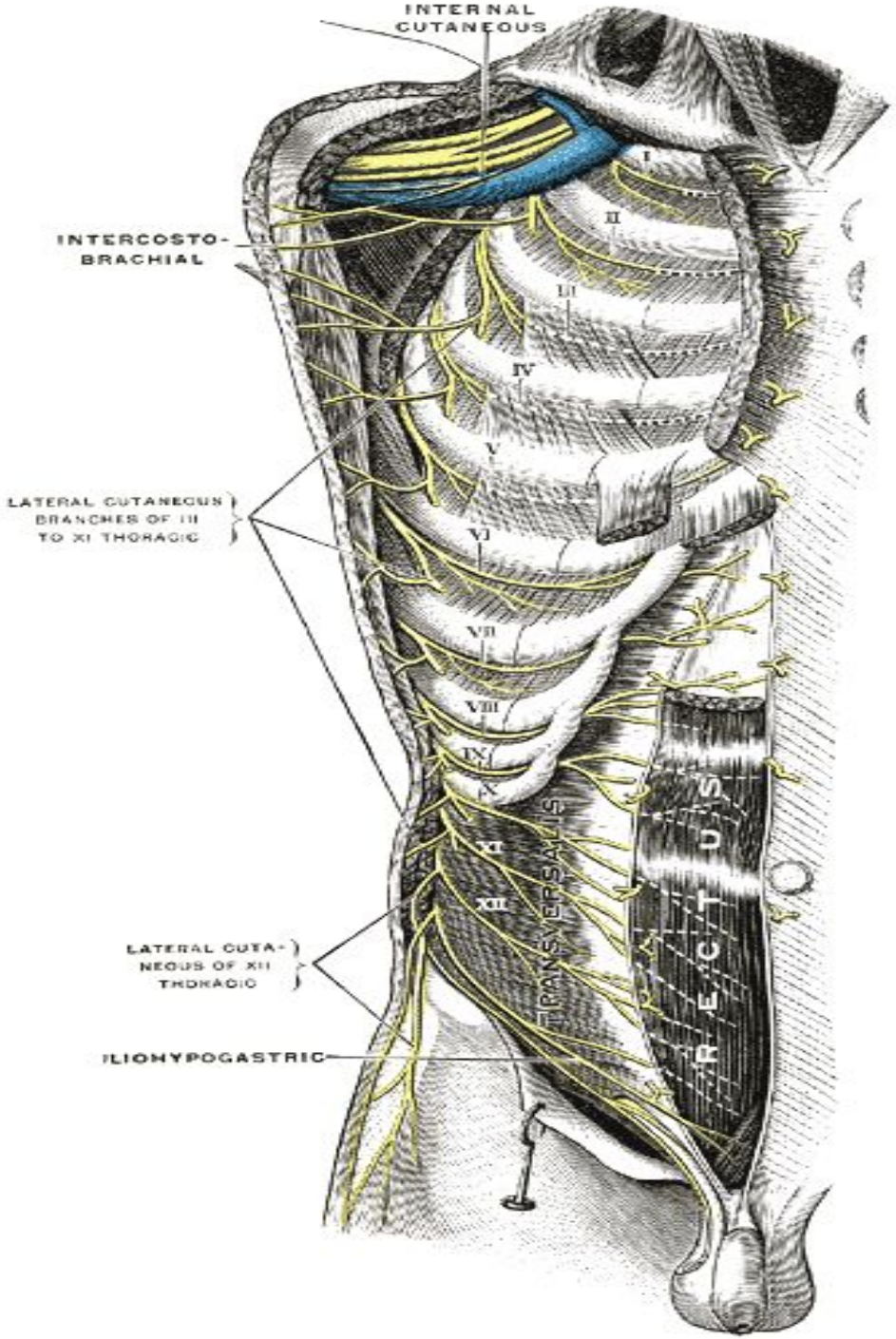
INTERNAL CUTANEOUS
INTERCOSTO-BRACHIAL
LATERAL CUTANEOUS BRANCHES OF III TO XI THORACIC
LATERAL CUTANEOUS OF XII THORACIC
ILIOHYPOGASTRIC
I
II
III
IV
V
VI
VII
VIII
IX
X
XI
XII
TRANSVERSALIS
RECTUS

Задние ветви, rr. posteriores, грудных нервов идут назад, пронизывают глубокие мышцы спины и заканчиваются кожными ветвями. Каждая из задних ветвей грудных нервов отдает медиальную и боковую мышечные ветви (r. muscularis medialis/ lateralis), которые иннервируют глубокие мышцы спины, и заднюю кожную ветвь (r. cutaneus posterior), которая иннервирует кожу позвоночной, лопатной, подлопаточной и поясничной областей спины

- Передние ветви (или межреберные нервы), rr. anteriores (nn. intercostales), ложатся между ребрами и следуют между ними в вентральном направлении. Передняя ребром, ветвь XII-го грудного нерва идет под последним .потому зовется подреберным нервом (n. subcostalis)
- Межреберные нервы. Каждый межреберный нерв, n. intercostalis, идет в межреберном промежутке между внутренним и самым глубоким межреберными мышцами около нижнего края ребра вместе с межреберными (задними или передними) артерией и веной, которые размещены выше нерва

Нерв лежит под одноименной артерией. Верхние шесть межреберные нервы, идя в межреберных промежутках, достигают края грудины и разветвляются в коже этого участка. Следующие три (VII- Их-й) межреберных нерва, достигая по межреберным промежуткам реберной дуги, пересекают хрящ нижлежащего ребра и идут дальше между поперечным и внутренним косым мышцами живота, заканчиваясь кожными ветвями.

Последние два (X - XII-й) межреберных нерва сначала идут в межреберных промежутках глубже наружной межреберной мышцы (подреберный нерв идет глубже квадратной мышцы поясницы), а дальше следуют в боковой и передней стенке живота. Межреберные нервы иннервируют глубокие мышцы грудной клетки и мышцы брюшной стенки, это - наружные и внутренние межреберные мышцы, подреберные мышцы, поперечные мышцы грудной клетки и живота, наружную и внутреннюю косые мышцы живота, прямую и пирамидальную мышцы, квадратную мышцу поясницы.

- Поясничные нервы
- Поясничные нервы, nn. lumbales, количеством 5 пар, выходят из позвоночного канала сквозь межпозвонковые отверстия ниже соответствующего поясничного позвонка.
- Задние ветви, rr. posteriores, поясничных нервов идут назад, проходят между реберными отростками поясничных позвонков, и каждая из них разделяется на медиальную и боковую ветви. Двигательная медиальная ветвь, r. medialis, иннервирует глубокие мышцы спины. Чувствительная боковая ветвь, r. lateralis, иннервирует кожу верхней части ягодичного участка. Эти боковые ветви поясничных нервов зовутся верхними ягодичнимы ветвями (rr. clunium [gluteales] superiores).

ПОЯСНИЧНОЕ СПЛЕТЕНИЕ

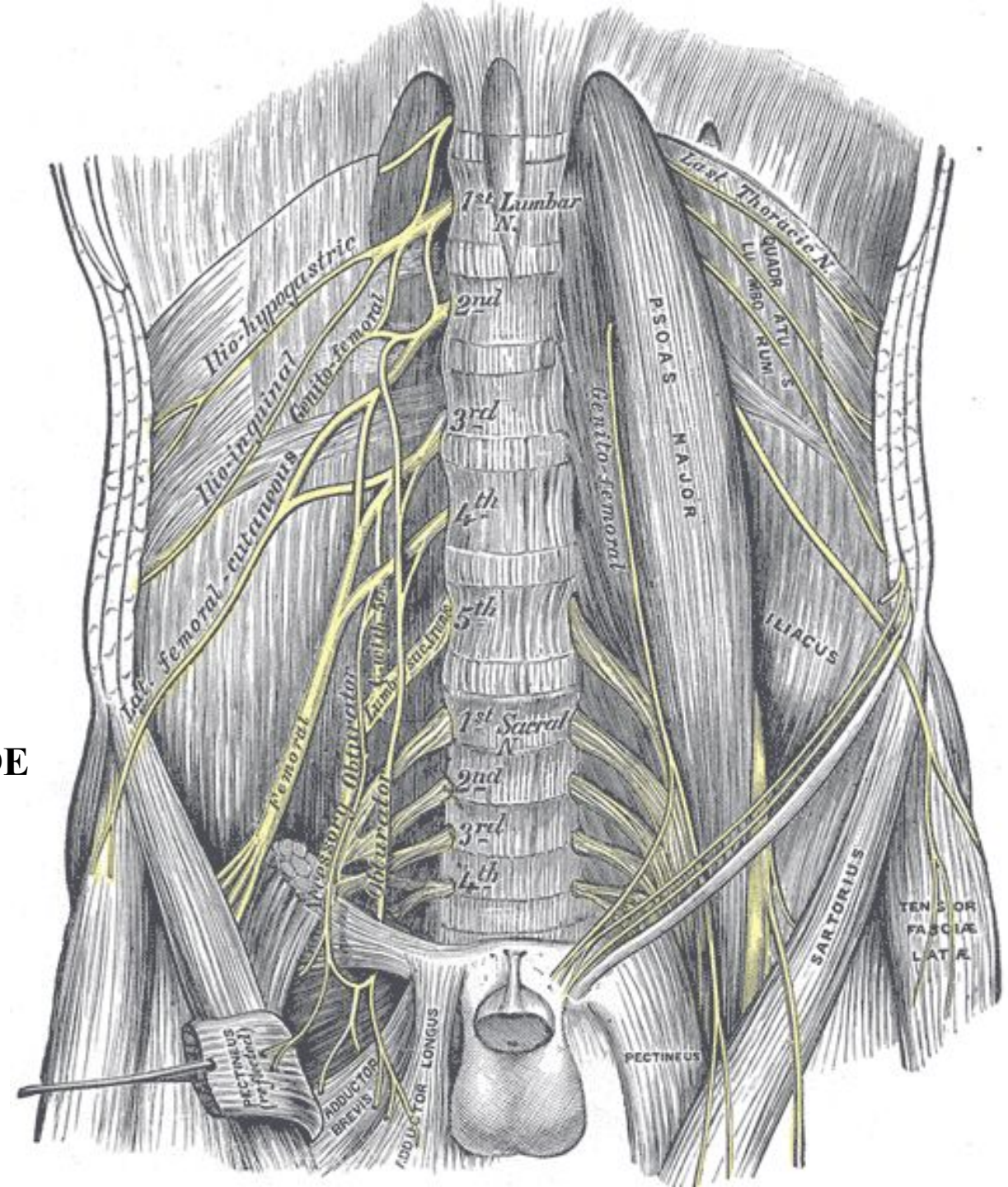

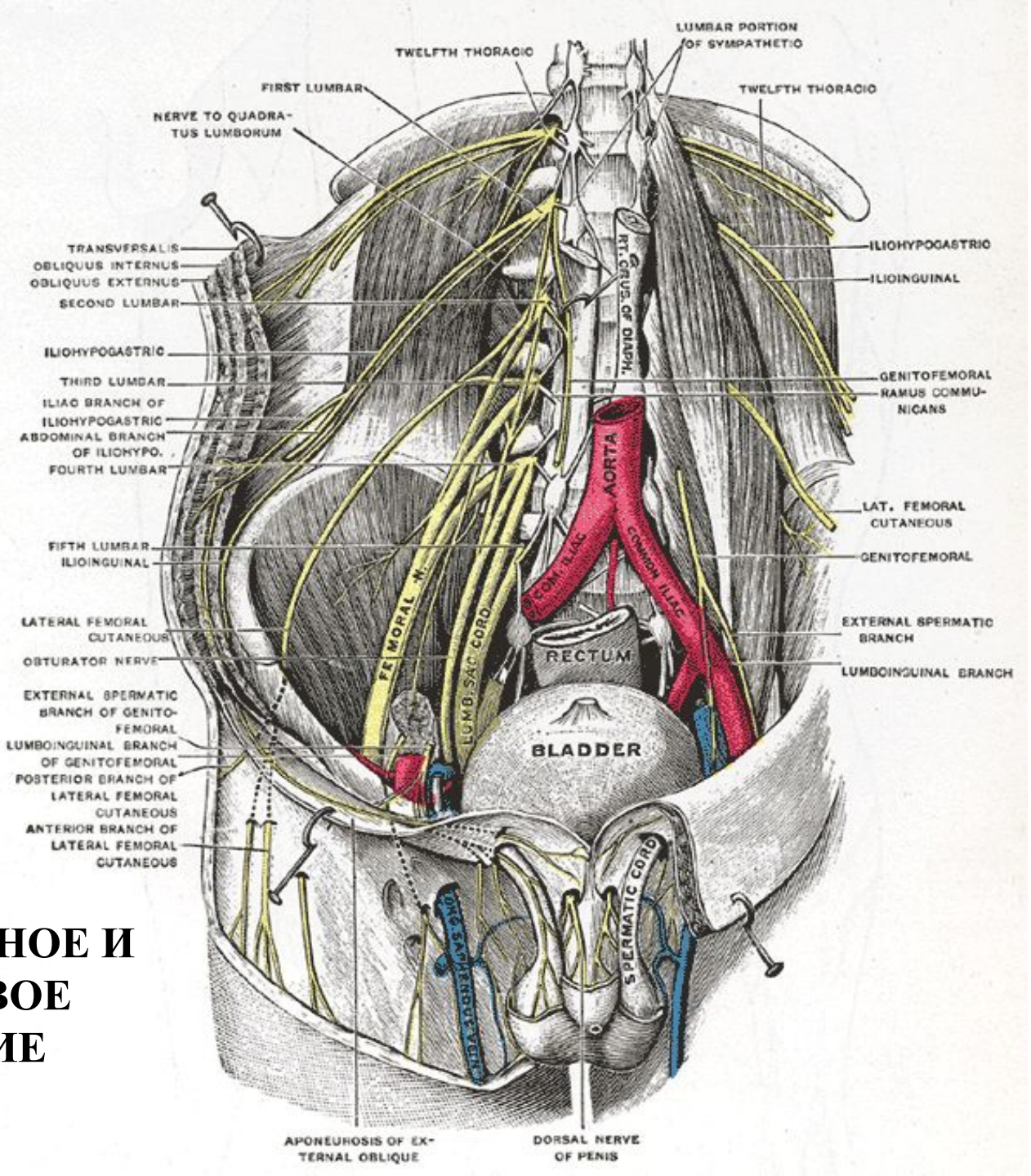

ПОЯСНИЧНОЕ И КРЕСТЦОВОЕ СПЛЕТЕНИЕ

Передние ветви, rr. anteriores, поясничных нервов • формируют поясничное сплетение. Поясничное и крестцовое сплетения связаны между собой пояснично-крестцовым стволом, потому их часто объединяют словом пояснично-крестцовое сплетение, plexus .lumbosacralis

- Поясничное сплетение
- Поясничное сплетение, plexus lumbalis, образованное передними ветвями четырех верхних поясничных нервов и частью волокон передней ветви XII-го грудного нерва

- Оно располагается впереди поперечных отростков поясничных позвонков и квадратной мышцы поясницы, сзади большой поясничной мышцы и, частично, в толще последней.
- Короткие мышечные ветви отходят от передних ветвей поясничных нервов еще к образованию сплетения и иннервируют квадратную мышцу поясницы, большую и малую поясничные мышцы, межпоперечные боковые мышцы поясницы.
- Ветвями поясничного сплетения являются такие нервы:

1. Подвздошно-поясничный нерв, n. iliohypogastricus (L1-t12), выходит из-под бокового края большой поясничной мышцы и идет в сторону по передней поверхности квадратной мышцы поясницы. Дальше он проходит вперед и вниз параллельно подреберному нерву в толще боковой стенки живота между внутренней косой и поперечной мышцами, иннервирует боковые мышцы живота и разделяется на две чувствительных конечных ветви. Боковая кожная ветвь, r. cutaneus lateralis, иннервирует кожу верхнебоковой части ягодичного участка. Передняя кожная ветвь, r. cutaneus anterior, пронизывает апоневроз внешней косой мышцы живота над поверхностным паховым кольцом и иннервирует кожу живота над лобком.

2. Подвздошно-паховый нерв, n. ilioinguinalis (L1-(T12)), выходит из-под бокового края большой поясничной мышцы ниже подвздошно-подчревного нерва и идет параллельно этому нерву. Дальше подвздошно-паховый нерв проходит между внутреней косой и поперечной мышцами живота, иннервирует боковые мышцы живота и заходит в паховый канал. В паховом канале нерв размещается перед семенным канатиком у мужчин, или круглой связкой матки у женщин.

По выходу из канала через поверхностное кольцо нерв разветвляется на следующие чувствительные конечные ветви. Передние мошонковые нервы, nn. scrotales anteriores, иннервируют у мужчин кожу корня полового члена, лобка, верхнемедиальной поверхности бедра и передних отделов мошонки. Передние губные нервы, nn. labiales anteriores, иннервируют у женщин кожу больших половых губ, лобка и верхнемедиальной поверхности бедра.

Полово-бедренный нерв, n. genitofemoralis (L1-l2), .3 пронизывает большую поясничную мышцу, появляется на его передней поверхности на уровне II-го поясничного позвонка и разделяется на две ветви: половую и бедренную. Половая ветвь, r. genitalis, входит в паховый канал, где располагается сзади семенного канатика у мужчин, или круглой связки матки у женщин, выходит из канала сквозь поверхностное паховое кольцо и

иннервирует у мужчин кожу и мясистую оболочку мошонки, кожу верхнемедиальной поверхности бедра, мышцу-поднимающую яичка, а в женщин - круглую связку матки, кожу больших половых губ и верхнемедиальной поверхности бедра. Бедренная ветвь, r. femoralis, выходит из полости таза через сосудистую лакуну сбоку от бедренной артерии, пронизывает решетчатую фасцию и иннервирует кожу верхнемедиальной поверхности бедра сразу под паховой связкой.

4. Латеральный кожный нерв бедра, n. cutaneus femoris lateralis, появляется на поверхности бокового края большой поясничной мышцы, идет вниз по передней поверхности подвздошной мышцы, выходит из полости таза через боковую часть мышечной лакуны и иннервирует кожу боковой поверхности бедра.

5. Запирательный нерв, n. obturatorius (L2-l4), появляется на поверхности бокового края большой поясничной мышцы, идет вниз вдоль боковой стенки малого таза, выходит из полости таза на бедро через запирательный канал и разделяется на переднюю и заднюю ветви.

> Передняя ветвь, r. anterior, является продолжением основного ствола нерва, проходит между коротким и длинным приводящими мышцами, иннервирует эти мышцы, а также еще наружную запирательную и тонкую мышцы. Дистальнее передняя ветвь продолжается в кожную ветвь (r. cutaneus), которая пронизывает широкую фасцию между портняжным и длинной приводящими мышцами и иннервирует кожу нижних 2/3 медиальной поверхности бедра.

> Задняя ветвь, r. posterior, пронизывает наружную запирательную мышцу, ложится между большим и коротким мышцами и иннервирует названные мышцы. Таким образом, двигательные волокна общего нерва иннервируют, в основном, медиальную группу мышц бедра. Чувствительные волокна задней ветви достигают задней стенки капсулы коленного сустава.

6. Бедренный нерв, n. femoralis (L2-l4), выходит из-под бокового края большой поясничной мышцы, идет под подвздошной фасцией между большим поясничной и подвздошной мышцами и выходит из полости таза сквозь мышечную лакуну. На передней поверхности бедра нерв идет вниз в пределах бедренного треугольника сбоку от бедренных сосудов и продолжается в приводящий канал под названием подкожного нерва нерв.

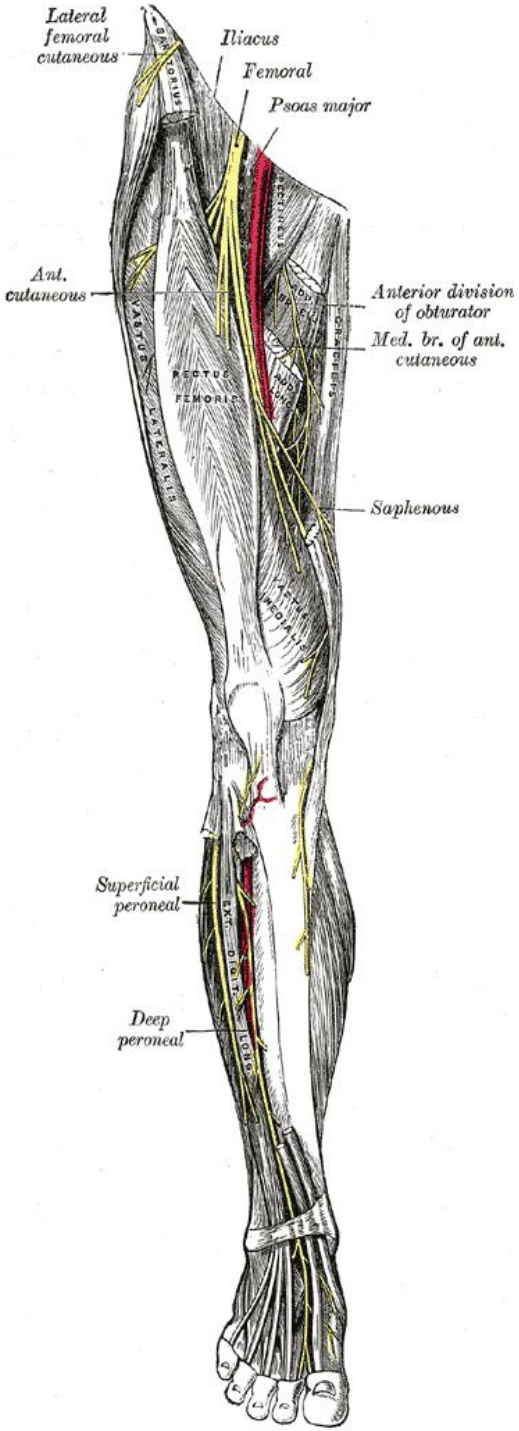

БЕДРЕННЫЙ НЕРВ

- < Мышечные ветви иннервируют передние мышцы бедра, портняжную мышцу, четырехглавую мышцу .бедра и суставную мышцу колена
- > Передние кожные ветви, rr. cutanei anteriores, бедренного нерва, количеством 3-5, пронизывают широкую фасцию и иннервируют кожу нижних 3/4 передней поверхности бедра.

> Подкожный нерв, n. saphenus, за функцией - чувствительный, является непосредственным продолжением бедренного нерва. Выходит из приводящего канала через его переднюю стенку вместе с нисходящей артерией колена, пронизывает широкую фасцию и в сопровождении большой подкожной вены спускается по голени к стопе. Подкожный нерв иннервирует кожу ниже коленного сустава, по медиальной поверхности голени и медиальном краю стопы к большому пальцу стопы включительно.

- Крестцовые нервы
- Крестцовые нервы, nn. sacrales, - пять спинномозговых нервов, которые происходят от крестцовых сегментов спинного мозга. От места образования (слияние корешков) крестцовые нервы следуют вниз сначала в позвоночном, потом в крестцовом канале, и еще в позвоночном канале разделяются на свои основные ветви: оболонные, соединительные, задние и передние.

ПОЯСНИЧНОЕ СПЛЕТЕНИЕ

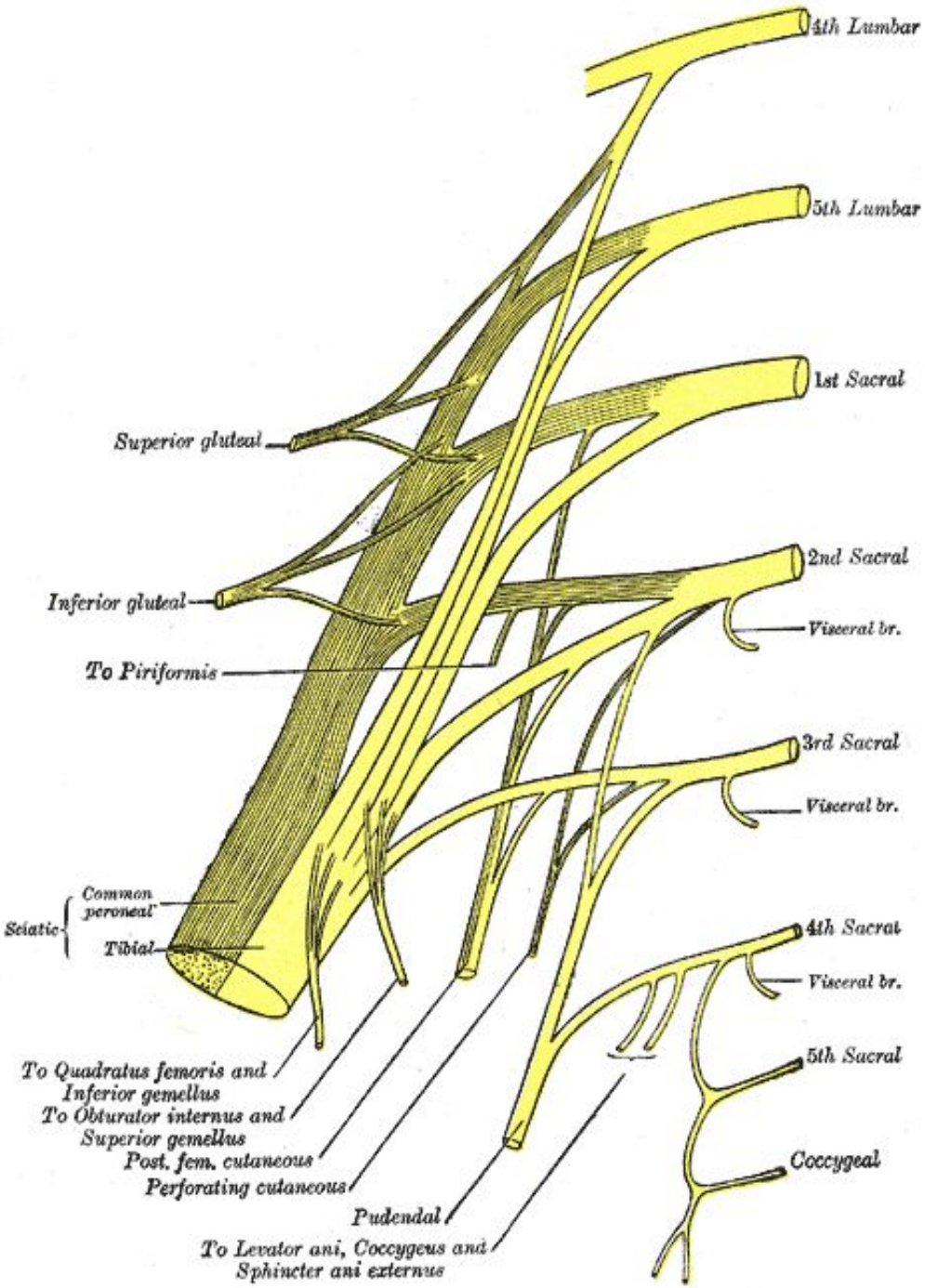

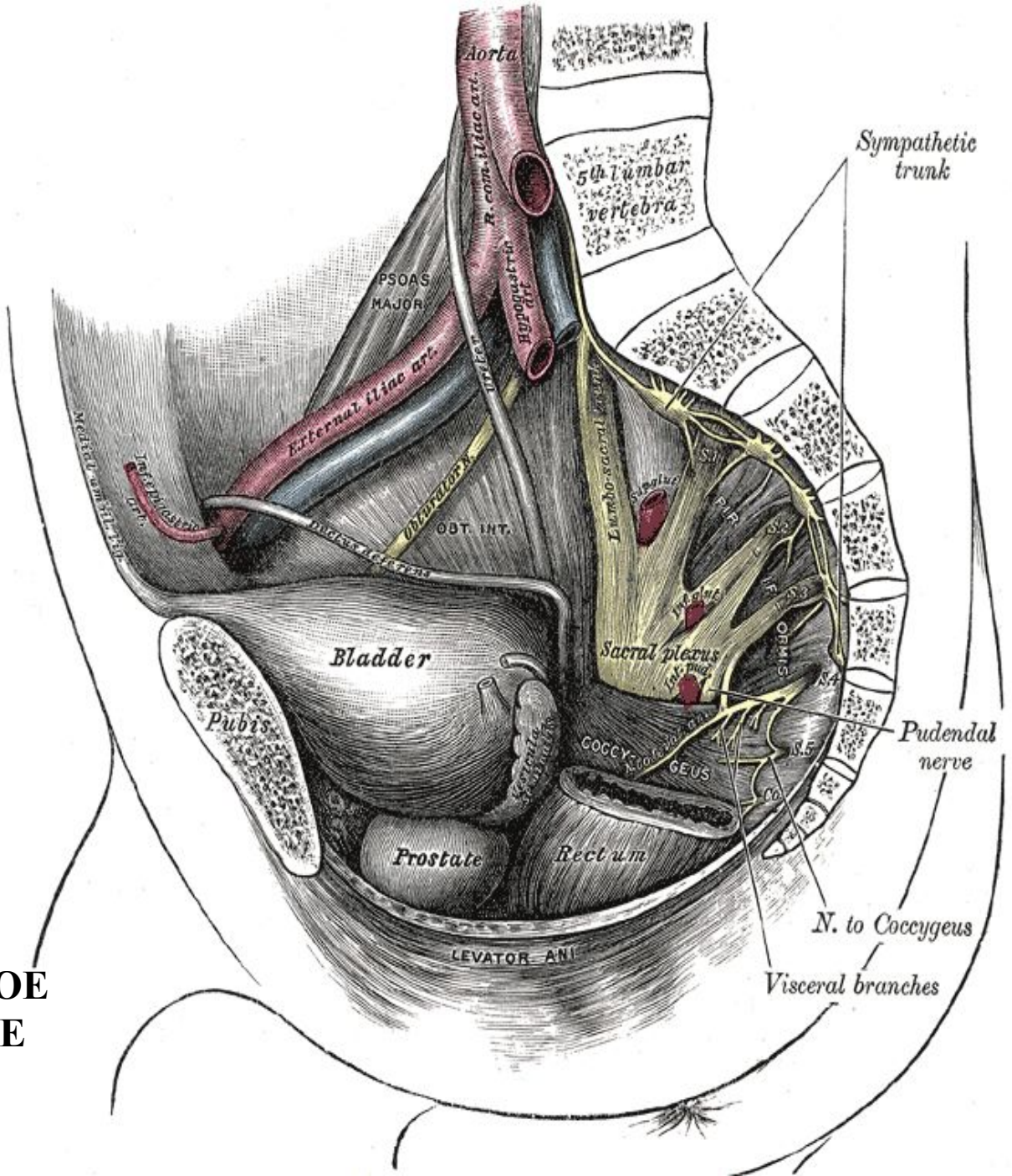

КРЕСТЦОВОЕ СПЛЕТЕНИЕ

Задние ветви, rr. posteriores, за функцией - смешаные, выходят из крестцового канала сквозь соответствующие задние крестцовые отверстия (ветви верхних 4 нервов); задняя ветвь V-го крестцового нерва выходит из канала сквозь крестцовое отверстие. Каждая задняя ветвь разделяется в свою очередь на две ветви - медиальную и боковую. медиальная ветвь, r. medialis, иннервирует кожу над крестцовой костью.

- Крестцовое сплетение
- Крестцовое сплетение, plexus sacralis, образованное передними ветвями верхних четырех крестцовых нервов, V-го поясничного и частью передней ветви I-го поясничного нерва. Передняя ветвь V поясничного нерва та часть передней ветви IV поясничного нерва формируют пояснично-крестцовый ствол (truncus lumbosacralis). Этот ствол спускается в полость малого таза сквозь ее верхнее отверстие и на передней поверхности грушевидной мышцы присоединяется к крестцовому сплетению.

Крестцовое сплетение размещено на передней поверхности грушевидной мышцы под тазовой фасцией. Оно имеет форму треугольника, основа которого обращена к передним крестцовым отверстиям (место выхода из крестцового канала передних ветвей крестцовых нервов), а верхушка - к подгрушевидному отверстию (место выхода из полости таза подавляющего количества ветвей крестцового сплетения). Ветви крестцового сплетения можно условно разделить на короткие и длинные. Короткие ветви иннервируют мышцы и кожу, преимущественно, в участке таза, а длинные ветви –мышцы и кожу свободной верхней конечности.

- Короткие ветви крестцового сплетения
- 1. Мышечные ветви следуют к таким мышцам - грушевидной (n. musculi piriformis), внутренней запирательной (n. musculi obturatorii interni), квадратной мышцы бедра (п. mucsuli quadrati femoris), непостоянно - к верхней и нижней близнецовым мышцам.

Верхний ягодичный нерв, n. gluteus superior .2 • (L4-S1), выходит из полости таза через надгрушевидное отверстие, проходит между малой и средней ягодичнимы мышцами и достигает мышцы что напрягает широкую фасцию бедра. Иннервирует .названные мышцы

- 3. Нижний ягодичный нерв, n. gluteus inferior (L5-s2), оставляет таз сквозь подгрушевидное отверстие, идет к большой ягодичной мышце и разветвляется в её толще. Кроме большой ягодичной мышцы иннервирует еще капсулу тазобедренного сустава.
- 4. Половой нерв, n. pudendus (S2-s4), выходит из таза через подгрушевидное отверстие, огибает седалищную ость и заходит опять в полость таза через малое седалищное отверстие, попадая к седалищно-прямокишковой ямке. Дальше нерв идет вперед по боковой стенке седалищно-прямокишновой ямке и продолжается в свою конечную ветвь - спинковый нерв полового члена (или клитора).

Седалещный нерв

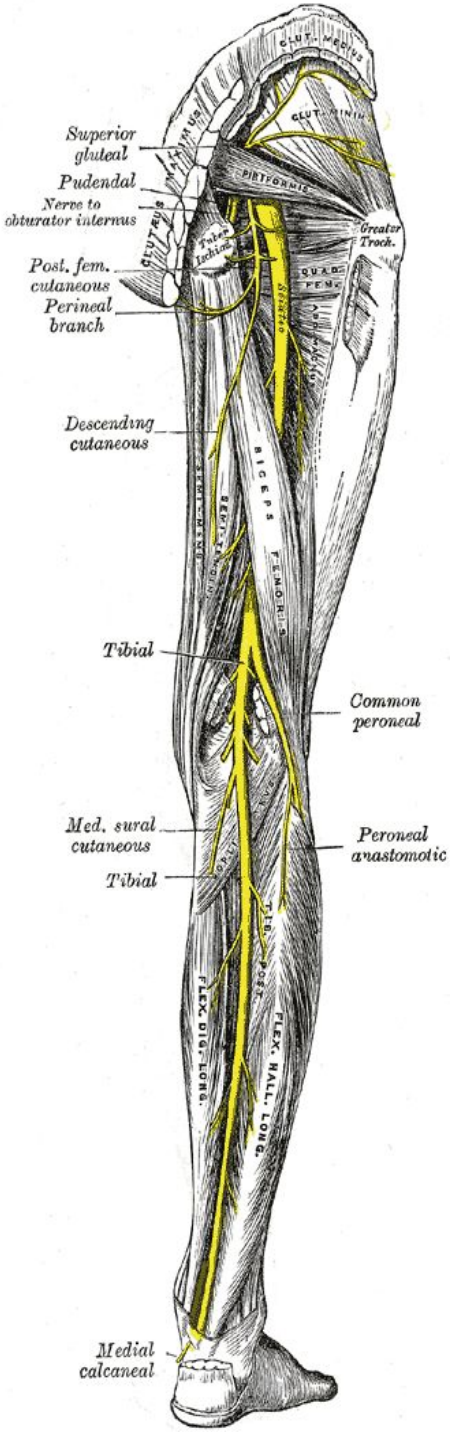

- До выхода из полости таза от полового нерва отходят небольшие мышечные ветви, которые иннервируют мышцу- что поднимает анус, копчиковую мышцу, а также ветви, которые соединяются с ветвями нижнего подчревного сплетения и иннервируют средний отдел прямой кишки, дно мочевого пузыря, верхний отдел влагалища.
- В седалищно-прямокишковой ямке нерв отдает такие ветви:

а) нижние прямокишковые нервы, nn. rectales (anales) inferiores, которые иннервируют наружную мышцу-что сжимает анус и кожу в участке ануса; б) промежностные нервы, nn. perineales, которые достигают промежности и иннервируют мышцы промежности

в) спинковий нерв полового члена (или клитора у женщин), n. dorsalis penis/ clitoridis), какой идет вперед по внутренней поверхности ветви седалищной и нижней ветви лобковой костей, пронизывают мочеполовую диафрагму и вместе с одноименной артерией ложится на спинку полового члена; этот нерв иннервирует пещеристые тела и кожу полового члена (в женщин - кожу больших и малых половых губ), а также глубокие мышцы мочеполовой диафрагмы - глубокая поперечная мышца промежности.

- Длинные ветви крестцового сплетения
- 1. Задний бедренный кожный нерв, n. cutaneus femoralis posterior (S1-s3), выходит из полости таза сквозь подгрушевидное отверстие медиальнее от седалищного. Он иннервирует кожу задней поверхности бедра до подколенной ямки.

2. Седалищный нерв, n. ischiadicus (L4-s3), - наибольший нерв человеческого тела. Выходит из полости таза сквозь подгрушевидное отверстие, располагаясь сбоку от других нервов и сосудов, проходит под большой ягодичной мышцей сбоку от сидалещного горба и спускается вниз в заднем участке бедра между полуперепончатой мышцей и двуглавой мышцей бедра, достигая подколенной ямки. В верхнем углу подколенной ямки седалищный нерв разделяется на две больших ветви – больше берцовый и общий малоберцовый нервы.

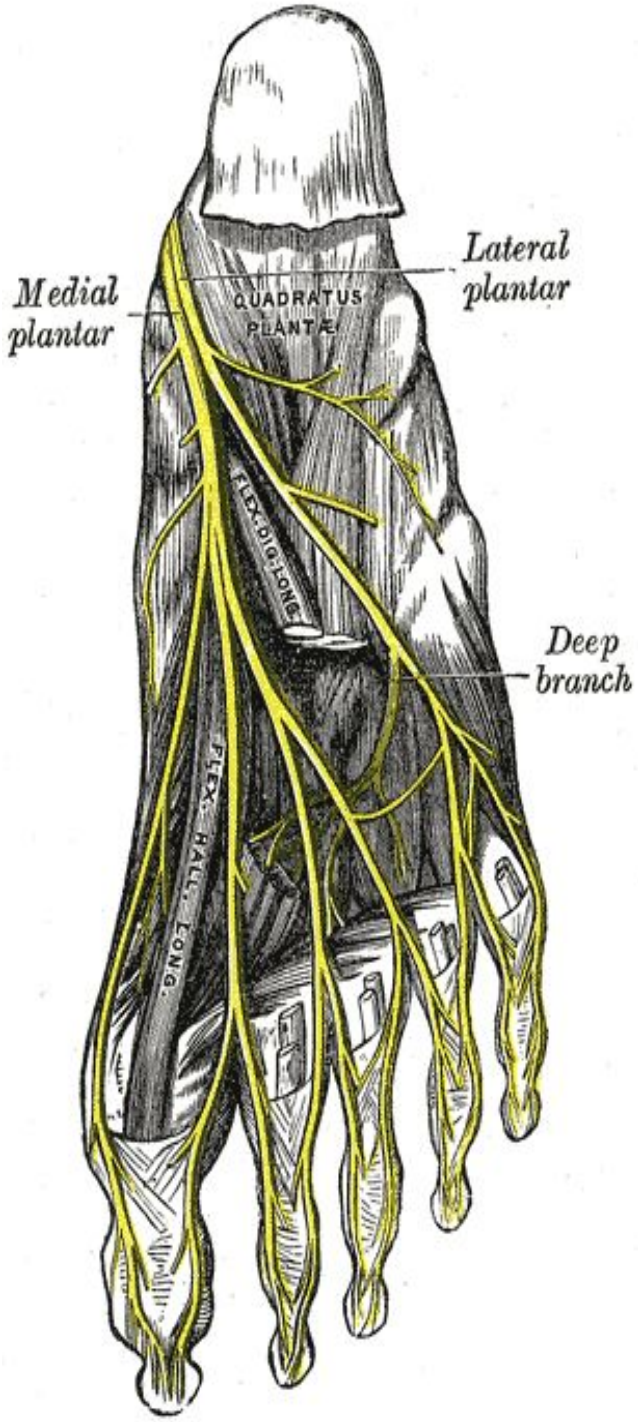

КОНЕЧНЫЕ ВЕТВИ БОЛЬШЕБЕРЦОВОГО НЕРВА

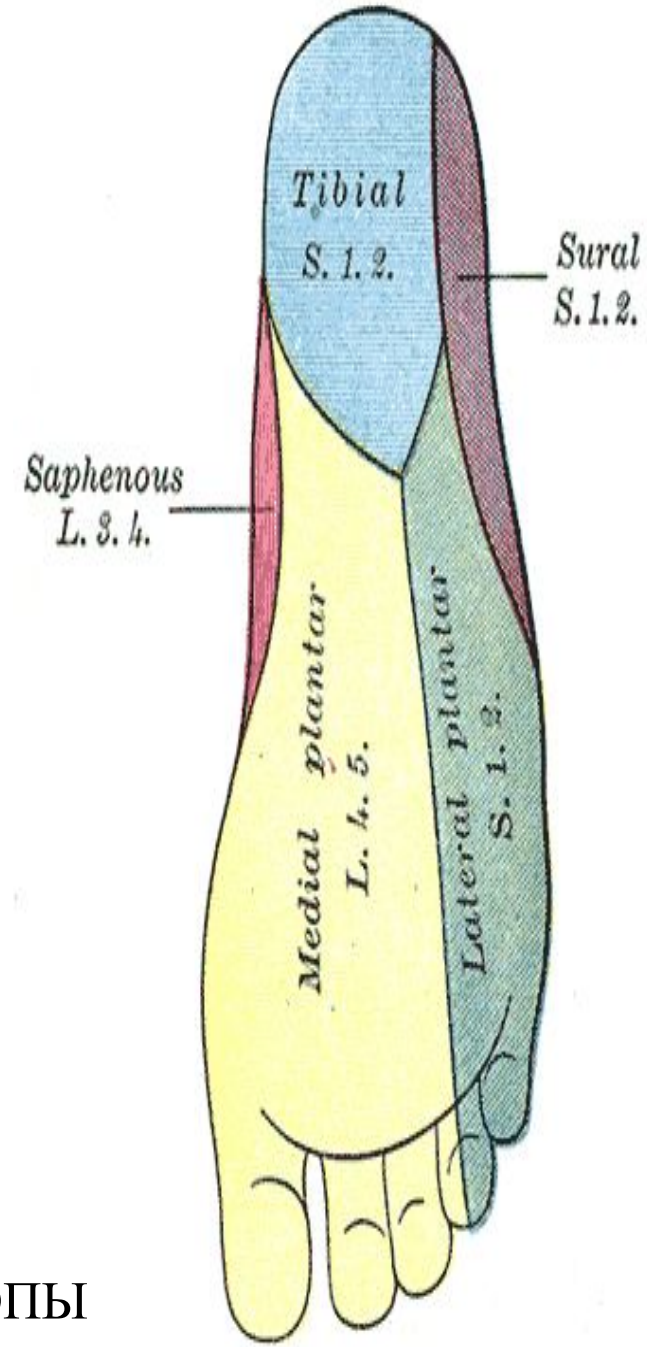

ЧУВСТВИТЕЛЬНАЯ ИННЕРВАЦИЯ ПОДОШВЕНОЙ ПОВЕРХНОСТИ СТОПЫ

ОБЩИЙ МАЛОБЕРЦОВЫЙ НЕРВ

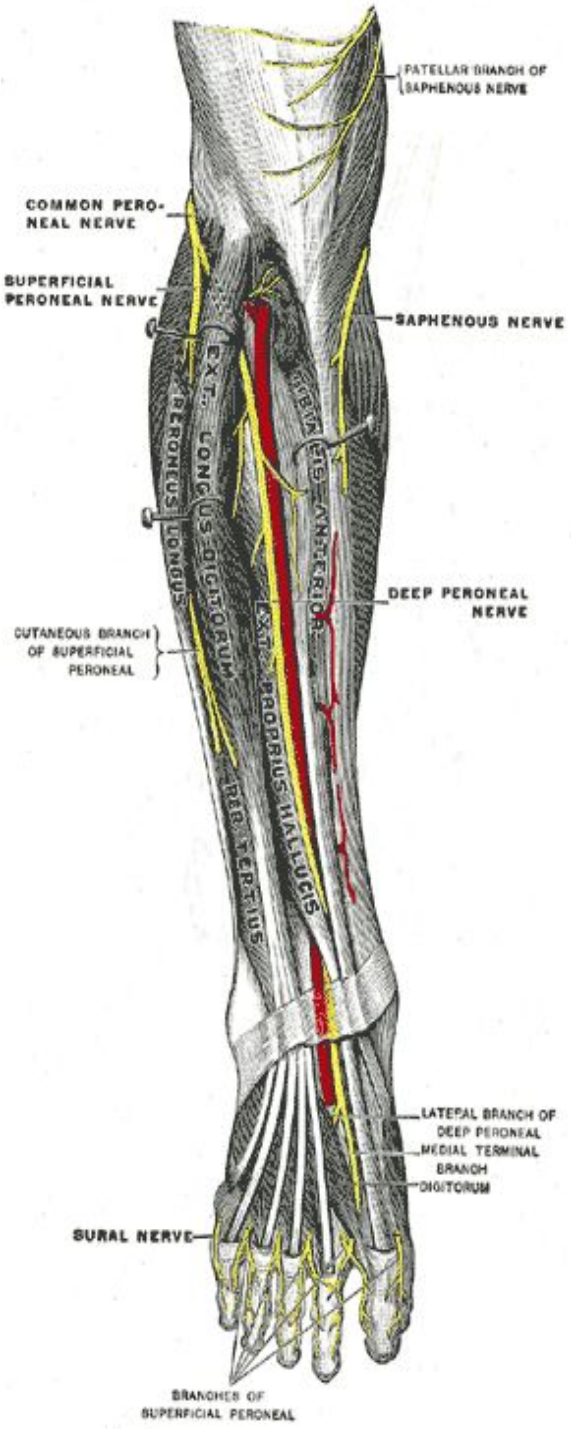

НЕРВЫ ТЫЛУ СТОПЫ

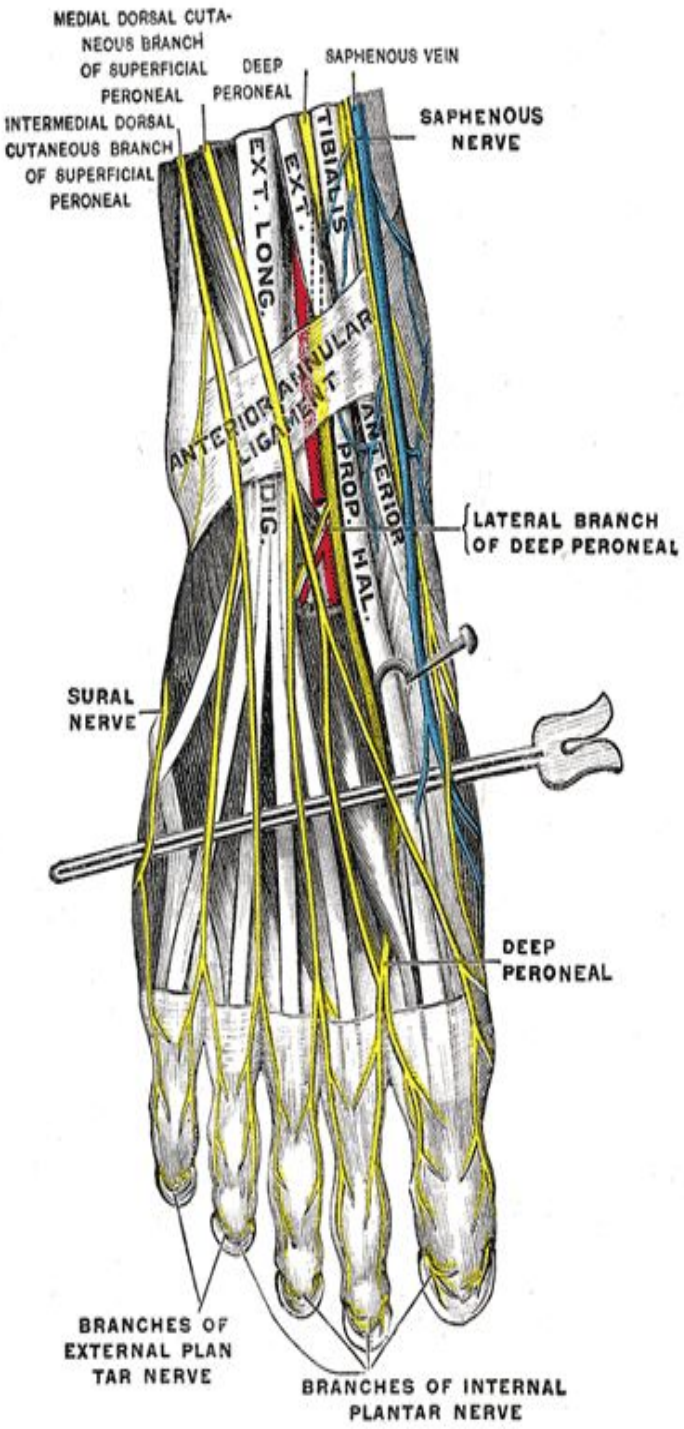

СПАСИБО ЗА ВНИМАНИЕ