ТЕМА : 1-СТЕПЕНЬ АТРИО-ВЕНТРИКУЛЯРНОЙ БЛОКАДЫ

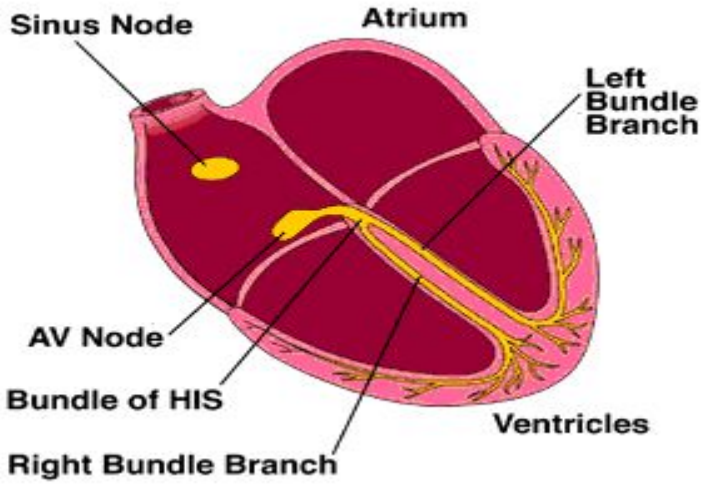

- Подготовила:Якубжанова Захро
- Группа : ОМ-422 РП
- Приняла: Даулетова М.Д.

ПЛАН:

- 1 степень АВ-блокады
- Этиология
- Патогенез
- Клиническая картина
- Диагностика
- Экг при АВ-блокаде
- Лечение
- Вывод
- Литература

ЦЕЛЬ:

- Цель данной презентации является изучить все особенности АВ-блокады 1-степени.

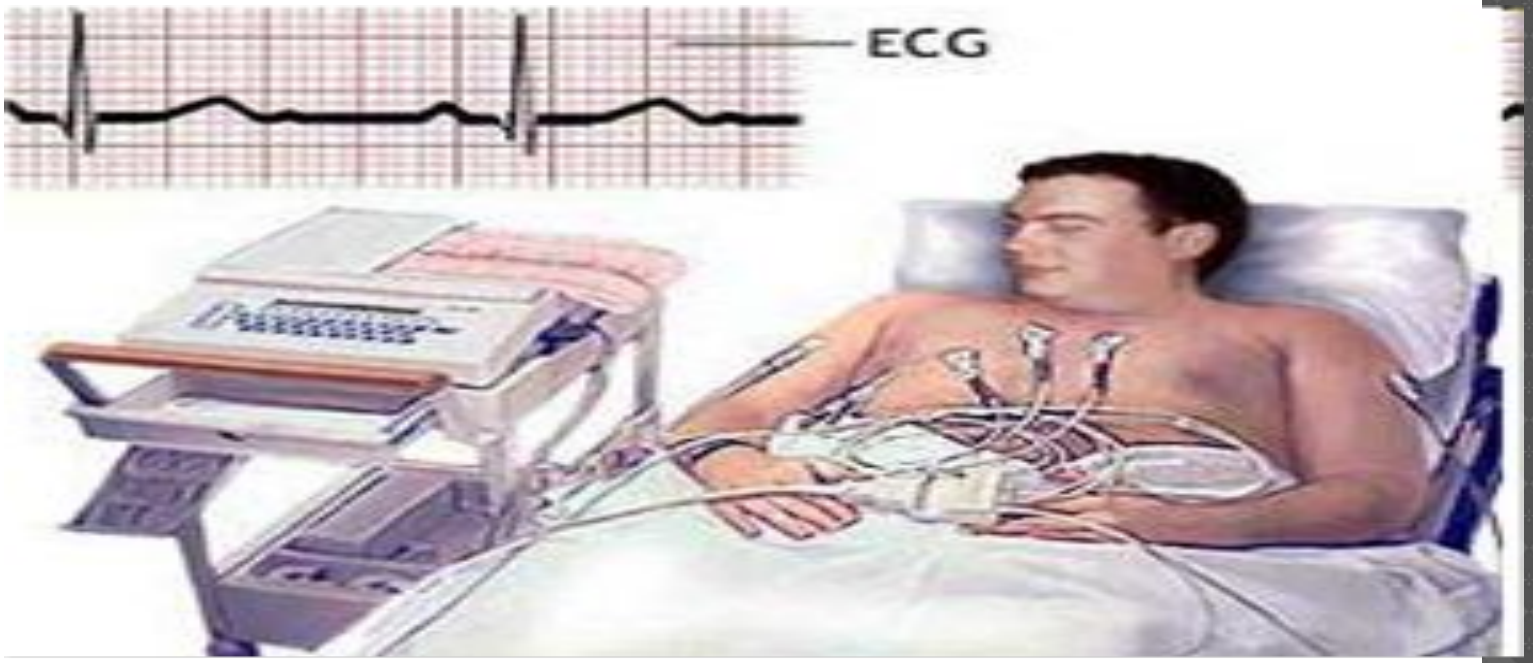

ВВЕДЕНИЕ:

- Сокращения должны быть последовательными (предсердия , затем желудочки) и синхронными
- Между сокращениями должно наступать расслабление (отсутствует способность к тетании: удержанию сокращения в течение определенного отрезка времени)
- Ритмичное сердцебиение - результат сложной, скоординированной последовательности изменений мембранных потенциалов и электрических разрядов в тканях сердца

Блокады сердца - нарушения сердечной деятельности, связанные с замедлением или полное прекращением проведения импульса по проводящей системе сердца

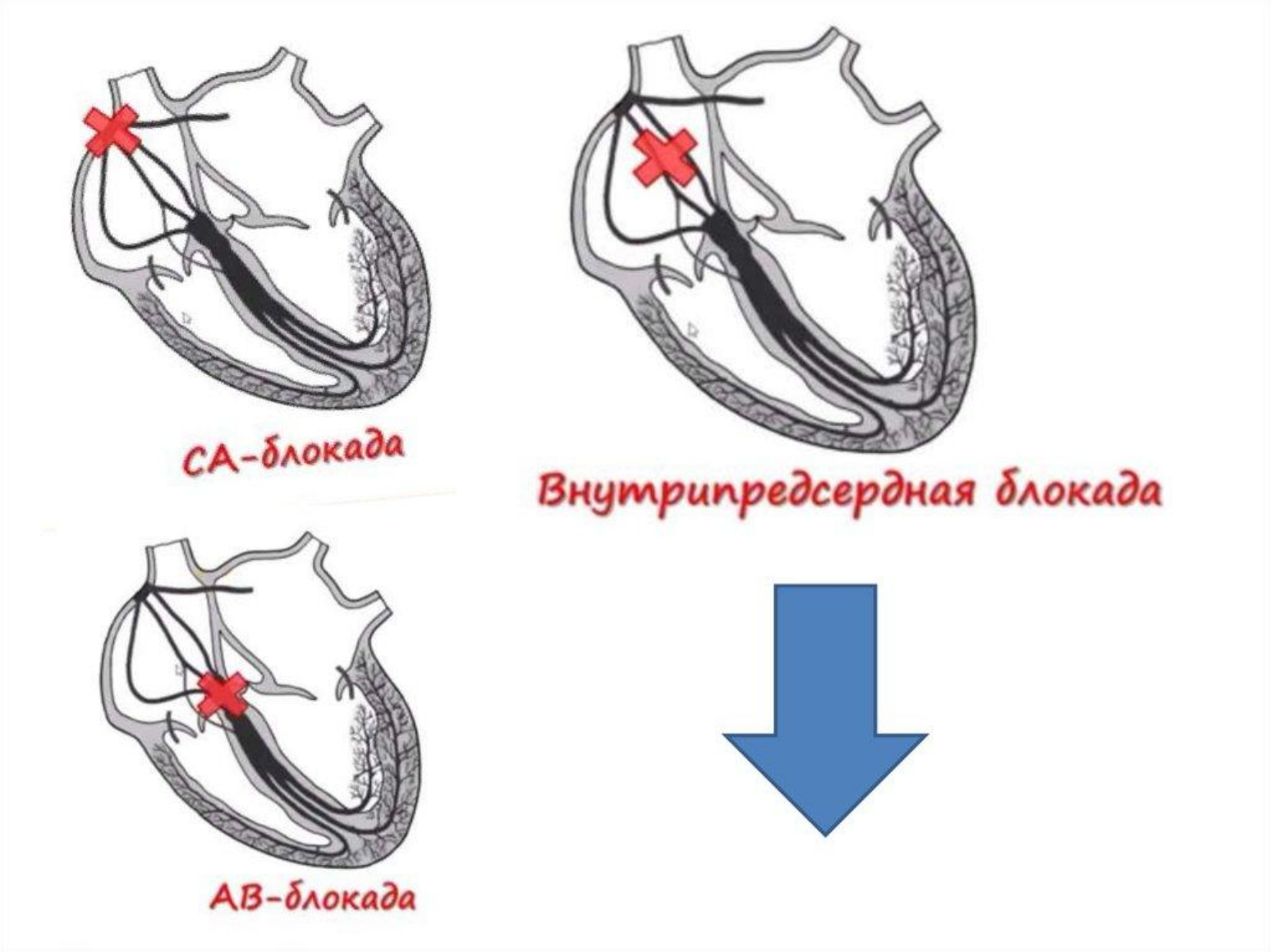

Блокады на электрокардиограмме

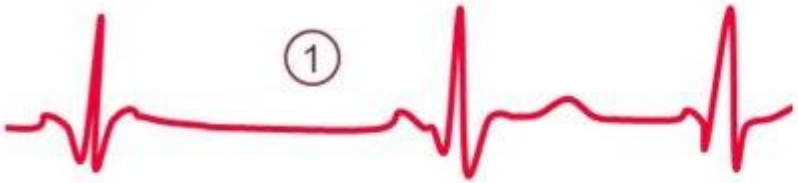

Синоаурикулярная блокада
- длительная пауза

Внутрипредсердная блокада
- деформация зубца P

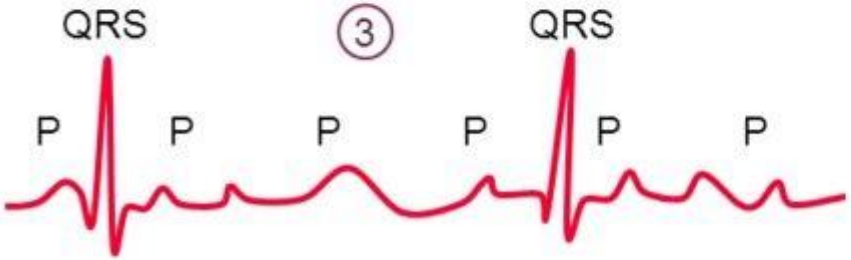

Полная поперечная атриовентрикулярная блокада сердца
- зубец P регистрируется чаще чем комплекс QRS

Атриовентрикулярная блокада (АВ-блокада)

Атриовентрикулярной блокада (АВ-блокада) - это частичное или полное нарушение проведения импульса возбуждения от предсердий к желудочкам.

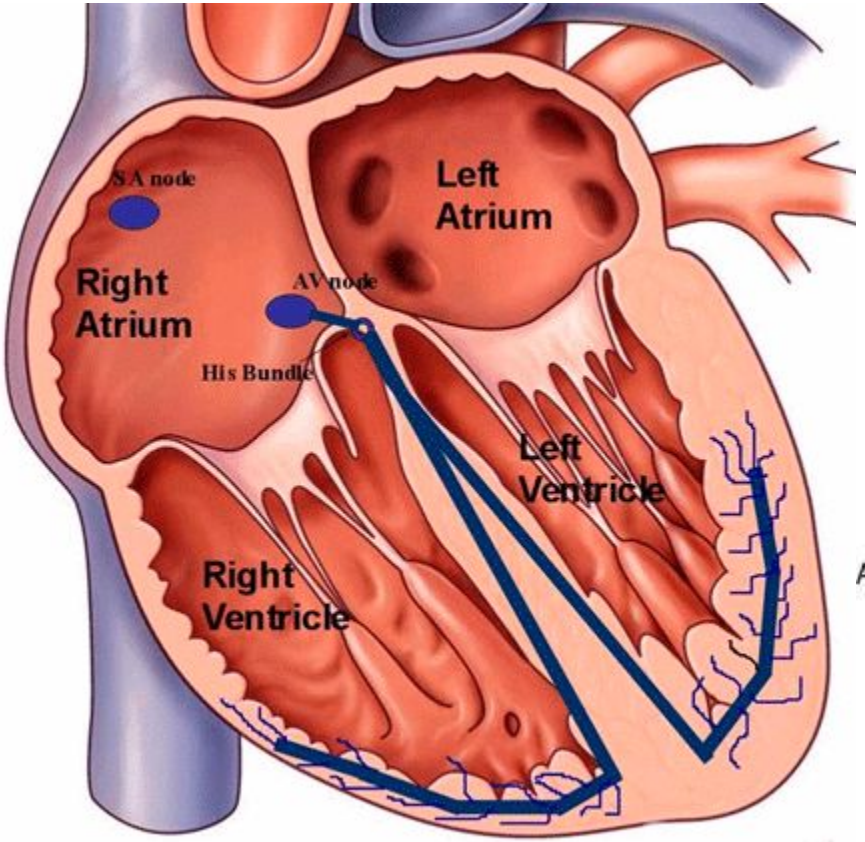

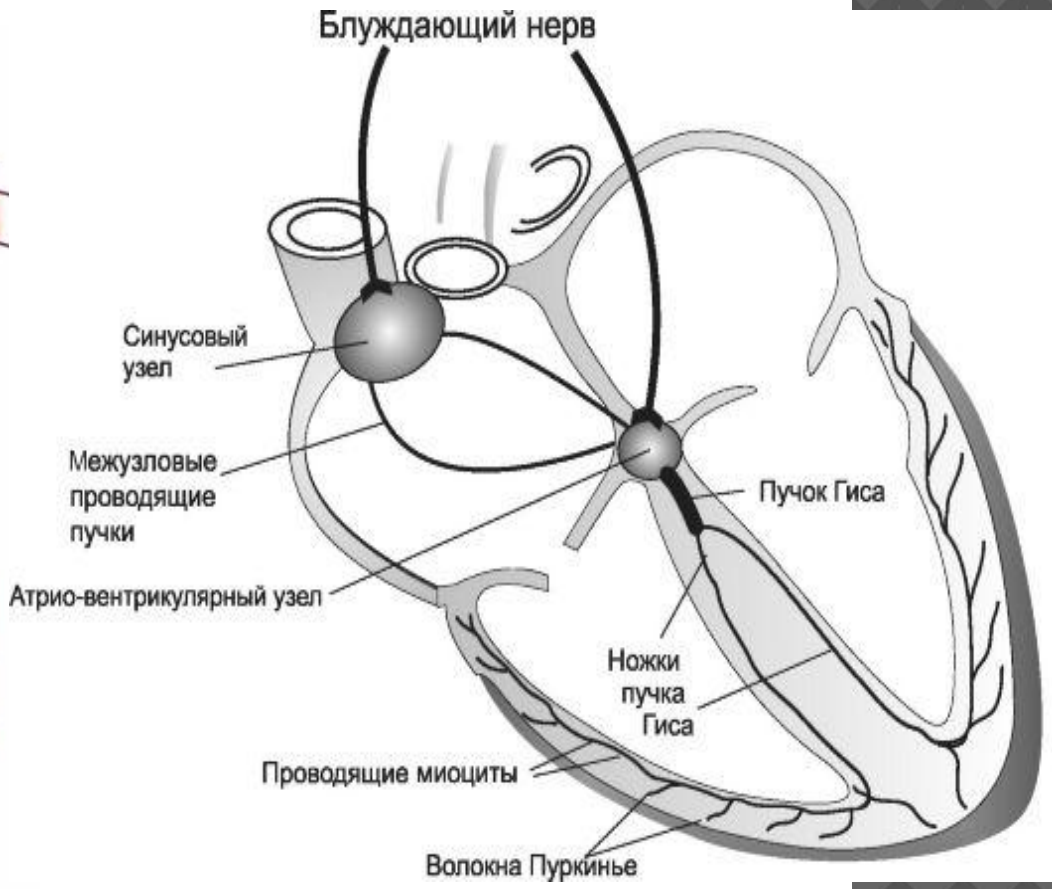

Атриовентрикулярная (предсердно-желудочковая) блокада (АВ-блокада) – нарушение функции проводимости, выражающееся в замедлении или прекращении прохождения электрического импульса между предсердиями и желудочками вследствие поражения собственно АВ-узла, пучка Гиса или ножек пучка Гиса и приводящее к расстройству сердечного ритма и гемодинамики.

АВ-блокада может протекать бессимптомно или сопровождаться брадикардией, слабостью, головокружением, приступами стенокардии и потери сознания.

Атриовентрикулярная блокада подтверждается с помощью электрокардиографии, холтеровского ЭКГ-мониторирования, ЭФИ

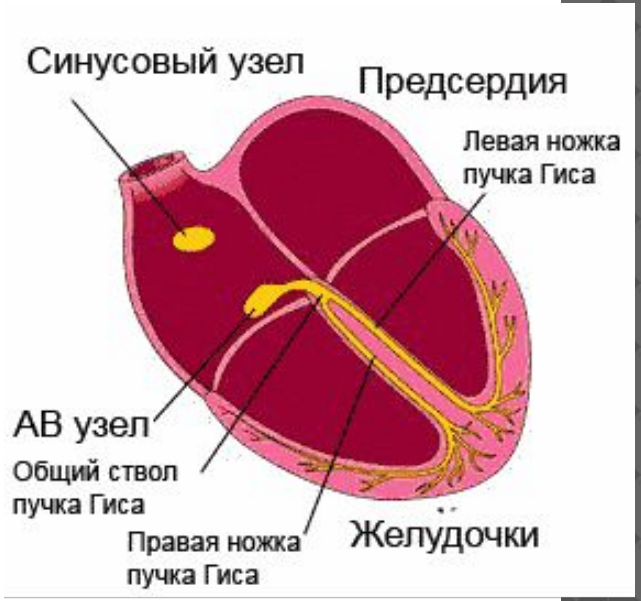

Причины АВ-блокады:

- повышения тонуса блуждающего нерва (функциональная АВ блокада)
- врожденная польная АВ блокада вследствие эмбрионального нарушения развития атриовентрикулярного узла проксимальнее пучка Гиса
- в сочетании с врожденными пороками сердца
- ИБС (острый инфаркт миокарда, чаще постинфарктный кардиосклероз)
- идиопатический фиброз и кальциноз проводящей системы сердца (болезнь Ленегра);
- фиброз и кальциноз межжелудочковой перегородки, колец митрального и аортального клапанов (болезнь Леви);
- поражение миокарда и эндокарда, вызванные заболеваниями соединительной ткани;
- нарушение электролитного баланса (гиперкалиемия, гипермагниемия)
- травматическое воздействие на проводящие пути при кардиохирургических вмешательствах
- передозировка некоторых лекарственных препаратов – сердечных гликозидов; β-адреноблокаторов; антиаритмических препаратов I класса;

КЛАССИФИКАЦИЯ АВ-БЛОКАД

- **устойчивость блокады:**
  - **транзиторная** (преходящая);
  - **интермиттирующая** (перемежающаяся);
  - **стойкая** (хроническая).

- **топография блокирования:**
  - **проксимальный уровень** - на уровне предсердий или атриовентрикулярного узла;
  - **дистальный уровень** - на уровне ствола пучка Гиса или его ветвей (наиболее неблагоприятный вид блокады в прогностическом отношении).

- **степень АВ-блокады:**
  - **АВ-блокада I степени** - атриовентрикулярная проводимость через АВ-узел замедлена, однако все импульсы из предсердий достигают желудочков. Клинически не распознается; на ЭКГ интервал P-Q удлинен > 0,20 секунд.
  - **АВ-блокада II степени** - постепенное (внезапное) ухудшение проводимости на любом участке проводящей системы сердца с периодическим полным блокированием одного (двух, трех) импульсов возбуждения;
  - **АВ-блокада III степени** (полная АВ-блокада) - полное прекращение атриовентрикулярной проводимости и функционирование эктопических центров II, III порядка. возникает, когда электрические импульсы от предсердий не проводятся на желудочки

ПРОВОДЯЩАЯ СИСТЕМА СЕРДЦА

Проводящая система сердца (ПСС) — комплекс анатомических образований сердца (узлов, пучков и волокон), состоящих из *атипичных мышечных волокон* (сердечные проводящие мышечные волокна) и обеспечивающих координированную работу разных отделов сердца (предсердий и желудочков), направленную на обеспечение нормальной сердечной деятельности.

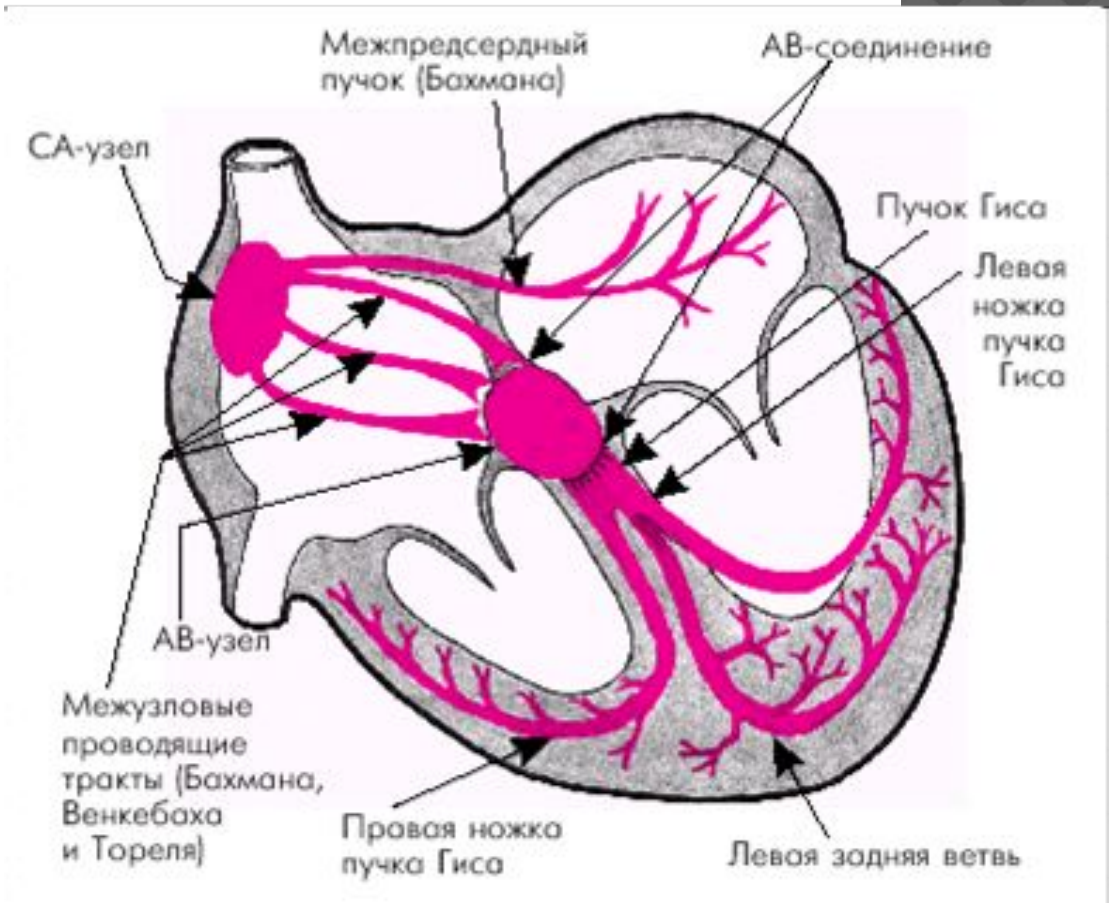

КРОВОСНАБЖЕНИЕ ПРОВОДЯЩЕЙ СИСТЕМЫ СЕРДЦА

- Правая коронарная артерия – RCA (60%)
- Огибающая артерия – LCX (40%)

- Правая коронарная артерия – RCA

- Правая коронарная артерия – RCA
- Передняя нисхо рная артерии – LAD

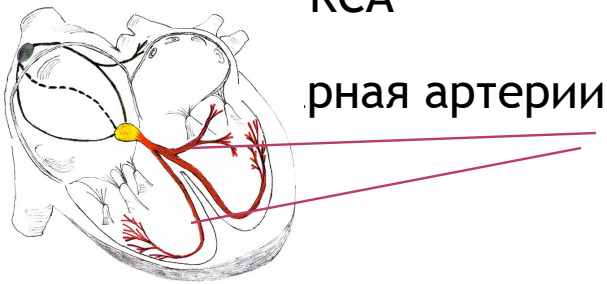

ХАРАКТЕРИСТИКА НОРМАЛЬНОГО СИНУСОВОГО РИТМА

- правильный ритм с частотой сердечных сокращений (ЧСС) 60-90 (100)за 1 мин.
- зубец Р позитивен в I, II, AVF отведениях, негативный - в AVR отведениях, постоянная форма зубца Т.
- за каждым зубцом Р следует комплекс QRS (если нет a-v-блокады).
- Интервал P-q>0.12 (если нет дополнительных путей проведения).

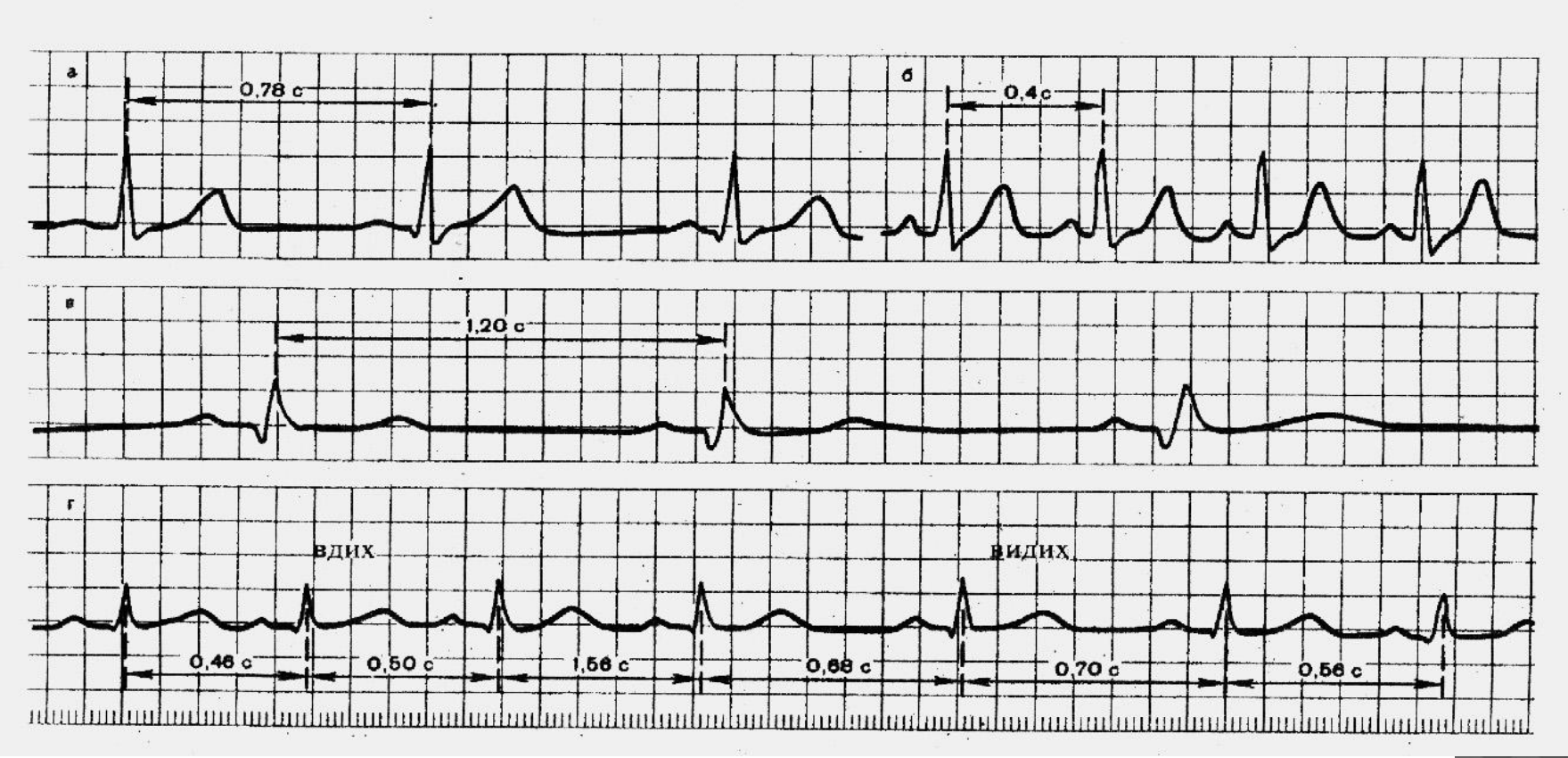

- а-нормальный синусовый ритм
- б- синусовая тахикардия
- в- синусовая брадикардия
- г- синусовая аритмия

- Нарушения образования импульса
  - Изменения автоматизма синусового узла

  - Пассивные эктопические сокращения и ритмы

  - Активные эктопические сокращения и ритмы **(тахиаритмии)**

- Нарушения проводимости **(брадиаритмии)**

- синусовая аритмия
- синусовая брадикардия
- синусовая тахикардия
- СССУ

Предсердные, узловые, желудочковые

+

- миграция водителя ритма

Предсердные, узловые, желудочковые

- экстрасистолы
- наджелудочковые тахикардии
- желудочковая тахикардия
- трепетание и мерцание предсердий или желудочков

НАРУШЕНИЕ ПРОВЕДЕНИЯ ИМПУЛЬСОВ

Может приводить к ……..

- Брадикардии (при АВ-блоке)
- Тахикардии (при феномене Reentry)

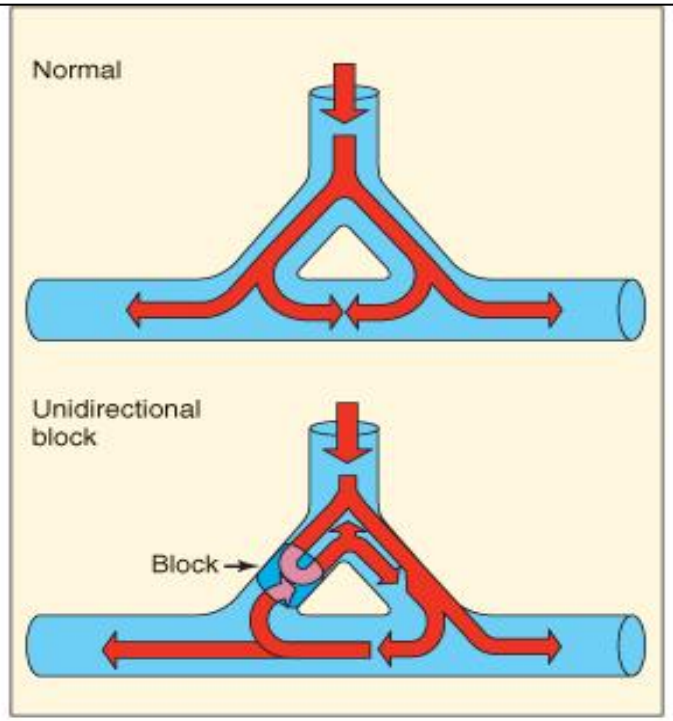

© Elsevier 2005. Minneman & Wecker: Brody's Human Pharmacology 4e www.studentconsult.com

АВ блокада I степени

Интервал PQ>0,2с

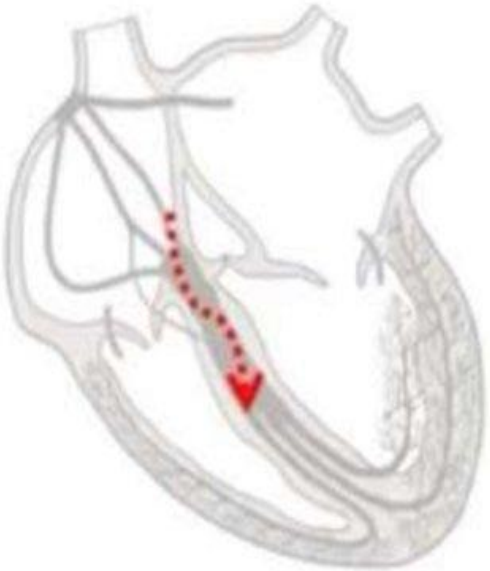

АВ-блокада I степени

Характеризуется замедлением атриовентрикулярной проводимости, что проявляется на ЭКГ прежде всего удлинением интервала P-Q (R), более 0,20с.

Различают 3 формы АВ блокады I степени: узловую, предсердную и дистальную.

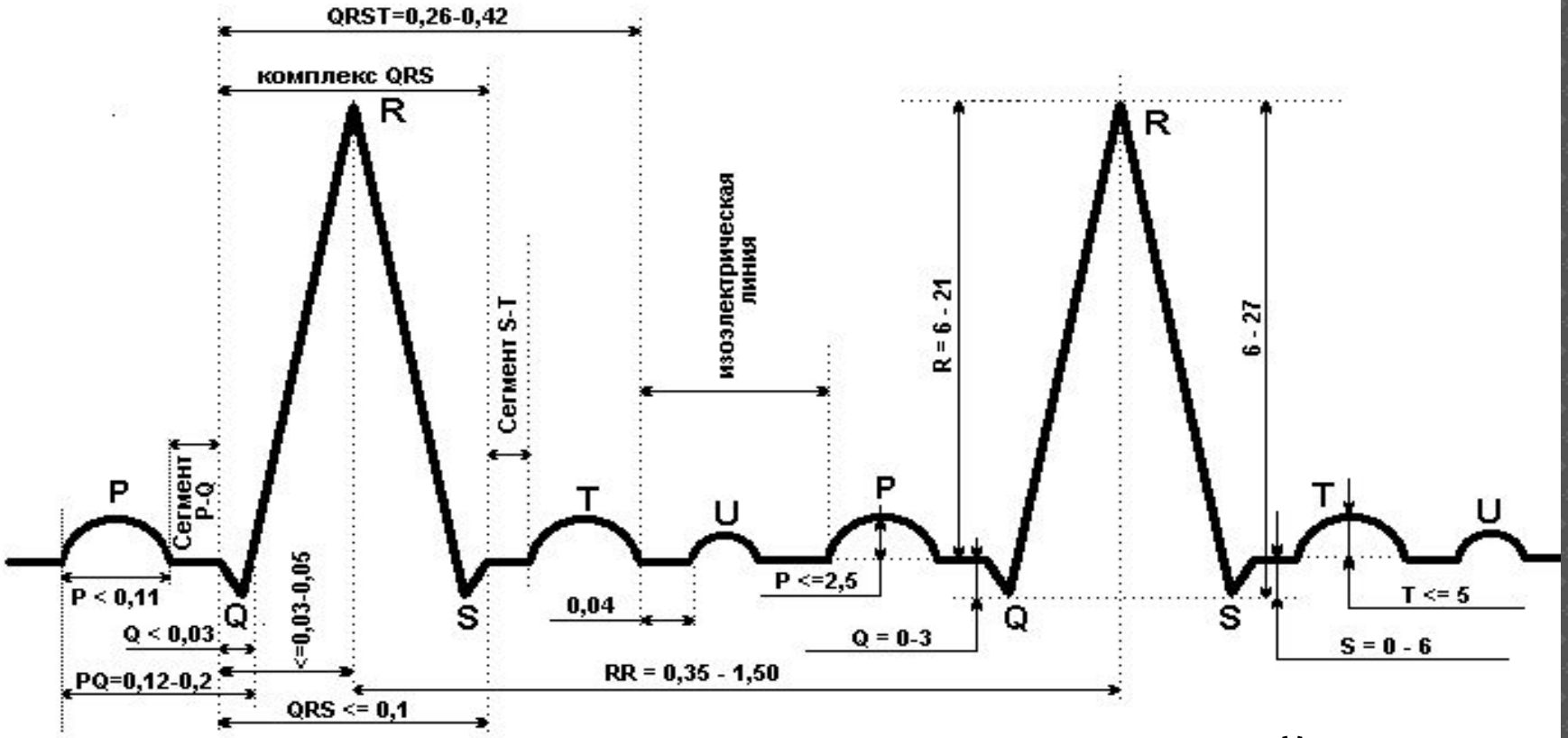

Схема нормальной ЭКГ

АВ-блокада 1 степени.

- Интервал PQ > 0,20 с.
- Каждому зубцу P соответствует комплекс QRS.

Причины:

- наблюдается у здоровых лиц, спортсменов,
- при повышении парасимпатического тонуса,
- приеме некоторых лекарственных средств (сердечных гликозидов, хинидина, прокаинамида, пропранолола, верапамила),
- ревматической атаке,
- миокардитах,
- врожденных пороках сердца (дефект межпредсердной перегородки, открытый артериальный проток).

Дигоксин; Нифедипин; Амлодипин; Циннаризин; Верапамил; Атенолол;

MyShared

Узловая форма - атриовентрикулярной блокады развивается при увелечени времени импульса в атриовентрикулярном узле.

- **правильный синусовый ритм;**
- **увеличение продолжительности** интервала P-Q (P-R) **(более 0,20 и 0,18 с). Главным образом за счет удлинения сегмента S-T;**
- **нормальная ширина** зубцов P и QRS-комплекса;

АВ блокада I степени (PQ (PR)=0,36 с)

Предсердная форма - атриовентрикулярной блокады обусловлена замедлением проведения возбуждения, прежде всего на уровне предсердий или нередко сочитанием внутрипредсердной блокады с замедлением атриовентрикулярной проводимости в атриовентрикулярном узле.

- **правильный синусовый ритм;**
- **увеличение интервала P-Q более 0,20 с (преимущественно за счет ширины зубца P,его ширина болше 0,1с);**
- **расщепленный зубец P; снижение его амплитуды.**
- **нормальная продолжительность сегмента P-Q (P-R) не более 0,1 с;**
- **QRS-комплекс нормальной формы и продолжительности.**

ДИСТАЛЬНАЯ ТРЕХПУЧКОВАЯ ФОРМА БЛОКАДЫ

- увеличенный интервал PQ;
- ширина зубца P не превышает 0,11 с;
- уширенный QRS-комплекс (более 0,12 с) деформированный по типу двухпучковой блокады в системе Гиса.

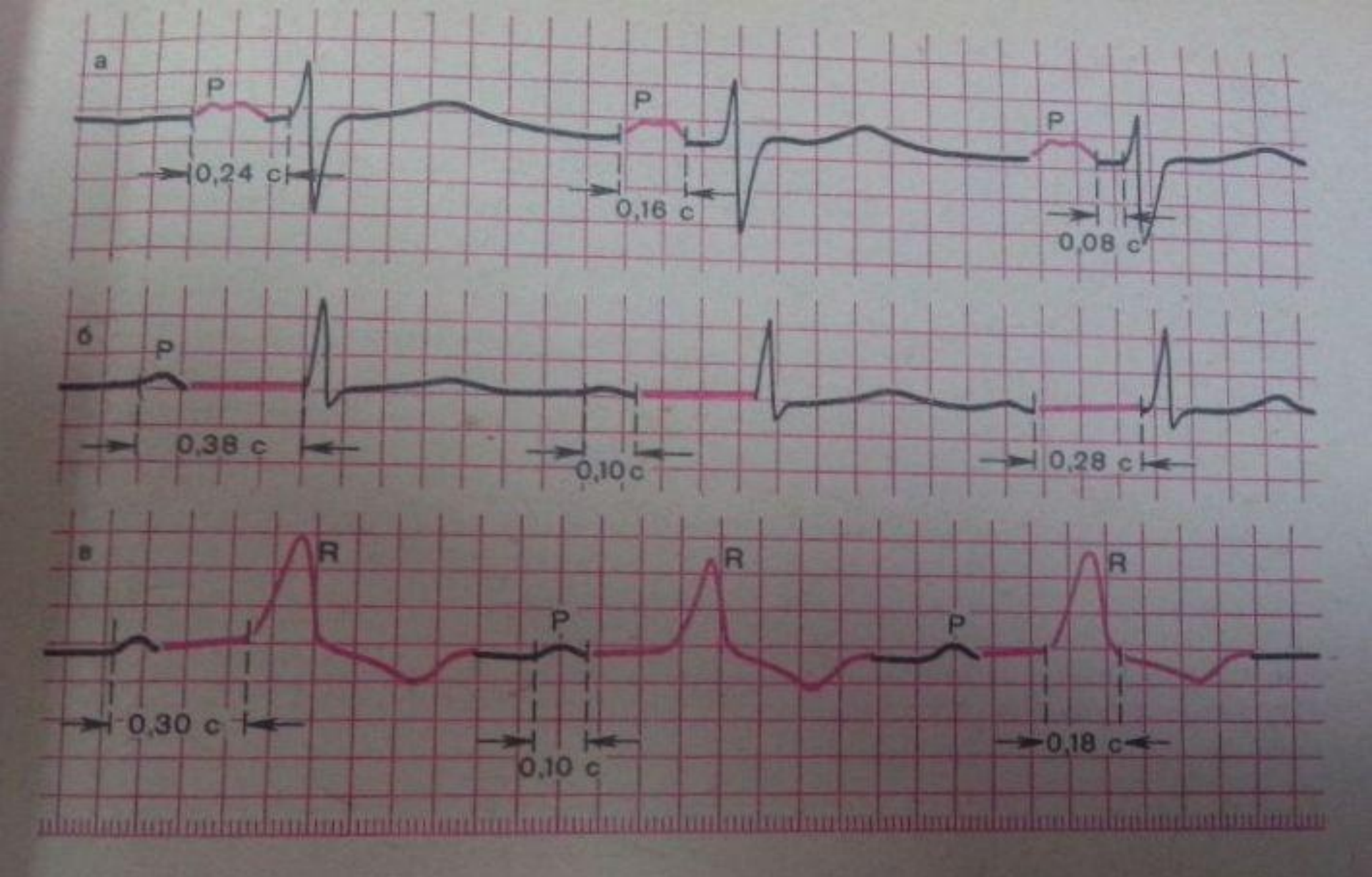

Рис. 94. ЭКГ при атриовентрикулярной блокаде I степени.

а — предсердная форма блокады; б — узловая форма; в — дистальная (трехпучковая)

- 1 степень. Замедление предсердно-желудочковой проводимости. До желудочков доходят все импульсы, но скорость их проведения снижена. Субъективных проявлений нет, диагностика только по ЭКГ: ритм правилен, но интервал PQ| увеличен (в норме не более 0,2 с). Длительность интервала самая разная|различная|. При очень длинном интервале PQ| иногда удается|прибегает| услышать|услыхать| отдельный ритм предсердия.

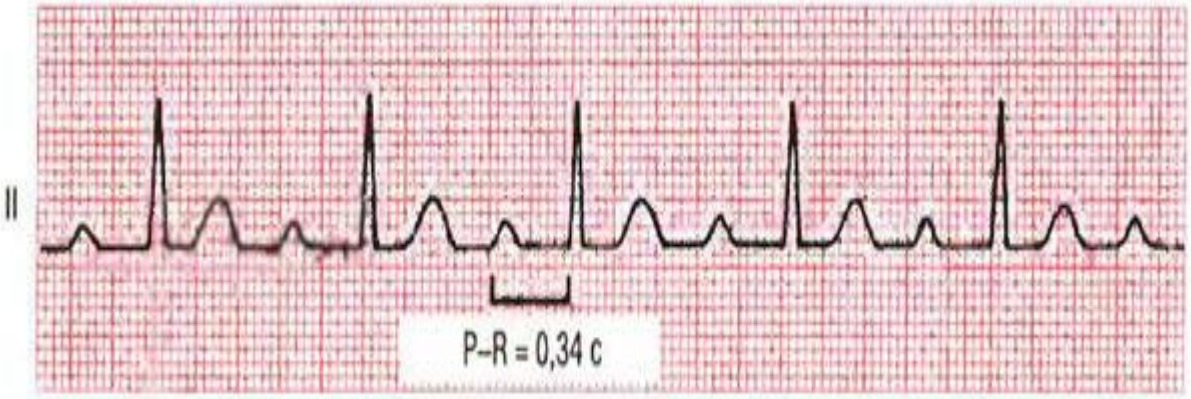

АВ-БЛОКАДЫ

Клиника

- Головокружение , обмороки, иногда судороги (приступы Морганьи—Адамса—Стокса)
- Плохая переносимость физических нагрузок
- Стенокардия (при ИБС)
- Могут нарастать признаки сердечной недостаточности

Диагностика

- ЭКГ в покое
- Суточное мониторирование ЭКГ
- ЭФИ

- **АВ-блокада I степени.** Оценивая клиническое значение АВ-блокад I степени, следует помнить о возможном различном генезе этих блокад у разных больных. Так, узловая проксимальная форма АВ-блокады I степени может быть обусловлена тремя группами причин.
- **1.** *Функциональная вагусная блокада* наблюдается у лиц с отчетливым преобладанием тонуса парасимпатической нервной системы. Обычно это молодые люди с НЦД, спортсмены и т.д. В этих случаях АВ-проводимость нормализуется при физической нагрузке или внутривенном введении 0,5–1,0 мл раствора атропина сульфата.
- **2.** *Органическая блокада* возникает у пациентов с заболеваниями сердца (острый ИМ, постинфарктный кардиосклероз, миокардиты и т.д.), указывая на значительные изменения в проводящей системе и миокарде желудочков (преходящие или постоянные). Следует помнить, что дистальная АВ-блокада I степени при этих заболеваниях может переходить в АВ-блокаду II или III степени (полную).
- **3.** *Лекарственные АВ-блокады I степени* развиваются на фоне лечения b-адреноблокаторами, верапамилом, амиодароном, сердечными гликозидами и другими ЛС, что требует немедленной коррекции терапии во избежание прогрессирования АВ-блокады.

АТРИОВЕНТРИКУЛЯРНАЯ БЛОКАДА I СТ

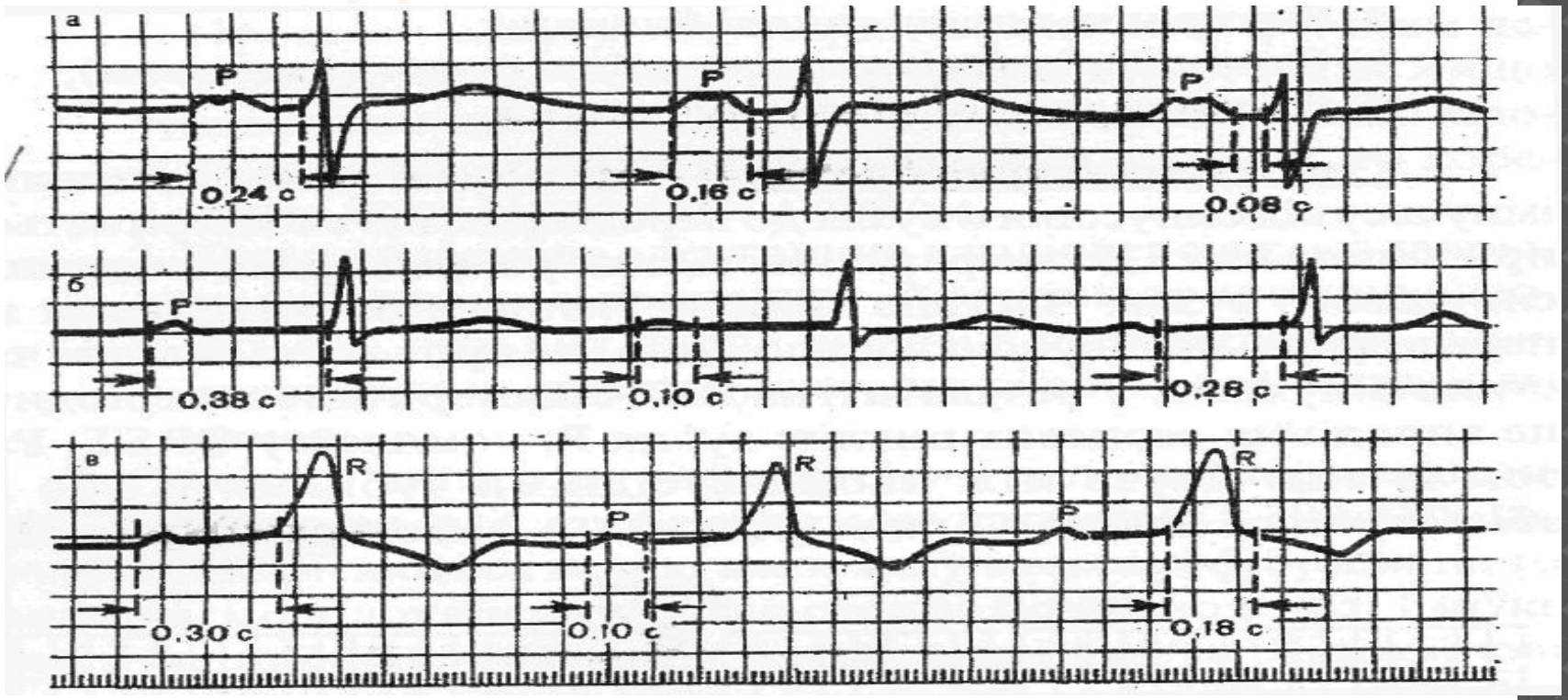

- постоянное удлинение интервала P-Q больше как на 0,20с
- а- предсердная форма
- б- узловая форма
- в- дистальная форма (трипучкова) блокада

- При отсутствии каких-либо патологических изменений в сердечнососудистой системе av-блокада 1-й степени клинически ничем не проявляется, человек чувствует себя практически здоровым.
- Нарушение проводимости выявляется при ЭКГ и может расцениваться вариантом нормы. Но такие лица должны находиться под наблюдением врача-кардиолога (с регулярным ЭКГ-контролем), так как процесс может усугубляться.
- Появление обмороков, головокружений и потемнения в глазах является клиническим проявлением перехода av-блокады 1-й степени в более тяжелую степень.

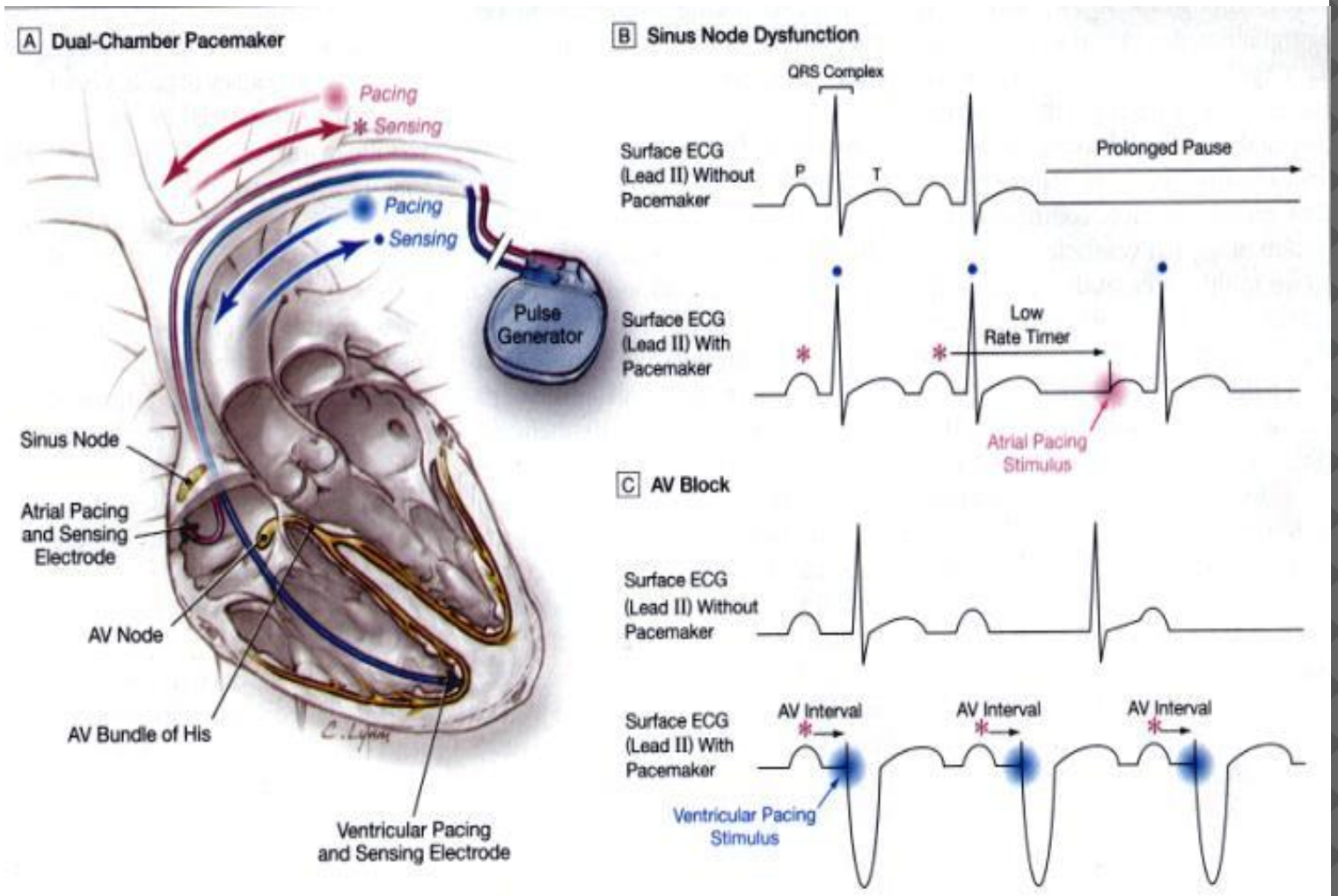
A Dual-Chamber Pacemaker
Pacing
Sensing
Pacing
Sensing
Pulse Generator
Sinus Node
Atrial Pacing and Sensing Electrode
AV Node
AV Bundle of His
Ventricular Pacing and Sensing Electrode
B Sinus Node Dysfunction
QRS Complex
Surface ECG (Lead II) Without Pacemaker
P
T
Prolonged Pause
Surface ECG (Lead II) With Pacemaker
Low Rate Timer
Atrial Pacing Stimulus
C AV Block
Surface ECG (Lead II) Without Pacemaker
Surface ECG (Lead II) With Pacemaker
AV Interval
AV Interval
AV Interval
Ventricular Pacing Stimulus

ЛЕЧЕНИЕ

- При атриовентрикулярной блокаде I степени, протекающей без клинических проявлений, возможно только динамическое наблюдение.
- Если АВ-блокада вызвана приемом лекарственных средств (сердечных гликозидов, антиаритмических препаратов, β-блокаторов), необходимо проведение корректировки дозы или их полная отмена.
- При АВ-блокадах кардиального генеза (при инфаркте миокарда, миокардитах, кардиосклерозе и др.) проводится курс лечения β-адреностимуляторами (изопреналином, орципреналином), в дальнейшем показана имплантация кардиостимулятора.

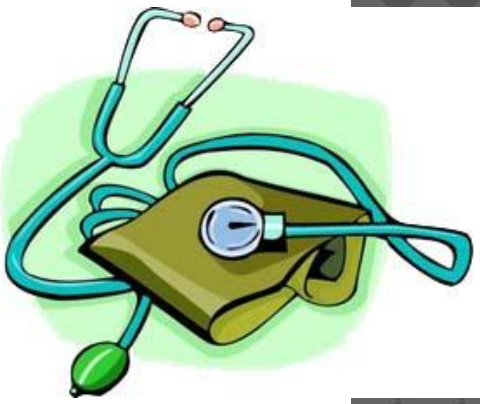

ВЫВОДЫ

- Для успешной диагностики и лечения аритмий необходимо знать:
- основные патогенетические механизмы их развития
- · владеть методами диагностики аритмий
- · различать доброкачественные, потенциально злокачественные и злокачественные аритмии
- · понимать алгоритмы диагностического у терапевтического подхода к разным видам аритмий
- · знать классификацию антиаритмичных средств, показы к их приложению, побочные эффекты
- · придерживаться принципа индивидуализируемого лечения.

ВОПРОСЫ ДЛЯ ОБРАТНОЙ СВЯЗИ:

- 1. Что такое АВ-блокада
- 2. Какие изменения при АВ-блокаде 1 сстепени
- 3. Виды АВ-блокады 1-степени
- 4. Лечение АВ-блокады

ЛИТЕРАТУРА:

- Кардиология / под ред. Б.Гриффина,Э.Тополя при участии М.Хука и др.; пер. с англ. А.Н.Охотина под ред. М.А.Осипова . - М. : Практика , 2008 . - 1248с.:ил. . - Зарубежные практические руководства по медицине;№14
- Кардиология : нац. рук. / под ред. Ю. Н. Беленкова, Р. Г. Оганова . - М. : ГЭОТАР-Медиа , 2012. - 1232 с. : ил. + 1 CD-ROM . - Национальные руководства . - Предм. указ. : с.1229-1232
- Клинические рекомендации. Кардиология, 2007 : [учеб. пособие для системы послевуз. проф. образования врачей] / гл. ред.: Ю. Н. Беленков, Р. Г. Оганов; Всерос. науч. об-во кардиологов . - М. : ГЭОТАР-Медиа , 2010 . - 624 с.: ил. . - Клинические рекомендации . - Предм. указ.: с. 618-621
- Консультант врача. Кардиология : электрон. информ.-образоват. система / АСМОК- Ассоциация мед. о-в по качеству . - М. : ГЭОТАР-Медиа , 2009 . - 1 CD-ROM
- Красильникова И. М. Неотложная доврачебная медицинская помо[illegible] пособие / Красильникова И. М., Моисеева Е. Г. . - М. : ГЭОТАР-Ме[illegible] 187, [5] с.

БЛАГОДАРИМ ЗА ВНИМАНИЕ!!!