ЦНС

Что же такое Нервная система?

- На основании строения и функции делится на части:

Структурно:

1. Центральная
- Головной мозг
- Спинной мозг
2. Периферическая (связывает ЦНС со всеми органами и тканями)
- Корешки/ветви ЧМН и СМН
- ЧМН и СМН
- Нервные сплетения/узлы/окончания

Функционально:

1. Соматическая (анимальная)
- Иннервирует тело (кожа, скелетные мышцы)
- Связь организма с внешней средой
2. Вегетативная (автономная)
- Ин: железы, в т.ч. Эндокринные, гладкие мм органов/кожи/сосудов, сердце
- Делится на:

  - парасимпатическая (восстановление запасов энергии во время сна и отдыха)

  - симпатическая (включается во время интенсивной работы, требующей затрат энергии)

Содержание презентации

- Развитие НС
- Спинной мозг
- Головной мозг
- Продолговатый мозг
- Мост
- Мозжечок
- 4 желудочек
- Ромбовидная ямка
- Средний мозг

Развитие НС

- Эктодерма => на дорсальной дифференцируются клетки **=>** образуется медуллярная пластинка **=>** принимает форму желобка **=>** от дорсолатеральной поверхности оделяются тяжи – нервные гребни => боковые поверхности желобка сливаются **=>** желобок превращается в нервную трубку **=> К 4 нед ВУР головной отдел нервной трубки расширяется и за счет перемычек образуются 3 мозговых пузыря – *1 стадия*, на 7 нед перемычками делятся передний и задний мозговые пузыри каждый на 2 – *2 стадия***

Спиной мозг

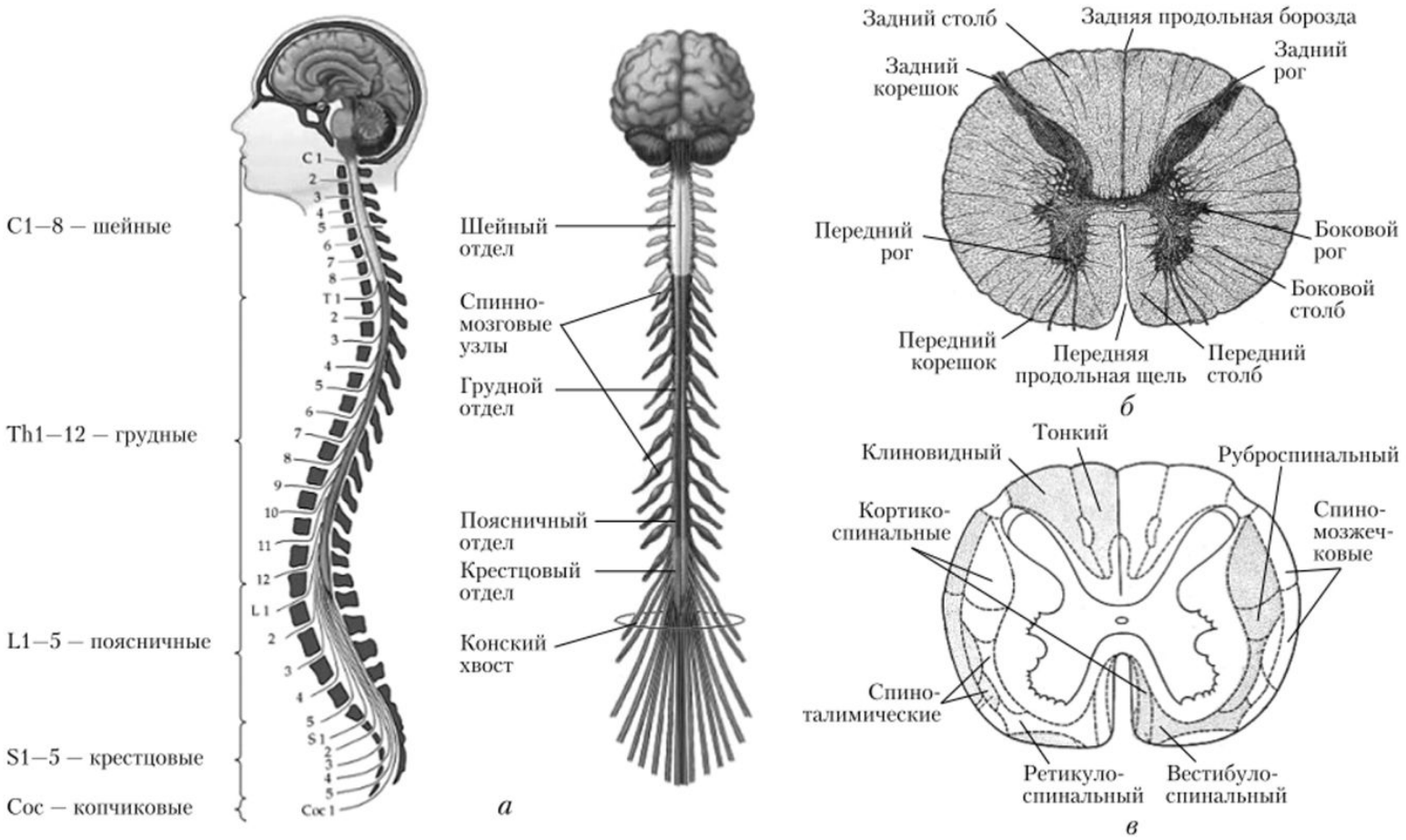
C1–8 – шейные
Th1–12 – грудные
L1–5 – поясничные
S1–5 – крестцовые
Coc – копчиковые
C 1
T 1
L 1
S 1
Coc 1
Шейный отдел
Спинно-мозговые узлы
Грудной отдел
Поясничный отдел
Крестцовый отдел
Конский хвост
а
Задний столб
Задняя продольная борозда
Задний корешок
Задний рог
Передний рог
Боковой рог
Боковой столб
Передний корешок
Передняя продольная щель
Передний столб
б
Тонкий
Клиновидный
Руброспинальный
Кортико-спинальные
Спино-мозжечковые
Спино-талимические
Ретикуло-спинальный
Вестибуло-спинальный
в

Строение спинного мозга

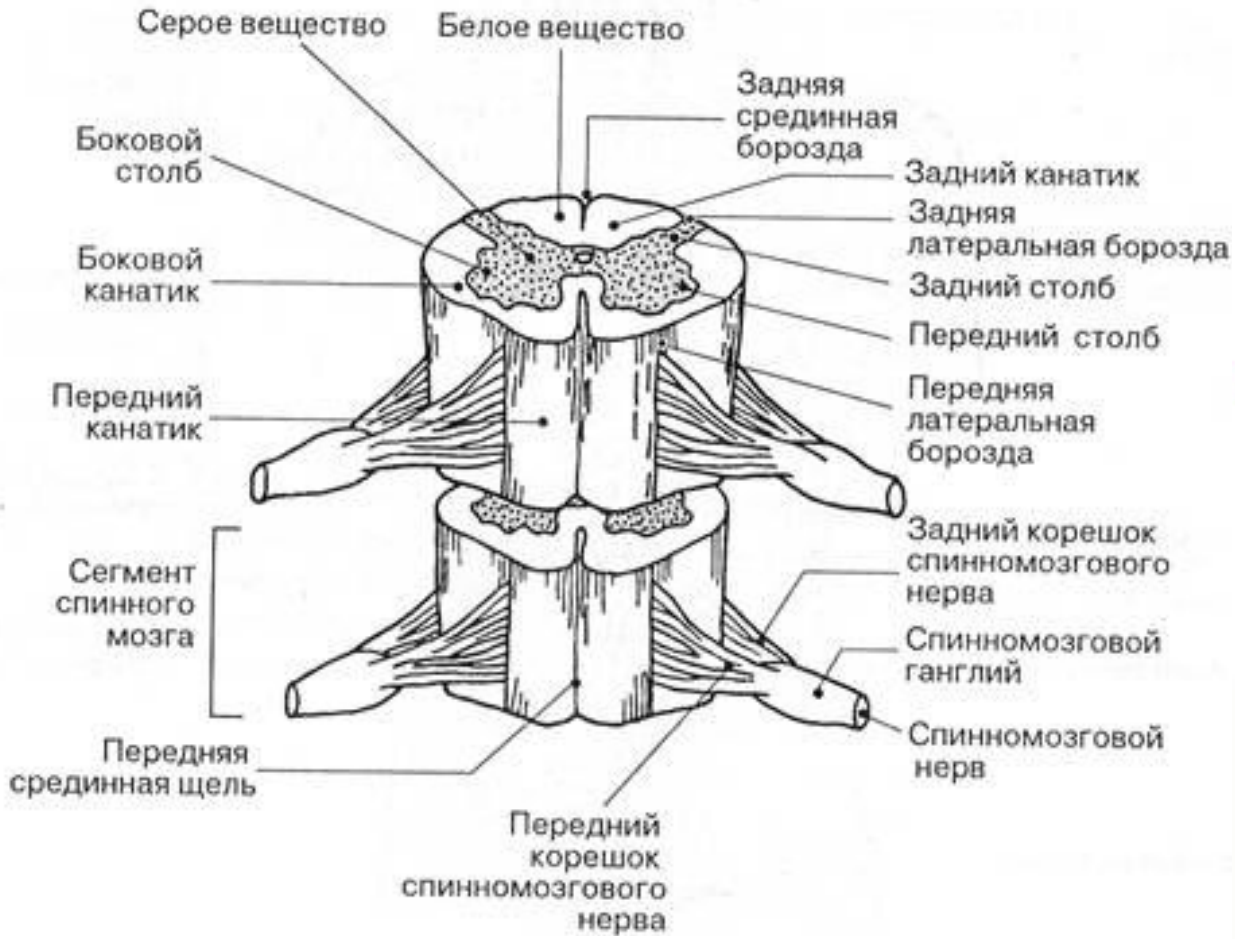

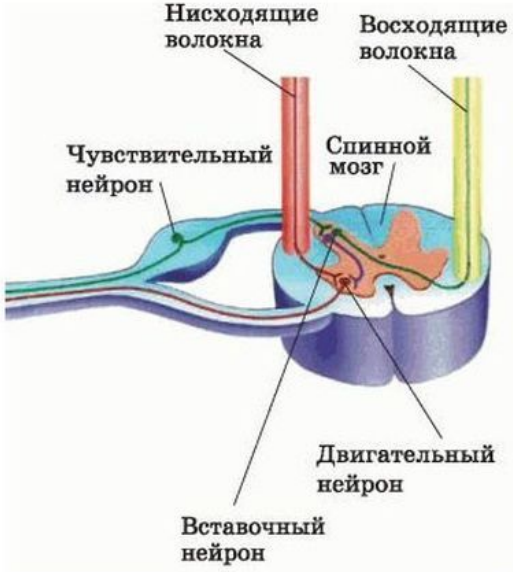

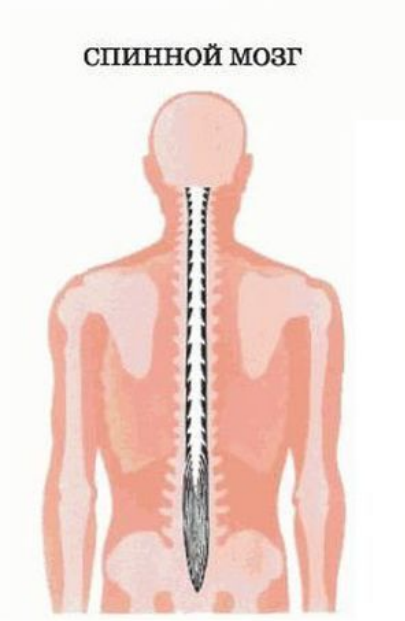

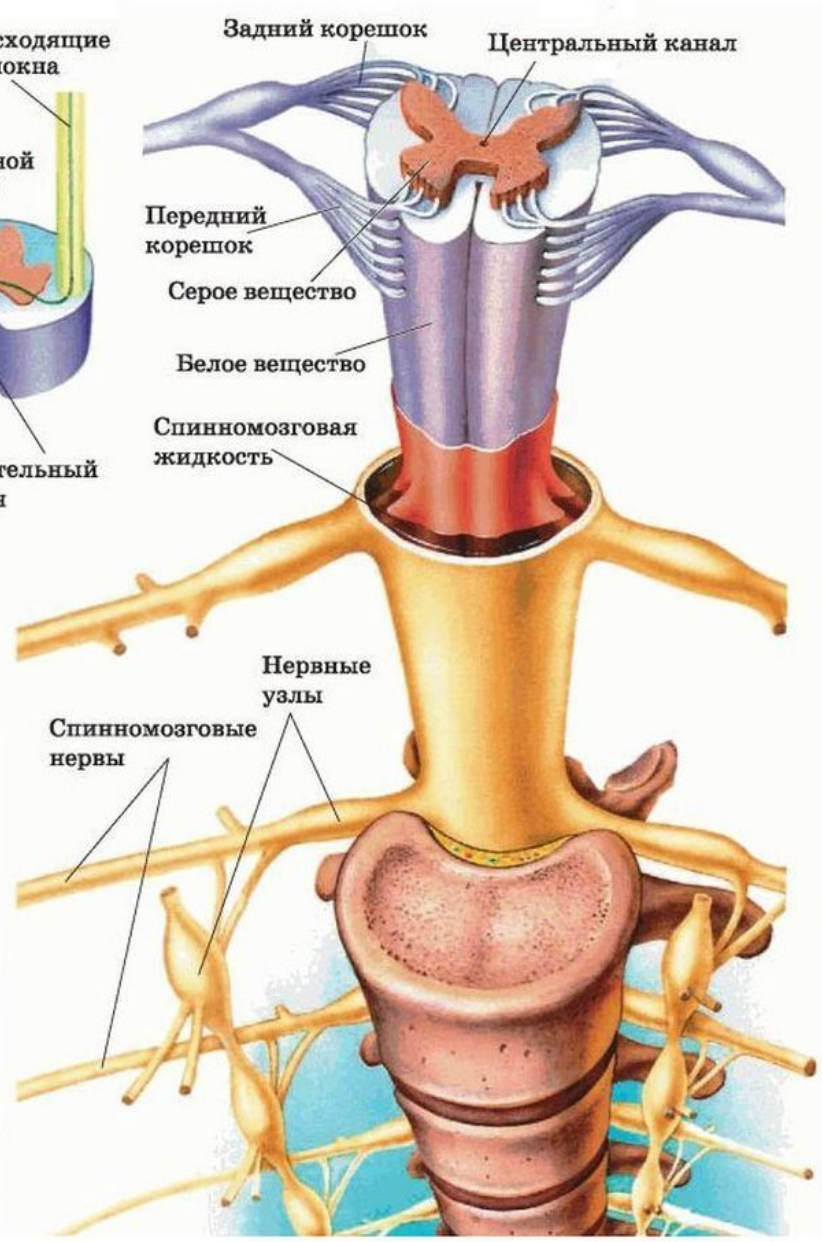

СЕРОЕ ВЕЩЕСТВО СПИННОГО МОЗГА

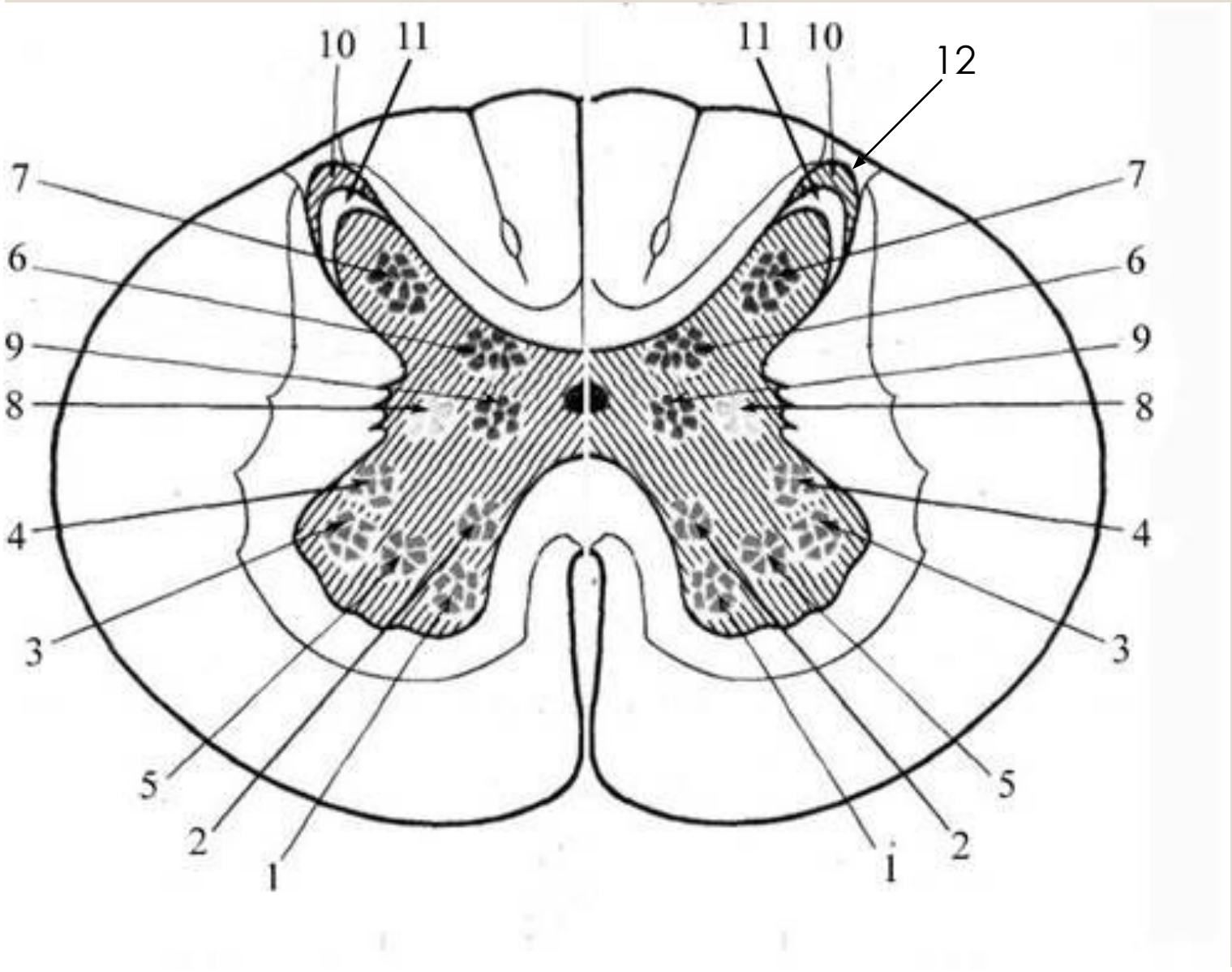

- **Передние рога (двигательные ядра):**

1. переднемедиальное
2. заднемедиальное
3. переднелатеральное
4. заднелатеральное
5. Центральное

- **Боковые рога (смешанные ядра):**

8. промежуточно-латеральное
9. промежуточно-медиальное

- **Задние рога (чувствительные ядра):**

6. Грудное ядро (Кларка)
7. Собственное ядро (Кахаля)
10. Губчатый слой
11. Студенистое вещество
12. Пограничная зона

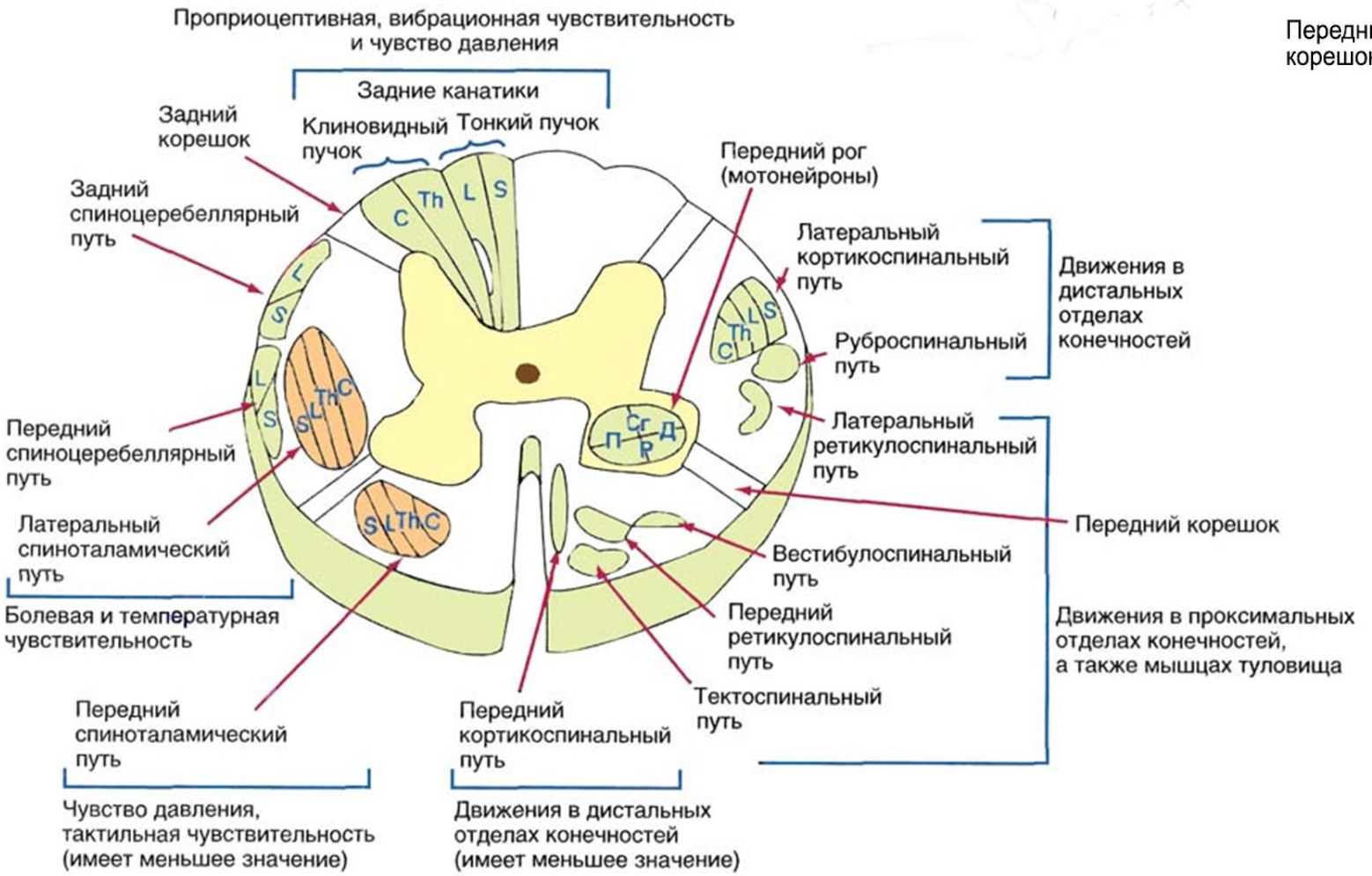
Проприоцептивная, вибрационная чувствительность
и чувство давления
Задние канатики
Задний корешок
Клиновидный пучок
Тонкий пучок
Задний спиноцеребеллярный путь
Передний рог (мотонейроны)
Латеральный кортикоспинальный путь
Движения в дистальных отделах конечностей
Руброспинальный путь
Передний спиноцеребеллярный путь
Латеральный ретикулоспинальный путь
Латеральный спиноталамический путь
Передний корешок
Вестибулоспинальный путь
Болевая и температурная чувствительность
Передний ретикулоспинальный путь
Движения в проксимальных отделах конечностей, а также мышцах туловища
Передний спиноталамический путь
Передний кортикоспинальный путь
Тектоспинальный путь
Чувство давления, тактильная чувствительность (имеет меньшее значение)
Движения в дистальных отделах конечностей (имеет меньшее значение)

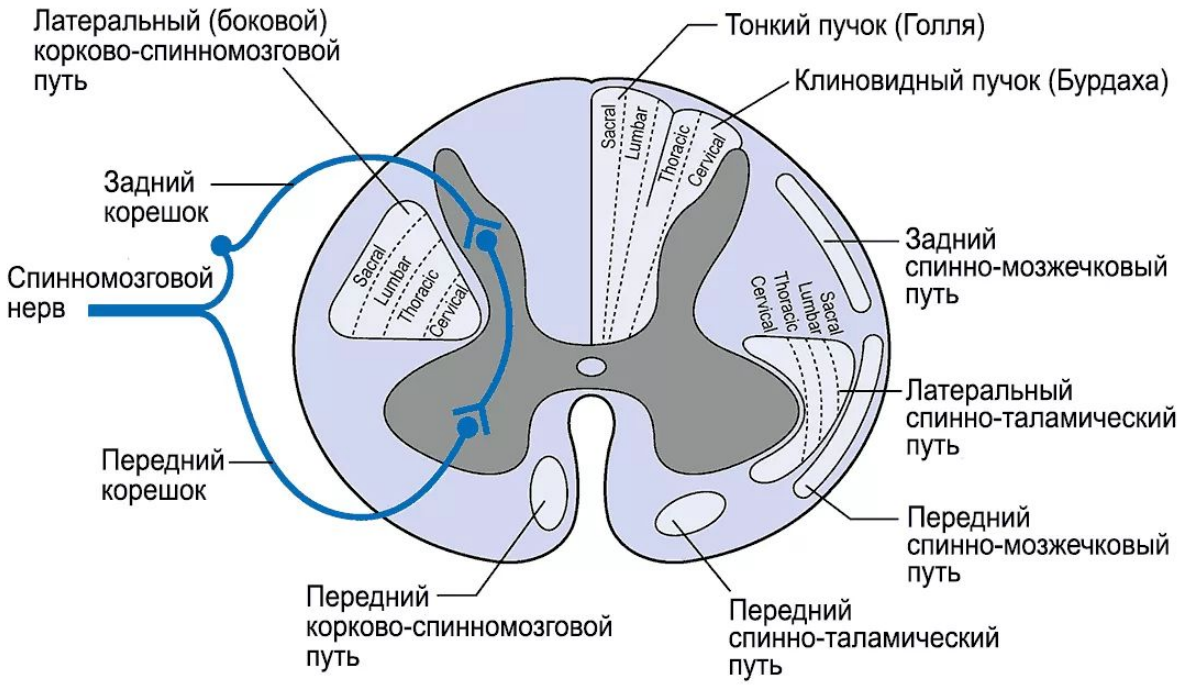
Латеральный (боковой) корково-спинномозговой путь
Тонкий пучок (Голля)
Клиновидный пучок (Бурдаха)
Задний корешок
Спинномозговой нерв
Задний спинно-мозжечковый путь
Латеральный спинно-таламический путь
Передний корешок
Передний спинно-мозжечковый путь
Передний корково-спинномозговой путь
Передний спинно-таламический путь

Оболочки и межоболочечные пространства СМ

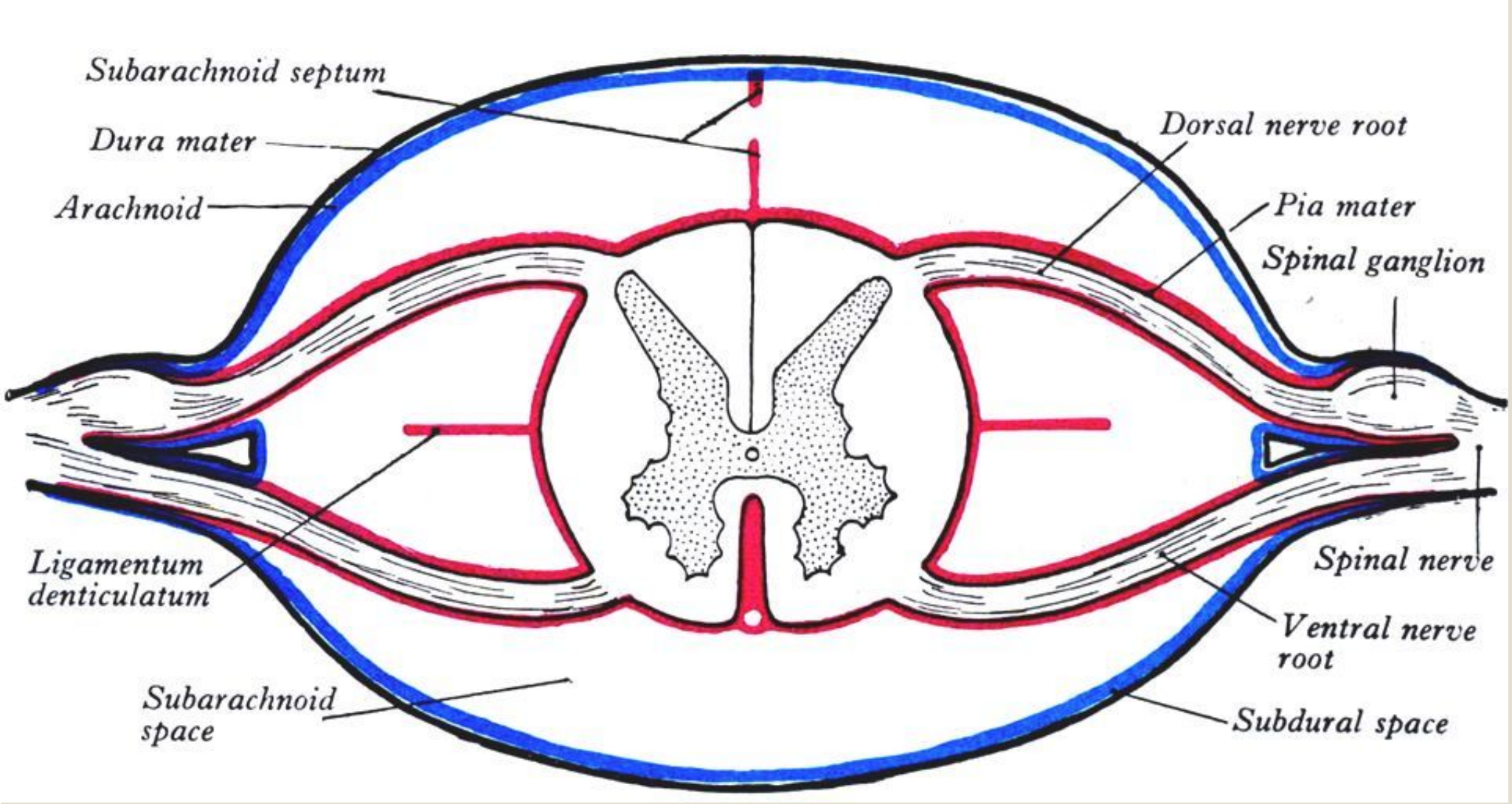

- Эпидуральная
- Твердая
- Субдуральная
- Паутинная
- Подпаутинная
- Мягкая

Головной мозг

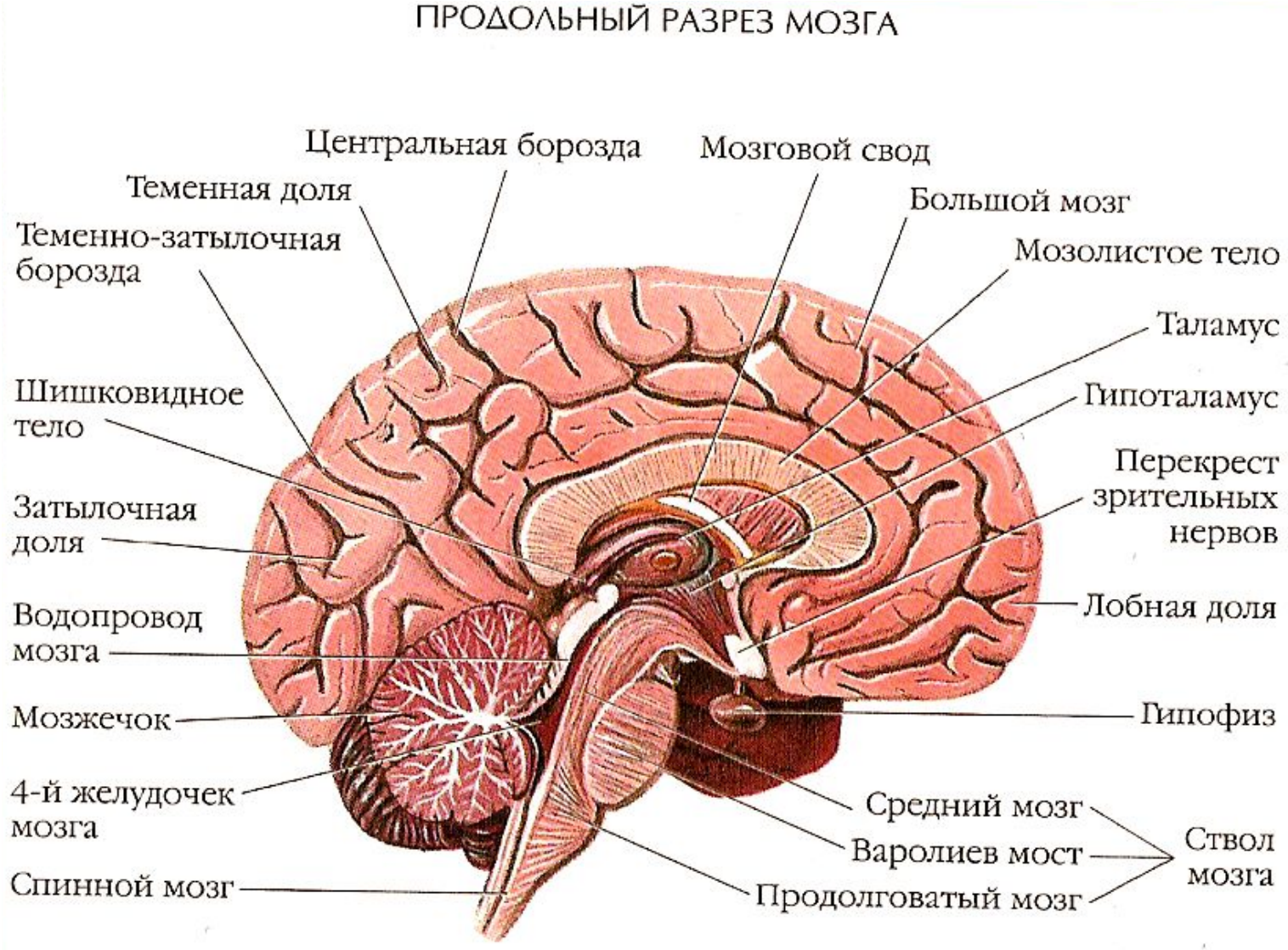

ПРОДОЛГОВАТЫЙ МОЗГ

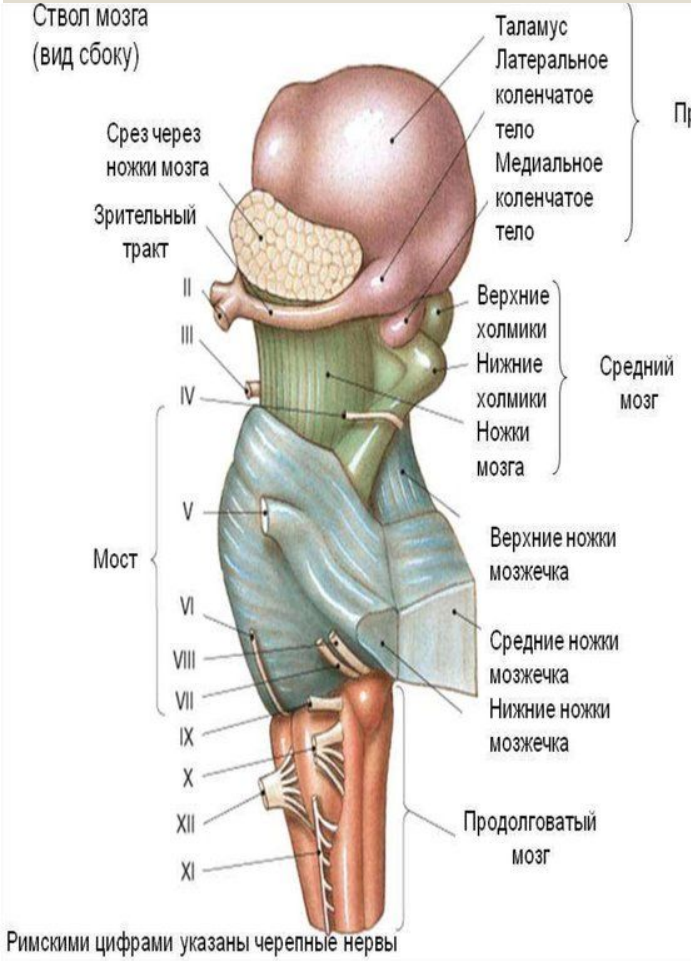

Средний мозг

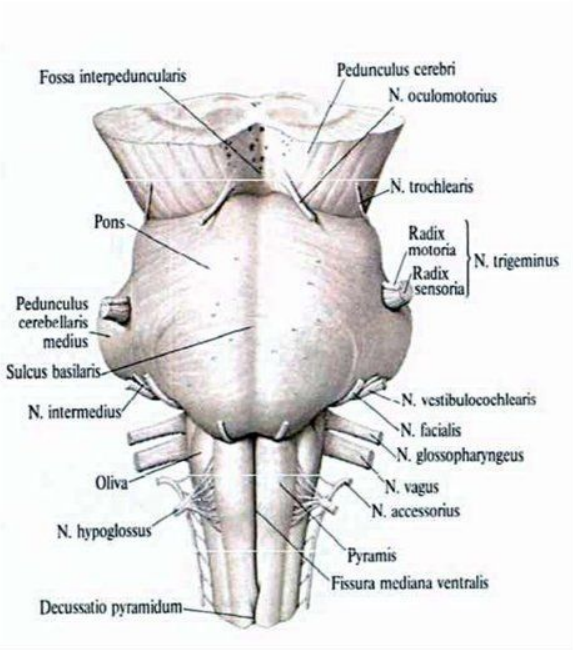

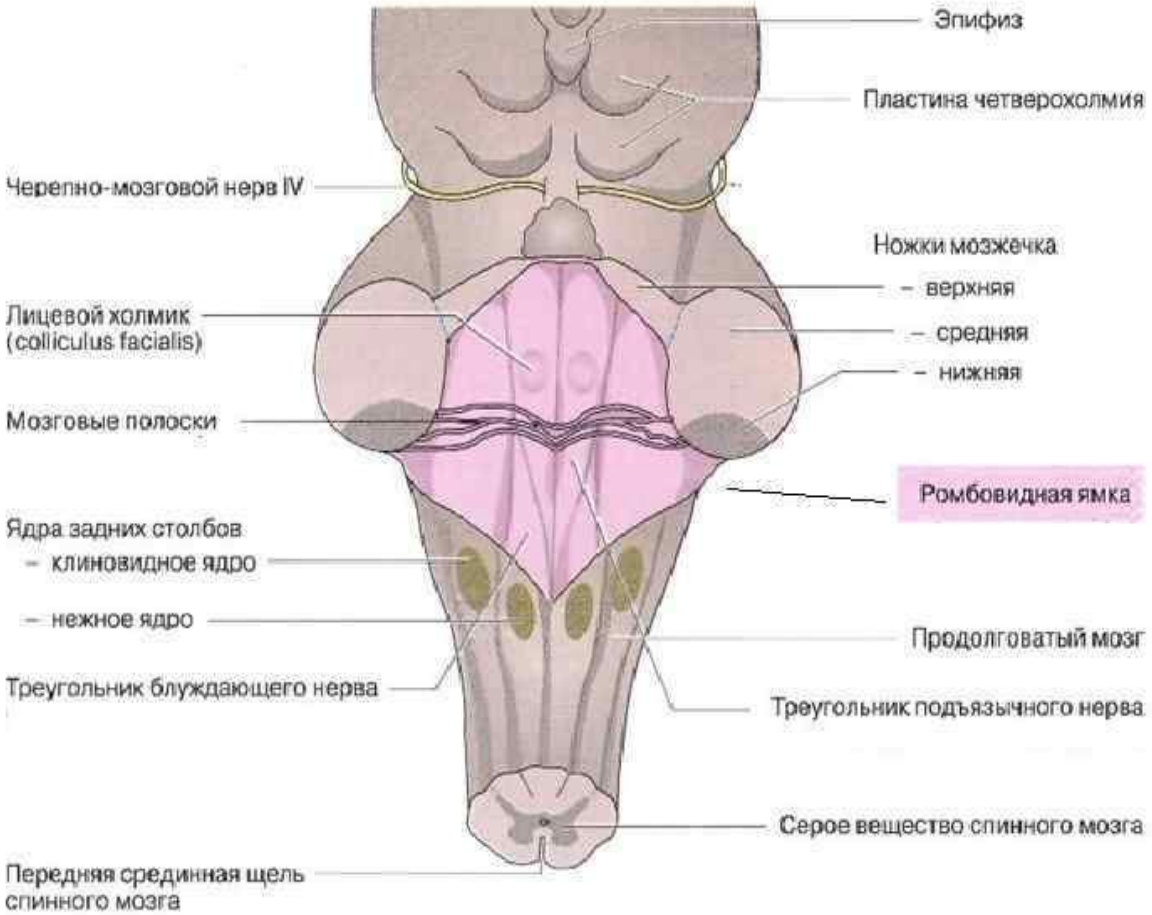

верхние и нижние бугорки четверохолмия

верхняя мозжечковая ножка

средняя мозжечковая ножка

ромбовидная ямка

мозговые полоски

нижняя мозжечковая ножка

бугорок клиновидного ядра

бугорок тонкого ядра

клиновидный пучок

тонкий пучок

задняя срединная борозда

задняя поверхность

ножки мозга

базилярная борозда

мост

пирамида

олива

передне-латеральная борозда

передняя срединная щель

позадиоливная борозда

передне-латеральная борозда

боковой канатик

перекрест пирамид

передняя поверхность

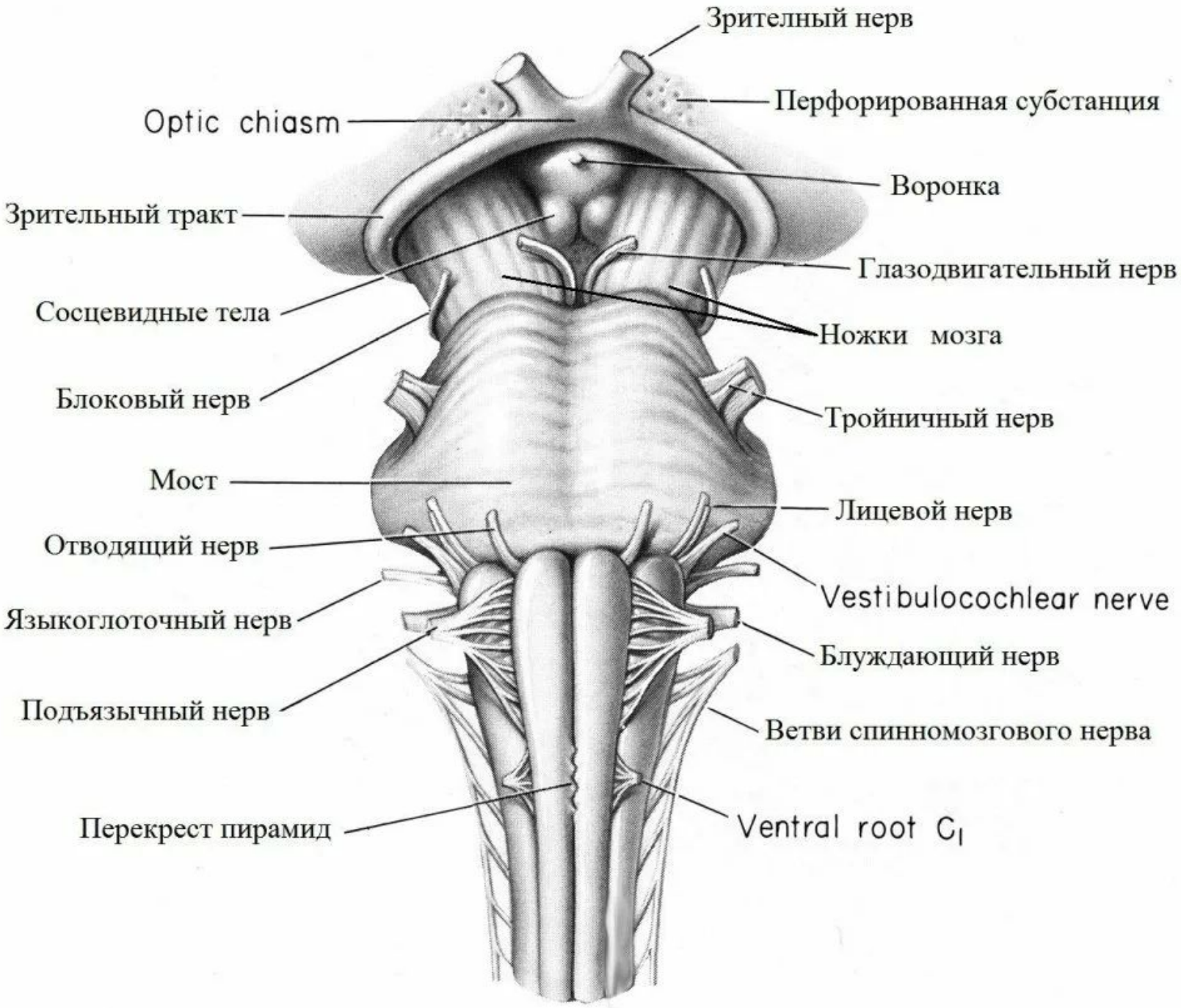
Зрителный нерв
Перфорированная субстанция
Optic chiasm
Воронка
Зрительный тракт
Глазодвигательный нерв
Сосцевидные тела
Ножки мозга
Блоковый нерв
Тройничный нерв
Мост
Лицевой нерв
Отводящий нерв
Vestibulocochlear nerve
Языкоглоточный нерв
Блуждающий нерв
Подъязычный нерв
Ветви спинномозгового нерва
Перекрест пирамид
Ventral root C_1

МОСТ

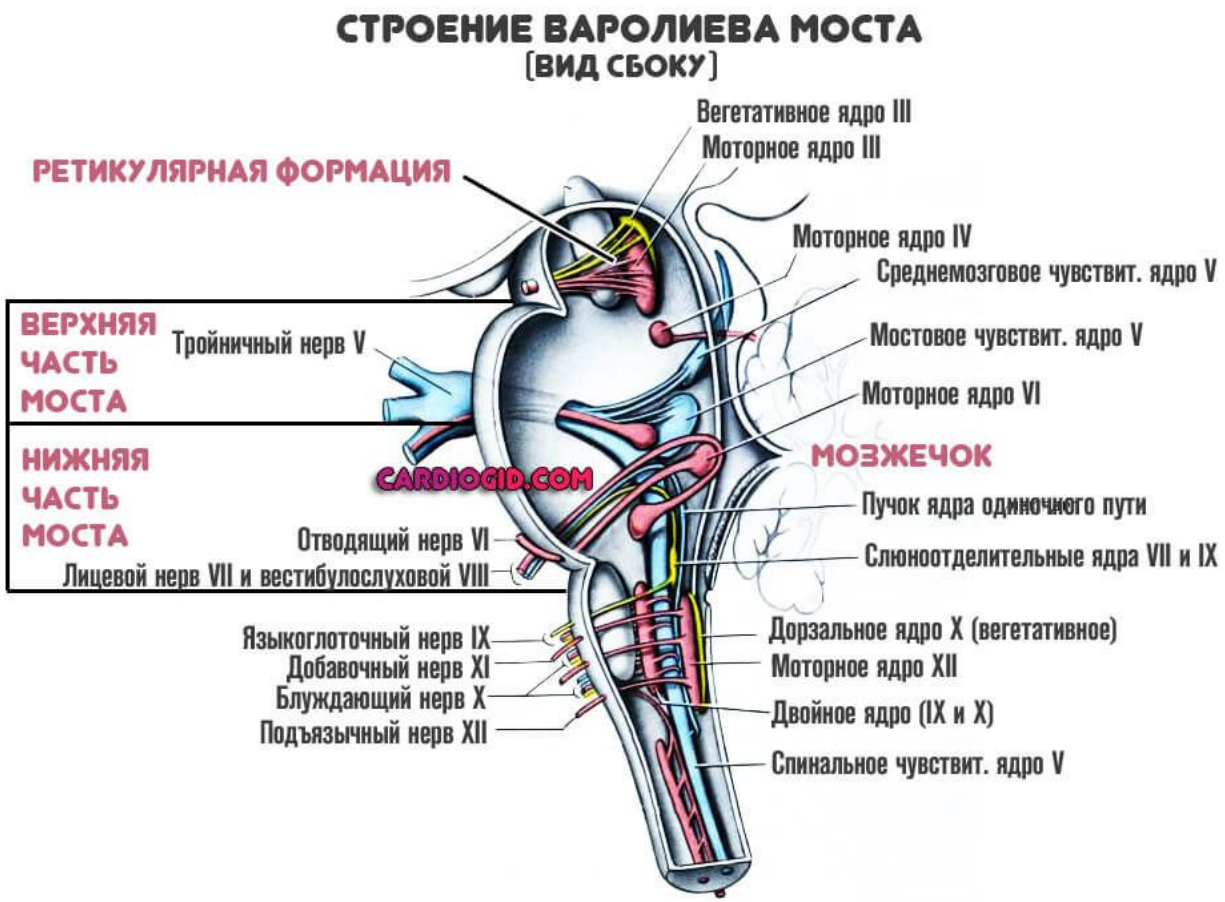
СТРОЕНИЕ ВАРОЛИЕВА МОСТА
(ВИД СБОКУ)
Вегетативное ядро III
Моторное ядро III
РЕТИКУЛЯРНАЯ ФОРМАЦИЯ
Моторное ядро IV
Среднемозговое чувствит. ядро V
ВЕРХНЯЯ ЧАСТЬ МОСТА
Тройничный нерв V
Мостовое чувствит. ядро V
Моторное ядро VI
МОЗЖЕЧОК
НИЖНЯЯ ЧАСТЬ МОСТА
CARDIOGID.COM
Пучок ядра одиночного пути
Отводящий нерв VI
Слюноотделительные ядра VII и IX
Лицевой нерв VII и вестибулослуховой VIII
Языкоглоточный нерв IX
Дорзальное ядро X (вегетативное)
Добавочный нерв XI
Моторное ядро XII
Блуждающий нерв X
Двойное ядро (IX и X)
Подъязычный нерв XII
Спинальное чувствит. ядро V

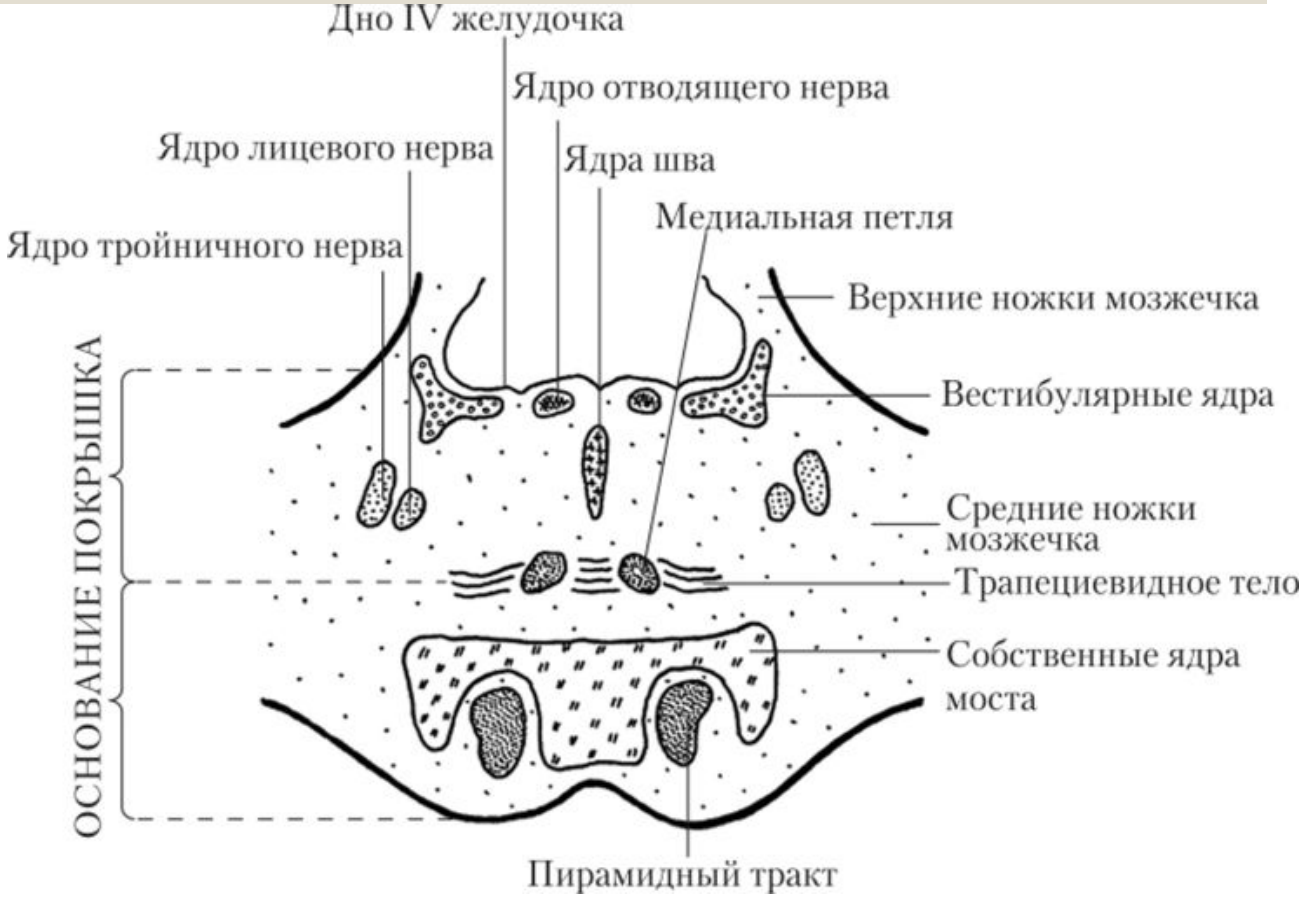
Дно IV желудочка
Ядро отводящего нерва
Ядро лицевого нерва
Ядра шва
Медиальная петля
Ядро тройничного нерва
Верхние ножки мозжечка
ОСНОВАНИЕ ПОКРЫШКА
Вестибулярные ядра
Средние ножки мозжечка
Трапециевидное тело
Собственные ядра моста
Пирамидный тракт

МОЗЖЕЧОК

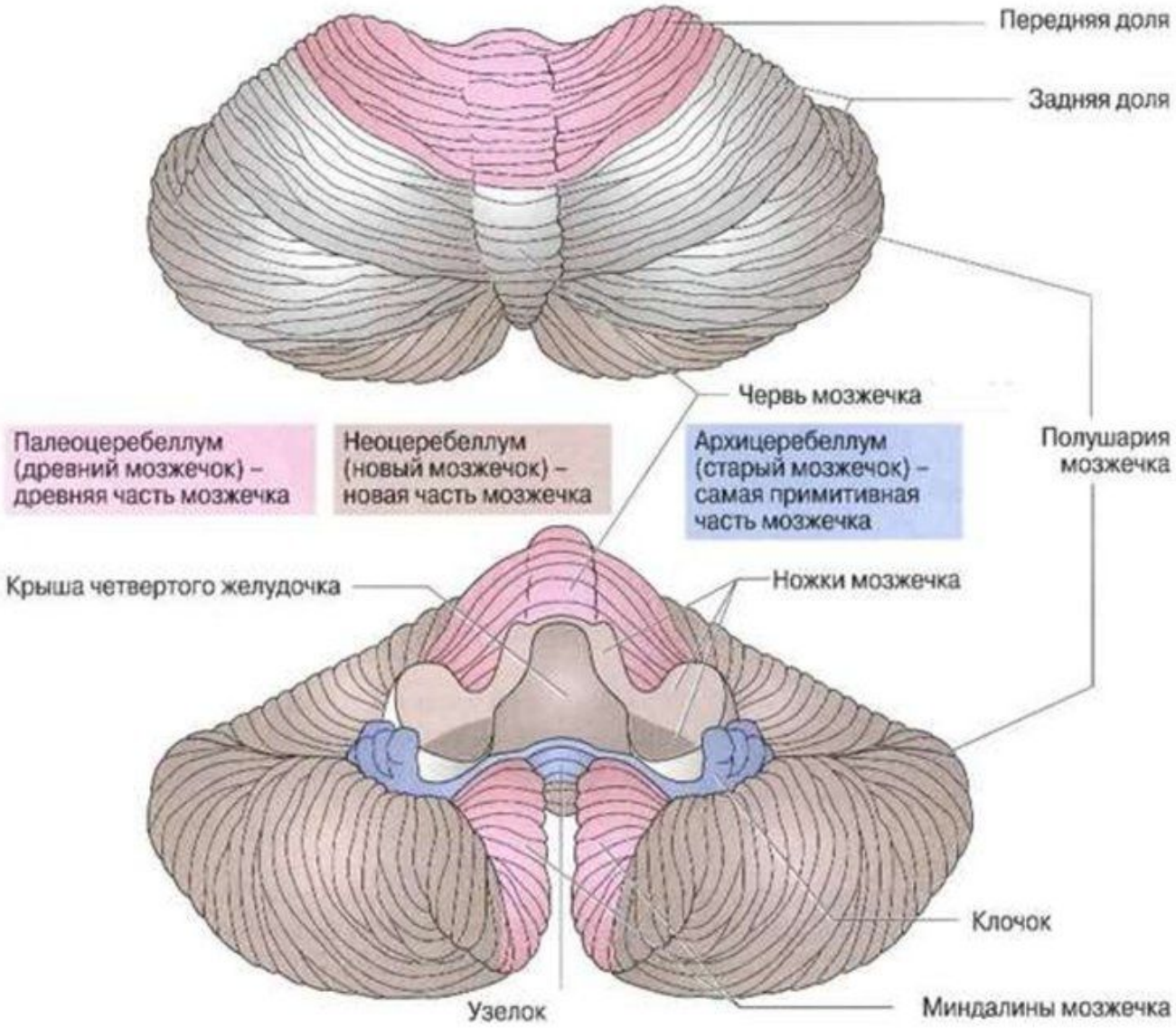

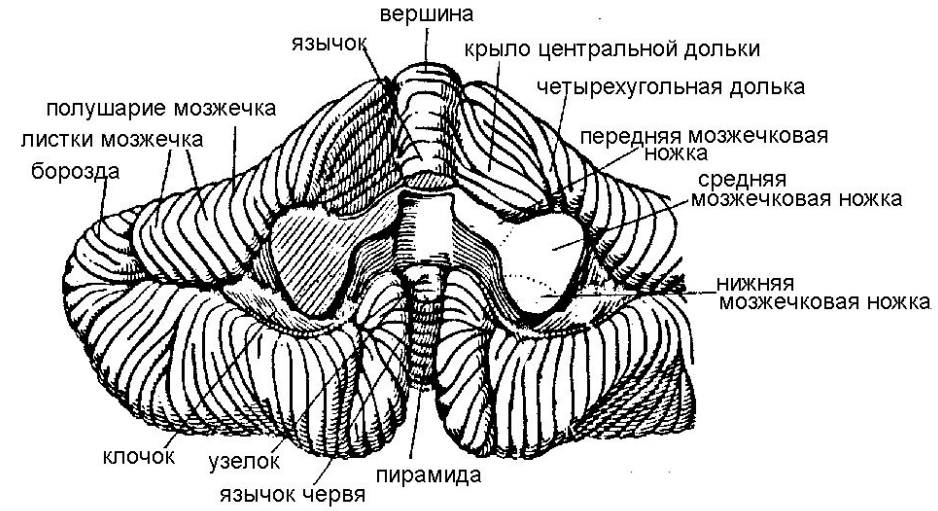

вид снизу

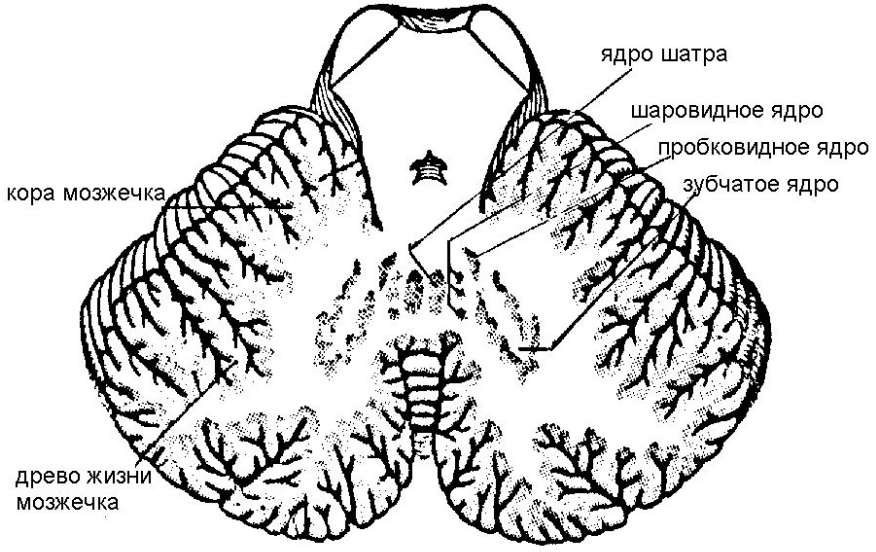

горизонтальный разрез

4 ЖЕЛУДОЧЕК

Четвертый желудочек

Топография дна ромбовидной ямки

1. верхний парус
2. нижний парус
3. сосудистое сплетение
4. верхние ножки мозжечка
5. средние ножки мозжечка
6. нижние ножки мозжечка
7. срединная борозда
8. медиальное возвышение
9. пограничная борозда
10. краниальная ямка
11. каудальная ямка
12. голубоватое место
13. вестибулярное поле
14. мозговые полоски
15. лицевой бугорок
16. треугольник подъязычного нерва
17. треугольник блуждающего нерва
18. самостоятельный канатик
19. самое заднее поле

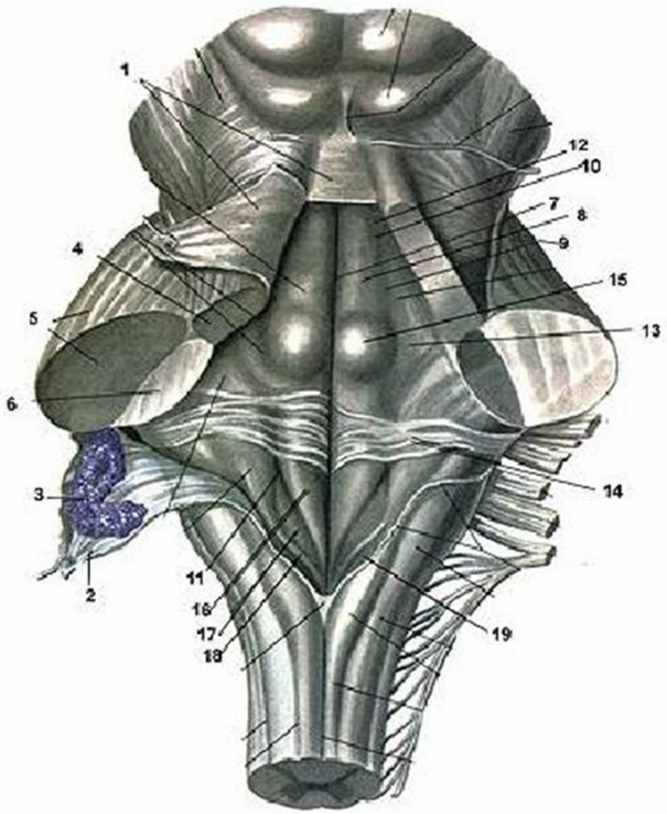

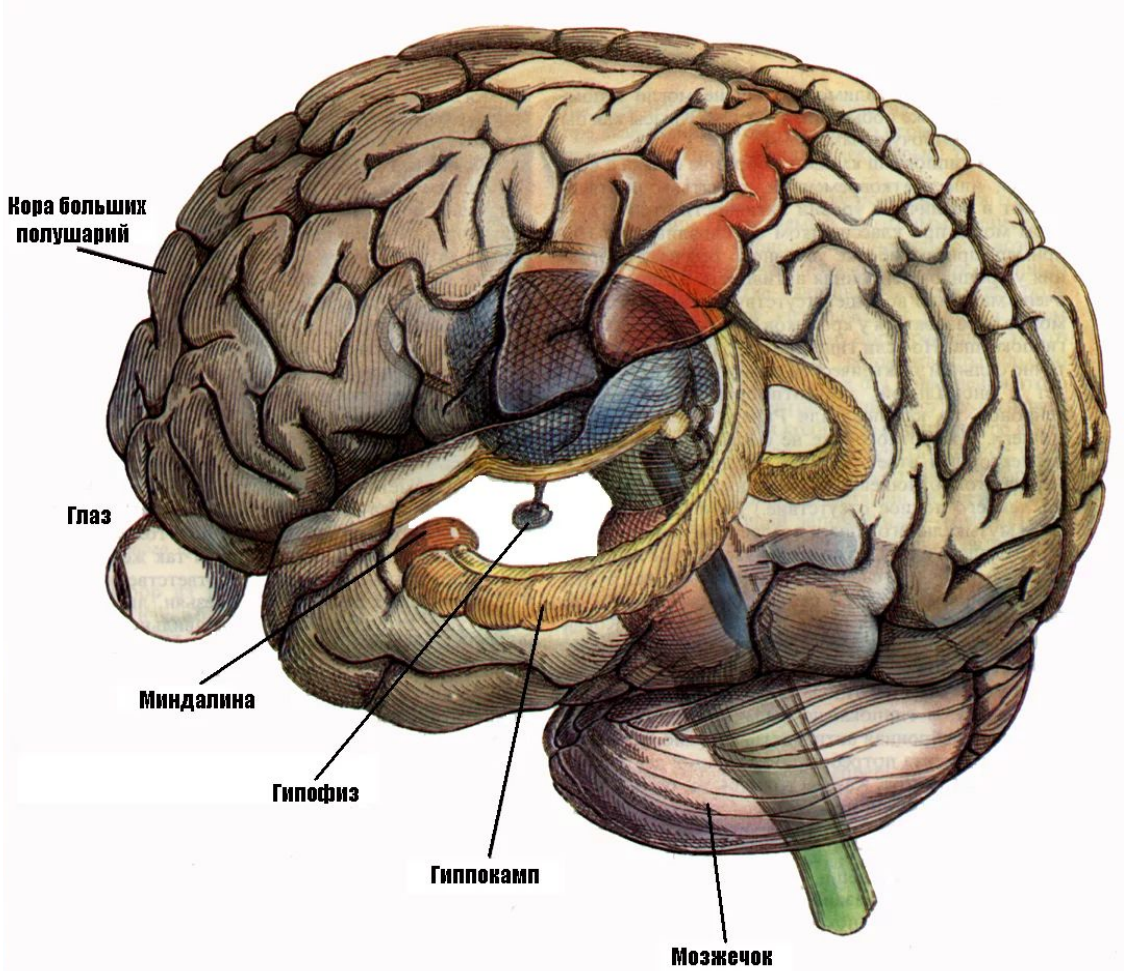

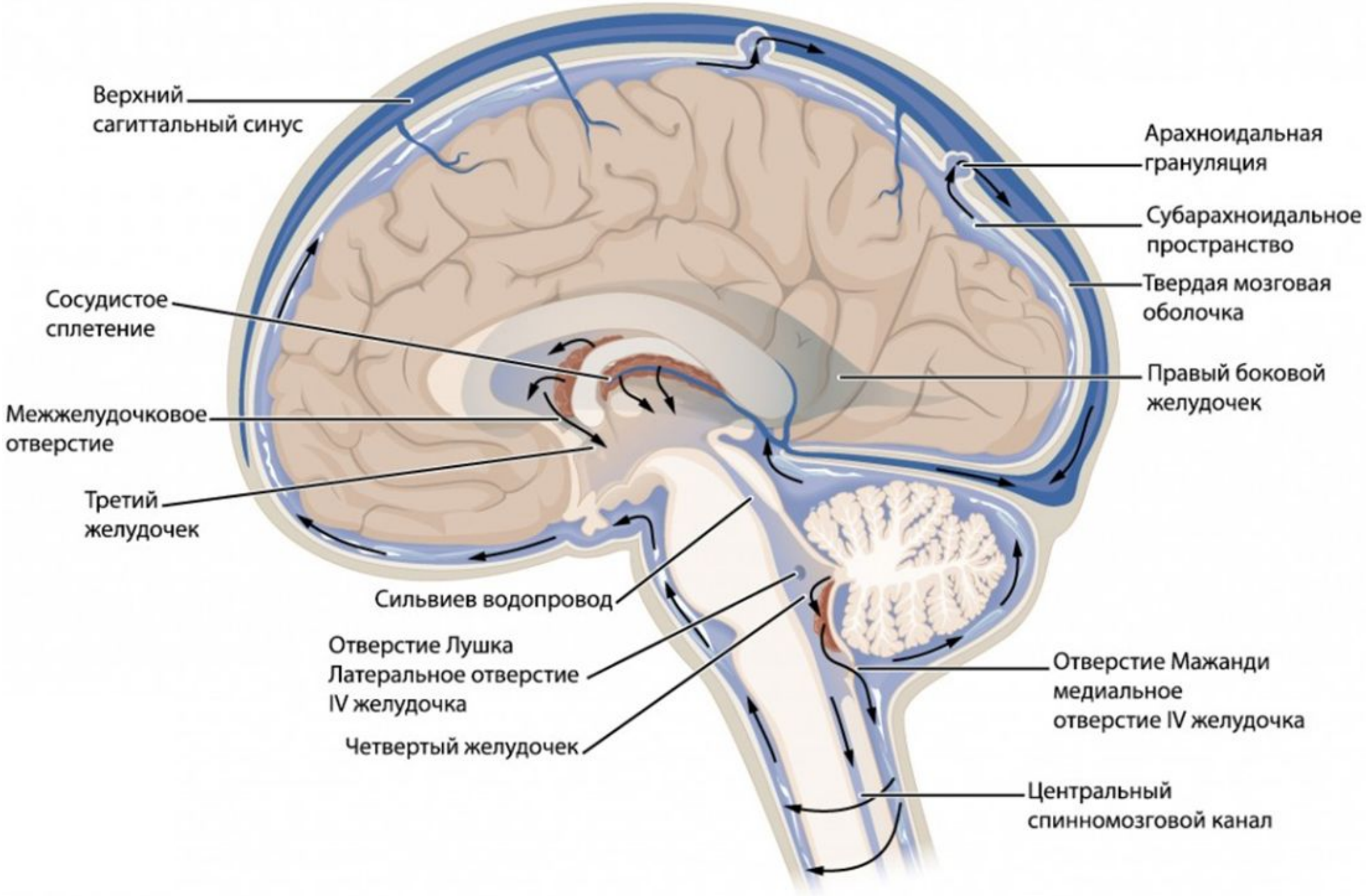
Верхний сагиттальный синус
Арахноидальная грануляция
Субарахноидальное пространство
Твердая мозговая оболочка
Сосудистое сплетение
Правый боковой желудочек
Межжелудочковое отверстие
Третий желудочек
Сильвиев водопровод
Отверстие Лушка
Латеральное отверстие IV желудочка
Четвертый желудочек
Отверстие Мажанди
медиальное
отверстие IV желудочка
Центральный спинномозговой канал

РОМБОВИДНАЯ ЯМКА

Ядра черепных нервов

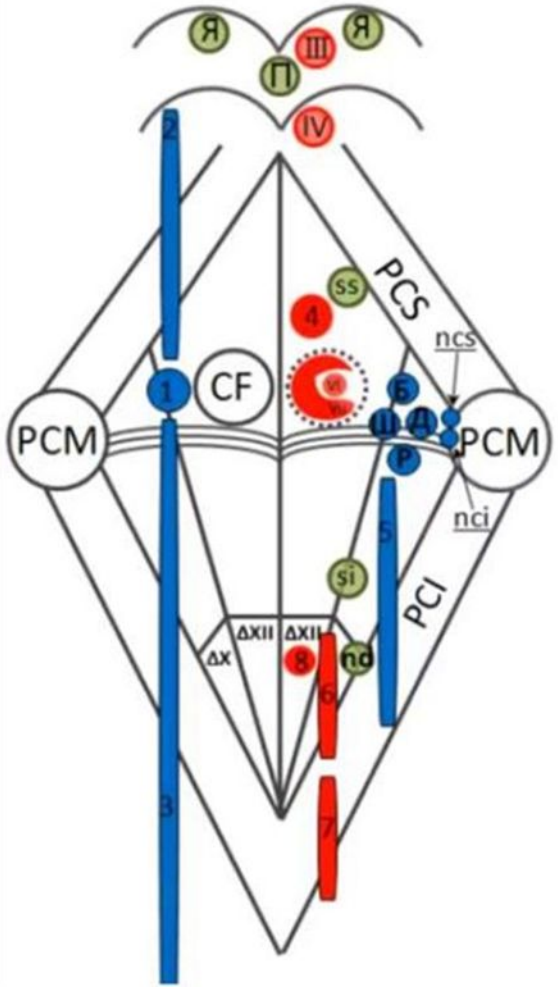

III – n. (motorius) nervi oculomotorii
П– n.impar (interstitialis) nervi oculomotorii (ядро Парлея)(Вестфаля-Эдингера)
Я– n.accessorius nervi oculomotorii (ядро Якубовича)
IV – n. nervi trochlearis
1 – n.pontis n.V (nucleus sensorius principalis)
2 – n. tractus mesencephalici nervi trigemini
3 – n. 2 – n. tractus spinalis nerbi trigemini
4– n. motorius nervi trigemini
VI – n. nervi abducens
VII – n. (motorius) nervi facialis
ss – n.salivatorius superior
5 – n. tractus solitarius
Б – ядро Бехтерева, n. vestibularis superior
Р – ядро Роллера, n. vestibularis inferior
Ш – ядро Швальбе, n. vestibularis medialis
Д – ядро Дейтерса, n. vestibularis lateralis
ncs – nucleus cochlearis superior
nci – nucleus cochlearis inferiror
ss – n.salivatorius inferior
6 – n. ambiguus
5 – n. tractus solitarius
nd – n.dorsalis nervi vagi
6 – n. ambiguus
5 – n. tractus solitarius
6 – n. ambiguus
7 – n. spinalis nervi accessorii
8 – n. nervi hypoglossy

III (смешанный)
IV
V (смешанный)
VI
VII
XIII
VII (смеш)
VIII
IX (смеш)
X (смеш)
XI
XII

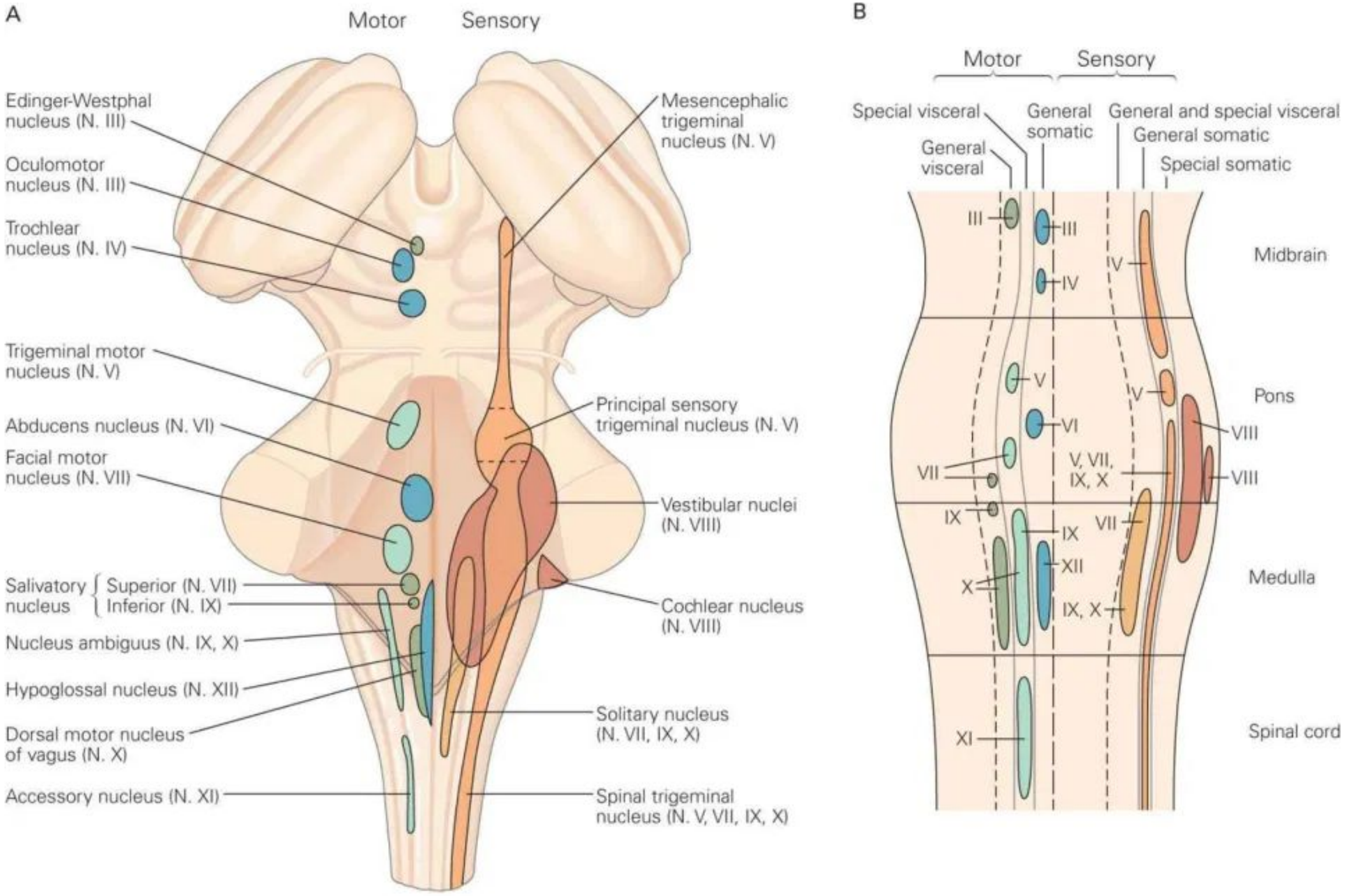
A
Motor
Sensory
Edinger-Westphal nucleus (N. III)
Oculomotor nucleus (N. III)
Trochlear nucleus (N. IV)
Trigeminal motor nucleus (N. V)
Abducens nucleus (N. VI)
Facial motor nucleus (N. VII)
Salivatory nucleus
Superior (N. VII)
Inferior (N. IX)
Nucleus ambiguus (N. IX, X)
Hypoglossal nucleus (N. XII)
Dorsal motor nucleus of vagus (N. X)
Accessory nucleus (N. XI)
Mesencephalic trigeminal nucleus (N. V)
Principal sensory trigeminal nucleus (N. V)
Vestibular nuclei (N. VIII)
Cochlear nucleus (N. VIII)
Solitary nucleus (N. VII, IX, X)
Spinal trigeminal nucleus (N. V, VII, IX, X)
B
Motor
Sensory
Special visceral
General visceral
General somatic
General and special visceral
General somatic
Special somatic
Midbrain
Pons
Medulla
Spinal cord
III
IV
V
VI
VII
VIII
IX
X
XII
XI
V, VII, IX, X
IX, X

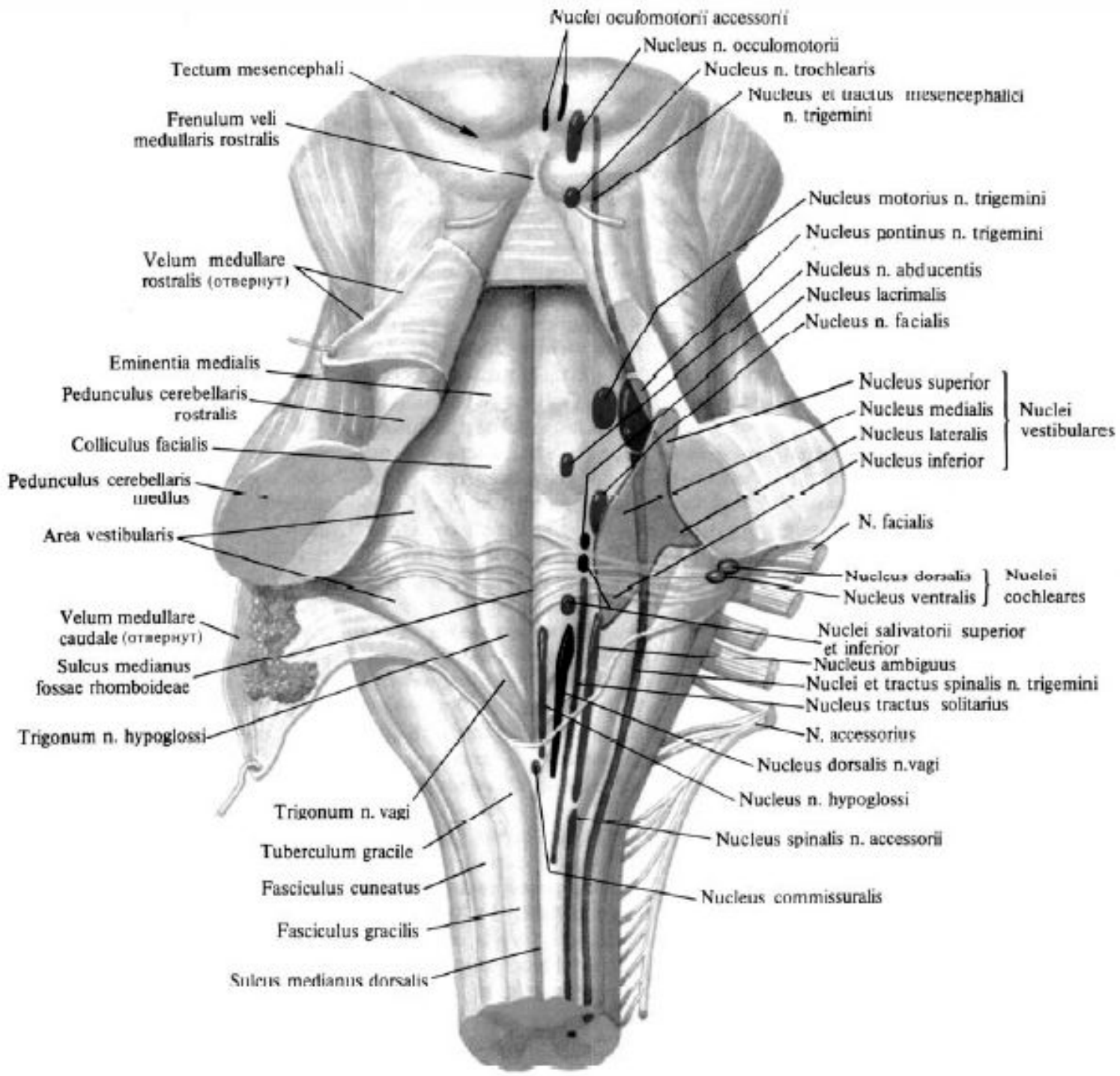
Nuclei oculomotorii accessorii
Nucleus n. occulomotorii
Nucleus n. trochlearis
Nucleus et tractus mesencephalici n. trigemini
Tectum mesencephali
Frenulum veli medullaris rostralis
Nucleus motorius n. trigemini
Nucleus pontinus n. trigemini
Nucleus n. abducentis
Nucleus lacrimalis
Nucleus n. facialis
Velum medullare rostralis (отвернут)
Eminentia medialis
Pedunculus cerebellaris rostralis
Colliculus facialis
Pedunculus cerebellaris medius
Area vestibularis
Nucleus superior
Nucleus medialis
Nucleus lateralis
Nucleus inferior
Nuclei vestibulares
N. facialis
Nucleus dorsalis
Nucleus ventralis
Nuclei cochleares
Velum medullare caudale (отвернут)
Sulcus medianus fossae rhomboideae
Trigonum n. hypoglossi
Nuclei salivatorii superior et inferior
Nucleus ambiguus
Nuclei et tractus spinalis n. trigemini
Nucleus tractus solitarius
N. accessorius
Nucleus dorsalis n.vagi
Nucleus n. hypoglossi
Trigonum n. vagi
Tuberculum gracile
Fasciculus cuneatus
Fasciculus gracilis
Sulcus medianus dorsalis
Nucleus spinalis n. accessorii
Nucleus commissuralis

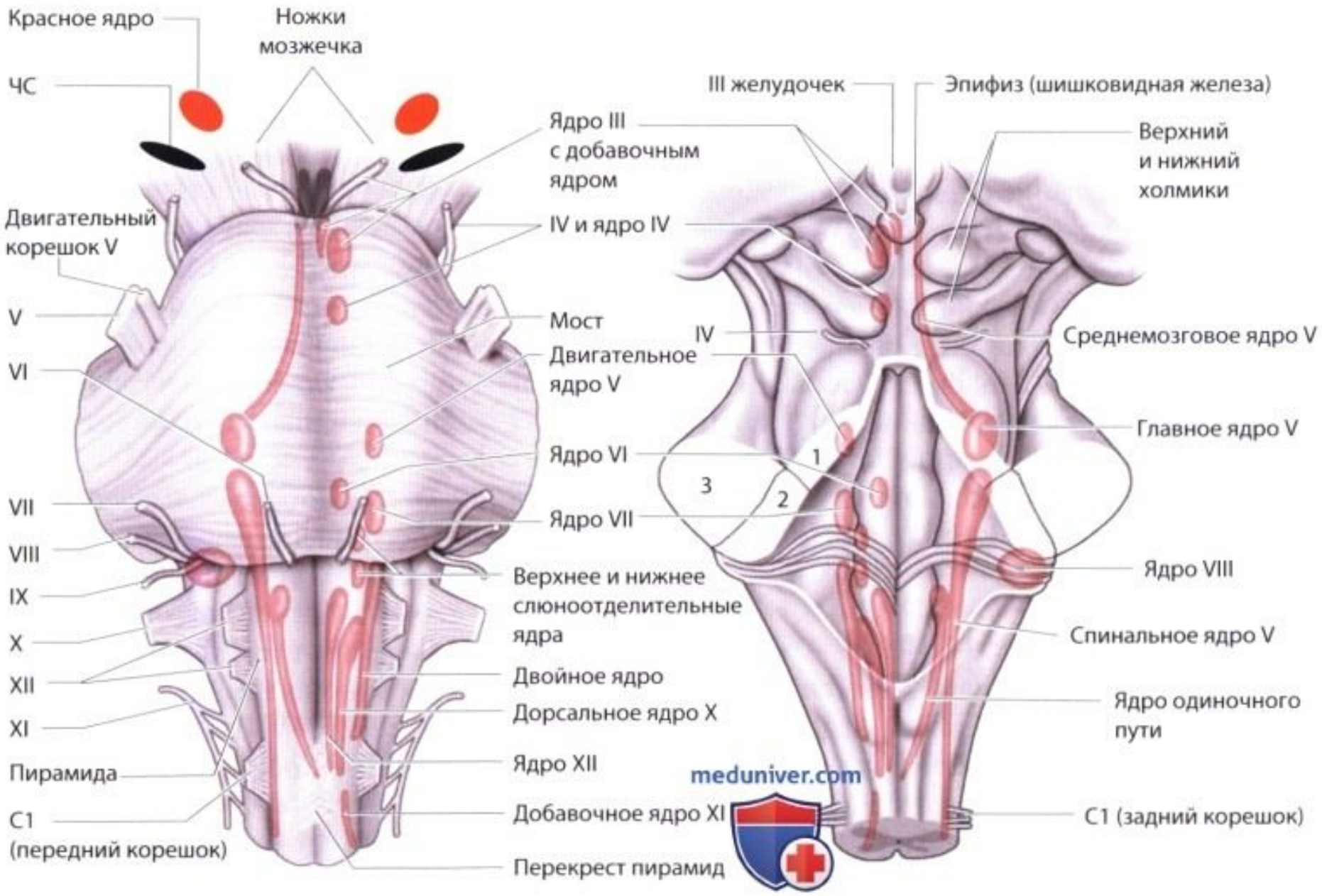

Ствол мозга (*вид спереди*)

Ствол мозга (*вид сзади*, с удаленным мозжечком)

СРЕДНИЙ МОЗГ

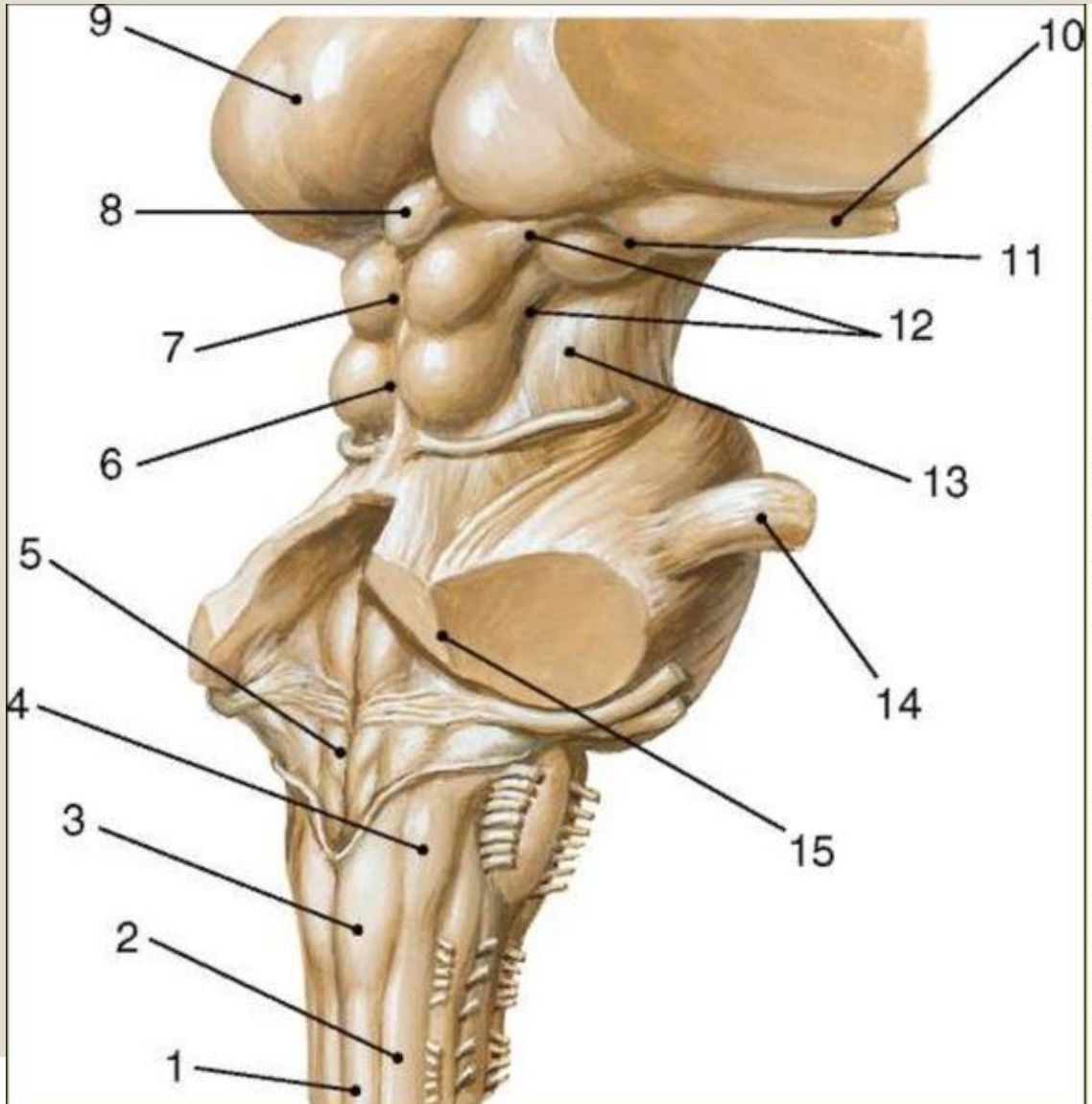

1 - тонкий пучок;
2 - клиновидный пучок;
3 - бугорок тонкого пучка;
4 - бугорок клиновидного пучка;
5 - ромбовидная ямка;
6 - нижние бугорки покрышки среднего мозга;
7 - верхние бугорки;
8 - шишковидное тело;
9 - подушка таламуса;
10 - зрительный тракт;
11 - латеральное (вверху) и медиальное (внизу) коленчатые тела;
12 - ручки верхних и нижних бугорков;
13 - ножка мозга;
14 - тройничный нерв (V);
15 - срез через мозжечковые ножки

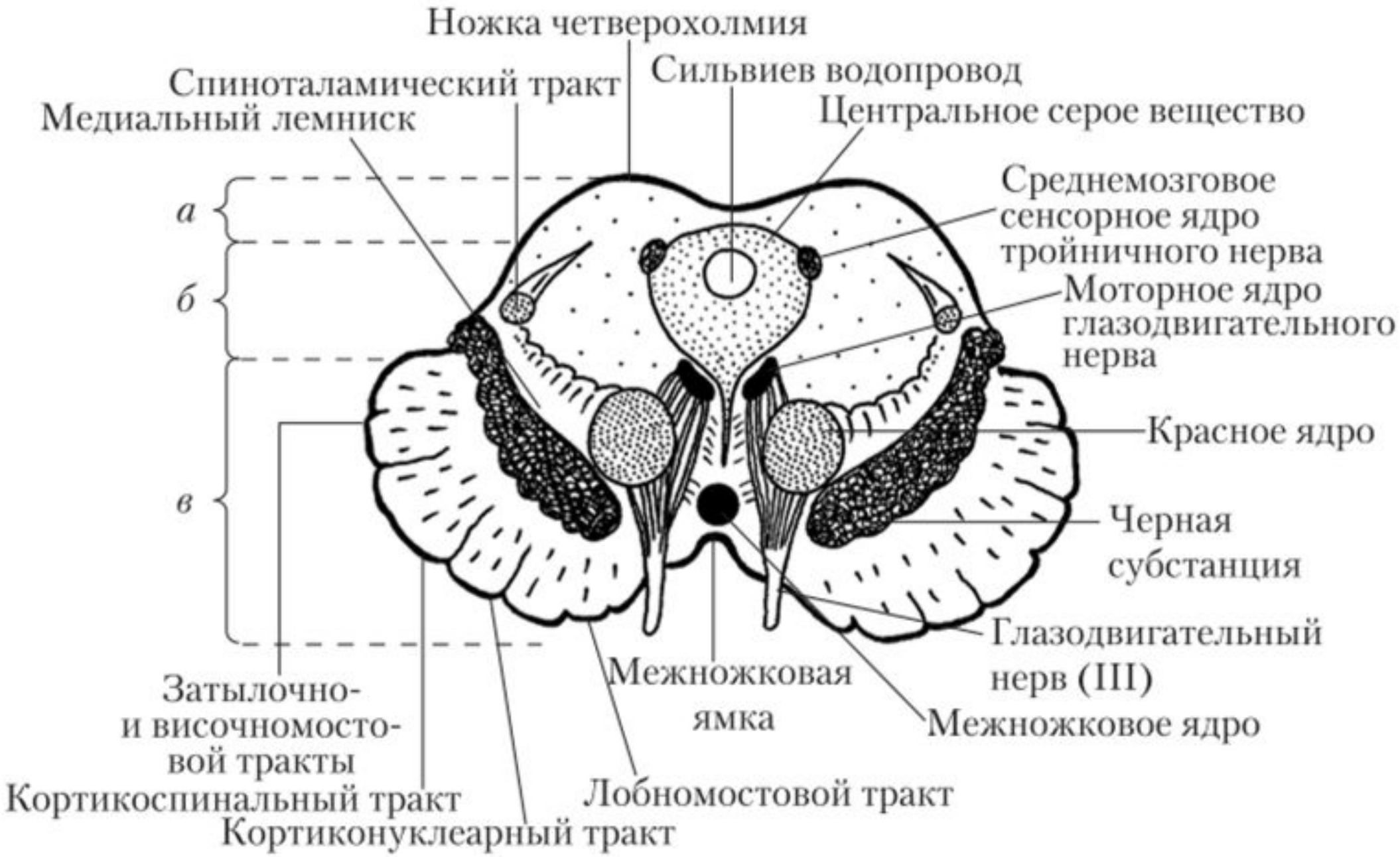
Ножка четверохолмия
Сильвиев водопровод
Спиноталамический тракт
Медиальный лемниск
Центральное серое вещество
а
б
в
Среднемозговое сенсорное ядро тройничного нерва
Моторное ядро глазодвигательного нерва
Красное ядро
Черная субстанция
Глазодвигательный нерв (III)
Межножковое ядро
Межножковая ямка
Затылочно- и височномостовой тракты
Кортикоспинальный тракт
Кортиконуклеарный тракт
Лобномостовой тракт